This is a digital copy of a book that was preserved for generations on library shelves before it was carefully scanned by Google as part of a project to make the world's books discoverable online.

It has survived long enough for the copyright to expire and the book to enter the public domain. A public domain book is one that was never subject to copyright or whose legal copyright term has expired. Whether a book is in the public domain may vary country to country. Public domain books are our gateways to the past, representing a wealth of history, culture and knowledge that's often difficult to discover.

Marks, notations and other marginalia present in the original volume will appear in this file - a reminder of this book's long journey from the publisher to a library and finally to you.

Usage guidelines

Google is proud to partner with libraries to digitize public domain materials and make them widely accessible. Public domain books belong to the public and we are merely their custodians. Nevertheless, this work is expensive, so in order to keep providing this resource, we have taken steps to prevent abuse by commercial parties, including placing technical restrictions on automated querying.

We also ask that you:

+ *Make non-commercial use of the files* We designed Google Book Search for use by individuals, and we request that you use these files for personal, non-commercial purposes.

+ *Refrain from automated querying* Do not send automated queries of any sort to Google's system: If you are conducting research on machine translation, optical character recognition or other areas where access to a large amount of text is helpful, please contact us. We encourage the use of public domain materials for these purposes and may be able to help.

+ *Maintain attribution* The Google "watermark" you see on each file is essential for informing people about this project and helping them find additional materials through Google Book Search. Please do not remove it.

+ *Keep it legal* Whatever your use, remember that you are responsible for ensuring that what you are doing is legal. Do not assume that just because we believe a book is in the public domain for users in the United States, that the work is also in the public domain for users in other countries. Whether a book is still in copyright varies from country to country, and we can't offer guidance on whether any specific use of any specific book is allowed. Please do not assume that a book's appearance in Google Book Search means it can be used in any manner anywhere in the world. Copyright infringement liability can be quite severe.

About Google Book Search

Google's mission is to organize the world's information and to make it universally accessible and useful. Google Book Search helps readers discover the world's books while helping authors and publishers reach new audiences. You can search through the full text of this book on the web at `http://books.google.com/`

UC-NRLF
B 3 732 636

UNIVERSITY OF CALIFORNIA
MEDICAL CENTER LIBRARY
SAN FRANCISCO



University of California
LIBRARY
Medical Department
2/37

DEUTSCHE ZEITSCHRIFT
FÜR
CHIRURGIE.

HERAUSGEGEBEN

VON

PROF. ALBERT IN WIEN, PROF. BARDENHEUER IN KÖLN, PROF. v. BERGMANN IN BERLIN, PROF. BIER IN GREIFSWALD, PROF. H. BRAUN IN GÖTTINGEN, DR. v. BURCKHARDT IN STUTTGART, PROF. v. COLER IN BERLIN, PROF. v. EISELSBERG IN KÖNIGSBERG, DR. G. FISCHER IN HANNOVER, PROF. P. L. FRIEDRICH IN LEIPZIG, PROF. GUSSENBAUER IN WIEN, PROF. HAHN IN BERLIN, PROF. HEINEKE IN ERLANGEN, PROF. HELFERICH IN KIEL, PROF. HILDEBRAND IN BASEL, DR. KAPPELER IN KONSTANZ, PROF. KOCHER IN BERN, PROF. KÖNIG IN BERLIN, PROF. KRÖNLEIN IN ZÜRICH, PROF. KÜSTER IN MARBURG, DR. C. LAUENSTEIN IN HAMBURG, PROF. MADELUNG IN STRASSBURG I. E. PROF. RIEDEL IN JENA, PROF. E. ROSE IN BERLIN, PROF. RYDYGIER IN LEMBERG, PROF. SCHEDE IN BONN, PROF. SCHÖNBORN IN WÜRZBURG, PROF. SONNENBURG IN BERLIN, PROF. TRENDELENBURG IN LEIPZIG.

REDIGIRT

VON

PROF. DR. E. ROSE IN BERLIN UND PROF. DR. H. HELFERICH IN KIEL.

Sechsundfünfzigster Band.

Mit 71 Abbildungen im Text und 2 Tafeln.

LEIPZIG,
VERLAG VON F. C. W. VOGEL.
1900.

OF CALIF
L SCHOOL

Inhalt des sechsundfünfzigsten Bandes.

Erstes und Zweites (Doppel-) Heft

ausgegeben Juni 1900.

Seite

I. Aus der chirurgischen Klinik zu Kiel.
Ueber interparietale Leistenbrüche. Von Dr. Rudolf Göbell, Assistenzarzt. (Mit 15 Abbildungen) 1

II. Aus der Königl. chirurgischen Universitätsklinik zu Göttingen (Geh. Rath Braun).
Ueber Achsendrehung des Dünndarms infolge von Mesenterialcysten. Von Dr. Fertig, Assistenzarzt der Klinik 46

III. Zur Radicaloperation der Hernien. Von Moritz Hirschkopf . 59

IV. Die Osteomyelitis traumatica purulenta cranii. Klinischer Bericht von Prof. Dr. H. Fischer (Berlin). (Mit Tafel I) 100

V. Zur Reform des Kriegsverbandwesens. Von Dr. Julius Port, königl. bayer. Generalarzt a. D. (Mit 15 Abbildungen) . . . 147

VI. Aus der Königl. chirurgischen Universitätsklinik in Göttingen.
Stauungsblutungen nach Rumpfcompression. Von Prof. Dr. Heinrich Braun 183

VII. Der Zehschuh. Vortrag, gehalten in der Freien Vereinigung der Chirurgen Berlins, von Prof. Dr. Edm. Rose. (Mit 5 Abbildgn.) 190

VIII. Besprechungen.
1. F. Léjars, Traité de chirurgie d'urgence (Helferich) . . 197
2. Prof. Dr. G. Cornet, Die Scrophulose (Helferich) . . . 197
3. Albert Hoffa, Atlas und Grundriss der Verbandlehre für Studirende und Aerzte 198
4. Edmund Leser, Die specielle Chirurgie in 60 Vorlesungen. Ein kurzgefasstes Lehrbuch für Aerzte und Studirende (Sick) 198

Litterarische Neuigkeiten 199

Drittes und Viertes (Doppel-) Heft

ausgegeben Juli 1900.

IX. Aus der Königl. chirurg. Universitätsklinik zu Königsberg i. Pr. (Director Prof. Freiherr v. Eiselsberg).
1. Ein Beitrag zum sog. arterio-mesenterialen Darmverschluss an der Duodeno-Jejunalgrenze. Von Dr. Alfred Stieda, Assistenzarzt 201
2. Magenphlegmone nach Gastroenterostomie. Von Dr. Alfred Stieda, Assistenzarzt 212
3. Cruralhernie im Labium majus. Von Dr. Alfred Stieda, Assistenzarzt. (Mit 1 Abbildung) 219

X. Ueber die vollständige Exstirpation der Zunge und des Mundbodens. Von Dr. Gottlieb Koltze, Assistenzarzt in Bethanien (Berlin). (Mit 2 Abbildungen) 224

XI. Aus der chirurgischen Universitätsklinik zu Giessen (Prof. Dr. Poppert.
Ueber Hepatopexie. Von Dr. Carl Bötticher, Assistenzarzt der Klinik. (Mit 3 Abbildungen) 252

2837

Seite

XII. Aus dem Knappschafts-Lazareth zu Königshütte (Oberschlesien). (Dirigirender Arzt: Geheimrath Prof. Dr. W. Wagner).
Mittheilung einiger Fälle von Meningea-Blutungen, nebst Bemerkungen über die Technik der Eröffnung des Schädels bei denselben. Von Dr. Wiemann, Marinestabsarzt, commandirt zum Knappschafts-Lazareth. (Mit 2 Abbildungen) 336

XIII. Aus der chirurgischen Klinik zu Greifswald (Director Prof. Dr. Bier).
Beitrag zur chirurgischen Behandlung der Enteroptose. Von Dr. A. Blecher, Stabsarzt, commandirt zur Klinik 374

XIV. Aus der Kinderheilanstalt zu Hannover.
Ueber angeborene Halsmuskeldefecte. Von Dr. L. Kredel, dirig. Arzt. (Mit 1 Abbildung) 398

XV. Blasen-Mastdarm-Anastomose, mittels des resorbirbaren Knopfes. Eine Behandlungsmethode bei Ekstrophie der Blase. Von Dr. Jacob Frank (Chicago, Jll., Vereinigte Staaten), Chirurg am Deutschen Hospital, Elisabeth-Hospital u. s. w. (Mit 11 Abbildgn.) 407

XVI—XVII. Kleine Mittheilungen.

XVI. Zur Ausübbarkeit der Bauchchirurgie im Privathause und in der Thätigkeit des praktischen Arztes. Von Dr. Meinhard Schmidt, Amtsphysikus in Cuxhaven 426

XVII. Ueber die Behandlung der Kniescheibenbrüche mit permanenter Gewichtsextension. (Nachtrag zu meinem im Bd. LV veröffentlichten Vortrag: „Ueber Kniescheibenbrüche und ihre Behandlung.) Von Dr. Lichtenauer 446

Litterarische Neuigkeiten 447

Fünftes und Sechstes (Doppel-) Heft
ausgegeben August 1900.

XVIII. Die Osteomyelitis traumatica purulenta cranii. Klinischer Bericht (2. Theil) von Prof. Dr. H. Fischer, Berlin 449

XIX. Der vordere Scheidenbruch. Von Prof. Dr. Edm. Rose. (Mit 2 Abbildungen) 473

XX. Ueber acute postoperative Magendilatation, hervorgerufen durch arteriomesenteriale Duodenalcompression. Von Dr. med. P. Müller, Assistent an der chirurgischen Abtheilung des Diakonissenkrankenhauses zu Dresden. (Vortr. im Auszug gehalten im Jan. 1900 in der Gesellschaft für Natur- und Heilkunde zu Dresden.) (Mit 1 Abbildg.) 486

XXI. Aus dem Augustahospital in Breslau.
Ueber das Cystadenoma mammae (Schimmelbusch) und seine Beziehungen zum Carcinom der Brustdrüse. Von Privatdocenten Dr. Tietze, Breslau. (Mit 12 Abbildungen im Text und Tafel II) 512

XXII. Aus dem Diakonissen- und Krankenhaus Bethanien, Stettin (Oberarzt Prof. Dr. Häckel).
Ueber multiple Echinokokken der Leber. Von Dr. Könitzer, früherer Assistenzarzt, jetzt Specialarzt für Chirurgie, Eisenach. (Mit 1 Abbildung) 549

XXIII. Ein weiterer Vorschlag zur Behandlung veralteter ungeheilter Patellarbrüche. Von Dr. Tenderich, Arzt für Chirurgie am St. Marienhospital in Wesel. (Mit 1 Abbildung) 573

XXIV. Aus der Universitätsgynäkologischen Klinik in Helsingfors (Finland).
Ueber retroperitoneale Lipome. Von G. Heinricius, ord. Professor der Geburtshülfe und Gynäkologie 579

XXV. Kleine Mittheilung.
Ueber Darmverschluss während der Schwangerschaft. Von Dr. Tenderich in Wesel 610

XXVI. Besprechung.
C. L. Schleich, Neue Methoden der Wundheilung (Enderlen, Marburg) 617

Litterarische Neuigkeiten 619

Berichtigungen 620

I.

Aus der chirurgischen Klinik zu Kiel.

Ueber interparietale Leistenbrüche.

Von

Dr. Rudolf Göbell,

Assistenzarzt.

(Mit 15 Abbildungen.)

Während Macready [1])*) von zahlreichen reponiblen ganz oder z. Th. in den Muskelinterstitien der Bauchwand gelegenen Leistenbrüchen berichtet, ist in der übrigen Litteratur nur 2mal von reponiblen Brüchen solcher Art Mittheilung gemacht worden. Einmal erzählt Bramann [2]) von einer reponiblen Hernia inguinalis interstitialis, sodann veröffentlicht Hölder [3]) aus der Czerny'schen Klinik 2 solche Brüche betreffende Krankengeschichten, in denen jedes Mal der Patient durch Radicaloperation von seinem Leiden befreit wurde.

Alle übrigen Berichte über diese Hernien beziehen sich auf eingeklemmte Brüche.

Es ist nicht anzunehmen, dass diese Bruchform in England häufiger als in anderen Ländern vorkommt. Das grosse Material, über welches Macready als Surgeon to the City of London Truss Society und seine Vorgänger verfügten, erklärt die Beobachtung zahlreicher Fälle durch verhältnissmässig wenig Aerzte. In den anderen Ländern dagegen ist diese Form der Leistenhernie wohl öfter als gelegentlicher Befund gesehen worden, aber nicht der Beschreibung für werth geachtet, vielleicht auch beobachtet, aber nicht erkannt worden.

Wie dem auch sein möge, auch abgesehen von den spärlichen Berichten deutscher Autoren über diese Abart der Leistenhernien, bieten neue Fälle derartiger reponibler Brüche wegen der Mannigfaltigkeit der Formen immer wieder des Interessanten genug, und sind um so eher werth, beschrieben zu werden, wenn eine Radicaloperation die anatomischen Verhältnisse klargelegt hat.

*) Die kleinen Ziffern im Text beziehen sich auf das am Schluss befindliche Litteraturverzeichniss.

In dem vergangenen Wintersemester sind in der hiesigen Klinik 2 Patienten mit reponibler Hernia inguinalis interstitialis muscularis behandelt und durch Operation geheilt worden. Ihre Krankengeschichten gestatte ich mir zur Kenntniss zu bringen.

Fall 1. J.-Nr. 1161/1899.

49jähriger Zimmermann aus Kiel hat in seinem linken Hodensack niemals einen Hoden gefühlt. Seit 10 Jahren hat er einen linksseitigen Leistenbruch, welcher immer gut reponibel gewesen ist. Vor 6 Wochen trat Appetitlosigkeit auf, und es entstanden ziehende Schmerzen in der Magengegend nach dem Essen. Nach 14 Tagen suchte der Patient einen Arzt auf, welcher ihn zunächst mit leichter Kost und Abführmitteln behandelte, ihn dann aber veranlasste, sich zur Vornahme einer Operation in die Klinik aufnehmen zu lasssen.

Status praes.: Untersetzter, kräftig gebauter, wohlgenährter Mann mit gesunder Gesichtsfarbe, gut entwickelter Musculatur und reichlichem Fettpolster.

Haut und Schleimhäute normal.

Zunge belegt, feucht.

Innere Organe: Lungen und Herz ohne besonderen Befund. Puls mittelkräftig, regelmässig. 80 Pulsschläge in der Minute.

Im Urin kein Eiweiss und kein Zucker.

In der linken Unterbauch- und Leistengegend zieht von der Höhe der Spina iliaca anterior superior bis hinab in die linke Scrotalhälfte eine etwa drei Querfinger breite von normaler Haut bedeckte Geschwulst. Diese Schwellung zeigt in der Gegend des Annulus inguinalis subcutaneus eine deutliche Einschnürung und erhält dadurch eine Sanduhr- oder Zwerchsackform.

Die Geschwulst zeigt die Eigenschaften eines Bruches. Sie ist glattwandig, weich elastisch und giebt tympanitischen Schall. Beim Betasten fühlt man Gurren.

Der scrotale Theil des Bruches ist für gewöhnlich faustgross. Er füllt die linke Hälfte des Scrotums ganz aus. Während rechts der Hoden der Grösse und der Lage nach der Norm entspricht, ist der linke im Scrotum nicht zu fühlen. Erst nach Reposition des scrotalen Theiles des Bruches fühlt man den linken Hoden. Er ist kleiner als der rechte und liegt unterhalb und medial von dem inneren Rande des subcutanen Leistenringes. Der Samenstrang tritt an der inneren unteren Seite durch den vorderen Leistenring. Letzterer ist für 2 Finger durchgängig. — Reponirt man den scrotalen Theil des Bruches, so wölbt sich der obere Theil stärker vor. Diese Vorwölbung wird noch bedeutender, wenn der Patient bei verschlossen gehaltenem äusseren Leistenring hustet.

Sucht man bei unverschlossenem äusseren Leistenring den oberen Bruchtheil zu reponiren, so tritt ein Theil des Inhaltes unter Gurren in das Scrotum und ein Theil verschwindet abdominalwärts. Erst wenn man nach Reposition des scrotalen Theiles den äusseren Leistenring mit 2 Fingern verschliesst, gelingt die Reposition auch des oberen Theiles vollkommen. Dann fühlt man zwei Finger breit nach aussen vom Annulus inguinalis subcutaneus einen über dem Ligamentum inguinale gelegenen

schrägen, durch 3 Fingerspitzen verschliessbaren Spalt mit scharfem Rande. Drückt man die 3 Finger in diesen Spalt fest ein und lässt den Patienten husten, so fühlt man die Intestina anschlagen, es buchtet sich aber nirgends eine Geschwulst hervor.

Dagegen tritt beim Husten, wenn der Spalt nicht verstopft ist, sofort sowohl der obere, wie der scrotale Theil der Geschwulst wieder unter gurrendem Geräusch auf.

Die gemeinschaftliche Bruchpforte für den oberen und den scrotalen Theil ist demnach jener Spalt, welcher in der Mitte des Lig. inguinale (Pouparti) gelegen ist. Von diesem Spalt nach aussen dehnt sich fast bis zur Spina iliaca anterior superior ein interparietaler Bruchsack aus.

Behandlung: Nach einer Vorbereitungskur von 3 Tagen Operation (Prof. Helferich) in Chloroformnarkose: Ein 10 cm langer in der Richtung des Leistencanales über dem äusseren Leistenring geführter Schnitt legt den äusseren Leistenring frei.

Zunächst wird der scrotale Theil des Bruchsackes nach Durchtrennung der Bruchhüllen aufgesucht und eröffnet. Es fliesst blutig gefärbtes Bruchwasser aus. Der Bruchsack wird isolirt, was wegen der breiten z. Th. narbigen Verwachsung mit der Umgebung und dem Samenstrang nicht leicht gelingt. Im unteren Theil des Bruchsackes 2—3 cm von dem Grunde liegt der kleine etwa taubeneigrosse Hoden. Um an den Bruchsackhals zu gelangen, wird die vordere Wand des Leistencanales gespalten und der Bruchsack vom Samenstrang noch weiter aufwärts abgelöst. Dabei sieht man die Arteria und Vena epigastrica inferior unterhalb und innerhalb des Bruchsackes nach oben hin verlaufen.

Um nunmehr den interparietalen Bruchsack und die Bruchpforte zu versorgen, wird der Hauptschnitt bis zwei Querfinger breit von der Spina anterior superior entfernt erweitert. Nach Durchtrennung der Aponeurose des M. obliquus abdominis externus und Spaltung des Bruchsackes bis zur Bruchpforte sieht man nach aussen zwischen dem M. obliquus abdominis externus und dem M. obliquus internus ein etwa 5 cm langes Bruchsackdivertikel liegen. Nach Spaltung der vorderen Wand desselben präsentiren sich sehr schön die beiden Bruchsacktheile und ihre Lage zu einander. Etwa 8 cm von der Spina anterior superior entfernt liegt die gemeinsame für 3 Finger durchgängige Bruchpforte. Aus ihr drängt sich Colon hervor. Sie ist durch den Austritt des Samenstranges am unteren und inneren Rande als Annulus inguinalis abdominalis (innerer oder hinterer Leistenring) charakterisirt. Von ihm aus zieht nach innen und abwärts durch den Leistencanal in das Scrotum der inguinale und scrotale Bruchsacktheil, während sich nach aussen vor dem M. obliquus internus und unter dem M. obliquus externus ein weites Divertikel bis zwei Querfinger breit von der Spina anterior superior erstreckt.

Diese intermusculäre Ausbuchtung wird sodann ausgelöst. Die Bruchpforte wird durch eine fortlaufende Catgutnaht des Peritoneums geschlossen und der Bruchsack $^1/_2$ cm weit von der Bruchpforte abgetragen. — Der nur von der Tunica albuginea bedeckte Hoden wird in der Weise versorgt, dass der Bruchsack $^1/_2$ cm weit von der Uebergangsstelle der Tunica vaginalis auf die Tunica albuginea abgetrennt, und die Tunica

vaginalis durch Catgutnaht geschlossen wird. Sie wird dadurch zur Tunica vaginalis propria.

Die Operation wird im Sinne der Bassini'schen Methode beendigt. Der M. obliquus internus wird unter dem Samenstrang mit dem Ligamentum inguinale vernäht, die Fascie des M. obliquus externus über dem Samenstrang mit 8 Silberdrähten, bis in der Gegend des Annulus inguinalis subcutaneus noch eine für den Samenstrang durchgängige Pforte bleibt, vereinigt. Der Hoden kommt ausserhalb des äusseren Leistenringes zu liegen. Catgutnaht der Fascie. Celluloidzwirnnaht der Haut.

Fieberloser Verlauf. — V. W. nach 9 Tagen. Heilung per primam intentionem. Entfernung der Nähte. — 19. December 1899. Mit einer Bauchbinde geheilt entlassen.

Fall 2. J.-Nr. 1540/1899.

68jähriger Altentheiler. Aufgenommen am 20. Februar 1900.

Anamnese: Patient leidet seit 50 Jahren an Bruchbeschwerden in der rechten Leistengegend. Am 19. Februar 1900 Abends trat eine Einklemmung auf. Dem herbeigerufenen Arzte gelang es nur mit Mühe, den Bruch zu reponiren. Am 20. Februar 1900 wurde der Patient von dem behandelnden Arzte der Klinik zugewiesen.

Als 14jähriger Knabe bekam Patient beim Reiten Schmerzen in der rechten Leistengegend. Damals bemerkte Patient zuerst, dass der rechte Hoden fehlte und ein Bruch ausgetreten war, welcher leicht zurückgebracht werden konnte. Patient beobachtete, dass zuweilen der Bruch, ein anderes Mal der „Stein" (Hoden) aus der Bruchpforte austrat. Ein Bruchband hat Patient nie getragen. Vor 14 Jahren etwa bildete sich eine Schwellung, welche sich von der Bruchpforte nach rechts ausdehnte. Vor 2—3 Jahren bildete sich eine Vorwölbung der rechten Unterbauchgegend bis zum Rippenbogen hinauf aus.

Status praes.: Mittelgrosser, kräftig gebauter, gesund aussehender, seinem Alter entsprechend gut genährter Mann mit gut entwickelter Musculatur, normaler Haut und normalen Schleimhäuten. Zunge belegt, feucht.

Brustorgane: Ueber der linken Lunge sind einzelne Rhonchi zu hören, Athemgeräusch vesiculär. Herz ohne besonderen Befund. Mässige Arteriosklerose. Puls mittelkräftig, 68 in der Minute. Im Urin kein Eiweiss und kein Zucker.

In der rechten Seite ist das Abdomen von dem unteren Rippenbogenrande in der vorderen Axillarlinie bis zur Symphyse in einem handbreiten länglichen Wulst stark vorgewölbt; die rechte Scrotalhälfte ist voller und breiter als die linke. Die Vorwölbung des Abdomens und die Scrotalgeschwulst sind in der Gegend des äusseren Leistenringes durch eine Einschnürung von einander getrennt. Beide geben bei Percussion tympanitischen Schall. Beide enthalten Darm, welchen man in die Bauchhöhle unter Gurren zurückbringen kann. Hat man den Inhalt beider reponirt, so fühlt man vom Scrotum aus, in welckem der Testikel fehlt, den äusseren Leistenring für 2 Finger durchgängig und zwei Querfinger breit nach oben und aussen von demselben einen in der Richtung von links unten nach aussen oben gelegenen für 3 Finger durchgängigen, von einem derben Ring umgebenen Spalt. In diesen Spalt kann man durch den äusseren Leistenring eindringen. Man erreicht ihn, wenn man mit dem

Zeigefinger bis zur Mitte der zweiten Phalanx in den äusseren Leistenring eingegangen ist. Der durch den äusseren Leistenring geschobene Zeigefinger kann nach links bis zur Mittellinie, nach rechts, soweit es die umgestülpte Scrotalhaut zulässt, zwischen der Fascie des M. obliquus externus und den tieferliegenden Schichten vordringen. Man fühlt median vom inneren Leistenring deutlich eine Muskelplatte.

Zieht man den Zeigefinger aus dem äusseren Leistenring heraus und verschliesst man mit 3 Fingern den inneren Leistenring, so tritt beim Husten kein Bauchinhalt aus. Wird der äussere Leistenring verschlossen gehalten und der innere offen gelassen, so bildet sich beim Husten alsbald die längliche Geschwulst oberhalb des Leistenbandes und der Spina anterior superior; das Scrotum aber bleibt leer. Es füllt sich also ein Bruchsack, welcher von der Symphyse bis zum Rippenbogen reicht und zwischen M. obliquus externus und den tieferen Bauchwandschichten gelegen ist, vom inneren Leistenring aus. Lässt man auch den äusseren Leistenring offen, so füllt sich die rechte Scrotalhälfte mit gurrendem Darm, und es entsteht das oben beschriebene Bild. Es sind somit zwei Bruchsäcke gefüllt, einer liegt zwischen den Bauchdecken und einer im Scrotum, beide bilden einen Zwerchsack. Reponirt man den Inhalt des Zwerchsackes und verhindert man durch Compression der Bauchdecken zu beiden Seiten des inneren Leistenringes die Füllung des interstitiellen Bruchsackes, so füllt sich der Scrotalbruch allein, dagegen nicht beim Verschluss dieser Pforte. Beide Brüche haben also im inneren Leistenring einen gemeinsamen Bruchsackhals.

Der rechte Hoden ist nicht zu fühlen. Indessen ist auffällig, dass bei der Reposition der Druck auf den interparietalen Theil des Bruchsackes empfindlich, der auf den scrotalen Theil ganz unempfindlich ist.

Behandlung: 20.—25. Februar 1900. Vorbereitung: Tägl. Oleum Ricini. Täglich wird bei der Visite der Bruch reponirt, um die Bauchhöhle an den vermehrten Inhalt zu gewöhnen.

26. Februar 1900. Operation (Prof. Helferich) in Chloroformnarkose. Der Bruch wird aus dem scrotalen Bruchsack ganz, aus dem interparietalen nur z. Th. reponirt, so dass noch eine deutliche Geschwulst bleibt.

Schnitt 22 cm lang in der Höhe der Spina iliaca anterior superior dextra beginnend, bis zum äusseren Leistenring fast parallel dem Lig. inguinale dextrum, am äusseren Leistenring nach unten in die Scrotalhaut übergehend, legt den äusseren Leistenring frei, aus welchem der von der Cooper'schen Fascie bedeckte Bruchsack hervortritt.

Zunächst wird nach Durchtrennung der Cooper'schen Fascie und der Tunica vaginalis communis der scrotale Bruchsack hervorgezogen und isolirt. Letzteres gelingt sehr schnell und leicht, weil im Scrotum kein Hoden und kein Samenstrang vorhanden ist.

Sodann wird die Fascie des M. obliquus abdominis externus vom äusseren Leistenring aus nach oben und aussen durchtrennt. Damit ist der Sack des interparietalen Bruchtheiles freigelegt. Derselbe ist zart und lässt den Bruchinhalt, welcher aus Netz und Dünndarm besteht, durchschimmern. Der Bruchsack liegt zwischen M. obliquus abd. externus und internus und lässt sich nach Reposition des Inhaltes leicht ausschälen

und vom M. obliquus internus lösen. Dabei zeigt es sich, dass der Hoden und Samenstrang aussen und hinten in der Wand des interparietalen Bruchsackes gelegen ist. Die Albuginea des Testikels liegt frei im Bruchsack. Der Samenstrang zieht aussen und unten durch die abdominale Bruchpforte. Sie ist somit der innere Leistenring.

Der Samenstrang wird dicht am inneren Leistenring mit Quetschzange gefasst und unterbunden. Der Bruchsackhals wird mit einer fortlaufenden Catgutnaht geschlossen und dann der Bruchsack mit Samenstrang und Hoden abgetragen. Verschluss des abdominalen Leistenringes mit fortlaufender Catgutnaht. Nach Abtragen des überschüssigen Materials fortlaufende Naht der Aponeurose des M. obliquus externus. Vernähen der Bruchpfortenpfeiler des äusseren Leistenringes mit Silberdrahtnähten bis an das Schambein. Fasciencatgutnaht, Celluloidzwirnnaht der Haut. Aseptischer Verband.

Der Verlauf nach der Operation wurde nur durch eine leichte Bronchitis in den ersten Tagen gestört, doch stieg die Temperatur nicht höher als 38,2° (bei rectaler Messung) am Abend des dritten Tages.

Es trat prima reunio ein, und Patient wurde am 19. März 1900 geheilt entlassen.

Es handelte sich also in beiden Fällen um einen auf angeborener Anlage beruhenden mit dem einen Theil im Scrotum, mit dem anderen Theil zwischen dem M. obl. ext. und M. obl. int. gelegenen Leistenbruch. Bei beiden Patienten bestand Retentio testis, im ersten Fall sass der Hode im scrotalen Sack, im zweiten im interparietalen. Beide Brüche waren reponibel und wurden durch Radicaloperation geheilt.

Diese beiden in mancherlei Beziehung anregenden Fälle gaben mir Veranlassung, mich mit den zwischen den Bauchwandschichten gelegenen Leistenbrüchen zu beschäftigen. Da über dieselben viele Meinungsverschiedenheiten zu bestehen scheinen, so sei es erlaubt, das Wesentliche über sie hier kurz mitzutheilen.

Den ersten Bericht über eine solche Abart der Leistenhernien gab nach Macready[1]) Bartholin[4]) im Jahre 1661. Indessen ist die Schilderung nicht eindeutig genug.

Petit[5]) hat aber unzweifelhaft diese Bruchform beobachtet, wie er in seinem 1797 erschienen Buche schreibt: „J'ai vu plusieurs (hernies) situées sur l'aponévrose du grand oblique de sorte que les parties après avoir poussé le péritoine au delà du muscle transverse et de l'oblique interne n'ayant pu forcer l'anneau de l'oblique externe s'étaient réfléchies et y formaient une tumeur large et plate."

Während Boyer[6]) 1812 zuerst die Hernia inguinalis subcutanea bespricht und F. C. Hesselbach[7]) 1814 den ersten Sectionsbericht über eine Hernia inguinalis interstitialis muscularis und eine Zeichnung bringt, veröffentlicht Sir Astley Cooper[8]) 1827 den ersten

durch Herniotomie geheilten, im Jahre 1812 beobachteten Fall einer incarcerirten zwischen Obl. externus und den tieferen Schichten gelegenen Hernie.

Erst durch Goyrand[9]) erhalten im Jahre 1836 die sich zwischen die Muskeln ausbreitenden Brüche einen Namen: la Hernie inguino-interstitielle.

Leider belegte Goyrand zwei directe Brüche, welche den Leistencanal nicht verlassen hatten, also incomplet waren, auch mit dem gleichen Namen und rief dadurch eine Verwirrung in der Nomenclatur hervor, durch welche die Lehre dieser Brucharten an Klarheit sehr eingebüsst hat.

Gegenüber Macready[1]), welcher hervorhebt, dass Cock[10]) und Bryant[11]) wichtige Beiträge geliefert haben, und dass Birkett[12]) 1861 die erste systematische Abhandlung über diese Bruchform geschrieben habe, ehe die Werke Streubel's[13]) und Krönlein's[14]) auf dem Continent erschienen, sei darauf hingewiesen, dass Schindler und Steudner[15]) schon im Jahre 1851 in der deutschen Klinik einen ausgezeichneten Artikel über die Anomalien der Leistenbrüche verfasst haben. Sie brachten eine äusserst klare Eintheilung der abnormen Leistenbrucharten. Würde letztere späteren Autoren zum Muster gedient haben, so würde in den Veröffentlichungen sicherlich mehr Uebereinstimmung in der Namengebung und in der Deutung der anatomischen Befunde herrschen.

Streubel[13]) hat in seiner bekannten Monographie „Ueber die Scheinreductionen bei Hernien" (1864) zahlreiche hierher gehörige Fälle gesammelt und sehr klar die einzelnen Formen der interparietalen Hernien unterschieden, ohne ihnen besondere Namen zu geben. Merkwürdiger Weise kennt er keinen Fall des sonst häufig beschriebenen zwischen M. obl. ext. und int. gelegenen Leistenbruches.

Den Brüchen, welche zwischen Peritoneum und Fascia transversalis eine Tasche bilden, und deren Streubel 14 zusammengestellt hat, hat Krönlein[14]) im Jahre 1876 den Namen Hernia inguino-properitonealis verliehen und sie durch spätere Mittheilungen zahlreicher alter und neuer Beobachtungen genau charakterisirt.

Küster[16]) lehrte 1880 die zwischen Aponeurose des M. obl. ext. und Fascia superficialis verlagerten Brüche unter der Bezeichnung H. inguino-superficialis als eine neue Abart unterscheiden.

Seitdem sind zahlreiche Fälle der verschiedenen Abarten der Leistenbrüche veröffentlicht worden oft unter dem Sammelnamen Hernia inguino-properitonealis. Es ist das Verdienst Meinhard Schmidt's[17]), an den verschiedenen Berichten Kritik geübt zu haben und die genaue

Scheidung zwischen H. inguino-properitonealis und H. inguinalis interstitialis verlangt und durchgeführt zu haben.

Man hat bei den Leistenbrüchen 2 Grade der Entwicklung zu unterscheiden. Bei dem 1. Grade ist der Bruch nicht durch den subcutanen Leistenring getreten, er ist incomplet, unvollkommen (Macready[1]).

Bei dem 2. Grade hat der Bruch den äusseren Leistenring passirt, er ist complet, vollkommen, geworden.

Wird bei dem 1. Grad, wenn die Intestina nachdrängen, der Bruch aus irgend welchem Grunde gehindert, sich durch den äusseren Leistenring zu schieben, d. h. complet zu werden, so bleibt er incomplet, so lange er sich im Leistencanal gleichmässig ausdehnt.

Ist es bei den completen Leistenbrüchen den nachrückenden Eingeweiden in Folge irgend einer Ursache nicht möglich, in dem ausserhalb des äusseren Leistenringes gelegenen Bruchsack auf dem durch das Scrotum oder das Labium majus gegebenen Wege abwärts zu treten, so können sie sich in dem Bauchwandcanal Platz schaffen, indem sie die Wandungen des Canals ausweiten. Es entsteht die Sanduhrform des Leistenbruches.

Dehnt sich aber bei den incompleten wie bei den completen Inguinalhernien der in der Bauchwand gelegene Theil zwischen zwei Schichten der Bauchwand aus, tritt er inter parietes, so wird er interparietal (Malgaigne[18]).

In dem anatomischen Bau der Leistencanalwandungen hat Eppinger[19]) für die Entstehung von Brüchen zwischen Bauchwandschichten eine Ursache und für die Häufigkeit des Vorkommens der verschiedenen Brucharten eine Erklärung gefunden.

Er hat die einzelnen Interstitien der Bauchwand in der Umgebung des Leistencanals in Bezug auf ihre Disposition zu Bruchlagern genauer studirt und den Leistencanal in drei Theile geschieden:

„Der innerste Abschnitt erstreckt sich vom anatomischen inneren Leistenring bis zur Eintrittsstelle des Processus infundibuliformis fasciae transversae in den M. transversus. Dieser Abschnitt ist eigentlich ein kurzer Trichter, welcher bei schichtweiser Präparation zur Plica semilunaris zusammensinkt. Um diesen Eingangsabschnitt herum befindet sich zwischen der Fascia transversa und dem Peritoneum ein lockeres verschieden fetthaltiges Bindegewebe. Medianwärts ist die Art. epigastrica nur ca. 7 mm von dem Eingangsabschnitte des Leistenspaltes angeheftet.

Der mittlere Abschnitt des Leistenspaltes befindet sich im Bereich des M. obliquus int. und transversus, ist ungefähr 10 bis 12 mm lang

oder wegen des schiefen Durchtrittes etwas länger. An senkrechten Schnitten erkennt man, dass diese Muskeln den Spalt dicht umschliessen und dass der quere Bauchmuskel mit dem inneren schiefen gerade hier fest verwebt ist.

Der Ausgangsabschnitt des Leistencanals befindet sich in der lockeren Bindegewebsschichte zwischen dem inneren und äusseren schiefen Bauchmuskel und zwischen den straffen Pfeilern des Leistencanalausganges. Es lassen sich demnach am ganzen Leistenspalte hauptsächlich 2 Stellen nachweisen, an denen die Umgebung nachgiebiger ist, und wo sich der im Leistenspalte befindliche Bruchsack divertikelartig ausstülpen könnte. Dies könnte geschehen zwischen dem Peritoneum und der Fascia transversa und zwar am leichtesten lateral- und abwärts, am schwierigsten nach aufwärts. Stülpt sich der Eingangsabschnitt medianwärts aus, so ist die A. epigastrica nicht am inneren Rande des Eingangs des Divertikels, sondern sie haftet der Fascia transversa fest an.

Im mittleren Abschnitt ist eine Ausweitung ziemlich schwierig, während in dem Ausgangsabschnitt dieselbe sich leichter vollzieht und zwar leichter nach aussen und oben zwischen die beiden schiefen Bauchmuskeln als nach innen und unten."

Eppinger[19]) lässt demnach den Leistencanal am Peritoneum seinen inneren Anfang nehmen. Nach Graser[24]) beginnt der Leistencanal indessen am Annulus inguinalis abdominalis, welcher vorzüglich von der Fascia transversalis gebildet wird und endigt am Annulus subcutaneus.

Es kommt bei den interparietalen Leistenbrüchen nicht nur der Inguinalcanal, sondern der von der ganzen Bauchwand (vom Peritoneum bis zur äusseren Haut) gebildete durch den Durchtritt des Processus vaginalis peritonei in das Scrotum entstandene Canal in Betracht. Die Resultate Eppinger's sind gewiss anatomisch zutreffend. Für die in der Praxis beobachteten Fälle dürfte sich aber eine andere Eintheilung des von der Bauchwand gebildeten Canals empfehlen.

Man kann von innen nach aussen folgende Theile unterscheiden:

Der 1. Theil reicht von der Uebergangsstelle des Peritoneum in den Processus vaginalis peritonei bis zum inneren Leistenring (er ist umgeben von lockerem praeperitonealen Fettgewebe).

Der 2. Theil reicht von dem inneren Leistenring bis zum äusseren und kann in einen hinteren, einen mittleren und einen vorderen Abschnitt geschieden werden.

Der hintere Abschnitt ist ein kurzer Trichter, dessen weites Ende der innere Leistenring darstellt, und dessen engeres Ende an

der Stelle gelegen ist, an welcher der M. transversus in die Fascia infundibuliformis übergeht. Da dieser Trichter von dem M. transversus umgeben ist und der M. transversus der Fascie fester angelagert ist als das Peritoneum der Fascie, so liegt in dieser Anordnung eine Ursache für das seltenere Vorkommen von Brüchen zwischen Fascia transversa und M. transversus und ein Grund dafür, dass meist nur besondere Momente im Stande sind, diese Bruchart zu erzeugen.

Der mittlere Abschnitt liegt zwischen dem M. transversus und dem M. obliquus int., deren Fasern ineinander verfilzt den Spalt eng umschliessen.

Der vordere Abschnitt wird von dem lockeren Bindegewebe zwischen M. obl. int. und der Aponeurose des M. obl. ext. begrenzt und ist dadurch disponirt, einen Bruch zwischen den M. obl. ext. und int. treten zu lassen.

Der 3. Theil erstreckt sich vom äusseren Leistenring bis an die Wurzel des Scrotums oder Labium majus. Die Wand dieses Theiles ist zusammengesetzt aus den Ausstülpungen der Bauchwandschichten, welche die Hüllen des Samenstranges darstellen, und umgeben von lockerem Bindegewebe, welches zwischen der Aponeurose des M. obl. ext. und der Fascia superficialis vorhanden ist, und den lockeren oberflächlichen Lamellen dieser Fascia, welche sich allmählich in das Unterhautbindegewebe verlieren und bei beleibten Individuen reichlich mit Fett durchsetzt sind.

Durch die anatomische Structur ist in jedem der 3 Theile die Möglichkeit einer seitlichen Ausstülpung zwischen die Bauchwandblätter gegeben.

Im 1. Theil schiebt sich eine Bauchfelltasche zwischen das Peritoneum parietale und die Fascia transversalis, es entsteht die Hernia inguinalis properitonealis.

Die im 2. Theil sich zwischen die Bauchwandschichten ausdehnenden Brüche fasst man am besten unter dem Namen Hernia inguinalis interstitialis zusammen,

während im 3. Theil zwischen Haut und Aponeurosis M. obl. ext. sich die Hernia inguinalis superficialis entwickeln kann.

Wie die unten mitgetheilte Casuistik lehrt, umfasst der Name Hernia inguinalis interstitialis 4 besondere Brucharten:

1. die zwischen Fasia transversalis und M. transversus,
2. die zwischen die Fasern des M. obl. int.
3. die in das Muskelinterstitium zwischen M. obl. ext. und int.,
4. die zwischen die Aponeurose des M. obl. ext. und Fascia transversalis gelagerten Hernien.

Man könnte die 1. Art Hernia inguinalis interstitialis intramuscularis nennen, weil sie nach innen von den Muskeln, die 2. und 3. Art Hernia inguinalis interstitialis intermuscularis, weil sie zwischen den Muskeln gelegen ist. Doch ist es aus praktischen Gründen geboten, die Namen nicht zu vermehren, sondern die Nomenclatur zu vereinfachen:

Grade der Leistenbrüche:

Hernia incompleta.

Hernia completa.

Abarten der Leistenbrüche: Herniae interparietales.

1. Hernia inguinalis properitonealis.
2. Hernia inguinalis interstitialis.
3. Hernia inguinalis superficialis.

Bei allen diesen Formen der interparietalen Hernien kann der ganze Bruchsack zwischen die betreffenden Schichten der Abdominalwand gelagert sein. Es kann indessen auch ein Bruchsack in der Richtung des Leistencanals in den oben skizzirten Graden entwickelt sein und ein Divertikel in den Zwischenräumen der Bauchwand liegen. Dadurch entstehen die als Zwerchsackhernien (Hernies en bissac) beschriebenen Brüche. Auf die Uebereinstimmung ihrer Genese und ihrer Anatomie mit der Hydrocele bilocularis hat Trendelenburg[20]) zuerst hingewiesen, und in neuester Zeit hat Moynihan[21]) für sie den Namen Herniae biloculares angelegentlichst empfohlen. Auch Albert[50]) versteht unter den vielen Namen, welche diese Brüche erhalten haben, zweifächerige Hernien. Und doch muss man monoloculäre und biloculäre interparietale Brüche wohl unterscheiden. Von den 115 aus der Litteratur von mir zusammengestellten interparietalen Leistenbrüchen waren 87 biloculär, 24 monoloculär, in 4 Fällen waren keine sichern Angaben vorhanden.

Diese Zahlen beweisen schon, dass der Vorschlag Moynihan's, den Sammelnamen Hernia bilocularis zu wählen, nicht annehmbar ist.

Man hat also zu unterscheiden:

Biloculäre und monoloculäre interparietale Leistenhernien.

Die monoloculären sind meist angeborene. Ein Fall von Engel[22]) zeichnet sich dadurch aus, dass eine biloculäre Hernie durch eine Operation monoloculär gemacht wurde. (Sie ist in der Casuistik deshalb unter den biloculären aufgeführt.)

Biloculär können dagegen sowohl angeborene wie erworbene Brüche sein (vergl. die beigegebenen Abbildungen).

Von 60 biloculären properitonealen Hernien waren 39 congenital, vierzehn erworben und sieben unbestimmt, von 22 biloculären inter-

stitiellen Brüchen waren elf congenital, vier erworben und sieben unbestimmt. Die fünf biloculären superficiellen Leistenhernien waren sämmtlich angeborene.

Von den 280 Fällen von interparietalen Inguinalbrüchen, welche ich in der Litteratur habe sammeln können, hat Macready[1]) 169 aus den Journalen der Truss Society zusammengestellt und zwar 129 Herniae inguinales interstitiales bei Männern, 34 bei Frauen und 6 Fälle von Hernia inguinalis superficialis.

Macready sah in den 3 Jahren 1888, 1889, 1890 unter 17538 Leistenbrüchen bei Männern 23 interstitielle und unter 1803 Inguinalhernien bei Weibern elf interstitielle Hernien. Er berechnete daraus bei mit Brüchen behafteten männlichen Individuen eine Häufigkeit von 0,13 Proc., bei weiblichen Individuen eine solche von 0,61 Proc. Die Hernia inguinalis interstitialis ist danach beim weiblichen Geschlecht relativ häufiger.

Properitoneale Hernien scheinen bei der Bruchbandgesellschaft nicht beobachtet worden zu sein, wenigstens erwähnt Macready keinen Fall.

Macready berichtet nur über Brüche, die nicht eingeklemmt waren und nicht zur Operation kamen. Von den übrigen Autoren sind aber meist Fälle mitgetheilt, die operirt wurden. Infolgedessen unterscheidet sich das sonst veröffentlichte Material von dem Macready's vortheilhaft dadurch, dass die anatomischen Verhältnisse bei der Operation erkannt und geschildert sind.

Neben Macready's Fällen sind mir die Krankengeschichten von 115 Fällen von interparietaler Leistenhernie zugänglich gewesen. Von diesen 115 Herniae inguinales interparietales wurden 111 bei männlichen Individuen und nur vier bei weiblichen gesehen.

Es betrafen die rechte Seite 63, die linke 30 Fälle, 22 mal war keine Angabe über die Körperseite gemacht. Zweimal war eine doppelseitige interparietale Leistenhernie vorhanden.

Die grössere Häufigkeit des Vorkommens auf der rechten Seite ist dadurch erklärt, dass es sich in 71 der Fälle um congenitale Hernien handelte. Die angeborenen Leistenbrüche sind rechts häufiger als links. Macready sah in den 3 Jahren 157 rechtsseitige und und 90 linksseitige congenitale Inguinalhernien.

Dieses Ueberwiegen der rechten Seite ist durch den späteren Descensus des rechten Hodens und durch das längere Offenbleiben des rechten Processus vaginalis peritonei verständlich.

Unter den 115 Leistenbrüchen waren 97 incarcerirt, drei irreponibel und fünfzehn reponibel.

57 Patienten von 111 wiesen Hodenanomalien auf, also 51,3 Proc. Macready hat bei seinen 129 männliche Individuen betreffenden Fällen 73,4 Proc. Hodenabnormitäten und 67,1 Proc. Kryptorchismus berechnet. Zählt man alle Fälle zusammen, so ergiebt sich, dass bei 240 männlichen Individuen mit interparietalen Leistenhernien 138 mal eine Hodenanomalie constatirt worden ist, also bei 59,1 Proc.

Während in dieser Hinsicht das von Macready bearbeitete Material mit den übrigen zusammengestellten Fällen grosse Uebereinstimmung zeigt, bestehen im Uebrigen sehr grosse Unterschiede.

Bei Macready kommen auf 129 männliche Patienten mit interparietalen Leistenhernien 34 weibliche (ein Verhältniss von 4 : 1), bei den von uns gesammelten Fällen sind unter 115 Patienten nur vier weibliche Individuen (ein Verhältniss von 27,7 : 1).

Macready berechnet als Durchschnittsalter bei Frauen 25 bis 45 Jahre, in unserer Casuistik handelt es sich meist um Frauen von über 60 Jahren. Relativ häufig tritt nach M. diese Hernienart bei Knaben im ersten Lebensjahr auf, in den unten mitgetheilten Fällen ist ein Knabe 4 Jahre alt, die meisten Patienten befinden sich zwischen dem 20. und 40. Lebensjahr.

Diese Verschiedenheit findet darin ihre Begründung, dass Macready nur über solche Patienten Bericht giebt, welche wegen einer reponiblen Hernie die Hülfe der Truss society in Anspruch genommen haben. Unsere Zusammenstellung aber betrifft zum allergrössten Theil eingeklemmte Brüche. Einklemmung eines Leistenbruches kommt häufiger beim Manne vor und im besten Mannesalter, wenn die Bauchpresse bei der Arbeit in starke Thätigkeit tritt. Bei Reichel[60]) vertheilen sich 77 eingeklemmte Leistenbrüche auf 59 Männer und 18 Frauen. Im Alter von 20—40 Jahren hatten 30 Männer, aber nur 5 Weiber eine Einklemmung eines Leistenbruches.

Durch diese Gegenüberstellung des Materiales der Bruchbandgesellschaft und der übrigen Fälle sind somit gleichzeitig die Unterschiede der reponiblen und der incarcerirten interparietalen Leistenbrüche, was Alter und Geschlecht und die Häufigkeit des Vorkommens anlangt, erläutert.

Aetiologie: Schon daraus, dass es sich bei 71 der Fälle um angeborene Leistenhernien handelt und bei 51,3 Proc. der Fälle Hodenanomalien (Retentio testis in den verschiedensten Graden) constatirt worden sind, ergeben sich für die Aetiologie wichtige Gesichtspunkte. Jedenfalls ist es nicht rein zufällig, dass gerade diese Art von Leistenbrüchen mit Abnormitäten des Testikels zusammengefunden werden.

Indessen darf man darauf allein eine Theorie der Entstehung dieser Bruchart nicht gründen.

Unter den 17538 Patienten, bei welchen Macready Inguinalhernien feststellte, hatten 100 einen rechtsseitigen, 58 einen linksseitigen Kryptorchismus. Von diesen 158 Kryptorchisten hatten aber nur fünfzehn eine interparietale Hernie also nur der zehnte Theil.*) Daraus kann wohl mit Recht gefolgert werden, dass der Kryptorchismus allein ohne andere Einwirkungen nur selten bei äusseren Leistenhernien zur Bildung einer interparietalen Hernie Veranlassung giebt.

Aetiologisch kommen viele Momente in Betracht, welche z. Th. congenital sind, z. Th. mechanisch bald von innen, bald von aussen einwirken. Abgesehen von den wenigen Fällen, in denen eine congenitale Lagerung des Bruchsackes inter parietes erwiesen zu sein scheint, sind die wichtigsten Voraussetzungen für die Bildung eines interparietalen Bruches:

1. Der anatomische Bau des Bauchwandcanals, sei es nun, dass der Canal sehr schräge verläuft, oder dass die Interstititien sehr viel lockeres Gewebe enthalten und sehr zur Aufnahme von Bruchsäcken disponiren.

2. Ein Hinderniss in der Vorwärtsbewegung der Bruchmassen, mag sie nun centrifugal von der Bauchhöhle fort, oder centripetal nach dem Abdomen hin erfolgen.

Als Hemmnisse für die centrifugale Vorwärtsbewegung d. h. also für den Bruchaustritt kommen in Betracht:

I. Durch organische (anatomische) Verhältnisse bedingte:
   1. Enge des äusseren Leistenringes (von Mosetig-Moorhof).[23])
   2. Mangelhafte Bildung des Scrotums (Hulke).[25])
   3. Der den Weg verlegende retinirte Hoden (am inneren Leistenring, oder im Leistencanal, am äusseren Leistenring oder am Eingang in das Scrotum). [Streubel.][13])
   4. Verwachsung des Netzes mit dem Hoden.

II. Aeussere mechanische Einwirkungen:
   1. schlecht sitzende Bruchbänder (Streubel).[13])
   2. Oft wiederholte und unzweckmässige Taxisversuche (Streubel).[13])

Der centripetalen Bewegung können den Weg verlegen d. h. dem Rücktritt, der Reposition:

1. Der retinirte Hoden (an den verschiedenen Stellen) [Streubel][13]).

*) Aus den Tabellen Macready's berechnet.

2. Narbige Veränderungen des Bruchsackhalses (Streubel).[13])
3. Eine Verwachsung des Netzes im Bruchsackhals (Janzer).[26])
4. Der mangelnde Platz im Abdomen für länger bestehende grosse Scrotalhernien. Bei Repositionsversuchen wird ein Theil des Bruches inter parietes verdrängt.
5. Alle die Ursachen, welche eine Reposition en masse zur Folge haben.

Bei der Entstehungsweise der biloculären interparietalen Inguinalhernien sind andere Gesichtspunkte zu beachten als bei der monoloculären.

Bezüglich der monoloculären Form sind zwei Möglichkeiten vorhanden.

1. Die monoloculäre Hernia interparietalis ist primär zwischen den Bauchwandschichten entwickelt.

Sie kann entstanden sein:

a) congenital,
b) durch ein Hinderniss beim Hinabsteigen des Proc. peritonei an den verschiedenen oben citirten Punkten.

2. Eine Hernia inguinalis ist primär vorhanden, sie wird en masse inter parietes reponirt.

Die biloculäre Hernia inguinalis interparietalis hat vier Bildungsweisen:

1. Der inguinale Bruchsack ist vorgebildet, und es entwickelt sich eine Ausstülpung zwischen die Lagen der Abdominalwand (Streubel).[13])
2. Der inguinale Bruchsack ist zuerst vorhanden, er wird en masse inter parietes reponirt, und secundär wird ein Leistenbruchsack ausgebuchtet (Tessier).[27])
3. Der interparietale Bruchsack ist vorgebildet, und der inguinale resp. scrotale Bruchsack beugt sich secundär aus. Das tritt aber erst ein, wenn der interparietale Bruch sehr an Ausdehnung gewonnen hat (von Linhart[28]), Bär.[29])
4. Giebt Bär eine Hypothese an, welche durch einen von Wagner mitgetheilten Befund eine Stütze erhalten hat. Es bilden sich zwei gesonderte Bruchsäcke, welche bei grösserer Ausdehnung mit einander zu einem Zwerchsackbruch verschmelzen.

Gegenüber der grobmechanischen Erklärung der interparietalen Hernien hat Meinhard Schmidt für die Genese der Hernia properitonealis und inguinalis interstitialis im Anschluss an einen von

ihm selbst operirten Fall von H. inguinalis interstitialis eine natürliche Erläuterung versucht. Er fand bei der Hernia inguinalis interstitialis einen nach oben und aussen congenital dislocirten inneren Leistenring, dessen Bestehen sowohl die diese Hernie charakterisirende Bruchform, als die sie häufig begleitende Enge des äusseren Leistenringes und die Retentio testis zwanglos erklärte. Um die Entstehung eines congenital dislocirten inneren Leistenringes verständlich zu machen, hielt er die Annahme einer fehlerhaften Varietät in der Insertion des Leistenbandes der Primordialniere an die Bauchwand für naheliegend.

Ferner erschien Schmidt für manche Fälle der Krönlein'schen Hernia inguino-properitonealis, die Deutung des sogenannten „gemeinsamen" Ostium abdominale des Bruchsackes, als die eines congenital dislocirten inneren Leistenringes mit triftigen Gründen nicht abweisbar. Bei dieser Deutung würde sich eine einfache Erklärung für die die Hernie charakterisirende Bruchsackconstruction, und des sie häufig begleitenden unvollkommenen Descensus testis ergeben haben.

Wenn es auch Schmidt gelungen ist, für einzelne als Hernia properitonealis beschriebene Fälle (Oberst[30]), Trendelenburg[20]), Zeller[31]), Link[32]) den Beweis zu erbringen, dass das dislocirte Ostium abdominale höchst wahrscheinlich der innere Leistenring gewesen ist, so sind doch nur noch 2 Beobachtungen vorhanden, welche wie die Schmidt's für seine Erklärung einer congenitalen Dislocation des inneren Leistenringes sprechen (Fall von Bramann[2]) und Hölder)[3]).

Bramann[2]) erklärt aber jene Dislocation des hinteren Leistenringes nach oben und aussen durch abnorme Verschiebung während des Wachsthums. Dieselbe wird um so leichter eintreten, wenn das untere Ende des Proc. vaginalis nur bis zur Aponeurosis M. obliqui externi, wie auch in dem Fall von M. Schmidt reicht, und jener Einfluss ausfällt, den unter normalen Verhältnissen der den Leistencanal passirende Samenstrang auf den letzteren und damit auf die Lage der Leistenringe zu einander ausübt.

Symptome: Symptomatologisch hat Macready die interparietalen Leistenbrüche, in solche ohne und solche mit Bauchgeschwulst unterschieden. Zu den ersteren rechnet er die Hernia inguino-properitonealis, zu den letzteren die Hernia inguinalis interstitialis. Da aber Breiter bei 36 Herniae properitoneales 26 Mal eine Bauchgeschwulst constatirt hat, andererseits auch interparietale Brüche anderer Art ohne Bauchgeschwulst beschrieben worden sind, so ist es schwierig, diese Eintheilung aufrecht zu erhalten, überhaupt eine allgemeine Symptomatologie der interparietalen Hernien zu geben.

Es sei deshalb auf die einzelnen Arten der interparietalen Hernien übergegangen.

Die Hernia inguino-properitonealis hat in den bekannten Arbeiten von Krönlein[14]), Hölder[3]) und Breiter[33]) eine so ausführliche Behandlung erfahren, dass eine Besprechung derselben überflüssig erscheint. Vielleicht ist es aber doch nicht ohne Interesse, dass nach genauer Sichtung der Fälle bezüglich des Sitzes des interparietalen Bruchsackes vor und hinter der Fascia transversa folgende statistische Bemerkungen zu machen sind:

Bis jetzt ist diese Bruchart 69 Mal sicher beobachtet worden und zwar 67 mal bei Männern, 2 mal bei Frauen.

Nur über 7 reponible properitoneale Inguinalhernien ist berichtet worden, alle übrigen machten Einklemmungserscheinungen und wurden zum grossen Theil erst bei der Operation erkannt.

37 mal befand sich der Bruch rechts, 23 mal links, in 9 Fällen fehlt die Angabe über die Körperseite.

Biloculär waren 60 inguino-properitoneale Brüche, 7 waren nicht biloculär. Ueber 2 neuere Fälle von Lejars und Lange habe ich genauere Daten nicht finden können.

Neben den Fällen in Krönlein's, Hölder's und Breiter's Veröffentlichungen sind nur 6 mir zugängliche Fälle von properitonaler Leistenhernie beschrieben worden und zwar je einer von Weinlechner[45]), Hildebrand[36]), Lange[34]), und Lejars[61]) und zwei von Maydl[37]).

Um den Unterschied zwischen Hernia inguinalis properitonealis und Hernia inguinalis interstitialis zu zeigen, seien auch von der Hernia inguinalis properitonealis 4 Schemata gebracht und zwar das Schema 1. einer monolocularis antevesicalis,

2. einer bilocularis antevesicalis congenita,
3. einer bilocularis iliaca congenita,
4. einer bilocularis antevesicalis acquisita,

Man sieht das die Fascia transversa und der innere Leistenring sich an der Bildung des properitonealen Bruchsackes nicht betheiligen, letzterer vielmehr nur ein Product des Peritoneum ist. Vergl. Fig. 1—4.

Durch die anatomischen Untersuchungen Eppingers[19]) sind Macready[1]), Moynihan[21]) und Andere veranlasst worden, zwischen Fascia transversalis und der Aponeurose des M. obl. ext., nur die zwischen M. obliquus externus und internus zur Entwicklung gelangten Brüche als die zweite Hauptart der interparietalen Leistenhernien anzuerkennen, nur sie hauptsächlich als Hernia inguinalis interstitialis zu bezeichnen und die anderen Varietäten nicht zu berücksichtigen. Als Grund gaben sie

an, die übrigen Abarten der interstitiellen Leistenhernie seien Entwicklungsstufen der zwischen dem M. obliquus externus und internus sitzenden Hernie. Und in der That, man kann, wenn man von den zwischen Fascia transversalis und M. transversus localisirten Brüchen absieht, auf diese Weise die Bildung der 3 Varietäten, der zwischen M. ob-

I. Hernia inguino-properitonealis.

Fig. 1. Monolocularis antevesicalis. (Fall Maydl.)

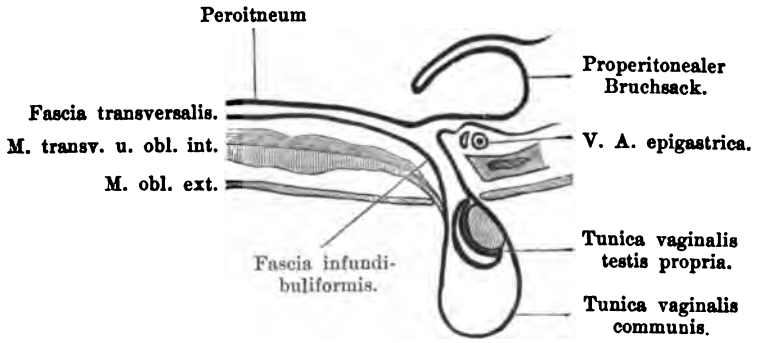

Fig. 2. Bilocularis antevesicalis congenita.

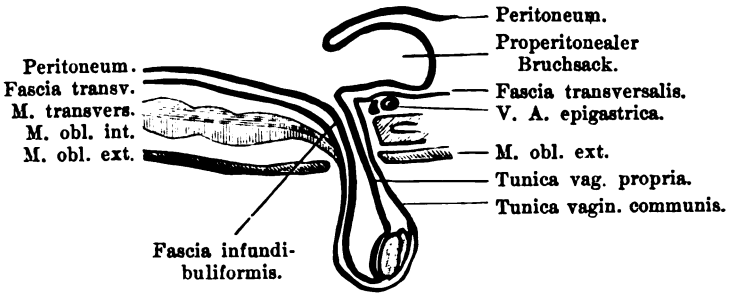

liquus externus und internus, der in den Fasern des M. obliquus internus und der zwischen Fascia transversa und Aponeurosis M. obliqui externi gedrängten Leistenhernien erklären.

Die erste Entwicklungsstufe würde dann der Leistenbruch darstellen, welcher sich scheinbar im M. obliquus internus eingenistet hat.

Vom M. obliquus internus gehen Muskelschleifen als Cremaster auf die Tunica vaginalis communis über. Würde sich ein Bruch zwischen dem M. obliquus externus und internus ausdehnen, so würde der die Fascia vaginalis communis bedeckende Cremaster auseinandergeschoben, und es würden unter der Aponeurosis M. obliqui externi die dünnen Fasern

des Cremaster vor dem Bruchsack liegen, und der übrige M. obliquus internus mit dem M. transversus abdominalwärts die Wand des Bruchlagers bilden.

Die zweite kennzeichnet sich dadurch, dass die Fasern des M. obliquus internus vor dem Bruchsack entweder auseinandergeschoben

Fig. 3. Bilocularis iliaca congenita.

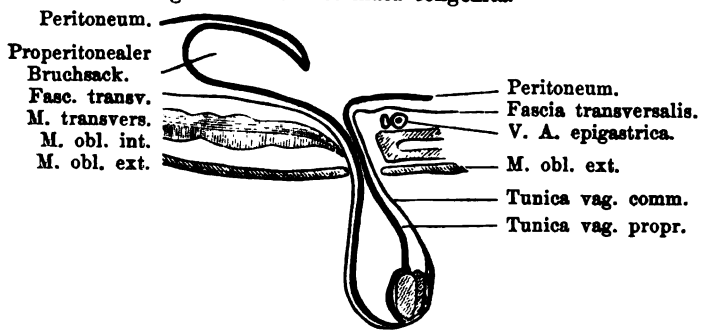

Fig. 4. Bilocularis antevesicalis acquisita.

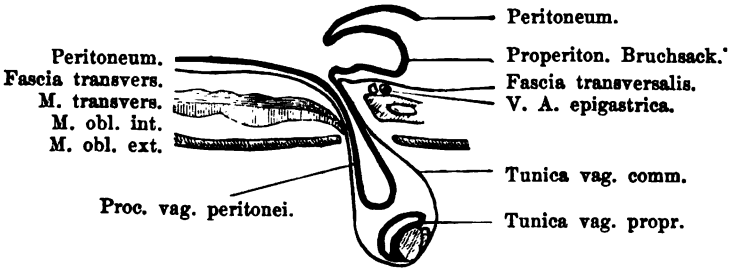

oder degenerirt sind. Dann liegt der Bruchsach zwischen M. obliquus externus und M. obliquus internus (dem hinteren Abschnitt desselben.)

Wird endlich der Bruch grösser und besteht er längere Zeit, so wird er die ihn umgebenden Muskeln durch Druck allmählich zur bindegewebigen Entartung bringen. Man findet dann vor dem Bruchsack die Aponeurosis M. obliqui externi und die Tunica vaginalis communis und hinter ihm die Tunica vaginalis communis, die Fascia transversalis und das Peritoneum, er liegt also nur zwischen der Aponeurosis M. obliqui externi und der Fascia transversalis.

Gegen die auf der Druckatrophie der Muskeln fussende Theorie spricht das häufige Vorhandensein der Muskeln bei lange bestehenden Brüchen, während andererseits frisch entstandene Hernien zwischen der Aponeurosis M. obliqui externi und der Fascia transversalis beobachtet worden sind.

In der Mehrzahl der Fälle kommen wohl einfache anatomische Verhältnisse in Betracht. Es giebt nämlich am normalen Leistencanal eine Stelle, an welcher die vordere Wand nur aus der Aponeurosis M. obliqui ext. gebildet wird. Diese Lücke in der inneren Muskelschicht entsteht dadurch, dass der M. obl. int. und der M. transversus von den beiden äusseren Dritttheilen des Lig. inguinale entspringen, sich von dessen Verlauf aber entfernen und zwischen dem unteren Rand des M. obl. int. und transversus und dem L. inguinale einen Spalt frei lassen. Schon der descendirende Hoden drängt den Muskelrand etwas aufwärts; wievielmehr wird dies ein Bruch thun, welcher meist in seiner Vorwärtsbewegung in der Richtung des Leistencanals behindert ist!

Man kann annehmen, dass die Beobachter der Brüche mit dem Sitz zwischen den Fasern des M. obl. int., Goyrand[9]), Berger[38]) und Venturoli[48]), wohl die Muskelschicht, welche sie unter dem M. obl. ext. vor dem Bruchsack durchtrennen mussten, als Cremaster erkannt und bezeichnet hätten, wenn sie thatsächlich weiter nichts gewesen wäre.

Es scheint somit doch nicht zulässig, die zwei Varietäten als aus der zwischen M. obl. ext. und int. gelagerten Hernienart hervorgegangen anzusehen.

Noch weniger dürfen die zwischen den M. transversus und die Fascia transversa geschobenen Brüche mit den übrigen zusammengebracht werden, weil sie ätiologisch und symptomatisch von ihnen ganz verschieden sind.

Praktisch wichtig ist es aber, ihnen allen einen gemeinsamen Namen zu geben: Hernia inguinalis interstitialis. Diese Bruchform lässt sich folgendermaassen definiren:

Die Hernia inguinalis interstitialis ist ein Leistenbruch, welcher die normalen Grenzen des Leistencanals verlassen hat, und bei welchem sich der Bruchsack oder ein Divertikel desselben in einem Interstitium der nach der Körperoberfläche zu von der Aponeurosis M. obl. ext., abdominalwärts von der Fascia transversalis begrenzten Wand ein Bruchlager gesucht hat.

Bei einer incompleten Leistenhernie dagegen, welche im Leistencanal gelegen ist, werden die Wandungen des Leistencanals ausgeweitet, aber die begrenzenden Wände bleiben dieselben.

Von der Hernia inguinalis interstitialis sind bis jetzt 199 Fälle beschrieben worden. Davon fanden sich 162 bei Männern und 37 bei Weibern. Von diesen entfallen 129 männliche und 34 weibliche Individuen auf die Statistik reponibler Hernien Macready's. Sie

sind weder operirt, noch secirt worden. Infolgedessen fehlt der anatomische Befund.

In den übrigen Fällen liegen aber Operations-, Sections- oder doch so genaue Krankheitsberichte vor, dass meist sicher ermittelt werden kann, welcher Unterart der betreffende Bruch zuzutheilen ist.

Unter den Herniae inguinales interstitiales sind die zwischen dem M. obl. ext. und int. am bekanntesten.

Es sind aber erst 11 solche Fälle sicher beobachtet worden. Unter ihnen waren 5 reponibal, 5 eingeklemmt, einmal handelte es sich um einen Sectionsbefund. Alle 11 Patienten waren Kryptorchisten; 6 Brüche waren monoloculär, 5 biloculär, sämmtliche 11 angeboren, 8 rechtsseitig, 3 linksseitig.

II. Hernia inguinalis interstitialis.

1. Zwischen M. obl. ext. und int.

Fig. 5. Monolocularis. (Fall Rumpel.)

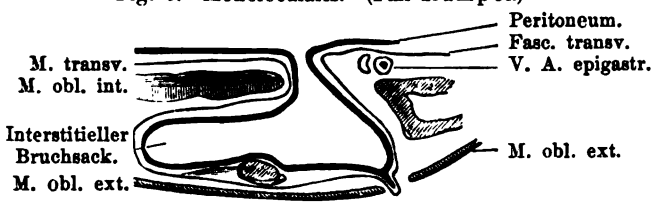

Fig. 6. Bilocularis. (Eigene Beobachtung, Fall 2.)

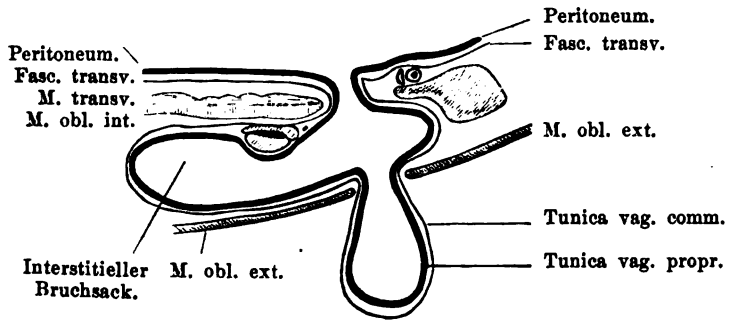

Wenn auch Moynihan schreibt, dass Fälle von Brüchen, bei denen sich der Bruchsack zwischen die Fasern des M. obl. int. oder zwischen M. obl. int. und transversus Platz geschafft hat, nicht gesehen worden seien, so haben doch Goyrand, Berger und Venturoli Fasern des M. obl. int. vor und hinter dem Bruchsack verlaufen sehen. Ja, Goyrand hält gerade das für charakteristisch. Nach ihm tritt der interstitielle Bruch à travers une éraillure du muscle

petit oblique. Bei dem Manne, welchen Berger wegen einer angeborenen, rechtsseitigen monoloculären, interstitiellen Hernie behandelte, lag der Bruchsack dans l'épaisseur du petit oblique und Venturoli musste erst Fasern des M. obl. int. durchtrennen, ehe er an den Bruchsack gelangte.

2. Zwischen den Muskelfasern des M. obl. int.

Fig. 7. Monolocularis. (Fall Berger.)

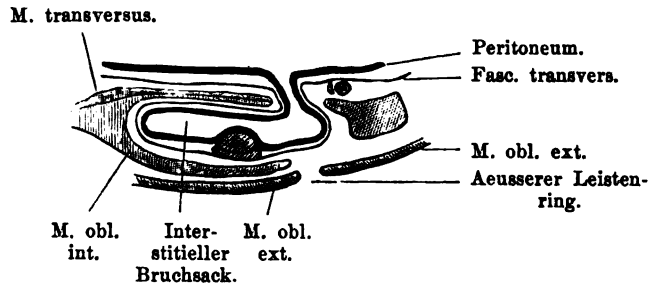

Fig. 8. Bilocularis. (Fall Goyrand.)

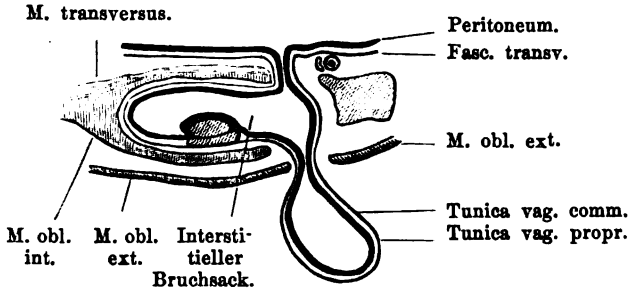

Den Symptomen nach den bisher besprochenen interstitiellen Hernien gleich sind diejenigen Brüche, welche sich zwischen der Aponeurosis M. obl. ext. und der Fascia transversalis ausdehnen.

4 von den 15 beschriebenen Fällen solcher Art sind als properitoneale Brüche veröffentlicht worden, weil sie angeblich zwischen Fascia transversalis und Peritoneum liegen.

M. Schmidt[17]) hat darauf hingewiesen, dass in denjenigen Fällen, bei denen der innere Leistenring die abdominale Oeffnung des interparietalen Bruchsackes bildet, die Hernie vor der Fascia infundibuliformis vorgestülpt haben muss. Sie gaben dadurch, dass vor dem Bruchsackperitoneum die Fascia infundibuliformis lag, zu Irrthümern Veranlassung.

3. Zwischen M. obl. ext. und Fascia transversalis.

Fig. 9. Monolocularis. (Fall Cooper.)

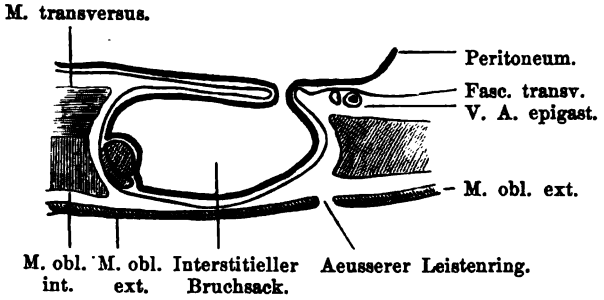

Fig. 10. Bilocularis congenita.

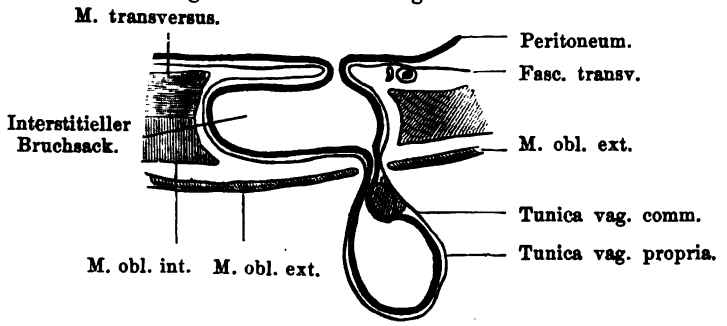

Fig. 11. Bilocularis acquisita.

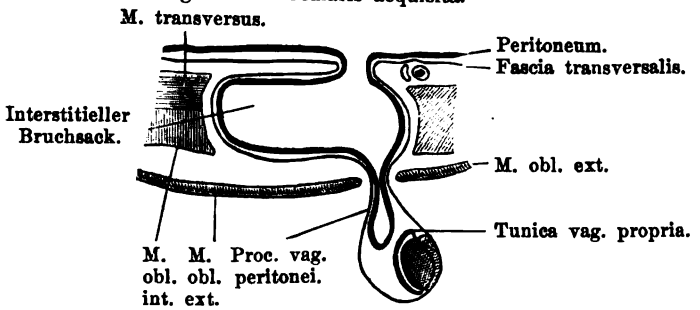

Unter den Patienten, welche diese Bruchform aufwiesen, war eine Frau. 1 Bruch war reponibel, 1 irreponibel, 4 monoloculär, 7 Mal bestand Hodenanomalie. Ein Knabe war 4 Jahre alt, alle übrigen Patienten waren Männer von 20 bis 40 Jahren. Von den 12, welche wegen dieser Hernienart operirt wurden, starben 6 und 6 genasen.

Die bisher besprochenen 3 Unterarten der Hernia inguinalis interstitialis sind in ihren Symptomen sehr ähnlich, nur dass die monolo-

culären Brüche dieser Art andere Erscheinungen, wie die biloculären, die reponiblen Brüche andere als die incarcerirten machen und durch den Sitz des Hodens wiederum charakteristische Unterschiede bedingt sind.

Die monoloculäre zwischen dem M. obl. ext. und internus gelegene Hernie charakterisirt sich, wenn sie eine gewisse Grösse erreicht hat, durch den äusseren Befund. Ein leeres, meist sehr wenig entwickeltes Scrotum und über dem Leistenbande eine meist länglich runde, schräg nach aussen oben ziehende, die Länge des Leistencanals nach aussen überragende, einwärts bis zum äusseren Leistenring, aber nie in das Scrotum hinabreichende Bruchgeschwulst geben ein typisches Bild.

Der äussere Leistenring ist oft sehr eng, manchmal nur als ein Spalt angedeutet. Jedenfalls ist er frei und abzutasten.

Ist der Bruch reponibel, so fühlt man den inneren Leistenring und zuweilen den verlagerten Hoden. Meist ist der innere Leistenring ein schräger Spalt. Sein äusserer Rand liegt in Folge dessen näher an der Spina iliaca ant. sup., als es normaler Weise der Fall ist. Verschluss des inneren Leistenringes verhindert die Füllung des intermusculären Bruchsackes:

Beispiel: Bramann[2]), Rumpel[39]).

Bei den irreponiblen oder incarcerirten monoloculären Brüchen dieser 3 Unterarten ist neben dem äusseren Habitus die Möglichkeit, den Leistenring frei zu fühlen, ein charakteristisches Moment.

Für die biloculären reponiblen, zwischen dem M. obl. ext. und int. oder zwischen Aponeurosis M. obl. ext. und Fascia transversalis gelegenen Leistenbrüche geben die beiden aus der hiesigen Klinik oben mitgetheilten Krankengeschichten ein solch charakteristisches Bild, dass eine Besprechung der Symptome nicht nothwendig erscheint.

Dagegen ist bei den biloculären irreponiblen oder incarcerirten Hernien dieser Art kein für sie charakteristisches Symptom vorhanden, weil die deutliche Zwerchsackform und die Einschnürung am äusseren Leistenring andere mit ihnen theilen.

Besonders besprochen werden müssen diejenigen Leistenbrüche, welche sich zwischen den Musc. transversus und Fascia transversalis eingeschoben haben. Sie beanspruchen ein um so grösseres Interesse, als sie in einem Interstitium liegen, welches nach Eppinger[19]) und Moynihan[21]) die geringste Disposition zu einem Bruchlager hat.

Man findet in der Litteratur 11 Fälle solcher Brüche mitgetheilt. Da 9 Mal ein Sectionsbericht vorliegt, so ist wohl sicher, dass keine Beobachtungsfehler, wie sie bei einer schnellen Operation vorkommen

können, vorliegen. Sämmtliche Brüche mit einem Sack oder mit einem Divertikel zwischen M. transversus und Fascia transversalis waren incarcerirt. Nicht biloculär war der Bruch 3 Mal. Bei 2 Patienten hatte früher ein Leistenbruch bestanden. In dem Hartung'schen[12]) Falle 1 war ein Bruchband getragen worden, in dem Engel'schen[22]) Falle war eine Herniotomie mit Reposition und Ausgang in Heilung vorausgegangen, über die beiden anderen von Engel[22]) mitgetheilten Fälle fehlen die anamnestischen Angaben.

Aetiologisch wichtig ist, dass 5 Mal von einer äusseren Gewalteinwirkung und zwar 4 Mal von einer gewaltsamen Taxis (Richet[40]), Veiel[41]), Hartung II.[42]), Torrey[43]), 1 Mal von einem den Bruch am Austritt hindernden Bruchband berichtet wird.

Es sind also heftige centripetal wirkende Gewalten, welche im Stande sind, die feste Verbindung zwischen Fascia transversalis und M. transversus zu lockern und den Bruchsack zwischen diese Schichten zu drängen. Mehrere Fälle sind aetiologisch nicht aufgeklärt (Schreiber[44]), Rokitansky[45]). Die beiden Engel'schen Fälle bieten insofern Besonderheiten, als der Bruchsack bezw. das Divertikel sich nach abwärts gesenkt hatte. Bei ihnen scheint doch mehr eine äussere Gewalteinwirkung (Taxis) als die Schwere, wie Engel glaubte, für die Ausstülpung als ursächliches Moment vorhanden gewesen zu sein.

10 Mal handelte es sich bei dieser Bruchform um männliche Patienten, einmal um eine alte Frau. 8 Mal war der Sitz rechterseits, 1 Mal links und 2 Mal unbestimmt. Eine Hodenektopie ist nur 1 Mal angegeben. Nur 2 Mal trat Heilung ein.

Was die Symptome der incarcerirten zw. Fascia transversa und M. transversus gelegenen Leistenbrüche anlangt, so sind sie denen der incarcerirten properitonealen Hernie ausserordentlich ähnlich und deshalb sind diese Brüche von den übrigen interstitiellen zu trennen. Nur 2 Mal wurde Zwerchsackform und Grösserwerden der oberen Geschwulst bei Druck auf die untere angemerkt. In anderen Fällen konnte nur eine scrotale Hernie festgestellt werden, nach deren Reposition die Einklemmungserscheinungen stärker wurden und auf eine höher gelegene Complication hinwiesen. Bei den monoloculären Brüchen veranlasste eine druckempfindliche, gedämpft tympanitischen Schall gebende, oberhalb des Lig. inguinale in der Unterbauchgegend gelegene Geschwulst bei bestehenden Incarcerationserscheinungen den Chirurgen zur Operation.

Die von Boyer[6]) als Hernia inguinalis subcutanea, von Küster[16]) als Hernia inguino-superficialis beschriebene Art der interparietalen Leistenhernien ist sehr selten beobachtet worden.

4. Zwischen M. transversus und Fascia transversalis.

Fig. 12. Monolocularis. (Fall Schreiber.)

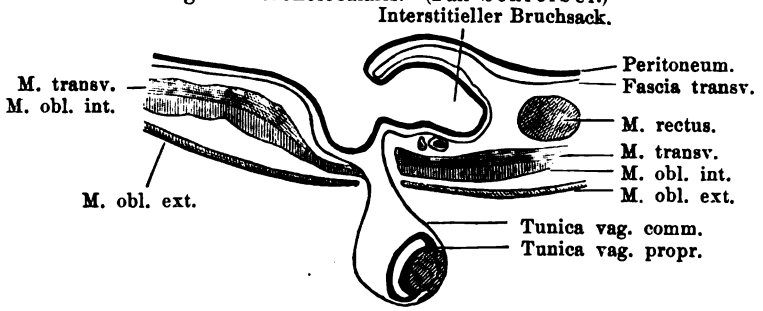

Fig. 13. Bilocularis. (Fall Veiel.)

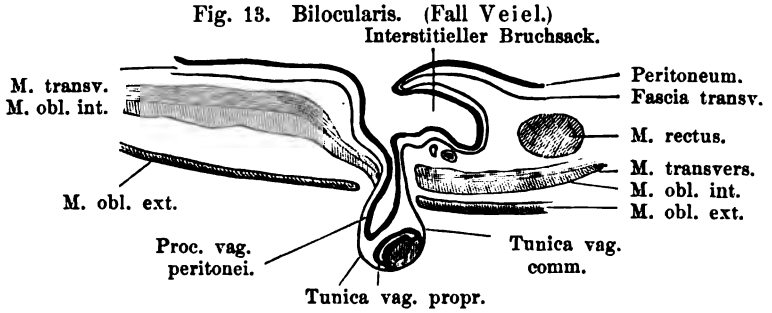

Küster[16]) wurde zur Aufstellung dieses Namens veranlasst durch 3 Fälle, welche er im Augusta-Hospital behandelte:

Die Eigenthümlichkeit der 3 beschriebenen Fälle beruht in folgenden Dingen.

1. Der Bruchsack ist ein offenes Bauchfelldivertikel, in welchem Hode und Samenstrang liegen. Es handelt sich also ausschliesslich um congenitale Hernien. Die Bruchpforte ist weit und durchsetzt die Bauchwand gerade von vorne nach hinten.

2. Der Hode ist nicht in das Scrotum hinabgestiegen, sondern ist in der Nähe des äusseren Leistenringes, zuweilen auch entfernt von demselben, aber immer in Ektopie liegen geblieben.

3. Der Hode ist stets atrophisch, der Samenstrang in den meisten Fällen zu kurz.

4. Der Samenstrang lag in 2 Fällen nicht, wie beim angeborenen Leistenbruch sonst ausnahmslos an der medialen Seite des Bruches, sondern an der lateralen Seite (Hernia inguin. int. congenita).

5. Der Bruchsack ist ausschliesslich von der Haut und der sehr verdünnten Fascia superficialis bedeckt. Fascia infundibuliformis und M. cremaster fehlen entweder ganz oder sind doch höchst unvollkommen entwickelt.

Küster fand neben seinen 3 Fällen noch einen Fall von Hernia inguinalis superficialis abdominalis, welcher von Hulke[25]) operirt worden, doppelseitig und rechts eingeklemmt war, und 3 Berichte über H. inguinalis superficialis perinealis.

Die Zahl der mit Küster'schen Hernien in Behandlung gekommenen Patienten ist auf 14 gestiegen.

Macready's 6 Fälle sind wie seine übrigen reponibel. Der äussere und der innere Leistenring waren bei ihnen stark erweitert, so dass der äussere Theil des subcutanen Leistenringes mit dem abdominalen Ring zusammenfiel. Eine Operation wurde nicht ausgeführt, in Folge dessen fehlen die näheren Angaben über Hoden, Samenstrang u. s. w.

In der übrigen Litteratur habe ich noch 4 neue Fälle auffinden können. Unter diesen und den Küster'schen Fällen sind 3 monoloculär (Küster I.[16]), Fano[46]), Curling[47]), die übrigen sind biloculär. Bei allen handelt es sich, wie Küster als charakteristisch angegeben hat, um congenitale Leistenhernien mit Hodenektopie.

III. Hernia inguinalis superficialis.

Fig. 14. Monolocularis. (Küster, Fall 1.)

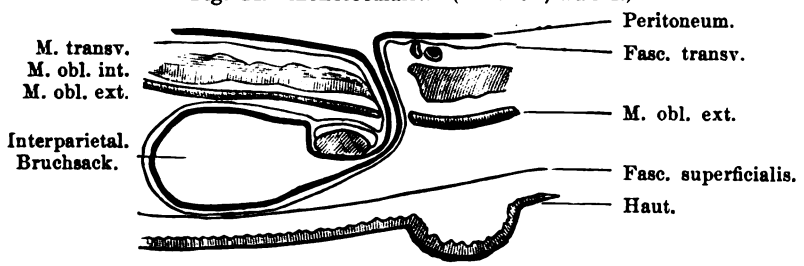

Fig. 15. Bilocularis. (Küster, Fall 2.)

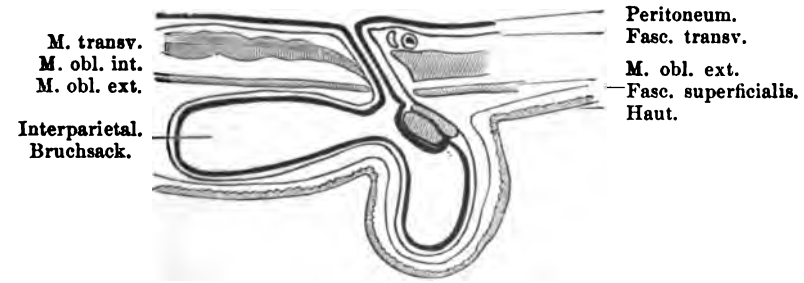

Die Symptome sind je nachdem, ob ein Loculament oder zwei vorhanden sind, oder ob der Bruch eingeklemmt, irreponibel oder reponibel ist, verschieden.

Bei der biloculären, nicht reponiblen oder incarcerirten superficiellen Hernie ist vielleicht ein charakteristisches Symptom, dass die Geschwulst ganz dicht unter der Bauchhaut liegt.

Indessen giebt es auch intermusculäre Brüche, bei denen die Aponeurose des M. obliquus externus so verdünnt ist, dass eine Entscheidung, ob die Bruchgeschwulst nur von Haut oder von Haut und verdünnter Aponeurose bedeckt ist, unmöglich wird. Eine einschnürende Furche am Eingang in das Scrotum fehlte in dem einen Küster'schen biloculären Falle, bei dem anderen war sie vorhanden.

Die nicht biloculären irreponiblen superficiellen Brüche lassen, wie im Küster'schen Falle, zuweilen feststellen, dass der Hoden und der auswärts gelagerte Bruch aus dem äusseren Leistenring hervorgetreten sind. Wenn das, wie es bei grösseren Brüchen geschieht, nicht möglich ist, so liegt die Geschwulst vor dem äusseren Leistenring und der Aponeurosis M. obliqui externi und der äussere Leistenring ist nicht zu fühlen, während er bei einer monoloculären intermusculären Hernie abzutasten ist.

Die reponiblen superficiellen Brüche treten aus dem für gewöhnlich sehr weiten äusseren Leistenring heraus. Sie füllen sich bei offenem äusseren Leistenring, während sie bei geschlossenem äusseren Ring leer bleiben. Dabei kann der Hoden an den verschiedensten Punkten gelegen sein, häufig liegt er lateralwärts nahe dem äusseren Leistenring.

Bei grossen äusseren Leistenbrüchen mit weitem äusseren und engem inneren Leistenring beobachtet man zuweilen, dass sich der Bruchsack ausserhalb des äusseren Leistenringes unter der Fascia superficialis und über der Aponeurose des M. obliquus externus nach allen Seiten gleichmässig ausdehnt und gewissermaassen hier superficiell liegt. An der Wurzel des Scrotums findet sich dann wohl auch eine leichte Einschnürung. Doch ist diese superficielle Ampullenbildung der im Leistencanal an die Seite zu stellen und nicht mit der Küster'schen Hernie zu identificiren.

Diagnose: Die Frage nach der Diagnose kann bei den incarcerirten und irreponiblen interparietalen Brüchen grosse Schwierigkeiten bereiten und wird dann oft nur bei der Operation eine richtige Antwort finden. Die reponiblen Brüche dürften keine zu schwierigen diagnostischen Räthsel aufgeben.

Behandlung: Für die Behandlung dieser Bruchformen gelten die allgemeinen Regeln über Hernienbehandlung. Jede reponible interparietale Hernie sollte radical operirt werden. Der Besitzer eines interparietalen Bruches schwebt in einer viel grösseren Gefahr, als

der eines gewöhnlichen Leistenbruches, weil die Casuistik lehrt, dass erstere häufiger eingeklemmt werden.

Von den reponiblen Interparietalhernien sind die vier zur Radicaloperation gelangten H. inguinales interstitiales glatt geheilt.

Aus den Heilerfolgen bei den Operationen der incarcerirten interparietalen Hernien für die Prognose einen Schluss zu ziehen, dürfte nicht richtig sein. Die Berichte stammen aus der Zeit der grossen Wandlungen in der Chirurgie. Eine Operationsstatistik würde deshalb ein falsches Bild über das jetzige chirurgische Können und über die Prognose dieser Hernien geben.

Auch heute hängt die Prognose immer noch ab von dem Zeitpunkt der richtigen Diagnose und der Dauer der Einklemmung bis zur Operation. Für die Diagnose ist es aber vom praktischen Standpunkt aus viel weniger wichtig, festzustellen, welcher Art die eingeklemmte interparietale Hernie ist, als vielmehr die interparietale Hernie überhaupt zu erkennen.

Was die Methode der Radicaloperation anlangt, so wird wie bei der Operation gewöhnlicher Leistenbrüche verfahren. Wenn der Samenstrang zu kurz ist, und der Hoden nicht ausserhalb des äusseren Leistenringes zu liegen kommt, so ist er zu entfernen. Dies kann man um so eher thun, als ektopische Hoden die Neigung zu malignen Neubildungen haben sollen.

Die beiden aus der hiesigen Klinik mitgetheilten Krankengeschichten illustriren beide Arten des Verfahrens.

Casuistik der interparietalen Leistenhernien.

I. Hernia inguino-properitonealis.

Wie schon oben bemerkt, habe ich nur 6 neue Fälle, je einen von Weinlechner[35]), Hildebrandt[36]), Lange[34]), Lejars[61]) und zwei von Maydl mitgetheilt finden können. Lejar's Patient und ein Maydlscher Patient wurden geheilt, die übrigen starben. Es sind demnach 69 Fälle von Hernia inguino-properitonealis beobachtet worden.

II. Hernia inguinalis interstitialis.

A. Reponible Brüche.

Macready[1]) 129 bei männlichen Individuen, 34 bei weiblichen Individuen.
ferner:

a) Monoloculäre.

1. Rumpel[39]) 8jähriger Knabe mit multipler Tuberculose. In der rechten Inguinalgegend ein walzenförmiger, deutlich vorspringender Tumor, der ungefähr von der Spina iliaca anterior superior bis zur Symphyse in

einer Breite von 3—4 Fingern verlief, prallgespannt, bei Percussion gedämpften Schall gab und nach innen nicht reponirt oder entleert werden konnte.

Diagnose: Interstitielle Hydrocele bei Kryptorchisten. Eines Tages Geschwulst verschwunden, beim Stehen wieder hervortretend, nicht mehr so gespannt und deutlich tympanitischen Schall gebend.

Diagnose: Hydrocele geplatzt. Hernia inguinalis interstitialis.

Spätere Section: Innerer Leistenring von 2 cm Durchmesser. Aus ihm kann man den Hoden und den Nebenhoden, welche an einer schlaffen Peritonealfalte befestigt sind, in die Bauchhöhle hervorziehen. Der innere Leistenring führt in eine sackförmige Ausbuchtung des Peritoneum mit etwas Flüssigkeit ohne Darm und Netz. Ihre hintere Wand ist durch eine peritoneale Falte in 2 Abtheilungen getrennt. Der mediane Theil reicht in der Richtung des Leistencanals ungefähr 4 cm weit nach abwärts. Der grössere Theil erstreckt sich in der Bauchwand und zwar zwischen den beiden M. obliqui 5 cm weit nach oben und aussen. Beide Abtheilungen bilden einen gemeinschaftlichen Raum, an dessen Hinterseite nur eine Trennung zu erkennen ist. Ein normaler Processus vaginalis fehlt. Die Ausstülpung ist der Processus vaginalis peritonei. Der Annulus inguinalis externus ist an normaler Stelle. Durch ihn verläuft ein kurzer fibröser Strang, welcher sich an den äusseren Weichtheilen anheftet. Die peritoneale Ausstülpung tritt nicht durch den Annulus inguinalis externus hindurch. Der Bruchsack ist an der Hinterfläche mit dem M. obliquus internus locker verwachsen, leicht ausschälbar. Wandung glatt und glänzend, enthält zahlreiche vom M. obliquus internus stammende schlingenförmige platte Muskelbündel. (Cremaster). In dem durch den Annulus inguinalis externus tretenden Strang kein Lumen.

2. Bramann[2]). 4 Jahre alter Knabe. Bereits 2 Wochen nach der Geburt rechtsseitiger Kryptorchismus festgestellt. Geschwulst beim Schreien aufgetreten. Bruchband nicht ertragen.

Status praes.: Gänseeigrosse Geschwulst der rechten Unterbauchgegend mit ihrer Längsachse parallel dem Lig. Pouparti, an welches der untere Rand der Geschwulst heranreicht. Nach aussen oben fast bis zur Spina anterior superior, medianes Ende in die Gegend des vorderen Leistenringes, obere Grenze wenig über die Mitte zwischen Nabel und Symphyse reichend. Haut normal. Geschwulst weich elastisch, von glatter Oberfläche, tympanitischen Schall gebend, reponibel, beim Springen u. s. w. wieder vortretend, verschwindet bei Rückenlage nicht ohne Weiteres. Nach der Reposition gut daumengrosse, runde, scharfrandige Oeffnung, die nach aussen von der normalen Stelle des hinteren Leistenringes gelegen, einen Finger in der Richtung von vorn nach hinten und direct in die Bauchhöhle vordringen lässt. Dicht am lateralen Rand dieser Oeffnung der rechte Hoden, der bei der geringsten Bewegung unter Schmerzempfindung in das Abdomen gleitet, jedoch bald bei Bauchpresse, wieder vortritt. Vorderer Leistenring ziemlich genau an normaler Stelle, kleiner klaffender Spalt geschlossen. Entfernung zwischen vorderem und hinterem Leistenring ziemlich gross. Statt eines Canals Bruchsack hinter der Aponeurose des M. obliquus externus, letztere an den Rändern der Geschwulst nachweisbar, auf der Höhe der Hernie sehr dünn und atrophisch.

b) Biloculäre.

3. Hölder[3]), 21 Jahre alter Tagelöhner. Seit dem 2. Lebensjahr rechtsseitiger Kryptorchismus. Seit 4 Jahren nach längerem Stehen oder Gehen eine auf Druck schmerzhafte, Hodengefühl darbietende Anschwellung der rechten Leistengegend, in welcher beim Arbeiten öfters heftiger stechender Schmerz auftrat. Keine Bruchbeschwerden.

Status praes.: In der mangelhaften rechten Scrotalhälfte kein Hoden, links etwas vergrössert an normaler Stelle. Rechter äusserer Leistenring für den Zeigefinger durchgängig, beim Husten fühlt man den Hoden und Schwirren, der Hoden tritt dicht vor den äusseren Leistenring; zugleich in der rechten Leistengegend bis gegen die Spina anterior superior der Anprall verstärkt und etwas stärkere Vorwölbung der rechten Regio ileo-inguinalis. Bei straffen Bauchdecken keine Geschwulst durchzufühlen. Einmal gedämpft tympanitischer Schall.

Operation: Castratio. Im Bruchsack (Tunica vaginalis communis) Netz. Spaltung der vorderen Leistencanalwand bis zum inneren Leistenring, welcher nahe der Spina anterior superior sehr hoch lag, hühnereigrosser Bruchsach zwischen M. obliquus externus und internus mit einem bis ins Scrotum reichenden für einen Strohhalm kaum durchgängigen Proc. vaginalis peritoni communicirend. Exstirpation des Bruchsackes. Radicaloperation. Heilung.

4. Hölder[3]) 30 Jahre alter Bäcker. Seit 6 Jahren heftige, rasch verschwindende Schmerzen im rechten Hoden. Schon lange Bruch bemerkt. Bruchband wirkte gut.

Status praes.: Linker Hoden normal, rechter Scrotalsack leer. Rechter äusserer Leistenring für die Zeigefingerkuppe leicht durchgängig. Beim Husten starke Vorwölbung der vorderen Leistengegend. Vortreibung eines dreieckigen Raumes, der nach unten von den unteren $^2/_3$ des Lig. Poup. nach oben von einer von der Spinalis anterior superior bis 2—3 cm über der Symphyse zur Medianlinie verlaufende convexe Linie begrenzt. Schall über dieser Zone höher, kürzer als sonst über dem Abdomen. Bauchdecken in der rechten Leistengegend dünner als links. Kein Hoden rechts.

Operation: Schnitt in der Richtung des Leistencanals. Eröffnung eines leeren, bis in den Anfangstheil des Scrotums reichenden Bruchsacks. Verlängerung des Schnittes nach oben durch Spaltung der vorderen atrophischen Leistencanalwand bis zum inneren Leistenring, hühnereigrosse medianwärts zwischen M. obliquus internus und externus liegende dünnwandige Ausstülpung des Bruchsackes, im oberen Abschnitt derselben der etwas atrophische Hoden an kurzem gewundenen Samenstrang. Innerer Leistenring eng, nicht auffällig hoch gelagert. Radicaloperation. Heilung.

5. Eigene Beobachtung (Kieler chirurgische Klinik).

6. Eigene Beobachtung (Kieler chirurgische Klinik).

B. Irreponible und incarcerirte Brüche.

a) Monoloculäre.

1. Astley Cooper[8]) (1812). 18 Jahre alter Patient. Vor 10 Jahren Einklemmungserscheinungen, spontan verschwunden, schnell geheilt.

5 Stunden vor der Aufnahme plötzlich aufgetretene Einklemmungssymptome. In der rechten Iliacalregion ein länglicher 4 Zoll langer, ungefähr 1/4 Zoll unter der Spina anterior superior beginnender und wenig schräg abwärts bis ebensoweit oberhalb der Tuberositas ossis pubis d. reichender Tumor, stark prominent und gespannt. Poupart'sches Band 1/2 Zoll unterhalb der unteren Grenze der Geschwulst. Im äusseren Leistenring kein Samenstrang, im rechten Scrotum kein Hoden. Linker Hoden normal. Herniotomie. Schnitt über die Geschwulst. Unter der Aponeurose des M. obliquus externus Bruchsack enthaltend viel Bruchwasser, Netz, Coecum, Colon und den nur von der Tunica albuginea bedeckten, im tiefsten Theil des Bruchsackes gelegenen Hoden. Innerer Ring, durch welchen der Samenstrang austrat, fast an der Stelle des inneren Abdominalrings. Sehr feste Einklemmung. Mühsames Débridement. Heilung.

2. Venturoli[48]) (1840) 28 jähriger Mann mit rechtsseitigem Kryptorchismus und Incarcerationserscheinungen. In der rechten Unterbauchgegend nicht umschriebene, deutlich sichtbare, sehr empfindliche Geschwulst. Leisten- und Cruralgegend frei.

Operation: Bruchsack zwischen dem M. obliquus externus und internus enthielt eine 6 Zoll lange eingeklemmte Schlinge des Ileum, welche zwischen den Fasern des M. obliquus internus (ob aus dem inneren Leistenring oder nicht, nicht angegeben) hervorgetreten war. Débridement. Heilung.

3. Schindler und Steudner. (1846) 28 Jahre alter Tischler, mit rechtsseitigem Kryptorchismus und Incarcerationserscheinungen. In der Coecalgegend lividegeröthete Geschwulst. Nirgends Bruchgeschwulst. Keine Operation. Tod.

Section: Bruch mit brandigem Darm (Coecum) in einem zwischen M. obliquus externus und internus gelegenen Bruchsack. Hoden frei im Bruchsack.

4. B. Anger[38]). Doppelseitige interstitielle Hernie, links von der Grösse einer Faust, leicht reponibel, linker Hoden an normaler Stelle. Rechts grosser Tumor von der Symphyse nach aussen bis zur Spina anterior superior, nach oben beinahe den Nabel erreichend, nach innen begrenzt vom äusseren Rand des M. rectus. Der rechte Hoden fehlt im Scrotum. An der äussersten Stelle des Bruchsackes in der Höhe der Spina anterior superior wird ein mandelgrosser, beweglicher, Hodengefühl gebender Tumor gefühlt. Der äussere Leistenring beiderseits sehr eng.

5. Tillaux.[49]) 28 Jahre alter Soldat, mit linksseitiger angeborener Hernia inguino-interstitialis. Einklemmung. In der linken Bauchwand befindet sich eine grosse Geschwulst vom Poupart'schen Bande, 15 cm hoch nach oben und aussen aufsteigend. Linker Hoden fehlt. Der Tumor steigt in den nächsten Tagen bis zum Nabel.

Operation: Unter der Aponeurosis M. obliqui externi liegt der mit ihr innig verwachsene Bruchsack, der Darm- und Netztheile enthält. Reposition. Tod an Peritonitis.

Autopsie: Der Bruchsack liegt zwischen M. obliquus externus und internus, in der vorderen Wand desselben liegt der atrophische Hoden

einen Theil der Wand bildend. Der äussere Leistenring nur für einen Nervenfaden durchgängig.

6. Meinhard Schmidt[17]) (1885). 20 Jahre alter Bursche. Rechtsseitiger Kryptorchismus, linker Hoden normal im Scrotum. Vor einem Jahr plötzliches Hervortreten einer Geschwulst. Selbstreposition. 12 Tage vor der Aufnahme neues Auftreten der Geschwulst, unter kalten Umschlägen geschwunden. Vor 4 Tagen rechts über der Leistenbeuge irreponible Geschwulst. Incarcerationserscheinungen.

Status: Abdomen leicht gebläht, überall druckempfindlich. In der rechten Regio hypogastrica oberhalb des Poupart'schen Bandes zwischen Spina iliaca anterior superior und der Gegend des äusseren Leistenringes eine handtellergrosse, etwas abgeplattete halbkugelförmige, ca 4 cm das Niveau der Umgebung überragende Geschwulst mit ziemlich undeutlichen Grenzen. Dieselbe ist sehr druckempfindlich und giebt tympanitischen Percussionston. Der rechte Hoden fehlt im Scrotum.

Herniotomie: Nach Spaltung der Aponeurosis M. obliqui externi Bruchsack zwischen M. obliquus externus und gering entwickeltem internus, steht durch einen nicht sehr derben, fibrösen, gänsefederkieldicken, ca. 2 1/2 cm langen Strang, welcher sich unten an die Innenseite der Aponeurose des Obliquus externus in der Gegend des äusseren Leistenringes ansetzt, mit dieser in Verbindung. Bruchsack über Zeigefinger lang, 3 Finger dick. Der Hals des Bruchsackes hängt aus dem in der Höhe der Spina anterior superior 5 cm einwärts gelegenen inneren Leistenring. Der Hoden liegt unten aussen mit nackter Albuginea in der Wand des Bruchsackes, 1/3 normaler Grösse, Samenstrang tritt durch den inneren Leistenring. Im Bruchsack eingeklemmte gut aussehende Dünndarmschlinge. Débridement. Reposition des Darmes. Abtragen von Bruchsack und Hoden nach Ligatur des Bruchsackhalses und Samenstranges. Naht der Aponeurosis M. obliqui externi. Hautnaht. Heilung.

7. Butz[50]) (1895). 17 Jahre alter Patient, mit doppelseitigem Kryptorchismus und linksseitiger Hernia inguinalis, rechts öfters bei Anstrengung Geschwulst und Schmerzen. 3 Tage ante operationem Geschwulst und Schmerzen rechts und Incarcerationserscheinungen. Rechts über dem Poupart'schen Bande demselben parallel gelegen von der Spin. anterior superior bis zur Symphyse eine ovale Geschwulst. Nach Durchtrennung der Fascie des M. obliquus externus (ein Annulus inguinalis externus war nicht vorhanden), Bruchsack zwischen Aponeurose des M. obliquus externus und hinterer Platte, in welcher der Annulus inguinalis internus in der Höhe der Spina anterior superior beinahe 5 cm einwärts und ebensoviel höher als normal lag. Heilung.

8. Zuckerkandl[51]) (1876). Bei der Leiche eines 43 Jahre alten kräftigen Mannes mit linksseitigem Kryptorchismus, bei dem äusserlich in der linken Inguinalgegend nichts wahrnehmbar war, fand sich in der Sehne des M. obliquus externus 2,9 cm oberhalb des äusseren Leistenringes eine 1,9 cm hohe und 3,2 cm breite, etwas vorgebauchte Stelle, der das charakteristische Gewebe der Aponeurose fehlte, sondern die eigentlich nur eine Bindegewebsmembran vorstellte. Nach Durchtrennung des schiefen Bauchmuskels zeigte sich ein Sack, der gegen die innere

Leistenöffnung hin fixirt war, sonst aber quer gelagert zwischen den inneren und äusseren schiefen Bauchmuskel eingeschoben war. In demselben der dreifach verkleinerte Hoden. Der Sack des Proc. vaginalis communicirte durch eine 1 1/2 cm weite, dem inneren Leistenring entsprechende Oeffnung mit der Bauchhöhle. Keine Zeichen einer früher bestandenen Hernie, also ein offen gebliebener, äusserst dislocirter Proc. vaginalis.

9. Berger.[38]) 26 Jahre alter Mann mit angeborener rechtsseitiger interstitieller Hernie und rechtsseitiger Retentio testis. Der Hoden ist dicht hinter dem äusseren Leistenring zu fühlen. Die Bruchgeschwulst steigt von der inneren Hälfte des Ligament. inguinale 10 cm hoch nach dem Nabel zu in die Höhe. Bei der Operation ist der Bruch so mit der Umgebung verwachsen, dass eine genaue Angabe, zwischen welchen Schichten der Bauchwand der Bruch lag, nicht gemacht werden konnte. Nach 1 1/2 Monat Laparotomie wegen Ileus. Tod.

Autopsie: Der Sack lag in der Bauchwand über den Fasern des M. transversus in der Dicke des M. obliquus internus. Er enthielt den atrophischen Hoden.

10. Hartung.[42]) (1856.) 70 Jahre alter Mann. Seit 20 Jahren linksseitiger Leistenbruch durch Bruchband zurückgehalten. Incarceration. Herniotomie. Im Leistencanal hinten pralle Geschwulst. Spaltung der vorderen Leistencanalwand. Vor dem Bruchsack dünne Schicht Bindegewebe durchtrennt, dann Bruchsack innerer Ring weit abdominalwärts verschoben. Dèbridement. Tod.

Autopsie: Bruchsack zwischen M. transversus und Fascia transversa.

11. Cattaneo.[52]) (1888.) 21 Jahre alter Mann mit den ausgeprägten Zeichen des acuten Darmverschlusses in die Klinik gebracht. Nirgends am Unterleib ein äusserlich sichtbarer oder durch Palpation in den Bauchdecken zu constatirender Tumor. Leistengegenden frei. Der rechte äussere Leistenring für den Finger leicht durchgängig, sonst nichts Besonderes. Der ganze Unterleib war meteoristisch aufgetrieben, rechts stärker als links. Die rechte Fossa iliaca wies bei der Percussion leichte Dämpfung auf. Laparotomie des rechten Hypogastrium. Schnitt von der Mitte zwischen Spin. anterior superior dextra und Linea alba von aussen oben nach innen unten bis ca. 4 cm oberhalb des Lig. Poupartii. Nach Durchtrennung der Fasern des M. transversus Freilegung einer nach innen vom inneren Wundrand befindlichen Geschwulst auf der Aussenseite der Fascia transversa sitzend. Geschwulst cylinderförmig, wird stumpf ausgeschält. Inhalt Netz, im Grunde der Samenstrang und eingeklemmter Dünndarm. Der von der Fascia transversa und dem Peritoneum gebildete Leistenring ist die Bruchpforte, dieselbe ist etwas abnorm gelagert. Débridement. Reposition. Radicaloperation. Heilung.

12. Schreiber.[44]) (1868.) 35 Jahre alter Mann. Keine Krankengeschichte.

Section: Eine Handbreit von der Bauhini'schen Klappe entfernt war das Ileum in einer Länge von 3 Zoll in einem Hernialsack von der Grösse einer Gallenblase eingeschlossen und daselbst eingeklemmt. Die

Bruchpforte entsprach dem rechten inneren Leistenringe, woselbst auch die Einklemmung statt hatte. Der Bruchsack passirte jedoch nicht die ganze Länge des Leistencanales, sondern hörte in der halben Länge desselben auf, so dass der Bruch keinerlei wahrnehmbare Geschwulst bildete, dagegen ragte die Bruchgeschwulst um so mehr nach innen gegen die Bauchhöhle hervor, wo sie nach innen vom Leistencanal eine etwa gänseeigrosse Hervortreibung bildete. Der grösste Theil des Hernialsackes hatte sich nämlich zwischen Fascia transversa und M. transversus gelagert, mit dem er in fester Verbindung war.

b) biloculäre Brüche.

13. Goyrand.[9]) (1836.) 36 Jahre alter Mann mit linksseitigem incarcerirten sehr grossen Leistenbruch und linksseitigem Kryptorchismus. Im linken Hypogastrium ein grosser harter und schmerzhafter Tumor, der sich von der Spina anterior superior bis zum oberen Theil des Scrotum erstreckt. Derselbe ist 5 Zoll lang, in der Mitte 3 Zoll breit und springt 1½ Zoll weit hervor, der unterste pilzartig aufgetriebene Theil des Tumors liegt vor dem äusseren Leistenring und ist durch eine leichte circuläre Einschnürung von dem oberen Theil getrennt.

Operation: Grosser Schnitt dem Längsdurchmesser der Geschwulst entsprechend. Unter der Aponeurose des Obliquus externus, die dünn und auseinandergezerrt ist, liegt der Bruchsack bedeckt von der Fortsetzung der Fascia transversa und einigen Muskelbündeln, welche theils vor, theils hinter dem Bruchsack liegen.

An der unteren Wand des Bruchsackes, der ein grösseres Stück Netz und eine 4 Zoll lange Dünndarmschlinge enthält, befindet sich der unbedeckte Hoden. Innerer Leistenring sehr eng, bedingte die Einklemmung. Erweiterung und Reposition. Heilung.

14. Kleeberg.[53]) (1871.) 23 Jahre alter Ingenieur mit rechtsseitiger incarcerirter Leistenhernie und rechtsseitigem Kryptorchismus. In der Richtung des rechten Leistencanales eine birnförmige Geschwulst von 3½ Zoll Länge und 2½ Zoll grösster Breite. Tumor besteht aus 2 Abschnitten. Der kleinere lag unmittelbar nach aussen und oben von dem äusseren Leistenring, war elastisch und unter der Haut etwas verschieblich. Der grössere schloss sich an den kleinen nach aussen und oben an, war knorpelhart, gänzlich unbeweglich und sehr druckempfindlich. Im Hodensack nur der linke Hoden.

Herniotomie: Geschwulst dicht über dem äusseren Leistenring der Hoden. Nach aussen und oben von ihm lag der andere Theil der Geschwulst mit der Aponeurose des M. obliquuus externus bedeckt. Spaltung der Aponeurose kreuzförmig. Bruchsack mit Dünndarminhalt. Einklemmende Stelle, der innere Leistenring sehr hoch, mehr als 2 Zoll vom äusseren Leistenring entfernt. Erweiterung des inneren Ringes mit Knopfmesser. Reposition. Naht.

15. Maydl.[37]) (1898.) Nicht eingeklemmte Hernie. Die rechtsseitige Unterbauchgegend ist bedeutend geschwellt, die Leistengegend ebenfalls von einer Schwellung vorgetrieben, in welche die Vergrösserung des Hypogastrium ausläuft. Schnitt legt die Schwellung frei, in welcher

Netz und Hoden, letzterer am inneren Leistenring. Ausserdem noch Dünndarm und Coecum. Das Netz wurde abgebunden. Kein incarcerirender Ring. Beim nächsten Verbandwechsel musste die Wunde geöffnet werden, in derselben Stück anscheinend gangränösen Dünndarmes. Letzterer angeschnitten, Drainrohr eingeführt. Tod.

Präparat: Hodensack asymmetrisch, links Hoden vorhanden. Zweifächeriger Bruchsack durch den äusseren Leistenring geschieden. Innerer Leistenring 5 cm breit, nahe an seinem unteren Rand der Hoden mit Mesorchium gelegen. Der Samenstrang zieht durch den inneren Leistenring. Die intraparietale Abtheilung liegt zwischen dem M. obliquus externus und obliquus internus.

16. Lawrence[54]) hat den Leichnam einer Frau untersucht, wo die Aponeurose des äusseren schiefen Bauchmuskels durch eine Geschwulst, welche die Dicke von 2 Fäusten hatte, ausgedehnt war und eine Geschwulst von der Grösse eines Eies durch die untere Oeffnung durchgegangen war. Nach Zurücklegung der Sehne zeigte sich, dass beide Tumoren von einem Bruchsacke gebildet wurden, der durch die obere Oeffnung vorgefallen war, im Canale einen grossen Umfang angenommen hatte und endlich durch die untere Oeffnung zum Vorschein gekommen war. (Ob die obere Oeffnung der innere Leistenring war, ist zwar nicht angegeben, aber doch wahrscheinlich, wenn der Bruch unmittelbar unter der Aponeurosis M. obliqui externi lag.)

17. Birkett.[12]) 36 Jahre alter Mann mit faustgrosser rechtsseitiger Scrotalhernie seit seinem 21. Lebensjahre und rechtsseitigem Kryptorchismus. Permanent eine Anschwellung in den vorderen Bauchwandungen der rechten Regio iliaca, welche an Umfang etwas variirend die ganze Regio inguinalis und mehr als diese einnahm und sich nach oben und aussen nach der Crista ossis ilii hin erstreckte. Es fand sich der Hals des Scrotums dünner und länger als gewöhnlich, die Anschwellung der Regio iliaca 2 Männerfaust gross, oval, nicht so gespannt, wie die Scrotalgeschwulst. Letztere verschwand unter Eis, der interparietale Tumor unverändert. Collaps ohne Einklemmungserscheinungen. Tod.

Section: Allgemeine Peritonitis. Der reponirte Bruch befand sich nicht im Scrotum, sondern in einem in den vorderen Bauchwandungen nahe der Crista ilii gelegenen Sacke. Der Scrotalsack war leer. Er bestand aus einer Verlängerung des grossen Peritonealsackes (Proc. vag. peritonei) und der Hoden lag an seiner hinteren Wand nahe dessen Ende. Er communicirte mit dem parietalen Sack. Dieser enthielt eine fast fusslange Dünndarmschlinge, welche leicht reponibel am inneren Leistenring etwas adhärent und um die Axe gedreht war.

Ein Bruchband hat Patient erst seit der Entstehung des Scrotalbruches, welche später als das Auftreten der interparietalen Geschwulst erfolgte, getragen.

18. Trendelenburg.[20]) 17 Jahre alter Mann. Rechte Scrotalhälfte von einer gänseeigrossen weichen Geschwulst ausgefüllt. In der rechten Regio hypogastrica sah und fühlte man hinter der Bauchwand eine prallgespannte über kindskopfgrosse Geschwulst. Bei der Operation im scrotalen Theil des Bruchsackes, der sich wie der Bruchsack bei einer

Hernia congenita verhielt, Netz und Hoden verwachsen. Der Leistencanal wird erweitert, Abfluss von blutigem Bruchwasser. Im abdominalen Theil des Bruchsackes prall gespannte Darmschlingen. Da der einklemmende Bruchsackhals tief in der Bauchhöhle nach dem Nabel zu gelegen und nur oben mit den Fingerspitzen zu erreichen war (er bildete einen derben Ring), auch die Einklemmung wohl einige Stunden gedauert hatte, so eröffnete Trendelenburg die Bauchhöhle im Bereich der Linea alba und zog die eingeklemmten Schlingen von der Peritonealhöhle aus mit der eingeschobenen Hand aus dem Bruchsackhals heraus. Heilung ohne Störung. — Dieser unter Hernia inguino-properitonealis beschriebene Fall ist nach M. Schmidt als Hernia inguinalis interstitialis aufzufassen, wie auch die folgenden Fälle von Oberst, Zeller und Link.

19. Oberst.[30]) (1883.) 35 Jahre alter Mann. Seit 8 Jahren linksseitiger Leistenbruch, seit 4 Jahren Tragen eines unvollkommen zurückhaltenden Bruchbandes, seit 24 Stunden Einklemmung.

Status praes.: Ziemlich prall gespannter, gegen den äusseren Leistenring zu sich etwas verschmälernder linksseitiger Scrotalbruch. Nach oben aussen vom linken Leistenringe in der Unterbauchgegend eine deutliche, gegen Druck empfindliche Vorwölbung. Leichter Meteorismus. Reposition in Chloroformnarkose, sofort wieder Vorfall. Am folgenden Tag Verschlechterung des Befindens.

Operation: In der scrotalen Bruchgeschwulst geblähte Darmschlinge und der ziemlich hochliegende atrophische Hoden. Aeusserer Leistenring weit, seichtes Débridement, leichte Reposition, sofort wieder Vorfall. Der Bruchinhalt war in eine vor dem Peritoneum parietale der vorderen Bauchwand nach oben und aussen vom Leistenringe gegen die Spina anterior superior zu gelegene über mannsfaustgrosse Tasche, deren oberes Ende nicht zu erreichen. Die in die Bauchhöhle führende Pforte lag 6 cm über dem äusseren Leistenringe und bildete einen engen stark gespannten, scharfrandigen Ring von Fünfpfennigstückgrösse. Dilatation durch Bohren mit dem Zeigefinger. Reposition. Scrotaler Abschnitt des Bruchsackes mit der Haut vernäht, Drainage der Wunde. Heilung in 4 Wochen.

20. Zeller.[31]) (1887.) 21 Jahre alter Mann mit doppelseitigem Kryptorchismus und rechtsseitigem Bruch, bestehend in einer flachen schmerzlosen Vorwölbung über dem rechten Lig. Poup., geboren. Bruchband nie getragen. Wegen Einklemmung, in Folge deren die Geschwulst nach oben und aussen von der Spina anterior superior zu hinziehend sehr hervorgetreten war.

Operation: Nach Durchtrennung der auffallend dünnen Bauchdecken und der Fascia transversa in der ganzen Länge der Geschwulst liegt der Bruchsack bloss, der Netz und Darmschlingen enthält. Am unteren Ende des interparietalen Bruchsackes den Eingang in den leeren inguinalen Theil desselben verlegend der ziemlich atrophische Hoden an einem kurzen gewundenen Samenstrang. Nach aussen zu hatte der „properitoneale" Bruchsack noch eine kurze blind endigende Tasche mit breitem Eingang. Abdominale Oeffnung eine sehr enge scharfrandige Bruchpforte, durch welche auch der Samenstrang in die Bauchhöhle verlief. Débridement. Reposition. Vollendung der Operation. Heilung.

21. Torrey.[43]). (1889.) 30 Jahre alter Mann. Schwere Obstruction. Versuch, den sonst reponibel gewesenen Bruch zurückzubringen, misslang.

Operation nach 5 Tagen: Linksseitige Hydrocele testis, rechtsseitiger kleiner irreponibler Scrotalbruch, der nach oben gerade über der Mitte des Poup. Bandes seine Fortsetzung fand in einer stark gespannten handbreit nach oben reichenden Anschwellung der Bauchwand. Bei der Taxis Scrotalgeschwulst kleiner, obere Geschwulst grösser, bei Nachlassen des Druckes sofort wieder Vorfall.

Herniotomie: Darm im Scrotalbruch gut. Incision vom äusseren Leistenring nach oben. Geschwulst ist eine Bauchfellausstülpung zwischen Fascia transversa und den darüber befindlichen Muskeln. Darin befindliche Darmschlingen reponirt. Tod nach 3 Tagen. Keine Autopsie.

22. Link.[32]) (1892.) 21 Jahre alter Mann. Vor 2 Jahren nach schwerem Heben über dem rechten Poup. Bande eine längliche ovale schmerzhafte Geschwulst. Erbrechen, Reposition. Seitdem Unbehagen an dieser Stelle, bei grösseren Anstrengungen Auftreten der Geschwulst, leicht reponibel.

Am 5. October 1892 neues Auftreten der Geschwulst; nicht reponibel.

Status praes.: Unterleib meteoristisch aufgetrieben, in der Ileocoecalgegend sehr empfindlich. Ueber dem rechten Poup. Bande wurstförmige Anschwellung nach abwärts in die rechte Scrotalhälfte reichend, daselbst orangegrosser Tumor. Rechter Hoden ca. 6 cm höher als der linke. Geschwulst prall gespannt, giebt leeren Schall. Seit 3 Tagen Stuhl angehalten. Taxisversuche ohne Erfolg.

Operation: Im scrotalen Bruchsack Darmschlinge am äusseren Leistenring abgeschnürt, trotz Débridements nicht zu entwickeln. Nach ausgiebiger Spaltung der vorderen Leistencanalwand in der Spina anterior superior zweite Einschnürung im inneren Leistenring. Débridement. Reposition. Radicaloperation nach Czerny. Heilung.

23. Moynihan[21]) bringt die Zeichnung eines Präparates aus St. Bartholomew's Museum von einem Patienten, welcher an rechtsseitiger interstitieller Hernie litt. Ein grosses Divertikel des Bruchsackes lag unter dem M. obliquus externus.

24. Bourdon[55]). 35 Jahre alter Mann. Linksseitige Hernie, interstitiell mit scrotalem Fortsatz jenseits des vorderen Bauchringes. Einklemmung.

Operation: Im scrotalen Bruchsack Netz. Dieser wird durch den äusseren Leistenring nach oben geschoben. Es verbleibt aber eine tiefe Geschwulst hinter der Bauchwand über dem Poupart'schen Bande. Kein Erfolg. Tod.

Section: In der Wunde des Scrotum Netz. Spaltung der vorderen Wand des Leistencanals. Incision der Haut, der Fascia superficialis und Aponeurose des Obl. ext. Unter dieser Bruchsack hühnereigross. Der Bruchsack wölbt sich in die Bauchhöhle hinein und communicirt mit ihr durch den Leistenring. Er ist von der äusseren Oeffnung 6 cm entfernt. Die hintere Wand des Bruchsackes besteht von vorn nach hinten aus Bruchsackperitoneum, Fascia transversa und Peritoneum parietale. Art. epigastr. innen von dem Oriticium internum, hintere Wand 5—6 mm dick,

ihr Zellgewebe hypertrophisch indurirt. Der Sack ist mit der Serosa der Fascia iliaca zum Theil verwachsen, hat auch Adhäsionen mit dem Colon, er enthält Netz, welches am inneren Leistenring adhärent eine Darmschlinge mantelförmig umschliesst.

25. Hartung[42]). (1856). Junger Mann mit rechtsseitigem Leistenbruch, welcher kein Bruchband getragen hat und den Bruch oft mit Gewalt reponirt hat. Einklemmungserscheinungen.

Operation. Vorliegende Darmschlinge leicht reponibel, Leistencanal weit und kurz gerade von vorn nach hinten. Am folgenden Morgen Einklemmung stärker. In der Richtung nach dem Nabel rundliche Oeffnung. Débridement. Reposition, Heilung.

26. Hartung[56]) (1858). 75 Jahre alte Frau mit rechtsseitigem Leistenbruch. Seit 5 Jahren Bruchband, beim Heben eines Kindes trat der Bruch trotz des Bandes hervor, die Frau aber liess das Band liegen. Rechtsseitiger Leistenbruch durch eine Einschnürung in 2 Abschnitte getheilt, oberer nicht, unterer etwas reponibel.

Operation. Vor dem äusseren Leistenring braunrothe Darmschlinge, die nach Débridement durch den äusseren Leistenring zurückgeschoben immer wieder vorfiel. Tod.

Section: Fascia von der hinteren Fläche des M. transversus getrennt. Tasche erstreckt sich weiter nach innen als nach aussen und geht an der äusseren Seite des Rectums in die Höhe, vorn die Canalwand, hinten der innere Leistenring.

27. Richet.[40]) (1863). 47 Jahre alter Mann mit einer seit 24 Jahren bestehenden Leistenhernie, stets von einem stark drückenden Bruchbande zurückgehalten und lange Zeit nicht vorgefallen. Eines Morgens irreponibel, vergebliche Taxisversuche von Seiten des gerufenen Arztes. Richet, consultirt, brachte in Chloroformnarkose nach $^3/_4$ Stunden unausgesetzten Druckes den Bruch zurück. Stuhlentleerung, stärkere Schmerzen im Leibe. Am folgenden Tage Einklemmungssymptome. Leistencanal frei, man konnte 2 cm weit eindringen, ohne eine Vorlagerung zu fühlen.

Am folgenden Tage Operation: Im Bruchsack gangränöse Darmschlinge, der Finger fühlte nach dem inneren Leistenring zu eine Einschnürung im Bruchsackhalse, die kaum den Fingernagel einliess. Débridement. Vorziehen der Darmschlinge, Abtragen derselben, Anlegen eines Anus praeternaturalis. Tod nach einigen Stunden.

Section: Fascia transversa um den inneren Leistenring herum sammt dem letzteren zurückgedrängt, brandige Darmschlinge im inneren Leistenringe. Zog man am Mesenterium der Darmschlinge, so löste sich die Fascia transversalis und wölbte sich nach hinten, zog man am Bruchsacke und Darmreste, so wurde nicht nur die Fascia transversa herabgezogen, sondern der abgetrennte innere Leistenring stieg sogar in den Leistencanal herab.

In diesem Falle hatte gewaltsamer Druck den inneren Leistenring abgedrängt und die Bauchgeschwulst unter die losgelöste Fascia transversa verschoben, deswegen schien die Taxis gelungen.

28. Veiel.[41]) (1834.) 58 Jahre alter Mann mit wallnussgrosser rechtsseitiger eingeklemmter Leistenhernie. Nach 10 Stunden gelang die Taxis

im Bade. Erleichterung, Schlaf, aber kein Stuhl. Nach 6 Stunden Erbrechen, Meteorismus. 16 Stunden nach der Taxis Tod.

Section: Peritonitis. Im inneren Leistenringe feste Einklemmung einer Ileumschlinge, nur mühsam vorzuziehen. Der einklemmende Theil war keineswegs der Bruchsackhals, sondern die Fascia transversa an der Stelle, an welcher sie sich mit dem Rande des geraden Muskels verbindet, und zwar in der Art, dass sich die Darmschlinge nach innen unter die Fascia transversa geschoben und diese in die Höhe gedrückt hatte. Die Einklemmung entstand dadurch, dass der Saum der zurückgedrängten Fascie die Darmschlinge gewissermaassen niederdrückte.

29. Engel[22]). (1841.) Bei einem Manne, der vor einigen Jahren wegen einer im vorderen Leistenringe eingeklemmten Scrotalhernie operirt worden war und bei welchem die Herniotomie einen so guten Erfolg gehabt hatte, dass seit dieser Zeit keine Vorlagerung mehr eintrat und Patient völlig geheilt schien, Zeichen heftiger Peritonitis und innerer Einklemmung.

Operation verweigert. Tod.

Section: Vordere Leistenspalte mit den allgemeinen Decken ziemlich fest verwachsen und dadurch verengert. Der in den Canal der Tunica vaginalis communis eingeführte Finger traf im ganzen Leistencanale auf keine vorgelagerte Darmpartie, nur im hinteren Theile vor dem hinteren Leistenringe gelangte man in eine faustgrosse, wie ein Beutel nach abwärts hängende Ausbeugung der allgemeinen Scheidenhaut, welche den Bruchsack und mit diesem eine 4 Zoll lange Dünndarmschlinge aufgenommen hatte. Letztere war durch die hintere Leistenöffnung ein- und ausgetreten und dort so fest incarcerirt, dass man keine Sonde zwischen Darm und Leistenring einschieben konnte. Der Bruchsack enthielt eitriges Exsudat. — Nach E. ist in diesem Falle bei der Herniotomie die Incarceration gehoben, die Reposition der Darmschlinge bis nahe zum hinteren Leistenringe gelungen, aber die Darmpartie habe dort liegen bleibend allmählich sich nach abwärts gesenkt.

30. Engel[22]). Patient mit incarcerirter Hernie. Rechts in der Richtung des Samenstranges eine elastische, sehr schmerzhafte Geschwulst, die als eine äussere Leistenhernie imponirte. Bei der Operation fand man einen leeren Bruchsack. Man hielt die Theile bereits für reponirt. Schluss der Wunde. Einklemmungserscheinungen hielten an. Tod.

Section: Aehnliche Resultate, wie in dem obigen Fall. Consecutive Lageveränderung scheinbar auf dieselbe Weise entstanden.

31. Rokitansky[22]) (citirt von Engel). Sectionsbericht: Es hatte sich eine Darmschlinge von dem inneren Leistenringe so nach aufwärts begeben, dass sie zwischen dem M. transversus und der Fascia transversa der vorderen Bauchwand lagerte und den Anfangstheil der Tunica vaginalis communis mit sich gezogen hatte. Auch hier hatte eine Incarceration im inneren Leistenringe stattgefunden, in deren Folge der Tod des Patienten eintrat.

32. Laforgue[57]). (1857.) Bei einem Patienten mit incarcerirtem Leistenbruch wurde bei der Operation ein Divertikel mit Darm gefunden, welches dicht vor dem inneren Leistenring nach innen abging. Der Bruch-

sack im Leistencanal enthielt Netz. Die Einklemmungsstelle befand sich am inneren Leistenringe.

III. Hernia inguinalis superficialis.

Monoloculäre.

1. Küster[16]). (1886.) 14 Jahre alter Knabe mit Hernia inguinalis superficialis omentalis. Der linke Hode an normaler Stelle fühlbar, rechte Scrotalhälfte kleiner und vollkommen leer. Lateralwärts von dem äusseren Leistenringe, über dem Poupart'schen Bande eine kleine, apfelgrosse, kugelige Anschwellung, welche auf Druck sehr empfindlich ist und deutlich fluctuirt. In der unteren Hälfte der Anschwellung fühlt man einen platten, wenig beweglichen Körper, welcher als Hode angesprochen wird. Die Percussion über der Geschwulst ergiebt gedämpften Schall. Der Leistenring frei, lässt kaum die Kuppe des kleinen Fingers eindringen. Kein vermehrter Anschlag beim Husten.

Operation: Scheinbar unmittelbar unter der Haut ein Bruchsack, welcher den kleinen atrophischen Hoden enthält. Der Hoden hat sich nach seinem Austritt aus dem kurzen und die Bauchwand gerade von hinten nach vorn durchsetzenden Leistencanal nach aussen oben gewendet, der vorderen Bauchwand ziemlich fest angeheftet. Der Samenstrang steigt an der äusseren Seite der Bruchpforte in die Höhe, der offene Processus peritonei giebt dem Hoden und Samenstrang seine Hülle und bildet einen kleinen Bruchsack mit einem Netzzipfel. Versorgung des Netzzipfels. Vernähung des Bruchsackes. Heilung.

2. Fano[46]). (1861.) 67 Jahre alter Mann mit eingeklemmter Hernia inguinalis congenita und Kryptorchismus. Der Testikel hatte, statt in das Scrotum hinabzusteigen, nachdem er aus dem Leistencanal hervorgetreten war, seinen Weg schräg nach aussen und aufwärts genommen und der Bruchsack, der Processus vaginalis peritonei war ihm gefolgt, später aber bei Einlagerung grösserer Massen von Eingeweiden über ihn weg noch weiter nach aussen gegen die Regio iliaca ausgedehnt worden, so dass die Bruchgeschwulst von der Spina pubis bis zur Crista ossis ilii sich erstreckte. — Alle diese Verhältnisse liessen sich ohne grosse Schwierigkeit erkennen, nachdem die Geschwulst incidirt war. Vorher aber war die Diagnose um so weniger leicht, als die ganze Geschwulst (wegen ungewöhnlich reichlicher Menge von Bruchwasser) deutlich fluctuirte und Darmschlingen und Netzstücke (welche doch beide in ihr enthalten waren) sich durchaus nicht durchfühlen liessen. Ueberdies traten die Einklemmungserscheinungen erst allmählich hervor. Es handelte sich um Bruchentzündung, die zur Einklemmung führte. Nach Eröffnung des Bruchsackhalses ging der Darm leicht zurück. Das verhärtete Netz wurde absichtlich nicht reponirt und heilte gut ein. Früher unregelmässiges Tragen eines nicht genau passenden Bruchbandes, durch welches die Hernie wohl nie ganz zurückgehalten werden konnte.

3. Curling[47]). (1853.) 19 Jahre alter Mann mit mangelhaftem Descensus. Der Hoden bildete am äusseren Leistenring ein Hinderniss und sass gerade nach aussen vom äusseren Leistenring. Patient konnte

kein Bruchband tragen, weil der Hoden gequetscht wurde. Im Leistencanal war ein Bruch vorhanden. — Operation ergab eine angeborene Hernie, der Bruchsack war dem Hoden nach aussen vom äusseren Leistenring gefolgt.

Biloculäre.

4. Küster[16]). 28 Jahre alter Mann mit rechtsseitigem Leistenbruch, hat niemals ein Bruchband getragen. Leicht reponibel, nur ein eigrosser harter Knoten irreponibel. Am Tage vor der Aufnahme neuer Vorfall irreponibel.

Status präs.: Linker Hoden an normaler Stelle, rechtes Scrotalfach im unteren Abschnitt leer. Ueber dem rechten Poupart'schen Bande bis 3 Querfinger breit nach einwärts von der Spin. ant. sup. wölbt sich eine mächtige rundliche Geschwulst hervor, deren Längsdurchmesser dem Poupart'schen Bande nahezu parallel ist. Geschwulst von normaler Haut bedeckt, prall elastisch, doppeltmannsfaustgross und eiförmig. Untere Grenze Lig. Poupartii, nach abwärts Fortsetzung in den oberen Theil des Scrotum mannsfaustgross, leichte Sanduhrform. Percussionsschall tympanitisch, unten mehr gedämpft. Hoden, Samenstrang und äusserer Leistenring nicht zu fühlen. Taxis ohne Erfolg.

Operation: Nach Spaltung der Haut und des subcutanen Fetts Bruchsack frei, enthält neben Bruchwasser Netz. Hoden atrophisch am lateralen oberen Rande des äusseren Leistenrings, Samenstrang innen unten. 15 cm lange Dünndarmschlinge über dem scharfen äusseren Rand der Bruchpforte geknickt und nach aussen umgeschlagen, so dass ein Theil des Darmes bis nahe an die Spin. ant. sup. reicht. Versorgung des Darmes, des Netzes. Bruchpforte für 3 Finger durchgängig. Kleine Ausstülpung des Bruchsackes nach abwärts in das Scrotum, eine zweite grössere wendet sich von dem Bruchsackhals rechtwinklig nach aussen und oben und wird hinten von der Aponeurose des M. obl. ext. nach unten vom Poupart'schen Bande begrenzt. Auslösung des Bruchsackes. Vernähung des Bruchsackhalses durch mehrere Etagen innerer Nähte, der Rest über dem Hoden durch einfache Naht vereinigt. Drainage, Schluss der Wunde. Tod an Verblutung aus den Capillaren einer breiten Wundfläche am Darm.

5. Küster[16]). 22 Jahre alter Mann. Verzögerter Descensus testiculi. Im Alter von 14 Jahren begann eine Geschwulst nach dem Scrotum hinabzusteigen. Bruchband seit einem Jahr, aber nicht vertragen.

Status praes.: Theils über, theils unter dem linken Lig. Poupartii gelegene Geschwulst, welche lateralwärts bis auf 3 Finger breit an die Spina. ant. sup., medianwärts bis an die oberen Abschnitte des Scrotum reicht. Keine einschnürende Furche. Geschwulst weich elastisch, zeigt gedämpft tympanitischen Schall und lässt sich durch Druck zwar verkleinern, aber nicht beseitigen. Linkes Scrotum leer, Hoden stark verkleinert, $^1/_3$ des rechten, lateralwärts von der Bruchpforte unterhalb des Poupart'schen Bandes fixirt. Bruchpforte, äusserer Leistenring, für 2 Finger durchgängig, gerade von vorn nach hinten durch die Bauchwand. Samenstrang an der äusseren Seite der Bruchpforte. Bruchinhalt sehr oberflächlich, dem Gefühl nach nur von der Haut bedeckt.

6. H. W. Hulke[25]). (1866.) 27 Jahre alter Mann mit einem früher leicht reponiblen, seit Kindheit bestehenden, nunmehr eingeklemmten Bruch. Rechts grosse Bruchgeschwulst vom Grunde des Scrotum bis zur Spin. ant. sup. dextr. reichend, an der Wurzel des Scrotum eine Einschnürung. Links ähnliche Geschwulst über dem Poupart'schen Bande bis ins Scrotum reichend. Hode nirgends fühlbar. Einklemmung rechts.

Herniotomie: Hode im Bereich des inneren Leistenringes. Bruchsack ganz oberflächlich gelegen. Tod an Peritonitis.

Section ergab, dass auch der linke Bruchsack nur von der Haut und von einer sehr dünnen Fascie bedeckt war. Hode im hinteren Theil des Leistencanals. Rechts ziemlich genau dieselben Verhältnisse. H. erklärt die sonderbare Lage des Bruchsackes durch unvollkommene Entwicklung des Scrotums, welches nicht im Stande gewesen sei, die ganze Masse der austretenden Eingeweide aufzunehmen.

7. Moynihan[21]). (1900.) Präparat aus Guy's Museum. 36 Jahre alter Mann mit Einklemmungserscheinungen seit 24 Stunden, Tumor im Scrotum und einem zweiten in der Leistengegend. Reduction des scrotalen Tumors durch Taxis (Cock). Tod am folgenden Tage.

Autopsie: Sack uhrglasförmig. Einklemmung am äusseren Leistenring. Dicht unter ihm der Hoden im unteren Sack. Der obere Sack erstreckt sich auf der Bauchwand bis 2 Zoll über den stark erweiterten inneren Leistenring hinaus.

8. v. Wahl[58]). (1879.) 31 Jahre alter Mann mit acuter Einklemmung bei einer grossen rechtsseitigen Leistenhernie. Ein Repositionsversuch verkleinerte den Bruch. Doch blieb in der Gegend des Leistencanals eine prall gespannte Geschwulst zurück. Es wurde an Reposition en masse gedacht und sofort die Herniotomie ausgeführt. Neben dem am äusseren Leistenring gelegenen atropischen Hoden, befand sich eine 7 Zoll lange, prall gefüllte Dünndarmschlinge in einer Ausstülpung des Bruchsackes, welche zwischen äusserer Haut und Bauchwand nach oben aussen hinaufreichte. Die Schlinge ist leicht hervorzuziehen, aber noch sehr gespannt. Deshalb wird der Darm geöffnet, entleert, genäht und dann reponirt. Tod nach 2 Tagen, nicht durch Peritonitis.

Ferner **9—14.** Macready (1893).

Litteraturverzeichniss.

1) Macready, A Treatise on Ruptures. London 1893. S. 143.
2) Bramann, Der Processus vaginalis und sein Verhalten bei Störungen des Descensus testiculorum. Langenbeck's Archiv. Bd. XL. Heft 1. 1890.
3) Hölder, Ueber Hernia properitonealis. Bruns' Beiträge zur klin. Chirurgie. Bd. VII. Heft 2. S. 257.
4) T. Bartholin, Hist. Anat. et Medic. Rar. 1661.
5) Petit, Traité des maladies chirurgicales. 1790. II. 217.
6) Boyer, Alexis, Traité des maladies chirurgicales et des opérations qui leur conviennent. Paris 1831. 4. Aufl.
7) F. C. Hesselbach, Neueste Anatom.-Pathol. Untersuchungen. 1814. S. 28.
8) Astley Cooper, On Hernia. Second. edition. 1827. S. 77.
9) Goyrand, Mémoires de l'Acad. Roy. de Méd. 1835–1836. De la Hernie Inguino-Interstitielle.
10) Cock, Guy's Hospital Reports. 1847. V. 53.

11) Bryant, Guy's Hospital Reports. 1861. 56.
12) Birkett, Guy's Hospital Reports. 1861. p. 270.
13) Streubel, Ueber die Scheinreduction bei Hernien und insbesondere bei eingeklemmten Hernien. Leipzig 1864.
14) Krönlein, Hernia inguino-properitonealis. Langenbeck's Archiv. Bd. XIX. S. 408. — Weitere Mittheilungen über die Hernia inguino-properitonealis. Langenbeck's Archiv. Bd. XXV. S. 548. Bd. XXVI. S. 521.
15) Schindler und Steudner, Zur Casuistik des Leistenbruches. Deutsche Klinik. 1851. Nr. 18. S. 198.
16) Küster, Beiträge zur Lehre von den Hernien. Langenbeck's Archiv. Bd. XXXIV. S. 202. 1886.
17) Meinhard Schmidt, Erklärungsversuch zur Genese gewisser Fälle von Hernia inguino-interstitialis (Goyrand) und H. inguino-properitonealis (Krönlein). Langenbeck's Archiv. Bd. XXXII. S. 898.
18) Malgaigne, Leçons Cliniques sur les Hernies. 1839. p. 40.
19) Eppinger, Beiträge zur pathologischen Anatomie der Hernien in der Leistengegend. Internationale Beiträge zur wissenschaftlichen Medicin. Festschrift Rudolf Virchow gewidmet. Berlin 1891.
20) Trendelenburg, Centralblatt f. Chirurgie. 1881. Original-Referat.
21) Moynihan, Abstracts of the Arris and Gale lectures on the anatomy and pathology of the rarer forms of Hernia. British Medical Journal. 1900. No. 2043. 6 d.
22) Engel, Oesterreichische medicinische Wochenschrift. 1841. Nr. 94.
23) v. Mosetig-Moorhof, Ueber die Anomalien bei der Herniotomie. Wien 1867.
24) Graser, Die Unterleibsbrüche. Wiesbaden 1891.
25) Hulke, Transactions of the Med. and Chir. Society. 1866.
26) Janzer, Aerztliche Mittheilungen aus Baden. XIII. 15. 1859.
27) Tessier, Auszug aus den Protokollen der Sitzungen der anatomischen Gesellschaft zu Paris. Mai 1834. Cf. Streubel, l. c. S. 79.
28) Linhart, Vorlesungen über Unterleibshernien, gehalten im Sommersemester 1864. Würzburg 1866.
29) Bär, Prager Vierteljahrsschr. f. d. prakt. Heilkunde. 1866. Cf. Krönlein l. c.
30) Oberst, Ein Fall von incarcerirter Hernia inguino-properitonealis. Herniotomie. Heilung. Centralbl. f. Chir. 1883. Nr. 5.
31) Zeller, Ein Fall von Hernia inguino-properitonealis incarcerata. Medicin. Correspondenzblatt des Württemberg. ärztl. Landesvereins. 1887. Nr. 32.
32) Link, Zur Casuistik der Hernia inguino-properitonealis. Centralblatt f. Chirurgie. 1892.
33) Breiter, Ueber die Hernia inguino- und cruro-properitonealis. Bruns' Beiträge. Bd. XIII. S. 659.
34) Lange, Hernia inguino-properitonealis incarcerata gangraenosa. Med. Rec. New-York 1881. XX. 101.
35) Weinlechner, Zur Casuistik der eingeklemmten Brüche. Wiener med. Blätter. 1882. Nr. 12 u. 13.
36) Hildebrand, M., Ueber eingeklemmte Brüche. Inaug.-Diss. Berlin 1879.
37) Maydl, Die Lehre von den Unterleibsbrüchen. Wien 1898.
38) Duret, Des variétés rares de la hernie inguinale. Paris 1883. cf. Rumpel.
39) Rumpel, Ueber den interstitiellen Leistenbruch. Inaug.-Diss. Marburg 1887.
40) Richet, Gaz. des Hôpitaux. 1863. 2.
41) Veiel, Württemberg. med. Correspondenzblatt. 1834. S. 36. cf. Streubel, l. c.
42) Hartung, Zwei merkwürdige Fälle von Taschenbildung bei eingeklemmten Leistenbrüchen. Deutsche Klinik. 1856. Nr. 43.
43) Torrey, Centralblatt f. Chirurgie. 1889.
44) Schreiber, S. H., Bericht über 2 selten vorkommende Arten von Leistenbrüchen. Wiener med. Wochenschrift. 1868. S. 789.
45) Rokitansky, cf. Engel.
46) Fano, Note sur une variété très rare de hernie inguinale etc. L'Union médicale. 1861. No. 145.
47) Curling, Diseases of the Testis. Sec. Edition. London 1856.

48) Venturoli, Novi Comment. acad. scient. institut. Bononiens. T. IV. 1840. Schmidt's Jahrbücher. Bd. XXXIII. S. 233.
49) Tillaux, De la hernie inguino-interstitielle, rôle du taxis dans cette hernie. Bull. gén. de thérap. Paris 1871.
50) Butz, K. W., Zur Casuistik der Hernia interstitialis. Bolcitschuaja gaseta Botkina. 1895. No. 1.
51) Zuckerkandl, Ueber den Scheidenfortsatz des Bauchfelles und dessen Beziehung zur äusseren Leistenhernie. Langenbeck's Arch. Bd. XIX.
52) Cattaneo, Laparo-chelotomia per ernia congenita interna intraparietale strozzata con anomalia ed ectopia del processo vagino-peritoneale. Ann. univers. di méd. et Chir. Vol. 283. p. 365. Maggio 1888.
53) Kleeberg, B., Hernia interstitialis inguinalis dextra cum descensu testiculi. Deutsche Zeitschr. f. Chirurgie. III. Bd. S. 557.
54) Lawrence, Abhandlung von den Brüchen. 1818. Nach einem Citat von M. Schmidt.
55) Bourdon, Citirt bei Duret, l. c. S. 112.
56) Hartung, Deutsche Klinik. 1858.
57) Laforgue, L'Union médicale. 1857. Citirt von Streubel.
58) v. Wahl, Ueber seltener vorkommende Repositionshindernisse bei der Herniotomie. St. Petersburger med. Wochenschr. 1879. Nr. 27 u. 28.
59) Albert, Lehrbuch der speciellen Chirurgie. Bd. II. S. 117.
60) Reichel, Die Lehre von der Brucheinklemmung. 1886.
61) Lejars, Société de Chirurgie. Revue de Chirurgie. 1899. Bd. II. S. 219.

II.

Aus der Königl. chirurgischen Universitätsklinik zu Göttingen
(Geh. Rath Braun).

Ueber Achsendrehung des Dünndarms infolge von Mesenterialcysten.

Von
Dr. Fertig,
Assistenzarzt der Klinik.

Ueber Mesenterialcysten sind in den letzten Jahren eine grössere Reihe von Arbeiten erschienen, darunter auch solche, welche die bis dahin bekannt gewordenen Fälle zusammenstellen. So hat Braquehaye[1]) im Jahre 1892 104 Fälle aufgezählt, denen Bégouin[2]) im Jahre 1898 noch 19 hinzufügt. Was die Häufigkeit dieser Cysten anlangt, so kommen nach Augagneur[3]) von sämmtlichen Tumoren des Mesenteriums etwa $^1/_3$ auf jene. Eingetheilt hat man sie in Echinococcus-, seröse, Blut-, Dermoid- und chylöse Cysten.

Wenn ich infolgedessen einen Fall von Mesenterialcyste aus der Göttinger Klinik mittheile, so geschieht dies, weil sich hierbei eine seltene Complication ausgebildet hatte, nämlich eine chronische Achsendrehung des gesammten Dünndarms, welche sich dann während der Exstirpation der Cyste in eine acute verwandelte und Darmgangrän, sowie den Tod des Patienten zur Folge hatte.

H. W., 30 Jahre alt, Lohgerber aus Münden, wurde am 25. Juli 1898 in die chirurgische Klinik aufgenommen. Ausser Influenza vor 7 Jahren war er stets gesund und stammt aus gesunder Familie. Im März 1898 erkrankte Patient ganz plötzlich mit krampfartigen heftigen Schmerzen in der Magengegend, die nach dem Rücken hin ausstrahlten. Besonders stark waren dieselben nach dem Essen und dauerten meist $^1/_4$—$^1/_2$ Stunde an. Appetit war gut, kein Aufstossen, kein Erbrechen. Seit Mitte April bemerkte Pat. dann in der rechten Bauchgegend, in Nabelhöhe, eine faust-

1) Braquehaye, Des kystes du mésentère. Archiv génér. de Médec. 1892. Vol. 2.

2) Bégouin, Traitement des tumeurs solides et liquides du mésentère. Revue de Chirurgie. 1898. No. 3.

3) Augagneur, Tumeurs du mésentère. Thèse d'agrégation. Paris 1886.

grosse Geschwulst, die leicht verschieblich, zeitweise plötzlich verschwand und ebenso plötzlich wiederkam. Seit 4 Wochen traten dann plötzlich ziehende Schmerzen in der Gegend, in welcher die Geschwulst lag, auf, die nach dem Kreuz ausstrahlten, mehrmals am Tage sich wiederholten und $^1/_4$—$^1/_2$, bisweilen jedoch auch mehrere Stunden anhielten. Zu Hause war Pat. während der letzten 14 Tage bettlägerig, er ist abgemagert in letzter Zeit, der Stuhlgang, der sonst stets regelmässig war, ist seit 3 Wochen angehalten. In den letzten 9 Tagen wurde Pat. in der hiesigen medicinischen Klinik behandelt.

Bei der Untersuchung des grossen, mittelmässig genährten Mannes von blasser Gesichtsfarbe fanden sich Herz und Lungen gesund. Abdomen weich, nicht aufgetrieben, nirgends druckempfindlich. In der rechten Bauchhälfte, unterhalb der Gallenblasengegend, fühlt man einen kleinfaustgrossen, nicht fluctuirenden, glattwandigen Tumor, der sich hin und her schieben lässt. Auffallend ist, dass der Tumor nicht immer fühlbar ist; zuweilen lässt sich das ganze Abdomen abtasten, ohne dass etwas von ihm zu entdecken ist. Bemerkenswerth ist ferner, dass der Tumor seine Grösse wechselt; während er manchmal gänseeigross erscheint, ist er ein anderes Mal mannsfaustgross zu fühlen. Bei klopfendem Betasten der Ileocoecalgegend hört man zuweilen ein plätscherndes Geräusch. Das auffallendste aber ist, dass man durch Streichbewegungen, die man von der Kuppe des Tumors aus nach der Symphyse hin ausführt, jedesmal den Tumor zum Verschwinden bringen kann. Bei diesem Wegstreichen entstehen keine plätschernde oder Stenosengeräusche, auch keine Schmerzen werden dabei ausgelöst. Auch während der Zeit, wo Pat. über Schmerzen klagt, sind niemals peristaltische Darmbewegungen bemerkbar. Der Stuhl ist angehalten, erfolgt aber leicht und normal nach Darreichung von Klysmen und Laxantien. Nach alle dem wird angenommen, dass der Tumor durch eine Gasansammlung vor einer stenosirten Darmpartie dargestellt wird, welche durch Druck mit der Hand sich in tiefer gelegene Darmabschnitte fortdrängen lässt. Auffallend war allerdings, dass nie eine peristaltische Bewegung, oder eine Aenderung in der Consistenz des Tumors beobachtet wurde.

Am 5. August 1898 wurde in Morphium-Chloroformnarkose die Laparotomie von Herrn Geh.-Rath Braun ausgeführt. Ein 12 cm langer Schnitt über die Höhe der Geschwulst eröffnete die Bauchhöhle. Das Peritoneum wurde provisorisch angeschlungen. Die Geschwulst lag sofort vor, die sich als eine kugelrunde, faustgrosse Cyste im Mesenterium des Dünndarms erwies, ihr eng anliegend fand sich eine circa 20 cm lange Darmschlinge. Die Cyste wurde sodann mit dem dazu gehörigen Theil des Dünndarms entfernt. Der Darm erschien durchweg von ganz normalem Aussehen. Das Mesenterium wurde an der Basis der Cyste mit Seideligaturen abgebunden und die Darmschlinge nach Abklemmung mit Gussenbauer'schen Klemmen resecirt. Nach blinder Verschliessung der beiden Darmlumina wurde dann eine seitliche Enteroanastomose angelegt und der Schlitz im Mesenterium durch einige Nähte verschlossen. Während dieser Operation fiel es auf, dass der eine, anscheinend abführende Darmtheil, je länger desto mehr eine dunkelcyanotische Färbung bekam. Da angenommen wurde, dass sich die veränderte, jedoch durch genügend

erhaltenes Mesenterium sicher gut ernährte Darmpartie wieder erholen werde, wurde sie in die Bauchhöhle zurückgebracht und durch das darüberhingezogene Netz bedeckt. Vernähung des Bauchschnitts durch eine Reihe Peritoneum und Muskelschicht umfassende versenkte Catgutnähte, sowie Hautseidennaht. Eine Erklärung für das veränderte Aussehen des Darms nach der glatt verlaufenen Operation konnte nicht gefunden werden.

6. August. Befinden relativ gut. Puls 100, Zunge feucht, Leib nicht aufgetrieben. Pat. klagt über Leibschmerzen beim Aufstossen.

In der Nacht zum 7. August wurde Pat. unruhig, erbrach mehrfach. Am Morgen ist er sehr verfallen, es bestehen heftige Leibschmerzen, der Bauch ist aufgetrieben und druckempfindlich. Mehrfaches Abgehen von breiigem, mit Blut untermischtem Stuhlgang. Puls 144. Zunge trocken.

Es wurde daraufhin angenommen, dass ein Theil der bei der Operation cyanotisch gewordenen Darmpartie nachträglich doch nekrotisch geworden ist. Deshalb wurde sofort unter Anwendung von Schleich's Localanästhesie der Bauch wieder eröffnet. Beim Hervorziehen des Darms zeigte es sich, dass soweit man den Darm verfolgen konnte, derselbe dunkelblau und nekrotisch geworden ist. Bei dieser Ausdehnung der Gangrän war, besonders bei dem elenden Allgemeinzustand des Kranken, eine weitere Resection unmöglich. Zur Linderung wurde mit einigen Suturen die Stelle der Anastomose vor die Bauchdecken hervorgezogen, hier fixirt, der nekrotische Darmtheil angeschnitten, und um eine Entleerung von Gasen zu ermöglichen, wurde central und peripher ein fingerdicker Gummischlauch eingebunden und mit einem Verband bedeckt.

Unter zunehmenden peritonitischen Erscheinungen und Collaps trat Abends $8^3/_4$ der Exitus letalis ein.

Die Bauchsection ergab nun folgenden Befund: In der rechten Bauchseite eine ca. 15 cm lange klaffende Wunde, aus der eine übel verfärbte Darmschlinge herausragt, in der sich 2 Drains finden. Panniculus adiposus wenig entwickelt, Musculatur von graurother Farbe. Nach Eröffnung des Abdomens sieht man eine schwärzliche Verfärbung der vorliegenden, wie auch der tiefer gelegenen Dünndarmschlingen. Im Douglas circa 30 ccm einer schwärzlich-röthlichen Flüssigkeit. Die Darmserosa hat an der Oberfläche kleine strichförmige, fibrinöse Auflagerungen. Das Netz ist nach oben zurückgeschlagen, ein Theil desselben zieht sich als schmaler Strang nach dem Becken hin und lässt sich durch den rechten Leistencanal bis zum Hoden verfolgen. Der abführende Theil des Dünndarms ist in der Bauchwand fixirt. Entsprechend den beiden, durch Anastomose vereinigten, blind endenden Dünndarmschlingen befindet sich im Mesenterium eine ca. 4 cm lange, durch Nähte verschlossene Schnittwunde. Die Anastomose ist von der Uebergangsstelle des Duodenum in das Jejunum 40 cm entfernt. Bei Betrachtung der übrigen Darmschlingen gewahrt man, dass um den Stiel (Radix mesenterii), in der Richtung des Uhrzeigers, die Darmschlingen zweimal torquirt sind, und nach Reposition dieser Achsen-

drehung wird die vorher erwähnte Enteroanastomose in die linke Bauchseite verlagert. Die Arteria meseraica ist verschlossen. Die venösen Mesenterialgefässe zeigen z. Th. eine starke Füllung mit Blut und geronnenen Massen, z. Th. eine ausgiebige Thrombose. Auffallend ist, dass der obere Theil des Jejunum, bis zu der durch Nähte an die Bauchwand fixirt gewesenen Operationsstelle, normale Färbung der Darmwand zeigt, während im unteren Abschnitt der ganze Dünndarm die erwähnte gangränöse Beschaffenheit aufweist. Ausserdem ergiebt sich, dass das Colon descendens mit dem Theil, der normaler Weise die Flexura sigm. bildet und in der linken unteren Abdominalgegend sich befindet, schräg über die Wirbelsäule nach rechts verläuft und durch derbe Adhäsionen mit dem Anfangstheil des Coecum verbunden ist. Der Inhalt des Darmes wird grösstentheils aus flüssigen, schwarzgefärbten Massen gebildet, die im Dickdarm eine feste, breiige Beschaffenheit annehmen.

Das durch die Operation gewonnene Präparat zeigt, dass das resecirte Darmstück eine Länge von 24 cm hat. Die Cyste ist ungefähr kugelrund und von der Grösse einer Mannsfaust. Ihre Oberfläche ist glatt und glänzend, mit einzelnen stärker gefüllten Gefässbäumchen. In ihrer Dicken-, sowie Breitenausdehnung misst sie 8 cm, während ihr Längsdurchmesser (in der Richtung von Mesenterialansatz des Darms, nach der Radix mes. hin gemessen) 9 cm beträgt. An seinem Mesenterialansatz ist die Darmschlinge fest mit der Cyste verwachsen, und erscheint das Darmlumen über der Höhe des Tumors mehr schlitzförmig, der Darm ist leicht platt gedrückt. Der Inhalt der Cyste besteht aus einer gelblichen, mit zahlreichen Flocken durchmischten Flüssigkeit, deren Oberfläche glitzert. Mikroskopisch finden sich darin Cholestearinkrystalle, Fettsäurenadeln und körniger Detritus. Die Innenfläche ist glatt und glänzend, mit einzelnen leicht vorspringenden Leistchen. Die Wand ist sehr derb und zeigt eine Stärke von 3—8 mm. Am dicksten ist dieselbe nach der Radix mesent. zu, wo sie ein etwas lockereres Gefüge hat, um dann nach dem Darm hin dünner und derber zu werden. Die mikroskopische Untersuchung der Cystenwand ergiebt, dass dieselbe aus 3 Schichten besteht. Die äussere, mit Peritoneum überkleidete besteht aus lockeren Bindegewebszügen, in welchen kleine Gefässe verlaufen, dazwischen liegt Fettgewebe und zahlreiche grosse Arterien, sowie Venen.

Die mittlere Schicht besteht aus kernarmen, längs der Wand laufenden, derben Bindegewebsfibrillen mit nur spärlichen Gefässen, an welchen z. Th. eine beginnende Obliteration zu erkennen ist.

Die innerste und feinste Schicht besteht aus lockerem Bindegewebe

mit zahlreich eingelagerten Rundzellen, die an einzelnen Stellen eine vermehrte Anhäufung zeigen. Dazwischen verlaufen eine Menge kleiner Gefässe. Eine Endothelauskleidung war nicht vorhanden.

Besonders interessant ist unser Fall von Mesenterialcyste wegen der Combination mit chronischer Achsendrehung des gesammten Dünndarms, die sich während der Operation in eine acute verwandelt hat. Die Achsendrehung muss unbedingt vor der Operation bereits vorhanden gewesen sein, denn bei der Untersuchung war der Tumor stets rechts vom Nabel zu fühlen, bei der Operation wurde er ebenfalls hier gefunden und bei der Section lag die Stelle der Enteroanastomose direct hinter der Laparotomiewunde. Diese Achsendrehung muss schon längere Zeit bestanden haben, denn bereits 1/4 Jahr vor seiner Aufnahme in die Klinik hat Patient die Geschwulst stets in der rechten Bauchseite gefühlt. Wahrscheinlich war die Cyste schon einige Zeit vorher vorhanden, ohne Erscheinungen zu machen, und erst durch ihre Verlagerung in die rechte Bauchseite (Achsendrehung) wurden die krampfartigen Leibschmerzen ausgelöst, kam es zur Obstipation und Abmagerung des Mannes, sowie zu den anderen erwähnten Krankheitserscheinungen.

Die Veranlassung zu der Achsendrehung kann wohl nur in dem Tumor und seiner excessiven Beweglichkeit gesucht werden. Ein anderes veranlassendes Moment, eine anatomische Veränderung oder Missbildung des Mesenterium war nicht vorhanden. Ob vielleicht die Lage der Flexura sigmoidea, welche schräg über die Wirbelsäule nach rechts verlief und durch derbe Adhäsionen mit dem Anfangstheil des Coecum verwachsen war, dazu beigetragen haben mag, den Dünndarm in der einmal eingenommenen neuen Lage mit zu fixiren und die Rückdrehung zu verhindern, wäre wohl möglich.

Wie des Weiteren aus der Krankengeschichte hervorgeht, muss sich die chronische Achsendrehung des Dünndarms, die nicht vermuthet werden konnte, da sich keine Circulationsstörungen beim Beginn der Operation zeigten, während der Operation in eine acute verwandelt haben, die dann zur Darmgangrän und zum Tode des Patienten geführt hat. Die Umwandlung der einen in die andere Form ist unmerklich von Statten gegangen, jedenfalls veranlasst durch das Anziehen am Darm bei der Resection und die anderen dabei nothwendigen Manipulationen. Dadurch hat sich der vorhandene Knoten fester geschlungen und die Mesenterialgefässe wurden vollkommen zusammengepresst. Während der Ausführung der Enteroanastomose fiel bereits die zunehmende dunkelblaue Verfärbung des abführenden Darmtheiles auf, die jedoch auf die Unterbindung der zum Darm führenden Gefässe bezogen wurde.

...ersit... of California
LIBRARY
...cal Department

Wir haben vorher mit Bestimmtheit angenommen, dass die Achsendrehung durch die Mesenterialcyste, und besonders durch deren freie Beweglichkeit hervorgerufen worden sei. Dagegen könnte man einwenden, dass dies ein zufälliges Zusammentreffen sei, und dass die Geschwulst mit der Achsendrehung in keinerlei Beziehung stehe. Dieser Ansicht wiederspricht jedoch die Thatsache, dass die Litteratur der letzten 3 Jahre einige Veröffentlichungen enthält von Mesenterialcysten, die ebenfalls eine Complication mit Darmverschluss und Gangrän zeigten, hervorgerufen durch Achsendrehung des Dünndarms, sodass man darnach wohl zu dem Schluss berechtigt wird, das veranlassende Moment zur Achsendrehung in diesen Cysten zu suchen. In früheren Jahren wurden von Erscheinungen der Nachbarorgane der Cysten hartnäckige und chronische Obstipation als häufiges Vorkommniss, ferner auch peritonitische Reizungen beobachtet, letztere zeigten sich jedoch, wie Frentzel[1]) angiebt, nur als umschriebene Formen und führten nur selten zu namhaften Folgen, sie veranlassten meistens Verwachsungen zwischen den Darmschlingen und Netz. Eine schwerere Schädigung des Darms wurde niemals bemerkt.

Die von mir gefundenen Beobachtungen sind nun folgende:

Bennecke[2]) berichtet in der Gesellschaft für Charitéärzte über einen 5jährigen Knaben, der schon im Laufe des letzten Jahres wegen Darminvagination behandelt worden war, und der in der Folge viel an Koliken gelitten hatte. Er wurde in äusserst elendem Zustande, mit schweren, seit 4 Tagen bestehenden Symptomen von Ileus in die chirurgische Klinik der Charité eingeliefert. Die sofort ausgeführte Laparotomie ergab $1\frac{1}{2}$malige Achsendrehung einer ziemlich tief gelegenen Ileumschlinge, in deren unmittelbarer Nähe aus dem Mesenterium beiderseits an der gleichen Stelle je eine kurz gestielte Cyste entsprang, die eine etwa kindskopf-, die andere kleinfaustgross. Beide zartwandig, reichlich vascularisirt, mit einander communicirend und mit Flüssigkeit schwappend gefüllt. Sie wölbten sich soweit vor, dass sie die Ileumschlinge fast verdeckten. Um den torquirten Darm war ferner eine Dünndarmschlinge wie ein glattes Band mehrere Male herumgeschlungen. Nach Reposition der Achsendrehung lösten sich die Umschlingungen leicht. Es bestand keine Peritonitis. Der Darm war nirgends gangränverdächtig, er zeigte an der Stelle der Umschnürung eine seichte Einschnürung mit leicht fibrinöser Verdickung der Serosa. Die grössere Cyste wurde exstirpirt, nachdem sich nach Anstechen aus beiden circa 300 ccm Flüssigkeit entleert hatte, die kleinere blieb entleert zurück, da der Zustand des Kranken schleunige Beendigung der Operation erforderte. Pat. starb 14 Stunden nach der Operation. Es

1) Frentzel, Zur Semiotik und Therapie mesenterialer Cysten. Deutsche Zeitschr. f. Chirurgie. 1892. Bd. XXXIII.

2) Bennecke, Ileus durch Mesenterialcysten. Berliner klin. Wochenschrift. 1897. Nr. 30.

handelte sich nach der Ansicht von B. um 2 wahrscheinlich angeborene Cysten, die — eine grosse Seltenheit — durch die Peristaltik die Achsendrehung und indirect wohl auch die Umschlingung hervorgerufen hatten. Wahrscheinlich hatte der Zustand schon längere Zeit in milderem Grade bestanden (Kolik, Schnürring) und trat plötzlich in ein acutes Stadium.

Genersich[1]) fand bei einem an Ileus verstorbenen 17jährigen Mädchen eine mannskopfgrosse Chyluscyste, welche im obersten Theil des Mesenterium entsprungen, und um dessen Ansatz herum (360°) ein grosser Theil des Dünndarms geschlungen war.

Rosenheim[2]) demonstrirte im Verein für innere Medicin in Berlin das anatomische Präparat eines 4jährigen Kindes. Dasselbe litt schon in frühester Zeit an starken Koliken. Diese traten so unvermuthet ein und gingen wieder vorüber, ohne dass der Allgemeinzustand darunter litt, oder eine localisirte Erkrankung bestimmter Art nachzuweisen war. Am 25. December 1896, nachdem das Kind ein Jahr vollkommen gesund war, plötzliches Auftreten von Leibschmerzen und Erbrechen. Das Kind starb an Incarcerationserscheinungen. Bei der Obduction fand sich als Todesursache ein Volvulus des Dünndarms, 30 cm vom Pylorus entfernt. Hervorgerufen war derselbe dadurch, dass 3 nebeneinander entspringende, nicht miteinander communicirende Mesenterialcysten das Jejunum nach rechts unten gezerrt und um mehr als 180° gedreht hatten.

Ferner berichtet Dalziel[3]) über einen Fall einer angeblich congenitalen Mesenterialcyste eines 3jährigen Kindes. 6 Tage bestanden Obstructionserscheinungen von Seiten des Darms. Das Kind wurde in elendem Zustande ins Krankenhaus aufgenommen.

Status: Ausgedehnter Bauch, tympanitischer Schall, eine Geschwulst konnte nicht entdeckt werden. Bei der sofort ausgeführten Laparotomie fand sich eine Mesenterialcyste an der Mitte des Dünndarms, dem eine Darmschlinge fest anlag. Der Tumor hatte 3 vollständige Drehungen gemacht und einen vollkommenen Darmverschluss hervorgerufen. Entfernung der Cyste mit Resection des fest aufliegenden Darmstückes in einer Ausdehnung von 2½ Zoll. Anastomose mit Murphyknopf. Heilung.

Sjövall[4]) operirte einen 34jährigen Mann, der seit 3 Tagen an hartnäckiger Verstopfung litt. Im linken Hypochondrium wurde eine Geschwulst von Orangegrösse gefühlt und bei der Laparotomie festgestellt, dass dieselbe eine Mesenterialcyste am oberen Theil des Jejunums war. Die Darmschlinge hatte mit der Cyste ½ Drehung gemacht, sie wurde excidirt, wobei die Resection eines Darmstückes nöthig wurde. Darmsutur in 3 Etagen. Heilung.

---

1) Genersich, Chyluscyste im Mesenterium-Ileus. Orvosi Hetilap 51. Cit. nach Hildebrand's Jahresbericht. 1897.

2) Rosenheim, Demonstration eines Präparates von multiplen chylösen Mesenterialcysten. Deutsche med. Wochenschrift. 1897. Nr. 10. Vereinsbeilage.

3) Dalziel, Congenital cyst of the mesentery. Medic.-chirurg. society. Glasgow medic. journ. 1898.

4) Sjövall, Ein Fall von Mesenterialcyste mit Symptomen der inneren Einklemmung. Hygiea. 50. S. Cit. nach Hildebrand's Jahresbericht. 1898.

Im Anschluss an diese 5 Beobachtungen, bei denen ein Verschluss des Darms durch Achsendrehung zu Stande gekommen war, möchte ich noch ganz kurz einige Fälle erwähnen, in denen ebenfalls ein vollkommener Verschluss vorhanden war, der aber durch den Druck der Cysten auf den Darm bedingt wurde.

Gabscewicz[1]) operirte einen Mann wegen seit 8 Tagen bestehender Darmocclusion, und fand zwischen 2 untereinander communicirenden Mesenterialcysten, die zu dem betreffenden Mesenterialtheil gehörige Darmschlinge fest eingezwängt, abgeknickt und an einer Stelle gangränös. Resection der Schlinge mitsammt dem cystenhaltigen Mesenterium. Tod im Collaps.

Sodann fand ich noch 2 Fälle von Kindern, im Alter von 3 und 7 Jahren, die ungefähr gleiche Symptome und Verlauf zeigten, der eine von Eve[2]), der andere von Colby[3]) beobachtet. Die Patienten waren mit Ileus-Erscheinungen erkrankt, und bei der Laparotomie zeigte es sich, dass eine Cyste des freien Dünndarmmesenteriums, die über dieselbe weglaufende und mit ihr verwachsene Schlinge vollkommen zusammengepresst hatte, sodass kein Darminhalt darüber hinauskommen konnte. In beiden Fällen wurde die Cyste exstirpirt, der Pat. von Colby genas, während der andere 14 Stunden nach der Operation starb.

Diese Fälle lehren uns also, dass die an und für sich gutartigen Mesenterialcysten schwere Schädigungen des mit ihnen in Zusammenhang stehenden Darms hervorrufen können, indem sie einerseits, wohl in Folge ihrer grossen Beweglichkeit eine Achsendrehung zu Stande bringen, andererseits durch Druck auf den anliegenden Darm zu vollkommenem Verschluss und selbst zur Gangrän desselben Veranlassung geben.

Wie in unserem Falle, so haben sich auch nach den Angaben in der Litteratur bei der Diagnosenstellung der Mesenterialcysten stets die grössten Schwierigkeiten gezeigt. Hahn[4]) sagt zwar am Schlusse seiner Arbeit: „Obwohl bis jetzt fast niemals eine richtige Diagnose gestellt worden ist, so wird man doch in Zukunft, nachdem das Material sich so gemehrt hat, die Symptome genauer präcisirt, die Störungen genauer bekannt sind, in den meisten Fällen die Erkenntniss einer Cyste des Mesenteriums gewinnen können. Es handelt sich fast immer um einen glatten runden prall-elastischen Tumor, der bei verticaler Körperstellung in der Medianlinie, ein klein wenig

1) Gabscewicz, Seröse Cyste des Mesenterium. Nekrose des Dünndarms. Gazeta letarska. No. 33. Cit. nach Hildebrand's Jahresbericht. 1898.

2) Eve, Mesenteric cyst in young children. Royal medical and chirurg. society. The Lancet. 1897. No. 13.

3) Colby, A mesenteric cyst causing intestinal obstruction abdominal section. British medic. journal. 1898.

4) Hahn, Ueber Mesenterialcysten. Berliner klin. Wochenschr. 1887. Nr. 23.

rechts zwischen Nabel und Symphyse liegt. Vor Verwechselung mit einer beweglichen Niere schützt uns die Lage, die Form des Tumors und die viel erheblichere Beweglichkeit". Besonders macht auch Frentzel auf die Schwierigkeit der Diagnose aufmerksam; in den von ihm zusammengestellten 10 Fällen wurde nur einmal eine richtige Diagnose gestellt. Er geht besonders genau auf die Symptomatologie der Mesenterialcysten ein. Unter subjectiven Beschwerden fand er sehr häufig Schmerzen und Obstipation, welche sowohl als Erstlings- wie als Begleiterscheinungen auftreten könnten. Er fand Fälle „die plötzlich unter furibundem Schmerz und hartnäckiger Obstipation erkrankten, so dass an eine Darmocclusion gedacht wurde und erst das Erscheinen des Tumors unter Aenderung der Art und Intensität des Schmerzes und Nachlass der Obstipation zu anderer Diagnose führten. Auch andere Tumoren des Mesenterium sind mit Schmerz und Obstipation begleitet, heisst es dann weiter, doch existirt gegenüber der Cyste ein unverkennbarer Unterschied in der Art der Schmerzhaftigkeit und in deren zeitlichem Verlauf: der Schmerz beginnt z. B. beim Lipom allmählich und nimmt zu mit dem Wachsthum des Tumors, d. h. es besteht ein gewisser Parallelismus zwischen Intensität des Schmerzes und Ausdehnung der Geschwulst. Entsprechend dem ziemlich gleichmässigen, doch raschen Wachsthum des Lipoms ist jener daher weniger paroxysmatisch als continuirlich". Durch diese Beobochtung kommt Frentzel zu dem Schluss, auch für die Cysten eine Beziehung zwischen Wachsthum des Tumors und Schmerzhaftigkeit anzunehmen, welche sich auch in den meisten von ihm zusammengestellten Fällen zeigt: „Die Eigenart der Cysten, rasch zu entstehen, oder nach einer kürzeren oder längeren Periode eines langsamen Wachsthums bezw. Stationärbleibens plötzlich und schnell sich weiter auszudehnen, erklärt sowohl, inwiefern die Krankheit oft urplötzlich, noch bevor die Geschwulst zum Vorschein gekommen ist unter Schmerz (und Obstipation) einsetzt, als weshalb bei schon länger bestehenden aber indolentem Tumor die gleichen Symptome ebenso plötzlich erst zum Ausdruck gelangen können".

Frentzel bespricht sehr genau die Differentialdignose und stellt in folgenden Sätzen die Kriterien der Cysten fest: „1. Erstes Auftreten einer fluctuirenden Geschwulst in der Umbilicalregion. 2. Freie (bezw. excessive) Beweglichkeit derselben sowohl gegen die Bauchdecken, als im Abdomen selbst (in verticaler und horizontaler Richtung). 3. Ruckweises Wachsthum der Geschwulst und paroxysmenweise auftretende Schmerzhaftigkeit derselben".

Bei näherer Betrachtung der Krankengeschichte unseres Falles

fällt vor allem auch hier die Schwierigkeit der Diagnosenstellung ins Auge, womit ja die Meisten, auch nach den Veröffentlichungen von Hahn und Frentzel zu kämpfen hatten. So wurden z. B. der eine Fall Pagenstecher's [1]) für ein Gallenblasenempyem gehalten, der andere für eine verlagerte Niere und erst durch einen vor der Laparotomie in der Nierengegend ausgeführten Schnitt wurde die Diagnose weiterhin gesichert. In unserem Falle sprachen ja auch manche Symptome für Mesenterialcyste: Wir hatten es mit einem glatten, runden, prall-elastischen, aber nicht fluctuirenden Tumor zu thun, der rechts vom Nabel lag und eine excessive Beweglichkeit aufwies, der ferner nach krampfartigen, heftigen Bauchschmerzen aufgetreten und Obstipation, sowie Schmerzattaquen von verschieden langer Dauer verursachte, also alles Symptome die für Mesenterialcysten charakteristisch gehalten werden. Jedoch sprachen andere Momente wieder dagegen, so die wechselnde Grösse, das leichte und vollkommene Verschwinden des Tumors, sowie das Gurren in der Ileocoecalgegend.

Die Beweglichkeit der Geschwulst war bei unserem Falle ebenfalls und zwar in hohem Maasse vorhanden. Durch Streichbewegungen der Hand von oben nach unten konnte der Tumor zum Verschwinden gebracht werden. Ab und zu war derselbe auch von selbst verschwunden, in der medicinischen Klinik soll der sonst stets rechts vom Nabel gelegene Tumor auch einmal links von demselben gefühlt worden sein. Das vollständige Verschwinden einer derartigen Geschwulst fand ich nur einmal bei Metting [2]) erwähnt. Dort hat der behandelnde Arzt bei der zweiten Untersuchung des betreffenden Patienten, 8 Tage nach der ersten, den früher gefühlten Tumor nicht mehr nachweisen können, während derselbe dann 3 Tage später wieder fühlbar war.

Was die Lage der mesenterialen Cysten anbetrifft, so findet man von Hahn und Metting angegeben, dass dieselben meist rechts von der Mittellinie und etwas unterhalb des Nabels liegen. Sieht man jedoch die von Metting zusammengestellten 36 Fälle daraufhin durch, so findet man, dass bei 12 von diesen keine Angabe gemacht ist, auf welcher Seite der Tumor lag; je 7 mal war die Cyste links und in der Medianlinie gelegen, und nur in den übrigen 11 Fällen rechts vom Nabel. Von den 11 Cysten, welche Hahn anführt, fanden sich 3 in der rechten Bauchseite.

---

1) Pagenstecher, Zwei Fälle von Cystenbildung im Mesenterium. Berliner klin. Wochenschr. 1895. Nr. 42.

2) Metting, Casuistischer Beitrag zur Kenntniss der Mesenterialcysten. Inaugural-Dissertation. Marburg 1898.

Dass der Tumor in unserem Falle öfter von selbst verschwand, dass man ihn durch Streichbewegungen zum Verschwinden bringen konnte, ferner die wechselnde Grösse desselben und die gurrenden Geräusche legten den Verdacht nahe, dass es sich hier um eine Gasansammlung im Darm vor einer stenosirten Partie desselben handeln möchte. Für eine solche Diagnose sprachen ja auch die krampfhaft heftigen, plötzlich auftretenden Leibschmerzen, die besonders nach dem Essen vorhanden waren, ferner auch die Abmagerung des Patienten und der angehaltene Stuhlgang.

Anfallsweise auftretende heftige Leibschmerzen fand Frentzel in 7 und Obstipation in 6 der von ihm zusammengestellten Mesenterialcysten. Er nimmt an, wie oben schon erwähnt, dass der Schmerz zum Wachsthum der Mesenterialgeschwülste in gewissem ursächlichem Zusammenhang stehe. Der plötzlich auftretende Schmerz sei oft bei Cysten beobachtet und komme zu Beginn, d. h. während der Entstehung derselben, zu Stande, oder wenn nach einer Periode des Stationärbleibens die Cyste schnell weiter wachse. Auch in unserem Falle war der Beginn der Erkrankung ein plötzlicher. Nach krampfartig heftigen Schmerzen in der Magengegend trat erst der Tumor in Erscheinug. Die Erklärung von Frentzel, dass durch plötzliches Entstehen oder schnelles Wachsthum der Cysten die Schmerzen ausgelöst werden, scheint mir nicht für alle Fälle wahrscheinlich. Vielmehr glaube ich, dass diese Schmerzattaquen erst secundär durch den Tumor selbst ausgelöst werden, indem derselbe auf Nervenplexus, auf den Darm einen Druck ausübt, oder wie in unserem Falle eine Axendrehung desselben zu Stande bringt. Wenn die Cyste erst nach den Schmerzanfällen zum Vorschein gekommen ist, so wird sie wohl vorher im kleinen Becken gelegen haben, so dass man sie nicht fühlen konnte, oder sie war durch ihre Kleinheit oder weiche Consistenz nicht palpabel. In vielen Fällen wird ferner der Tumor noch keine Krankheitssymptome ausgelöst haben, so dass eine Veranlassung zur Untersuchung nicht vorhanden war. Die Annahme Frentzels betreffs plötzliches Entstehen oder Weiterwachsen der Cysten nach einer Zeit des Stationärbleibens ist ohne Weiteres nicht verständlich. Eine plötzliche Vergrösserung wäre doch nur denkbar, wenn sich ein Entzündungsprocess in dem Tumor abspielt, oder wenn diese Cysten durch ein Trauma hervorgerufen werden, wie solche (Blutcysten) von Hahn und Brentano[1]) beobachtet sind.

1) Brentano, Ueber Mesenterialcysten. Freie Vereinigung der Chirurgen Berlins. Deutsche med. Wochenschr. 1895. Nr. 10. Vereinsbeilage.

Um der Diagnose näher zu kommen, ist bei derartigen Bauchtumoren auch die Probepunction durch die intacten Bauchdecken hindurch angewandt worden, meist wird jedoch von einem solchen Vorgehen abgerathen und gewarnt (Löhlein[1]) Frentzel). Hahn sagt: „Da die Cyste meistens dicht an den Darm angrenzt, welcher dieselbe in der grössten Peripherie wie eine Halskrause umgiebt, so könnte es leicht vorkommen, dass bei einer Punction der vorliegende Darm durchstossen wird." Von anderer Seite wird die Punction auch noch ausgeführt, so sagt Augagneur: „Seule la ponction explorative permet de prendre une décision et il faudra toujours y recourir." Auch Küster hat sie in dem von Metting veröffentlichten Falle angewandt, ohne jedoch der Diagnose damit viel näher zu kommen, da nach der chemischen Untersuchung der Punctionsflüssigkeit sowohl Pankreas- wie Mesenterial-Cyste vorliegen konnte.

Was die Therapie derartiger Tumoren anbetrifft, so ist man von der einfachen Punction nach Laparatomie längst abgekommen, da darnach leicht Recidive entstanden. Bei sehr ausgedehnten oder verwachsenen Cysten wurde empfohlen, dieselben nach Eröffnung der Bauchhöhle an die Bauchwand anzunähen und nach ein- oder zweizeitiger Methode zu eröffnen. Wenn dagegen keine Verwachsungen bestanden, oder dieselben leicht lösbar waren, wurde die Enucleation ausgeführt. Auch die Exstirpation mit gleichzeitiger Resection des dazu gehörigen und mit dem Tumor fest verwachsenen Darmstückes wurde in den letzten Jahren mit gutem Erfolg gemacht (Küster, Dalziel, Sjövall). Die Annähung der Cyste an die vordere Bauchwand und Eröffnung, welche Operation man auch mit dem Namen der Marsupialisation belegt hat, giebt nach Braquehaye bessere Endresultate als die Exstirpation, indem er für erstere 93 Proc. für letztere 60 Proc. Heilungen nachweisen konnte.

Wenn wir zum Schluss noch mit einigen Worten auf die Aetiologie der Mesenterialcysten eingehen, so lassen sich verschiedene Ursachen hierfür geltend machen. Lauenstein[2]) sagt, dass die von ihm beschriebene Cyste durch Confluenz ektatischer Venen und Lymphgefässe entstanden sei. In Bramann's[3]) Fall wurde die Entstehung zurückgeführt auf eine Dilatation der Cysterna chyli. Metting,

1) Löhlein, Operation einer Mesenterialcyste, nebst Bemerkungen über den diagnostischen Werth der Punction. Berliner klin. Wochenschr. 1889. Nr. 25.

2) Lauenstein, Ueber einen Fall von Mesenterialcyste. Inaug.-Dissertation. München 1893. Cit. nach Centralbl. f. Chirurgie. 1893. Nr. 34.

3) Bramann, Ueber Chyluscysten des Mesenteriums. Archiv f. klin. Chirurgie. 1887. Bd. XXXV.

Colby, Werth[1]) fanden Cysten, die hervorgegangen waren aus Lymphdrüsen, deren Reste noch in der Cystenwand mikroskopisch nachgewiesen werden konnten. Pagenstecher fand eine wahrscheinlich tuberculöse Drüse als Ausgangspunkt. Hahn sagt: „Was die Genese der Chyluscysten anlangt, so stimmen fast Alle darin überein, dass dieselben entweder aus Lymphdrüsen, Chylusgefässen oder aus der Cysterna chyli entstehen.“ In unserem Falle ist die Entstehung aus Chylusgefässen anzunehmen, da die Cyste dem Darm dicht anlag und Drüsenreste in der Wand nicht vorhanden waren.

1) Werth, Exstirpation einer Cyste des Mesenteriums. Archiv f. Gynäkologie. Bd. XIX.

III.

Zur Radicaloperation der Hernien.

Von

M. Hirschkopf.

Dank dem gewaltigen Fortschritt der Anti- und Asepsis ist es der Chirurgie in den letzten Jahrzehnten gelungen, ein fast sicheres Mittel gegen eine so ausserordentlich verbreitete, mit Lebensgefahr verbundene, und gerade den arbeitenden Theil der Menschheit befallende Krankheit, wie es der Bruch ist, zu finden. Dies ist die Radicaloperation der Hernien. Die Methoden der Radicaloperation waren sehr mannigfaltig. Indessen, wie es in der Medicin gewöhnlich der Fall zu sein pflegt, kann man fast mit Sicherheit sagen, dass, wenn man viele Mittel gegen eine gewisse Krankheit hat, keines derselben vollkommen sicher wirkt. So war es auch mit den vielen Methoden der Radicaloperation der Hernien. Bis zur Zeit giebt es noch kein Operationsverfahren, welches die allgemeine Anerkennung der Chirurgen erworben hätte und ausschliesslich in allgemeiner Anwendung wäre. Von den verschiedenen Operationsmethoden, welche sich nur durch Modificationen des dem Operationsverfahren zu Grunde liegenden Princips unterscheiden, haben sich im Laufe der Zeit zwei ausgesondert, die auf verschiedenen Principien beruhen und scheinen gegenwärtig am meisten geübt zu werden. Lässt man die Modificationen der verschiedenen Operationsmethoden ausser Betracht, so kann man die letzteren den diesen beiden Methoden zu Grunde liegenden Principien entsprechend in zwei Gruppen eintheilen. Die Verfechter der ersten Gruppe gehen von dem Standpunkte aus, dass, wo keine Oeffnung vorhanden, auch jede Möglichkeit der Entstehung einer Hernie undenkbar ist. Sie legen darum das Hauptgewicht auf die vollkommenste Verschliessung des schon vorhandenen Canals. Die zweite Gruppe vertreten diejenigen Chirurgen, welche der Meinung sind, dass das Vorhandensein einer Oeffnung zur Entstehung eines Bruches nicht genügt, denn sonst müsste jeder Mensch ohne Ausnahme Inhaber eines

solchen sein. Die Bedingungen für die Entstehung einer Hernie sind vielmehr die Nachgiebigkeit des Peritoneums und die durch den auf dasselbe beständig wirkenden Druck hervorgerufene Dehnbarkeit, welche zur Bildung eines Bruches beiträgt. Sie erblicken darum das wichtigste Moment der Operation in der Entfernung des schon gebildeten Bruchsackes und in der möglichst kräftigen Anziehung oder Spannung des Peritoneums. Der Hauptvertreter der ersten Gruppe ist Bassini, der der zweiten Gruppe Kocher. Keins dieser Principien ist einwandsfrei. So z. B. kann man gegen das Princip der Bassini'schen Methode einwenden, dass die Verschliessung des Leistencanals doch nicht so vollkommen sein und bleiben kann, dass sie eine absolute Garantie abgiebt. Früher oder später bildet sich die natürliche Oeffnung wieder. Hat doch diese Methode noch recht viele Recidive zu verzeichnen. Andererseits kann man gegen das Kocher'sche Verfahren den Einwand ins Feld führen, dass, wenn einmal die Gewebe nachgiebig und dehnungsfähig geworden sind, doch nicht einzusehen ist, welchen Nutzen die Anziehung und Spannung der Gewebe bringen sollten. Ich will mich aber in die theoretische Erwägung der Vor- und Nachtheile jedes dieser beiden Operationstypen nicht einlassen, denn jede Entscheidung, welche sie auch sein mag, darf sich nicht ausschliesslich auf theoretische Schlussfolgerungen stützen, sondern vielmehr auf die Erfahrung und die thatsächlichen Resultate, welche jede Operationsart aufzuweisen hat. Somit wäre es zweckmässiger, wenn diese beiden Typen der Radicaloperation gleichzeitig geübt werden, oder, wenn man sich so ausdrücken darf, miteinander bisweilen concurriren sollten. Ob eine und welche Operationsmethode siegen wird, darüber kann nur die Zukunft, das zur Genüge gesammelte thatsächliche Material der beiden Methoden, entscheiden. Diese Frage aber schon jetzt entscheiden zu wollen, wie es Rotter[1]) thut, wo noch verhältnissmässig so wenig Resultate über die Kocher'sche Methode gesammelt worden sind, wo die Recidive nach Bassini im Mittel doch diejenigen nach der Verlagerungsmethode, geschweige denn nach der Invaginationsverlagerung übertreffen, wäre mindestens viel zu vorzeitig. Es ist seltsam, wie wenig die Kocher'sche Methode von den Chirurgen geübt worden ist, umsomehr, als diese Methode, ausserdem dass sie in Bezug auf ihre Ausführung manche Vortheile bietet, auch nach der Erfüllung der Hauptforderungen jeder Radicaloperation hinter der Bassini'schen nicht zurückbleibt. Zu diesem Schlusse führte mich das gründliche Studium des mir von Herrn Professor Kocher gütigst zur Verfügung gestellten Materials.

1) Berliner klin. Wochenschr. 1899. Nr. 7.

I. Herniae inguinales externae.

1. Gruber, Kaspar, 1 1/2 Jahre alt. Hernia sinistra. Eingetreten am 20. Juli 1896. Operation am 25. Juli. Ausgetreten am 31. Juli. Status: Taubeneigross, reponibel; Bruchpforte für einen Finger durchgängig. Bruch besteht seit 1 1/2 Jahren. Operation: Abtragung des Bruchsackes. Operateur: Assistent. Indication: Wunsch. Heilung per primam. Heilung in 6 Tagen. Geheilt, trägt kein Bruchband.

2. Feuvrier, Jules, Uhrmacher, 36 Jahre alt. Hernia sinistra. Eingetreten am 17. August 1896. Operation am 25. August. Ausgetreten am 10. September. Status: Scrotal, austretend in allen Lagen, reponibel; Bruchpforte für Fingerkuppe durchgängig. Bruch besteht seit 5 Jahren. Operation: Laterale Verlagerung. Operateur: Assistent. Indication: Wunsch. Heilung per primam. Heilung in 16 Tagen. Inhalt Netz.

3—4. Charmillot, Victor, Küfer, 35 Jahre alt. Hernia beiderseitig. Eingetreten am 31. August 1896. Operation am 2. September. Ausgetreten am 9. September. Status: Rechts baumnussgross, austretend, reponibel. Links etwas grösser, nicht austretend, reponibel; Bruchpforte beiderseits für den kleinen Finger durchgängig. Bruch besteht rechts und links seit 10 Jahren. Operation: Laterale Verlagerung beiderseits. Operateur: Assistent. Indication: Wunsch. Heilung per primam. Heilung in 7 Tagen.

5. Aebersold, Samuel, Landarbeiter, 61 Jahre alt. Hernia sinistra. Eingetreten am 2. October 1896. Status: Eigross, austretend, reponibel. Bruchpforte für den kleinen Finger durchgängig. Bruch besteht seit 4 Jahren. Operation: Laterale Verlagerung und Abtragung des Bruchsackes. Operateur: Assistent. Indication: Wunsch. Heilung per primam. Kein Recidiv. Als Kind hatte er eine rechte Hernie, die auf Salben zurückging.

6. Jean Fresar, 10 Jahre alt. Hernia sinistra. Eingetreten am 5. November 1896. Operation 6. November. Ausgetreten am 16. November. Status: Nussgross, reponibel. Bruchpforte für den kleinen Finger durchgängig. Bruch besteht seit 1 Jahre. Operation: Laterale Verlagerung mit Abtragung des Bruchsackes. Operateur: Prof. Kocher. Indication: Wunsch. Heilung per primam. Heilung in 10 Tagen. Kein Recidiv. Der Bruch enthielt einen Strang adhärirtes Netz, welcher abgetragen wurde.

7. Korff, Fritz, Schreiner, 25 Jahre alt. Hernia sinistra. Eingetreten am 12. November 1896. Operation 13. November. Ausgetreten am 8. December. Status: Scrotal, länglich halbhühnereigross, reponibel. Bruchforte für Zeigefinger durchgängig. Bruch besteht seit 1 1/3 Jahr. Operation: Laterale Verlagerung mit Abtragung des Bruchsackes. Operateur: Prof. Kocher. Indication: Beschwerden. Inficirt. Heilung in 25 Tagen. Kein Recidiv.

8—9. Kohler, Friedr., Käser, 21 Jahre alt. Hernia beiderseitig. Eingetreten am 16. November 1896. Operation am 19. November. Ausgetreten am 27. November. Status: Scrotal, apfelgross, reponibel, Bruchpforte für einen Finger durchgängig. Operation: Links laterale Verlagerung mit Abtragung des Bruchsackes, rechts Canalnaht. Operateur: Assistent. Indication: Wunsch. Heilung per primam. Heilung in 8 Tagen. Kein Recidiv.

10. Pauli, Emil, Metzger, 20 Jahre alt. Hernia dextra. Eingetreten am 16. November 1896. Operation am 19. November. Ausgetreten am 27. November. Status: Scrotal, eigross, reponibel, im Stehen schwieriger als im Liegen. Bruchpforte für einen Finger durchgängig. Bruch besteht seit 3 Jahren. Operation: Laterale Verlagerung. Operateur: Assistent. Indication: Wunsch. Heilung per primam. Heilung in 8 Tagen. Bruch stark verwachsen.

11. Kratzer, Christ., Landarbeiter, 18 Jahre alt. Hernia sinistra. Eingetreten am 17. November 1896. Operation am 21. November. Ausgetreten am 30. November. Status: Kirschgross, reponibel. Bruchpforte für die Kuppe des Zeigefingers durchgängig. Bruch besteht seit 4 Jahren. Operation: Laterale Verlagerung. Operateur: Assistent. Indication: Wunsch. Heilung per primam. Heilung in 9 Tagen. Kein Recidiv.

12. Krumen, Johann, Landarbeiter, 59 Jahre alt. Hernia sinistra. Eingetreten am 19. November 1896. Operation am 21. November. Ausgetreten am 30. November. Status: Scrotal, wallnussgross, reponibel, Bruchpforte für Zeigefinger durchgängig. Bruch besteht seit 7 Jahren. Operation: Laterale Verlagerung. Operateur: Assistent. Indication: Wunsch. Heilung per primam. Heilung in 9 Tagen. Rechts hatte er eine Hernie, die jetzt aber bei der Operation nicht gefunden werden konnte. Verengerung des Canals.

13. Jeanbourguin, Louis, Tapezierer, 31 Jahre alt. Hernia dextra. Eingetreten am 19. November 1896. Operation am 24. November. Status: Scrotal, kindskopfgross, austretend, reponibel, Bruchpforte für 3 Finger durchgängig. Bruch besteht seit 19 Jahren. Operation: Der Bruchsack wird in einer Länge von 20 cm abgetragen. Bei einem heftigen Hustenstoss reisst die Ligatur auf einer Seite aus, weshalb der Bruchsackschnitt fortlaufend vernäht wird. Naht des ganzen Leistencanals mit 10 Seidenknopfnähten. Operateur: Assistent. Indication: Beschwerden. Heilung per primam. Recidiv. Der Bruch war einmal incarcerirt. Inhalt des Bruchsackes — Netz.

14. Balmer, Christian, Landarbeiter, 38 Jahre alt. Hernia dextra. Eingetreiten am 23. November 1896. Operation am 26. November. Status: Leicht reponibel, Bruchpforte für 2 Fingerkuppen durchgängig. Bruch besteht seit 5. December. Operation: Abtragung des Bruchsackes. Operateur: Assistent. Indication: Wunsch. Heilung per primam. Auf der linken Seite ist der Leistencanal auch für 2 Finger durchgängig.

15. Baumgartner, Karl, Handlanger, 32 Jahre alt. Hernia dextra. Eingetreten am 23. November 1896. Operation am 27. November. Ausgetreten am 5. December. Status: Kirschgross, auch im Liegen austretend, reponibel, Bruchpforte für den Zeigefinger durchgängig. Bruch besteht seit 2 Wochen. Operation: Abtragung des Bruchsackes. Operateur: Assistent. Indication: Wunsch. Heilung per primam. Heilung in 8 Tagen. Kein Recidiv.

16. Aerni, Ernst, Schmied, 18 Jahre alt. Hernia dextra. Eingetreten am 23. November 1896. Operation am 24. November. Ausgetreten am 3. December. Operation: Laterale Verlagerung. Operateur: Assistent. Heilung per primam. Heilung in 9 Tagen. Kein Recidiv.

17. Boillot, Justin, Handelslehrling, 20 Jahre alt. Hernia sinistra. Eingetreten am 28. November 1896. Operation am 4. December. Ausgetreten 13. December. Status: Scrotal, 3 Finger dick austretend, nicht völlig reponibel. Bruchpforte für 2 Finger durchgängig. Bruch besteht seit 6 Jahren. Operation: Laterale Verlagerung. Operateur: Assistent. Indication: Wunsch. Heilung per primam. Heilung in 9 Tagen.

18. Hannert, Bened., Erdarbeiter, 27 Jahre alt. Hernia dextra. Eingetreten am 30. November. Operation am 4. December. Ausgetreten am 14. December. Status: Scrotal, gut eigross, nicht völlig zu reponiren; äusserer Leistencanal weit. Bruch besteht seit 13 Jahren. Operation: Schnitt zwischen den früheren 2 Narben. Hohe Abtragung des dicken und derben Bruchsackes. Operateur: Assistent. Indication: Wunsch. Heilung per primam. Heilung in 10 Tagen. Patient wurde schon zweimal anderswo operirt mit Recidiven.

19. Luginbühl, Hermann, 1½ Jahr alt. Eingetreten am 3. December 1896. Operation am 14. December. Ausgetreten am 30. December. Status: Scrotal, halbeigross reponibel. Bruchpforte für die Kuppe des kleinen Fingers durchgängig. Bruch: congenital. Operation: Laterale Verlagerung. Operateur: Assistent. Indication: Beschwerden. Heilung in 16 Tagen. Kein Recidiv. Es bestand 4 Mal Incarceration, worauf der Bruch spontan zurückging. Der Bruch reichte bis zum Knie.

20. Riesen, Johann, Landwirth, 33 Jahre alt. Hernia dextra. Eingetreten am 7. December 1896. Operation am 14. December. Ausgetreten am 22. December. Status: Scrotal, faustgross, im Liegen leicht reponibel, im Stehen unmöglich. Bruchpforte für 3 Finger durchgängig. Bruch besteht seit 25 Jahren. Operation: Abtragung des Bruchsackes. Operateur: Assistent. Indication: Beschwerden. Heilung per primam. Abgang in 8 Tagen. Kein Recidiv. Bei der Reposition tritt der Hode, der sich um 180° gedreht hat, im Leistencanal mit.

21—22. Steiner, Rosa, 6 Jahre alt. Hernia beidseitig. Eingetreten am 7. December 1896. Operation am 16. December. Ausgetreten am 28. December. Status: Nur bei Anstrengung austretend, reponibel, rechts kleiner als links. Bruchpforte für den kleinen Finger durchgängig. Bruch besteht seit links seit 6 Jahren, rechts seit 1 Jahre. Operation: Beiderseits laterale Verlagerung. Operateur: Assistent. Indication: Wunsch. Heilung per primam. Heilung in 12 Tagen. Kein Recidiv. Pat. leidet auch an Ulcus ventriculi.

23. Mader, Emil, Landarbeiter, 16 Jahre alt. Hernia dextra. Eingetreten an 10. December. Operation am 14. December. Ausgetreten am 22. December. Status: Scrotal, eigross, reponibel. Bruchpforte für 2 Finger durchgängig. Bruch besteht seit einem Monat. Operation: Laterale Verlagerung. Operateur: Assistent. Indication: Wunsch. Heilung per primam. Heilung in 8 Tagen. Kein Recidiv.

24. F., A., 29 Jahre alt. Hernia sinistra. Eingetreten am 14. December 1895. Operation am 18. December. Ausgetreten am 27. December. Status: Scrotal, wulstförmig, leicht reponibel. Bruchpforte für Zeigefinger zugänglich. Bruch besteht seit 2½ Jahren. Operation: La-

terale Verlagerung. Operateur: Prof. Kocher. Indication: Wunsch. Heilung per primam. Heilung in 9 Tagen. Kein Recidiv.

25. Mader, Johann, Landwirth, 18 Jahre alt. Hernia sinistra. Eingetreten am 15. December 1896. Operation am 18. December. Ausgetreten am 14. Januar 1897. Status: Scrotal, leicht reponibel. Bruch besteht seit 8 Jahren. Operation: Da der Bruchsack stark verwachsen und zerreisslich war, musste man die vordere Wand spalten und den Bruchsack abtragen. Operateur: Prof. Kocher. Indication: Beschwerden. Inficirt. Heilung in 27 Tagen. Kein Recidiv. Bruchsack stark mit der Umgebung verwachsen. Inhalt: Netz.

26. Stettler, Ulrich, Landarbeiter, 19 Jahre alt. Hernia sinistra. Eingetreten am 15. December 1896. Operation am 16. December. Ausgetreten am 24. December. Scrotal, nussgross, reponibel. Bruchpforte für 1 Finger durchgängig. Bruch seit einem halben Jahre. Operation: Laterale Verlagerung. Operateur: Assistent. Indication: Wunsch. Heilung per primam. Heilung in 8 Tagen. Kein Recidiv.

27. Sutter, Anna, Landarbeiterin, 38 Jahre alt. Eingetreten am 7. Januar 1897. Operation am 12. Januar. Ausgetreten am 21. Januar. Status: Eigross, birnförmig, austretend, reponibel. Bruchpforte für Fingerkuppe durchgängig. Bruch besteht seit 3 Jahren. Operation: Laterale Verlagerung. Operateur: Prof. Kocher. Indication: Wunsch. Heilung per primam. Heilung in 9 Tagen. Pat. hat noch eine rechtsseitige Cruralhernie.

28. Spichiger, Johann, Bahnarbeiter, 24 Jahre alt. Hernia sinistra. Eingetreten am 11. Januar 1897. Operation am 14. Januar. Ausgetreten am 22. Januar. Status: Nussgross, in allen Lagen austretend, reponibel. Bruchpforte für 2 Finger durchgängig. Bruch besteht seit 5 Monaten. Operation: Laterale Verlagerung. Operateur: Assistent. Indication: Wunsch. Heilung per primam. Heilung in 8 Tagen. Kein Recidiv. Varicocele, infolge deren 2 grosse Venen excidirt wurden.

29. Ramseyer, Christ., Landarbeiter, 25 Jahre alt. Hernia dextra. Eingetreten am 11. Januar 1897. Operation am 13. Januar. Ausgetreten am 21. Januar. Status: Scrotal, gut faustgross, reponibel; Bruchpforte für 2 Finger durchgängig. Bruch besteht über 10 Jahre. Operation: Da der Bruchsack in die Tunica vaginalis propria sich fortsetzte, wird hoch abgetragen. Operateur: Assistent. Indication: Wunsch. Heilung per primam. Heilung in 8 Tagen. Bruchsack stark mit Fettklumpen und der Blase verwachsen.

30. Pauli, Jakob, Landarbeiter, 43 Jahre alt. Hernia sinistra. Eingetreten am 14. Januar 1897. Operation am 16. Januar. Ausgetreten am 23. Januar. Status: Kindskopfgross, reponibel. Bruchpforte für 3 Finger durchgängig. Bruch besteht seit 11 Jahren. Operation: Hohe Unterbindung des Bruchsackes. Operateur: Assistent. Indication: Wunsch. Heilung per primam. Heilung in 7 Tagen. Im Bruchsacke war eine colossale Menge Netz, die zum Theil abgetragen wurde.

31. Scheidegger, Joseph, Landarbeiter, 19 Jahre alt. Hernia sinistra. Eingetreten am 18. Januar 1897. Operation am 20. Januar. Ausgetreten am 28. Januar. Status: Scrotal, eigross, reponibel, äusserer Leistenring

für 3 Finger durchgängig. Bruch besteht seit 2 Jahren. Operation: Laterale Verlagerung. Operateur: Assistent. Indication: Wunsch. Heilung per primam. Abgang in 8 Tagen. Kein Recidiv. Bei der Reposition tritt der Hode in Leistencanal mit.

32. Stoller, Johann, Zimmermann, 36 Jahre alt. Hernia sinistra. Eingetreten am 18. Januar 1897. Operation am 20. Januar. Ausgetreten am 28. Januar. Status: Eigross, nur im Stehen austretend, reponibel; Leistenring für 2 Finger durchgängig. Bruch besteht seit 1/4 Jahre. Operation: Der Bruchsack wird wegen seiner Kleinheit abgebunden. Canalnaht. Operateur: Assistent. Indication: Wunsch. Heilung per primam. Heilung in 8 Tagen. Kein Recidiv.

33—34. Schneiter, Johann, 26 Jahre alt. Hernia beidseitig. Eingetreten am 18. Januar 1897. Operation am 20. Januar. Ausgetreten am 28. Januar. Status: Links: eigross, rechts: nussgross, beiderseits reponibel und austretend; Bruchpforte links für 3, rechts für 2 Finger durchgängig. Bruch besteht seit 26 Jahren. Operation: Links: laterale Verlagerung, rechts: da kein Bruchsack aufgefunden werden kann, Canalnaht. Operateur: Assistent. Indication: Wunsch. Heilung per primam. Heilung in 8 Tagen. Kein Recidiv.

35. Jüggi, Johann, Gerber, 35 Jahre alt. Hernia sinistra. Eingetreten am 21. Januar 1897. Operation am 23. Januar. Ausgetreten am 1. Februar. Status: Eigross, austretend, reponibel; Bruchpforte für 1 Finger durchgängig. Bruch besteht seit 15 Jahren. Operation: Laterale Verlagerung. Operateur: Assistent. Indication: Beschwerden. Heilung per primam. Heilung in 9 Tagen. Kein Recidiv.

36. Guder, Jean, 4 Jahre alt. Hernia sinistra. Eingetreten am 28. Januar 1897. Operation am 8. Februar. Ausgetreten am 20. Februar. Status: Scrotal, kleinapfelgross, reponibel; Bruchpforte für 1 Finger durchgängig. Bruch: Congenital. Operation: Laterale Verlagerung. Operateur: Assistent. Indication: Wunsch. Heilung per primam. Heilung in 12 Tagen. Kein Recidiv. Der Bruch konnte 2 Mal vom Arzte nur in der Narkose reponirt werden. Retentio testis.

37. Voutat, Ernst, Postbeamter, 26 Jahre alt. Hernia dextra. Eingetreten am 4. Februar 1897. Operation am 5. Februar. Ausgetreten am 12. Februar. Status: Scrotal, eigross, in allen Lagen austretend, reponibel; Bruchpforte für 2 Finger leicht durchgängig. Bruch congenital. Operation: Der Bruchsack, wird, da er beim Ablösen zerreisst, abgetragen. Operateur: Prof. Kocher. Indication: Wunsch. Heilung per primam. Heilung in 7 Tagen. Kein Recidiv.

38. Flückiger, Adolf, Uhrmacher, 25 Jahre alt. Hernia dextra. Eingetreten am 8. Februar 1897. Operation am 11. Februar. Ausgetreten am 22. Februar. Status: Scrotal, nussgross, reponibel; Bruchpforte für 1 Finger durchgängig. Bruch besteht seit 8 Jahren. Operation: Laterale Verlagerung. Operateur: Assistent. Indication: Wunsch. Heilung per primam. Heilung in 11 Tagen. Kein Recidiv. Inhalt: Netz, welches sammt dem Bruchsacke abgetragen wird.

39—40. Erard, François, Landarbeiter, 50 Jahre alt. Hernia beidseitig. Eingetreten am 15. Februar 1897. Operation am 17. Februar.

Ausgetreten am 25. Februar. Status: Links: Scrotal, hühnereigross, rechts: wallnussgross, beide reponibel. Bruch besteht rechts seit 14 Jahren, links seit 1/2 Jahre. Operation: Beiderseits laterale Verlagerung. Operateur: Assistent. Indication: Wunsch. Heilung per primam. Heilung in 8 Tagen. Kein Recidiv.

41. Kummer, Otto, Bahnangestellter, 24 Jahre alt. Hernia sinistra. Eingetreten am 15. Februar 1897. Operation am 17. Februar. Ausgetreten am 24. Februar. Status: Nussgross, nicht austretend; Bruchpforte für 1 Finger durchgängig. Bruch besteht seit 1 Monat. Operation: Laterale Verlagerung. Operateur: Assistent. Indication: Wunsch. Heilung per primam. Heilung in 7 Tagen. Kein Recidiv.

42. Steiner, Christian, Fabrikarbeiter, 38 Jahre alt. Hernia dextra. Eingetreten am 29. April 1897. Operation am 30. April. Ausgetreten am 17. Mai. Status: Scrotal, gänseeigross, reponibel; äusserer Leistenring nicht erweitert. Bruch besteht seit 2 1/2 Jahren. Operation: Invaginations-Verlagerung. Operateur: Prof. Kocher. Indication: Beschwerden. Heilung per primam. Heilung in 17 Tagen. Kein Recidiv. Der Bruchsack stark mit Samenstrang verwachsen, so dass er mittelst Messer isolirt werden musste.

43. Schneider, Wilhelm, Mechaniker, 20 Jahre alt. Hernia dextra. Eingetreten am 29. April 1897. Operation am 30. April. Ausgetreten am 10. Mai. Status: Aus dem Leistenring kommt ein bleistiftdicker Strang mit Einlagerungen, der bis zum Hoden reicht, irreponibel; Bruchpforte eng. Bruch besteht seit 5 Jahren. Operation: Invaginations-Verlagerung. Operateur: Prof. Kocher. Indication: Beschwerden. Heilung per primam. Heilung in 10 Tagen. Inhalt: Netz. Bruchsack stark mit dem Netz verwachsen.

44—45. Prendiger, Jakob, Landarbeiter, 62 Jahre alt. Hernia beidseitig. Eingetreten am 29. April 1897. Operation am 4. Mai. Ausgetreten am 14. Mai. Status: Scrotal, faustgross, reponibel; Bruchpforte mässig weit. Bruch besteht seit 8 Jahren. Operation: Invaginations-Verlagerung beiderseitig. Operateur: Assistent. Indication: Wunsch. Heilung per primam. Heilung in 10 Tagen. Kein Recidiv. Bruchsack mit Netz verwachsen. Pat. leidet noch an Malum coxae.

46. Zenger, Andreas, 17 Jahre alt. Hernia dextra. Eingetreten am 3. Mai 1897. Operation am 4. Mai. Ausgetreten am 13. Mai. Status: Haselnussgross, leicht reponibel. Bruch congenital. Operation: Laterale Verlagerung. Operateur: Assistent. Indication: Wunsch. Heilung per primam. Heilung in 9 Tagen. Kein Recidiv. Kryptorchismus mit offener Tunica vaginal. propria. Hydrocele.

47. Waber, Christian, Bäcker, 20 Jahre alt. Hernia dextra. Eingetreten am 6. Mai 1897. Operation am 7. Mai. Ausgetreten am 17. Mai. Status: Scrotal, eigross, reponibel; Bruchpforte nicht weit. Bruch besteht seit 6 Jahren. Operation: Invaginations-Verlagerung. Operateur: Prof. Kocher. Indication: Wunsch. Heilung per primam. Heilung in 10 Tagen. Kein Recidiv. Pat. hatte als Kind eine Hernie.

48. Veyeneth, Felix, 6 Jahre alt. Hernia sinistra. Eingetreten am 13. Mai 1897. Operation am 15. Mai. Ausgetreten am 24. Mai. Status:

Eigross, reponibel, der Hode lässt sich in den Leistencanal einführen. Bruch besteht seit 5 Jahren. Operation: Invaginations-Verlagerung. Operateur: Assistent. Heilung per primam. Heilung in 9 Tagen. Kein Recidiv.

49. Niederhauser, Ernst, 5 Jahre alt. Hernia dextra. Eingetreten am 13. Mai 1897. Operation am 15. Mai. Ausgetreten am 24. Mai. Status: Scrotal, eigross, reponibel; Bruchpforte entspricht dem äusseren Leistenring. Bruch besteht seit 2 Jahren. Operation: Laterale Verlagerung. Operateur: Assistent. Indication: Wunsch. Heilung per primam. Heilung in 9 Tagen. Kein Recidiv. Inhalt: adhärentes Netz.

50. Nyfeller, Fritz, 13 Jahre alt. Hernia dextra. Eingetreten am 13. Mai 1897. Operation am 14. Mai. Ausgetreten am 24. Mai. Status: Scrotal, eigross, austretend, reponibel. Bruch besteht seit 4 Jahren. Operation: Der dicke und verwachsene Bruchsack wird isolirt, invaginirt und verlagert. Operateur: Prof. Kocher. Heilung per primam. Abgang in 10 Tagen. Kein Recidiv. Pat. hat noch eine Hernia umbilicalis.

51. Fischer, Daniel, Melker, 27 Jahre alt. Hernia sinistra. Eingetreten am 20. Mai 1897. Operation am 22. Mai. Ausgetreten am 3. Juni. Status: Scrotal, gänseeigross, austretend, ohne Taxis geht sie nie zurück; Bruchpforte für 2—3 Finger durchgängig. Bruch besteht seit 7 Jahren. Operation: Invaginations-Verlagerung. Operateur: Assistent. Indication: Wunsch. Heilung per primam. Heilung in 12 Tagen. Kein Recidiv. Bruchsack zeigt eine grosse derbe Narbe. Pat. machte Blutvergiftung durch.

52. Beieler, Christ., 16 Jahre alt. Hernia sinistra. Eingetreten am 31. Mai 1897. Operation am 5. Juni. Ausgetreten am 29. Juni. Status: Scrotal, gänseeigross, reponibel; Bruchpforte etwas erweitert. Bruch besteht seit 14 Jahren. Operation: Invaginations-Verlagerung. Operateur: Prof. Kocher. Indication: Beschwerden. Inficirt. Heilung in 24 Tagen. Kein Recidiv. Der Bruchsack ist sehr gross und mit dem Samenstrang verwachsen.

53. Rüegsegger, Fr., Landarbeiter, 17½ Jahre alt. Hernia dextra. Eingetreten am 31. Mai 1897. Operation am 5. Juni. Ausgetreten am 6. Juli. Status: Scrotal, gänseeigross, reponibel; äusserer Leistenring nicht erweitert. Bruch besteht seit 15½ Jahren. Im Operationsbericht heisst es: Die Tunica vaginalis propria war bis hoch oben offen, der Sack wurde umschnürt und weggeschnitten. Der eigentliche Bruchsack lag im Samenstrang und war sehr dünn, so dass er bei der Isolirung in einigen Stellen anriss. Man konnte von der Verlagerung keinen Gebrauch machen. Operateur: Prof. Kocher. Indication: Beschwerden. Inficirt. Heilung in 30 Tagen. Kein Recidiv. Vor 7⅓ Jahren war der Bruch auf einen halben Tag eingeklemmt und ging spontan zurück.

54. Douzé, Charles, Uhrmacher, 50 Jahre alt. Hernia dextra. Eingetreten am 3. Juni 1898. Operation am 7. Juni. Ausgetreten am 15. Juni. Status: Kindskopfgross, scrotal, reponibel; Bruchpforte sehr weit. Bruch besteht seit Kindheit. Operation: Hohe Abtragung des Bruchsackes. Canalnaht, weil die Blase mit dem Bruchsackhalse ganz

innig verwachsen war. Operateur: Prof. Kocher. Indication: Wunsch. Heilung per primam. Heilung in 8 Tagen. Pat. erinnert sich, dass die Eltern ihn mehrmals auf den Kopf stellten, um die Hernie zu reponiren.

55. Zingg, Hans, 3 Jahre alt. Hernia sinistra. Eingetreten am 3. Juni 1897. Operation am 8. Juni. Ausgetreten am 17. Juli. Status: Scrotal, baumnussgross, reponibel; Bruchpforte für die Kuppe des kleinen Fingers durchgängig. Bruch besteht seit 1 Jahre. Operation: Da der Bruchsack sehr dünn, kurz und zerreisslich ist, so eignet sich der Fall nicht für Verlagerung und wird hoch abgetragen. Operateur: Assistent. Indication: Wunsch. Heilung per primam. Heilung in 9 Tagen.

56. Oberli, Fritz, Schmied, 22 Jahre alt. Eingetreten am 7. Juni 1897. Operation am 8. Juni. Ausgetreten am 19. Juni. Status: Scrotal, faustgross, austretend, reponibel. Bruch besteht seit 8 Jahren. Operation: Invaginations-Verlagerung. Operateur: Assistent. Indication: Wunsch. Heilung per primam. Heilung in 11 Tagen. Samenstrang bedeutend verdickt,

57. Aebersold, Elise, Krämerin, 43 Jahre alt. Hernia sinistra. Eingetreten am 14. Juni 1897. Operation am 18. Juni. Ausgetreten am 1. Juli. Status: Eigross, in allen Lagen austretend, reponibel; Bruchpforte kaum für die Finger durchgängig. Bruch besteht seit 6 Jahren. Operation: Invaginations-Verlagerung. Operateur: Assistent. Indication: Beschwerden. Heilung per primam. Heilung in 12 Tagen. Kein Recidiv. Die Hernie war einige Mal incarcerirt, und liess sich reponiren.

58. Graff, Gottfried, 13 Jahre alt. Hernia sinistra. Eingetreten am 14. Juni 1897. Operation am 18. Juni. Ausgetreten am 26. Juni. Status: Scrotal, faustgross, reponibel; Bruchpforte etwas weiter als rechts. Bruch congenital. Operation: Invaginations-Verlagerung. Operateur: Assistent. Indication: Wunsch. Heilung per primam. Heilung in 8 Tagen. Kein Recidiv. Patient hatte auch eine Nabelhernie, die von selbst verging.

59. Schweizer, Gottlob, 6 Jahre alt. Hernia dextra. Eingetreten am 14. Juni 1897. Operation am 22. Juni. Ausgetreten am 5. Juli. Status: Scrotal, eigross, reponibel, äusserer Leistenring für einen Finger passirbar. Bruch congenital. Operation: Da der Bruchsack schwer isolirbar ist, so wird der Leistencanal geöffnet. Bruchsack hoch abgetragen. Operateur: Prof. Kocher. Indication: Beschwerden. Heilung per primam. Heilung in 12 Tagen. Kein Recidiv. Patient hatte 10 Anfälle von Erbrechen mit Stuhlverhaltung. Nabelhernie ging spontan zurück. Phimosisoperation.

60. II. Jakob, 59 Jahre alt. Hernia dextra. Eingetreten am 22. Juni 1897. Operation am 25. Juli. Ausgetreten am 3. Juli. Status: Rundlich, pflaumengross, reponibel; Bruchpforte für einen Finger durchgängig. Bruch besteht seit 2 1/2 Jahren. Operation: Abtragung des Bruchsackes. Cocainlocalanästhesie. Operateur: Prof. Kocher. Indication: Wunsch. Heilung per primam. Heilung in 8 Tagen. Kein Recidiv. Bevor man den Bruchsack fand, musste man reichliche Fettklumpen abtragen und den Canal öffnen.

61—62. Sampen, Gottlob, Schreiner, 50 Jahre alt. Hernia beiderseitig. Eingetreten am 28. Juni 1897. Operation am 30. Juni. Ausge-

treten am 9. Juli. Status: Rechts scrotal, faustgross, reponibel; Bruchpforte für 2 Finger durchgängig. Links halbkugelig, gänseeigross, reponibel. Bruch besteht rechts seit 4 und links seit 2 1/2 Jahr. Operation: Abtragung des Bruchsackes beiderseits. Operateur: Assistent. Indication: Wunsch. Heilung per primam. Heilung in 8 Tagen. Kein Recidiv. Rechts Bruchsack narbig verdickt.

63. Göttschmann, Johann, Landarbeiter, 21 Jahre alt. Hernia dextra. Eingetreten am 8. Juli 1897. Operation am 16. Juli. Ausgetreten am 24. Juli. Status: Pflaumengross, reponibel; äusserer Leistenring weit. Bruch besteht seit 1 1/2 Jahr. Operation: Invaginationsverlagerung. Operateur: Prof. Kocher. Indication: Beschwerden. Heilung per primam. Heilung in 8 Tagen. Patient leidet an Epilepsie.

64. Bangerter, Elisabeth, Hausfrau, 44 Jahre alt. Hernia dextra. Eingetreten am 12. Juli 1897. Operation am 16. Juli. Ausgetreten am 14. August. Status: Labial, Kindskopfgross, auch im Liegen austretend, reponibel; Bruchpforte für 5 Finger gut durchgängig. Bruch besteht seit 23 Jahren. Operation: Beim ersten Isolationsversuch reisst der Bruchsack ein; er wird hervorgezogen und abgetragen. Canalnaht. Operateur: Prof. Kocher. Indication: Wunsch. Heilung: inficirt. Heilung in 8 Tagen. Kein Recidiv. Der Bruch war einmal eingeklemmt.

65—66. Müller, Albert, 2 Jahre alt. Congenital duplex. Eingetreten am 3. Juli 1897. Operation am 6. Juli. Ausgetreten am 14. Juli. Status: Links taubeneigross, leicht zu reponiren; rechts schwer zu reponiren; Bruchpforte links für den kleinen Finger passirbar, rechts etwas enger. Bruch congenital. Operation: Hohe Abtragung der Bruchsäcke. Operateur: Assistent. Indication: Wunsch. Heilung per primam. Heilung in 8 Tagen. Kein Recidiv. Rechte Hernie wurde mehrmals incarcerirt und reponirt.

67. W., 23 1/2 Jahr alt. Hernia dextra. Eingetreten am 13. Juli 1897. Operation am 15. Juli. Ausgetreten am 23. Juli. Status: Scrotal, faustgross, nur zum Theil reponibel, knolliger Inhalt. Operation: Laterale Verlagerung. Operateur: Prof. Kocher. Indication: Wunsch. Heilung per primam. Heilung in 8 Tagen. Inhalt Netz.

68. Schärer, Magdalena, Hausfrau, 32 Jahre alt. Hernia dextra. Eingetreten am 15. Juli 1897. Operation am 16. Juli. Ausgetreten am 24. Juli. Status: Labial, apfelgross, reponibel, vorderer Leistenring fühlbar aber nicht passirbar. Bruch besteht seit 4 Jahren. Operation: Abtragung des Bruchsackes. Operateur: Prof. Kocher. Indication: Wunsch. Heilung per primam. Heilung in 8 Tagen. Kein Recidiv. Varicen Prolapsus uteri; Ligamentum rotund. stark mit dem Brucksack verwachsen. Inhalt rechte Tube und Ovarium.

69—70. Flury, Joseph, Schlosser, 25 Jahre alt. Hernia duplex. Eingetreten am 15. Juli 1897. Operation am 19. Juli. Ausgetreten am 28. Juli. Status: Rechts und links mandelgross, reponibel; äusserer Leistenring für 1 Finger durchgängig. Bruch besteht rechts seit 4 Jahren, links seit 2 Wochen. Operation: Rechts Invaginations-Verlagerung; Links Abtragung des Bruchsackes. Operateur: Prof. Kocher. Indication: Wunsch. Heilung per primam. Heilung in 8 Tagen. Kein Recidiv.

71. Wälti, Kaminfeger, 38 Jahre alt. Hernia dextra. Eingetreten am 5. August 1897. Operation am 6. August. Ausgetreten am 17. August. Status: Scrotal, faustgross, reponibel; Bruchpforte für 1 Finger durchgängig. Bruch besteht seit $1^1/_2$ Jahr. Operation: Invaginations-Verlagerung. Operateur: Prof. Kocher. Indication: Beschwerden. Heilungsverlauf: Leicht inficirt. Heilung in 11 Tagen. Kein Recidiv. Bruchsack derb, stark mit der Umgebung verwachsen.

72. Bögli, Ernst, 3 Jahre alt. Hernia sinistra. Eingetreten am 25. October 1897. Operation am 6. November. Ausgetreten am 21 October. Bruch besteht seit 1 Jahr. Operation: Abtragung des Bruchsackes. Operateur: Assistent. Indication: Wunsch. Heilung per primam. Heilung in 15 Tagen. Kein Recidiv. Der Bruch war einige Male eingeklemmt. Tuberculosis Ascites.

73. Buchser, Julius, Käser, 31 Jahre alt. Eingetreten am 1. November 1897. Operation am 5. November. Ausgetreten am 15. November. Status: Scrotal, faustgross, reponibel, etwas schwieriger im Stehen; Bruchpforte für den Zeigefinger durchgängig. Bruch besteht seit 5 Jahren. Operation: Invaginations-Verlagerung. Operateur: Prof. Kocher. Indication: Wunsch. Heilung per primam. Heilung in 10 Tagen.

74—75. Zimmermann, 19 Jahre alt. Hernia duplex. Eingetreten am 1. November 1897. Operation am 8. November. Ausgetreten am 18. November. Operation: Radicaloperation nach Bassini. Operateur: Assistent. Heilung per primam. Heilung in 10 Tagen. Kein Recidiv.

76. Hauser, Emil, 26 Jahre alt. Eingetreten am 1. November 1897. Operation am 9. November. Ausgetreten am 19. November. Operation: Laterale Verlagerung. Operateur: Prof. Kocher. Heilung per primam. Heilung in 10 Tagen. Kein Recidiv.

77—78. Oberli, Christian. Hernia duplex. Operation am 4. November. Ausgetreten am 13. November. Operation: Invaginations-Verlagerung beiderseitig. Operateur: Assistent. Heilung per primam. Heilung in 8 Tagen. Kein Recidiv.

79. Roth, Johann, Melker, 52 Jahre alt. Hernia sinistra. Eingetreten am 1. November 1897. Operation am 8. November. Ausgetreten am 17. November. Status: Eigross, reponibel; Bruchpforte für Zeigefinger durchgängig. Bruch besteht seit $^1/_4$ Jahr. Operation: Abtragung des Bruchsackes. Operateur: Assistent. Indication: Wunsch, Heilung per primam. Heilung in 9 Tagen. Kein Recidiv. Inhalt Darm, Mesenterium.

80. Favret, Emil, Taglöhner, 21 Jahre alt. Hernia dextra. Eingetreten am 4. November 1897. Operation am 9. November. Ausgetreten am 19. November. Status: Eigross, reponibel; Bruchpforte für Zeigefinger durchgängig. Bruch besteht seit $^1/_4$ Jahr. Operation: Invaginations-Verlagerung. Operateur: Prof. Kocher. Indication: Wunsch. Heilung per primam. Heilung in 7 Tagen. Kein Recidiv.

81. Ingold, Friedrich, 24 Jahre alt. Hernia dextra. Operation am 5. November. Ausgetreten am 15. November. Operation: Invagina-

tions-Verlagerung. Operateur: Prof. Kocher. Heilung per primam. Heilung in 10 Tagen.

82. Wanner, Ernst, Kaufmann, 36 Jahre alt. Eingetreten am 8. November 1897. Operation am 9. November. Ausgetreten am 20. November. Operation: Invaginationsverlagerung. Operateur: Prof. Kocher. Heilung per primam. Heilung in 10 Tagen. Kein Recidiv.

83. Hofmann, Samuel, 14 Jahre alt. Hernia dextra. Eingetreten am 11. November 1897. Operation am 15. November. Ausgetreten am 23. November. Status: Scrotal, faustgross, reponibel; Bruchpforte für den Zeigefinger durchgängig. Bruch congenital. Operation: Invaginations-Verlagerung. Operateur: Assistent. Indication: Beschwerden. Heilung per primam. Heilung in 8 Tagen. Kein Recidiv. Der Bruch war vor 3 1/2 Jahren incarcerirt.

84. Gasser, Rosa, 8 Jahre alt. Hernia sinistra. Eingetreten am 12. November 1897. Status: Labial, kleinapfelgross austretend, reponibel, Bruchpforte für den kleinen Finger durchgängig. Bruch besteht seit 1/2 Jahr. Operation: Laterale Verlagerung. Operateur: Assistent. Indication: Wunsch. Heilung per primam. Kein Recidiv.

85. Baumann, Theodor, 2 1/2 Jahr alt. Hernia dextra. Eingetreten am 14. November 1897. Operation am 15. November. Ausgetreten am 25. November. Status: Nussgross, reponibel, Bruchpforte für die kleine Fingerkuppe gut durchgängig. Bruch congenital. Operation: Invaginations-Verlagerung. Operateur: Assistent. Indication: Wunsch. Heilung per primam. Heilung in 10 Tagen. Kein Recidiv. Patient hat noch eine Umbilicalhernie.

86. Racine, Armin, Cultivateur, 17 Jahre alt. Hernia dextra. Eingetreten am 15. November 1897. Operation am 27. November. Ausgetreten am 5. December. Status: Scrotal, eigross, reponibel; Bruchpforte für den kleinen Finger durchgängig. Bruch besteht seit 1 1/2 Jahren. Operation: Invaginations-Verlagerung. Operateur: Prof. Kocher. Indication: Wunsch. Heilung per primam. Heilung in 8 Tagen. Kein Recidiv.

87—88. Hofer, Johann, Metzger, 20 Jahre alt. Hernia duplex interstitialis. Eingetreten am 15. November. Operation am 20. November. Ausgetreten am 27. December. Status: Die Anschwellungen sind nur beim Husten sichtbar und austretend. Bruchpforten gestatteten den kleinen Finger einzuführen. Bruch besteht seit 1/2 Jahr. Operation: Nach Abtragung der Bruchsäcke werden die Canäle geschlossen. Operateur: Assistent. Indication: Wunsch. Heilung per primam. Heilung in 10 Tagen. Kein Recidiv.

89. Küpfer, Friedrich, Landarbeiter, 46 Jahre alt. Hernia dextra. Eingetreten am 15. November 1897. Operation am 19. November. Ausgetreten am 30. November. Status: Scrotal, kindskopfgross, bleibt gleich gross und ausgetreten im Liegen und Stehen, reponibel. Bruch besteht seit 34 Jahren. Operation: Der Bruchsack wird geöffnet, nach Ablösung des Samenstranges wird der Inhalt bei Rückenhochlage in die Bauchhöhle entleert, nachher auch der Samenstrang mit den Hoden. Nach vollkommener Spaltung des Canals wird die Bruchpforte mittelst 7 Knopfnähten vollkommen geschlossen. Operateur: Assistent. Indication: Wunsch.

Heilung per primam. Heilung in 11 Tagen. Kein Recidiv. Es bestand einige Male Incarceration. Inhalt Dickdarm, Coecum mit Proc. vermiformis und ein Stück Dünndarm. Das Dickdarmmesenterium bildet den Bruchsack.

90. Ruch, Albert, 29 Jahre alt. Operation am 22. November 1897. Ausgetreten am 14. December. Status: Hernia recidiva nach 3 Jahren. Operation: Um den Bruchsack zu finden, musste man die vordere Canalwand öffnen. Schluss des Canals nach Bassini. Prof. Kocher. Indication: Wunsch. Heilung: Infiltration und Hämatom. Heilung in 22 Tagen. Kein Recidiv. Inhalt Mesenterium, Proc. vermiformis.

91—92. Fankhauser, Samuel, Fabrikarbeiter, 19 Jahre alt. Hernia duplex. Eingetreten am 25. November 1897. Operation am 27. November. Ausgetreten am 5. December. Status: Rechts eigross, austretend, reponibel; Bruchpforte für Zeigefinger durchgängig. Links: Der in den äusseren Leistenring eingeführte Finger fühlt eine Vorwölbung. Bruchpforte für den kleinen Finger durchgängig. Bruch besteht rechts und links seit 9 Jahren. Operation: Beiderseits Invaginations-Verlagerung. Operateur. Assistent. Indication: Beschwerden. Heilung per primam. Heilung in 8 Tagen. Recidiv nur rechts. Patient hatte schon in den ersten Jahren ein Band getragen.

93. Egger, Arnold, Wagner, 24 Jahre alt. Hernia dextra. Eingetreten am 25. November 1897. Operation am 29. November. Ausgetreten am 18. December. Status: Eigross, reponibel, Bruchpforte für den kleinen Finger durchgängig. Bruch besteht seit 3 1/2 Jahren. Operation: Operation nach Bassini, weil der Bruchsack sehr dünn und zerreisslich war. Operateur: Assistent. Indication: Wunsch. Heilung: Hämatom und Infection. Heilung in 19 Tagen. Kein Recidiv.

94. Baume, Charles, Landarbeiter, 19 Jahre alt. Hernia dextra. Eingetreten am 25. November 1897. Operation am 26. November. Ausgetreten am 4. December. Status: Scrotal, eigross, reponibel, Bruchpforte für Zeigefinger durchgängig, Bruch besteht seit 3 Jahren. Operation: Invaginations-Verlagerung. Operateur: Prof. Kocher. Heilung per primam. Heilung in 8 Tagen. Kein Recidiv.

95. Burkhalter, Alfred, Schmied, 16 Jahre alt. Hernia sinistra. Eingetreten am 25. November 1897. Operation am 29. November. Ausgetreten am 8. December. Status: Eigross, austretend, reponibel, Bruchpforte für Zeigefinger durchgängig. Bruch besteht seit 13 Jahren. Operation: Invaginations-Verlagerung. Operateur: Assistent. Indication: Wunsch. Heilung per primam. Heilung in 9 Tagen. Kein Recidiv.

96. Grosjean, Léon, Uhrmacher, 36 Jahre alt. Hernia dextra. Eingetreten am 25. November 1897. Operation am 26. November. Ausgetreten am 6. December. Status: Scrotal, eigross, reponibel, Bruchpforte für einen Finger durchgängig. Bruch congenital. Operation: Da der Bruchsack sehr dünn, und mehrmals einreisst, wird die Operation nach Bassini ausgeführt. Operateur: Prof. Kocher. Indication: Beschwerden. Heilung per primam. Heilung in 10 Tagen. Kein Recidiv.

97. Stämpfli, Kasimir, Schreiner, 26 Jahre alt. Hernia sinistra. Eingetreten am 2. December 1897. Operation am 2. December. Aus-

getreten am 11. December. Operation: Im Operationsbericht heisst es: Da der Bruchsack sehr dünn und mit dem darin liegenden Netz verwachsen ist, so eignet sich der Fall für Invaginations-Verlagerung nicht. Operateur: Prof. Kocher. Heilung per primam. Heilung in 9 Tagen. Kein Recidiv.

98. Calabria, Louis, Röhrenmacher, 19. Jahre alt. Hernia dextra. Eingetreten am 9. December 1897. Operation am 11. December. Ausgetreten am 20. December. Status: Scrotal, eigross, reponibel, im Stehen schwieriger, Bruchpforte für Zeigefinger durchgängig. Bruch besteht seit 7 Jahren. Operation: Invaginations-Verlagerung. Operateur: Assistent. Indication: Wunsch. Heilung per primam. Heilung in 9 Tagen. Kein Recidiv. Bruchsack mit der Umgebung so stark verwachsen, dass er bei der Isolirung etwas einreisst.

99. Beutler, Albert, Zementer, 26 Jahre alt. Hernia dextra. Eingetreten am 9. December 1897. Operation am 13. December. Ausgetreten am 23. December. Operation: Nach Bassini. Operateur: Prof. Kocher. Heilung per primam. Heilung in 10 Tagen. Kein Recidiv.

100. Carti, Antoine, Maurer, 22 Jahre alt. Hernia dextra. Eingetreten am 13. December 1897. Operation am 15. December. Ausgetreten am 24. December. Status: Scrotal, eigross, reponibel nur im Liegen. Bruchpforte für den kleinen Finger durchgängig. Bruch congenital. Operation: Der Bruchsack, der schwer vom Samenstrang und Hoden abzupräpariren war, wird durch doppelt umschlingende Naht geschlossen. Operateur: Assistent. Indication: Beschwerden. Heilung per primam. Heilung in 9 Tagen. Kein Recidiv. Inhalt Netz, welches abgetragen wurde.

101. A., L., Négociant, 25 Jahre alt. Hernia dextra. Eingetreten am 13. December 1897. Operation am 15. December. Ausgetreten am 4. Januar. Status: Scrotal, reponibel; Bruchpforte für 2 Finger durchgängig. Bruch besteht seit 2 Monaten. Operation: Invaginations-Verlagerung. Operateur: Prof. Kocher. Indication: Wunsch. Heilung per primam. Hämatom. Heilung in 20 Tagen. Kein Recidiv. Inhalt Netz, mit dem Bruchsacke verwachsen.

102. Dupré, Eduard, Schmied, 18 Jahre alt. Hernia dextra. Eingetreten am 6. Januar 1898. Operation am 14. Januar. Ausgetreten am 22. Januar. Status: Nussgross, reponibel; Bruchpforte für die Kuppe des kleinen Fingers durchgängig. Bruch besteht seit 2 Monaten. Operation: Invaginations-Verlagerung. Operateur: Prof. Kocher. Indication: Wunsch. Heilung per primam. Heilung in 8 Tagen. Kein Recidiv.

103. Moser, François, Landarbeiter, 51 Jahre alt. Hernia sinistra. Eingetreten am 6. Januar 1998. Operation am 15. Januar. Ausgetreten am 24. Januar. Status: Scrotal, über faustgross, reponibel; Bruchpforte für 1 Finger durchgängig. Bruch besteht seit 23 Jahren. Operation: Invaginations-Verlagerung. Operateur: Assistent. Indication: Beschwerden. Heilung per primam. Abgang in 9 Tagen. Im Bruchsacke sind mehrere halberbsengrosse, fibröse Knoten, z. Th. verkalkt, eingelagert.

104. Käser, Johann, Bäcker, 25 Jahre alt. Hernia dextra. Eingetreten am 10. Januar 1898. Operation am 12. Januar. Ausgetreten am 19. Januar. Status: Scrotal, eigross, reponibel; Bruchpforte lässt kaum die Kleinfingerkuppe einlegen. Bruch besteht seit 3/4 Jahren. Operation: Invaginations-Verlagerung. Operateur: Assistent. Indication: Wunsch. Heilung per primam. Heilung in 7 Tagen. Bruchsack war fest verwachsen. Vor einer Woche bestand Incarceration, die auf warme Umschläge zurückging.

105. Schnidrig, Adolf, Landarbeiter, 26 Jahre alt. Hernia dextra. Eingetreten am 13. Januar 1898. Operation am 15. Januar. Ausgetreten am 24. Januar. Status: Scrotal, eigross, im Stehen schwer reponibel; Bruchpforte für den kleinen Finger durchgängig. Bruch besteht seit 8 Jahren. Operation: Invaginations-Verlagerung. Operateur: Assistent. Indication: Wunsch. Heilung per primam. Heilung in 9 Tagen. Kein Recidiv. Der Bruchsack war dick und verwachsen. Die Hernie war einmal incarcerirt und ging auf Umschläge zurück.

106. Montavon, Jules, Tagelöhner, 35 Jahre alt. Hernia sinistra. Eingetreten am 17. Januar 1898. Operation am 19. Januar. Ausgetreten am 31. Januar. Status: Scrotal, hühnereigross, reponibel; gut für den kleinen Finger durchgängig. Bruch congenital. Operation: Invaginations-Verlagerung. Operateur: Assistent. Indication: Wunsch. Heilung per primam. Heilung in 12 Tagen. Kein Recidiv. Wegen congenitaler beiderseitiger Hernien trug der Patient ein beidseitiges Bruchband bis zum vierten Jahre, wodurch die rechte Hernie von selbst heilte. Links war die Hernie vor 10 Jahren 1 mal eingeklemmt.

107. Breri, Benedikt, Handlanger, 50 Jahre alt. Hernia dextra. Eingetreten am 17. Januar 1898. Operation am 20. Januar. Ausgetreten am 1. Februar. Status: Eigross, reponibel. Bruch besteht seit 8 Monaten. Operation: Abtragung des Bruchsackes. Operateur: Assistent. Indication: Wunsch. Heilung per primam. Heilung in 10 Tagen. Patient wurde schon 2 mal an Herniotomie operirt. Hydrocele und Castratio rechtseitig.

108. Berger, Ernst, Packer, 26 Jahre alt. Hernia recidiva dextra. Eingetreten am 17. Januar 1898. Operation am 20. Januar. Ausgetreten am 2. Februar. Status: Eigross, reponibel; Bruchpforte für den kleinen Finger durchgängig. Operation: Abtragen des Bruchsackes. Operateur: Assistent. Indication: Wunsch. Heilung per primam. Heilung in 11 Tagen. Kleines Hämaton. Kein Recidiv.

109. Jaquet, Marie, Hausfrau, 36 Jahre alt. Hernia sinistra. Eingetreten am 17. Januar 1898. Operation am 28. Januar. Ausgetreten am 7. Februar. Status: Eigross, reponibel; äusserer Leistenring weit. Bruch besteht seit 15 Jahren. Operation: Da der Bruchsack sehr schwer zu isoliren und zerreisslich war, so wurde er an der Basis abgebunden und abgetragen. Operateur: Prof. Kocher. Heilung per primam. Heilung in 9 Tagen. Kein Recidiv. Inhalt Netz. Patient hat noch eine Cruralhernie rechts.

110. Nappez, Athalin, Landarbeiter, 42 Jahre alt. Hernia dextra. Eingetreten am 17. Januar 1898. Operation am 25. Januar. Ausgetreten am 3. Februar. Status: Eigross, reponibel; Bruchpforte für einen

Finger durchgängig. Bruch besteht seit 6 Jahren. Operation: Abtragung des Bruchsackes. Operateur: Prof. Kocher. Indication: Beschwerden. Heilung per primam. Heilung in 9 Tagen. Kein Recidiv. Bruchsack mit Netz verwachsen.

111. Bangerter, Nikl., 39 Jahre alt. Hernia dextra. Eingetreten am 17. Januar 1898. Operation am 22. Januar. Ausgetreten am 31. Januar. Status: Baumnussgross, reponibel; Bruchpforte für den kleinen Finger durchgängig. Bruch besteht seit 20 Jahren. Operation: Invaginations-Verlagerung. Operateur: Assistent. Indication: Wunsch. Heilung per primam. Heilung in 9 Tagen. Kein Recidiv. Patient leidet an Hämorrhoiden.

112. Schaller, Ernst, Cultivateur, 33 Jahre alt. Hernia dextra. Eingetreten am 20. Januar 1898. Operation am 22. Jannar. Ausgetreten am 3. Februar. Status: Fingerdick, im Stehen nicht immer reponibel; Bruchpforte lässt den kleinen Finger einlegen. Bruch besteht seit mehr als 13 Jahr. Operation: Invaginationsverlagerung. Operateur: Assistent. Indication: Beschwerden. Heilung per primam. Heilung in 11 Tagen. Kein Recidiv. Vor 13 Jahren Incarceration. Bruchsack zeigte an zwei Stellen narbige Schwielen.

113. Chetelat, Florus, 6 Jahre alt. Hernia sinistra. Eingetreten am 20. Januar 1898. Operation am 28. Januar. Ausgetreten am 4. Februar. Status: Halbeigross, reponibel; Bruchpforte für Zeigefinger zugänglich. Bruch congenital. Operation: Laterale Verlagerung. Operateur: Assistent. Indication: Wunsch. Heilung per primam. Heilung in 10 Tagen. Kein Recidiv. Inhalt Netz und Fettklumpen. Bruchsack ganz geschlossen, nicht wie bei congenitalen. Die rechte Hernie ist auf Tragen eines Bruchbandes zurückgegangen.

114. Chetelat, Jaques, 58 Jahre alt. Hernia dextra. Eingetreten am 20. Januar 1898. Operation am 26. Januar. Ausgetreten am 4. Februar. Status: Halbeigross, reponibel; Bruchpforte für Zeigefinger durchgängig. Bruch besteht seit 6 Jahren. Operation: Invaginations-Verlagerung. Operateur: Assistent. Indication: Beschwerden. Heilung per primam. Heilung in 9 Tagen. Kein Recidiv. Patient hat noch eine Cruralhernie auf derselben Seite.

115—116. Tschann, Alcide, 19 Jahre alt. Hernia beiderseitig. Eingetreten am 24. Januar 1898. Operation am 1. Februar. Ausgetreten am 8. Februar. Operation: Laterale Verlagerung beiderseits. Operateur: Assistent. Heilung per primam. Heilung in 7 Tagen. Kein Recidiv.

117. Oppliger, Robert, Giesser, 18 Jahre alt. Hernia dextra, incarcerata. Eingetreten am 27. Januar 1898. Operation am 27. Januar. Ausgetreten am 5. Februar. Status: Eigrosse Geschwulst, incarcerirt. Bruch congenital. Operation: Invaginations-Verlagerung. Operateur: Assistent. Indication: Incarceration. Heilung per primam. Heilung in 8 Tagen. Kein Recidiv. Bruchsack mit Netz verwachsen.

118—119. Meyer, Albert, Mechaniker, 25 Jahre alt. Hernia beiderseitig. Eingetreten am 31. Januar 1898. Operation am 1. Februar. Ausgetreten am 8. Februar. Status: Links nussgross. Rechts nicht

deutlich reponibel; Leistencanal für Zeigefinger durchgängig. Bruch besteht seit 5 Jahren. Operation: Invaginations-Verlagerung beiderseits. Operateur: Assistent. Indication: Wunsch. Heilung per primam. Abgang in 7 Tagen. Kein Recidiv.

120. Roth, Joseph, Bauer, 66 Jahre alt. Hernia dextra. Eingetreten am 10. Februar 1898. Operation am 12. Februar. Ausgetreten am 22. Februar. Status: Scrotal, hühnereigross, reponibel; Bruchpforte für Zeigefinger zugänglich. Bruch besteht seit 1/4 Jahr. Operation: Invaginations-Verlagerung. Operateur: Assistent. Indication: Beschwerden. Heilung per primam. Abgang in 10 Tagen. Kein Recidiv.

121. Schneider, Arnold, Steinhauer, 20 Jahre alt. Hernia dextra. Eingetreten am 7. Februar 1898. Operation am 9. Februar. Ausgetreten am 16. Februar. Status: Eigross, schwer reponibel; Bruchpforte lässt den Zeigefinger durch. Bruch besteht seit 5 Monaten. Operation: Abtragung des Bruchsackes. Operateur: Assistent. Indication: Wunsch. Heilung per primam. Abgang in 9 Tagen. Kein Recidiv.

122. Gosteli, Friedrich, 36 Jahre alt. Hernia dextra. Eingetreten am 31. Januar 1898. Operation am 4. Februar. Ausgetreten am 14. März. Status: Scrotal, faustgross, reponibel; Bruchpforte lässt den Zeigefinger eintreten. Bruch besteht seit 4 Jahren. Operation: Invaginations-Verlagerung. Operateur: Prof. Kocher. Indication: Beschwerden. Heilungsverlauf: Inficirt. Heilung in 38 Tagen. Kein Recidiv. Der Bruchsack zeigt sehr derbe Verdickungen.

123. Iossi, Johann, Landarbeiter, 53 Jahre alt. Hernia sinistra. Eingetreten am 10. Februar. Operation am 12. Februar. Ausgetreten am 24. Februar. Status: Apfelgross, reponibel; Bruchpforte für den kleinen Finger durchgängig. Bruch besteht seit 1 Jahre. Operation: Invaginations-Verlagerung. Operateur: Assistent. Indication: Wunsch. Heilung per primam. Heilung in 12 Tagen. Kein Recidiv.

124. Zesiger, Gottfried, Landwirth, 35 Jahre alt. Hernia sinistra. Eingetreten am 14. Februar 1898. Operation am 18. Februar. Ausgetreten am 24. Februar. Status: Scrotal, faustgross, reponibel; Leistenring für den Zeigefinger durchgängig. Bruch besteht seit 1 1/2 Jahr. Operation: Invaginations-Verlagerung. Operateur: Prof. Kocher. Indication: Wunsch. Heilung per primam. Heilung in 6 Tagen. Kein Recidiv. Bruchsack lang und mit Samenstrang stark verwachsen.

125. Jöhr, Alfred, Landwirth, 32 Jahre alt. Hernia dextra. Eingetreten am 14. Februar 1898. Operation am 16. Februar. Ausgetreten am 24. Februar. Status: Scrotal, eigross, reponibel; Bruchpforte für Zeigefinger durchgängig. Bruch besteht seit 3 Jahren. Operation: Invaginations-Verlagerung. Operateur: Assistent. Indication: Beschwerden. Heilung per primam. Heilung in 8 Tagen. Kein Recidiv. Patient hat noch eine Cruralhernie links.

126. Zimmermann, Friedrich, Färber, 41 Jahre alt. Hernia dextra. Eingetreten am 14. Februar 1898. Operation am 22. Februar. Ausgetreten am 2. März. Status: Scrotal, faustgross, nur im Liegen reponibel; Bruchpforte für Zeigefinger durchgängig. Bruch besteht seit 6 Jahren.

Operation: Abtragung des Bruchsackes. Operateur: Assistent. Indication: Wunsch. Heilung per primam. Heilung in 8 Tagen. Kein Recidiv. Die Hernie war 1 mal incarcerirt. Bei der Operation zeigte es sich, dass eine irreponible Netzhernie vorlag.

127. Ernst, Robert, Cultivateur, 30 Jahre alt. Hernia dextra. Eingetreten am 17. Februar 1898. Operation am 24. Februar. Ausgetreten am 4. März. Status: Nussgross, reponibel; Bruchpforte für Zeigefinger durchgängig. Bruch besteht seit 3 Wochen. Operation: Invaginations-Verlagerung. Operateur: Prof. Kocher. Indication: Wunsch. Heilung per primam. Heilung in 8 Tagen. Kein Recidiv.

128—129. Stettler, Ernst, 9 Jahre alt. Hernia beidseitig. Eingetreten am 24. Februar 1898. Operation am 26. Februar. Ausgetreten am 11. März. Status: Scrotal, beidseitig nussgross, reponibel; Bruchpforte lässt links den kleinen Finger einführen, rechts nicht. Bruch congenital. Operation: Links laterale Verlagerung; rechts Invaginations-Verlagerung. Operateur: Assistent. Indication: Wunsch. Heilung per primam. Heilung in 13 Tagen. Kein Recidiv.

130. Stucki, Rosina, Hausfrau, 55 Jahre alt. Hernia dextra. Eingetreten am 24. Februar 1898. Operation am 2. März. Ausgetreten am 14. März. Status: Labial, faustgross, reponibel; äusserer Leistenring für 2 Finger durchgängig. Bruch besteht seit 3 Jahren. Operation: Abtragung des Bruchsackes. Operateur: Assistent. Indication: Beschwerden. Heilung per primam. Heilung in 12 Tagen. Kein Recidiv. Vor 3 Jahren wurde die Patientin operirt an einer linksseitigen Hernie.

131—132. Ch., H., 23 Jahre alt. Hernia links recidiva und rechts. Eingetreten am 28. Februar 1898. Operation am 4. März. Ausgetreten am 7. März. Status: Links tritt sie 3—4 cm vor den äusseren Leistenring, welcher für 1 Finger gut durchgängig ist, rechts scrotal, reponibel. Bruch links seit 8 Monaten, rechts seit 5 Monaten. Operation: Rechts laterale Verlagerung; links Bassiniverlagerung des Samenstrangs, welcher im Narbengewebe lag, Stauungserscheinungen zeigte. Operateur: Prof. Kocher. Indication: Wunsch. Heilung per primam. Kein Recidiv. 1893 wurde er wegen Perityphlitis operirt. Rechts Inhalt Netz, z. Th. adhärent, links adhärentes Fett.

133. Pellaton, Emil, Lehrling, 16 Jahre alt. Hernia sinistra. Eingetreten am 28. Februar 1898. Operation am 2. März. Ausgetreten am 11. März. Status: Nussgross, reponibel; Bruchpforte für den kleinen Finger durchgängig. Bruch besteht seit 1/4 Jahr. Operation: Invaginations-Verlagerung. Operateur: Assistent. Indication: Wunsch. Heilung per primam. Heilung in 9 Tagen. Kein Recidiv.

134. Lehmann, Johann, Wagmeister, 39 Jahre alt. Hernia sinistra. Eingetreten am 31. März 1898. Operation am 1. April. Ausgetreten am 11. April. Status: Scrotal, eigross, reponibel; äusserer Leistenring für 2 Finger durchgängig. Bruch besteht seit 1 Jahr. Operation: Invaginations-Verlagerung. Operateur: Assistent. Indication: Beschwerden. Heilung per primam. Heilung in 10 Tagen. Kein Recidiv.

135. Blaser, Johann, Landarbeiter, 36 Jahre alt. Hernia dextra, recidiva. Eingetreten am 31. März 1898. Operation am 1. April. Aus-

getreten am 11. April. Status: Hühnereigross, reponibel; Bruchpforte für 1 Finger durchgängig. Bruch seit 9 Tagen. Operation: Abtragung des grossen Bruchsackes. Canal durch Etagenknopfnähte geschlossen. Operateur: Assistent. Indication: Beschwerden. Heilung per primam. Heilung in 10 Tagen. Kein Recidiv. Am 30. August 1897 wurde Pat. wegen beidseitiger Hernie operirt.

136. Gagnebin, Léon, Uhrmacher, 22 Jahre alt. Hernia dextra. Eingetreten am 7. April 1898. Operation am 9. April. Ausgetreten am 19. April. Status: Bruchsack tritt 2 cm aus dem Leistenring heraus, reponibel; nicht immer leicht. Bruch besteht seit 8 Jahren. Operation: Abtragung des Bruchsackes. Operateur: Assistent. Indication: Wunsch. Heilung per primam. Heilung in 10 Tagen. Kein Recidiv. Descensus testiculorum spontan im 14. Jahre. Inhalt verwachsenes Netz, welches resecirt wurde.

137. Bühler, Emil, 9 Jahre alt. Eingetreten am 10. April 1898. Operation am 20. April. Ausgetreten am 6. Mai. Status: Nussgross, reponibel; Bruchpforte für den kleinen Finger durchgängig. Bruch besteht seit $^3/_4$ Jahr. Operation: Abtragung des Bruchsackes. Operateur: Assistent. Indication: Wunsch. Heilung per primam. Heilung in 16 Tagen Kein Recidiv. Bei der Operation stiess man auf einen mit klarer gelblicher Flüssigkeit gefüllten Sack, welcher vom Bruchsacke durch eine Narbe getrennt war. Der Sack lag um den Samenstrang und ragte aus dem äusseren Leistenring 2 cm heraus.

138. Schönauer, Jakob, Landarbeiter, 65 Jahre alt. Eingetreten am 11. April 1898. Operation am 19. April. Ausgetreten am 30. April. Operation: Abtragung des Bruchsackes und Resectio processus vermiformis. Operateur: Assistent. Indication: Wunsch. Heilung per primam. Heilung in 11 Tagen.

139. Blum, Hermann, Lehrer, 22 Jahre alt. Hernia sinistra. Eingetreten am 13. April 1898. Operation am 15. April. Ausgetreten am 1. Mai. Status: Eigross, reponibel; Bruchpforte für 2 Finger durchgängig. Bruch besteht seit $^1/_2$ Jahr. Operation: Invaginations-Verlagerung. Operateur: Assistent. Indication: Beschwerden. Heilungsverlauf: kleines Hämatom. Heilung in 15 Tagen. Kein Recidiv.

140—141. Marti, Johann, Landarbeiter, 45 Jahre alt. Hernia beidseitig. Eingetreten am 18. April 1898. Operation am 19. April. Ausgetreten am 28. April. Operation: Invaginations-Verlagerung beiderseitig. Operateur: Prof. Kocher. Heilung per primam. Heilung in 9 Tagen. Kein Recidiv. Netz mit Bruchsack verwachsen.

142—143. Lüthi, Ulrich, Landwirth, 53 Jahre alt. Hernia duplex, rechts incarcerirte. Eingetreten am 20. April 1898. Operation am 21. April. Ausgetreten am 29. April. Operation: Abtragung des Bruchsackes rechts, links Canalnaht. Operateur: Prof. Kocher. Indication: Incarceratio. Heilung per primam. Heilung in 8 Tagen. Rechts Inhalt Netz, Colon transversum und Coecum.

144—145. Laville, Louis, Uhrmacher, 31 Jahre alt. Hernia duplex. Eingetreten am 21. April 1898. Operation am 23. April. Ausgetreten

am 9. Mai. Status: Rechts eigross, reponibel; Bruchpforte für Zeigefinger durchgängig. Links fühlt der in den Leistenring eingeführte Finger eine kleine Vorwölbung. Bruch rechts seit 11 Jahren, links congenital. Operation: Rechts Invaginations-Verlagerung, links Hernia interstitial. incipiens. Canalnaht nach Bassini mit Verlagerung des Samenstranges unter die oberflächliche Fascie. Operateur: Prof. Kocher. Indication: Wunsch. Heilung per primam. Heilung in 16 Tagen. Kein Recidiv. Die linke Hernie soll mit 20 Jahren zurückgegangen sein. Der Bruchsack ist in der Höhe des vorderen Leistenringes obliterirt.

146. Joss, Emma, Hausfrau, 27 Jahre alt. Hernia dextra. Eingetreten am 21. April 1898. Operation am 30. April. Ausgetreten am 12. Mai. Status: Labial, eigross, reponibel; Bruchpforte für 1 Finger durchgängig. Bruch besteht seit 3 Jahren. Operation: Invaginations-Verlagerung. Indication: Beschwerden. Heilung per primam. Heilung in 12 Tagen. Kein Recidiv.

147. Holzer, Johann, Lehrer, 45 Jahre alt. Hernia dextra. Eingetreten am 21. April 1898. Operation am 25. April. Ausgetreten am 7. Mai. Status: Scrotal, doppelt eigross, reponibel; Bruchpforte für Zeigefinger durchgängig. Bruch besteht seit 10 Jahren. Operation: Invaginations-Verlagerung. Operateur: Assistent. Indication: Wunsch. Heilung per primam. Heilung in 12 Tagen. Kein Recidiv. Vor 18 Jahren Amputation des linken Beines wegen Knochenaffection. Der Bruchsack war mit Fett verwachsen, welches abgetragen wurde.

148. Challet, Eugène, 20 Jahre alt. Hernia dextra. Eingetreten am 21. April 1898. Operation am 28. April. Ausgetreten am 4. Mai. Status: Scrotal, eigross, reponibel. Bruch besteht seit 4 Monaten. Operation: Invaginations-Verlagerung. Operateur: Assistent. Indication: Wunsch. Heilung per primam. Heilung in 9 Tagen. Kein Recidiv.

149. Gfeller, Verena, 59 Jahre alt. Hernia sinistra. Eingetreten am 21. April. Operation am 23. April. Ausgetreten am 3. Mai. Status: Labial, eigross, reponibel; Bruchpforte für 1 Finger durchgängig. Bruch besteht seit $^1/_2$ Jahr. Operation: Invaginations-Verlagerung. Operateur: Assistent. Indication: Beschwerden. Heilung per primam. Heilung in 7 Tagen. Kein Recidiv. Bruchsack mit umgebendem Fett verwachsen.

150—151. Dobler, Léon, Magazinier, 46 Jahre alt. Hernia duplex. Eingetreten am 25. April 1898. Operation am 3. Mai. Ausgetreten am 16. Mai. Status: Links Scrotal, über eigross, reponibel; Bruchpforte für den kleinen Finger durchgängig. Rechts Pointe d'Hernie. Bruch links seit 15 Jahren. Operation: Links Invaginations-Verlagerung. Rechts Canalnaht. Operateur: Prof. Kocher. Indication: Beschwerden. Heilung per primam. Heilung in 13 Tagen. Kein Recidiv. Inhalt adhärentes Netz. Patient hat noch eine Cruralhernie. Im August 1894 wurde er an Carcinoma linguae operirt.

152—153. Guéniat, Alphonse, étudiant, 22 Jahre alt. Hernia duplex. Eingetreten am 25. April 1898. Operation am 30. April. Ausgetreten am 3. Juni. Status: Links scrotal, eigross, reponibel; Bruchpforte nur für die Spitze des kleinen Fingers durchgängig. Rechts Pointe d'Hernie.

Bruch besteht seit 2/3 Jahr. Operation: Links Invaginations-Verlagerung. Rechts Abtragung des Bruchsackes und Schluss des Canals. Operateur: Assistent. Indication: Wunsch. Heilungsverlauf: Infection. Heilung in 34 Tagen. Kein Recidiv.

154—155. Rüfenacht, Anna, 67 Jahre alt. Eingetreten am 25. April 1898. Operation am 30. April. Ausgetreten am 9. Mai. Status: Rechts labial, eigross. Links haselnussgross, beide reponibel; Bruchpforte für 1 Finger durchgängig. Bruch besteht seit 12 Jahren. Operation: Beiderseits Invaginations-Verlagerung. Operateur: Assistent. Indication: Beschwerden. Heilung per primam. Heilung in 9 Tagen. Kein Recidiv. Links ist der Bruchsack stark verwachsen. Patientin hat noch eine Hernie epigastrica.

156—157. Riener, Christ., Wagner. Hernia duplex. Eingetreten am 25. April 1898. Operation am 28. April. Ausgetreten am 7. Mai. Status: Beiderseits Abtragung des Bruchsackes. Operateur: Assistent. Heilung per primam. Heilung in 9 Tagen. Kein Recidiv.

158—159. Trösch, Rosina, Hausfrau, 42 Jahre alt. Hernia duplex. Eingetreten am 28. April 1898. Operation am 30. April. Ausgetreten am 12. Mai. Status: Links labial, gurkengross. Rechts labial, eigross, beiderseitig reponibel; Bruchpforte für 1 Finger durchgängig. Bruch besteht seit 8 Jahren. Operation: Links Invaginations-Verlagerung. Rechts Abtragung des Bruchsackes, welcher vollständig den Charakter einer congenitalen Hernie hat. Operateur: Assistent. Indication: Beschwerden. Heilung per primam. Heilung in 12 Tagen. Kein Recidiv. Die linke Hernie war schwer zu reponiren und 1 mal incarcerirt.

160. Schmied, Rudolf, 27 Jahre alt. Hernia dextra. Eingetreten am 2. Mai 1898. Operation am 11. Mai. Ausgetreten am 20. Mai. Bruch congenital. Operation: Abtragung des Bruchsackes. Operateur: Prof. Kocher. Heilung per primam. Heilung in 10 Tagen. Kein Recidiv.

161. Tanner, Jakob, Käser, 28 Jahre alt. Hernia sinistra. Eingetreten am 5. Mai 1898. Operation am 11. Mai. Ausgetreten am 20. Mai. Status: Scrotal, eigross, reponibel; Bruchpforte für Zeigefinger durchgängig. Bruch besteht seit 4 Jahren. Operation: Invaginations-Verlagerung. Operateur: Assistent. Indication: Beschwerden. Heilung per primam. Heilung in 9 Tagen. Kein Recidiv. Rechts fühlt der eingeführte Finger eine Vorwölbung.

162. Stucki, Jakob, Schreiner, 17 Jahre alt. Hernia dextra. Eingetreten am 6. Mai 1898. Operation am 10. Mai. Ausgetreten am 20. Mai. Status: Scrotal, reponibel, äusserer Leistenring für den kleinen Finger durchgängig. Bruch besteht seit 1 Jahre. Operation: Abtragung des Bruchsackes, weil er von aussen mit Netz verwachsen und innen mit demselben gefüllt. Operateur: Prof. Kocher. Indication: Wunsch. Heilung per primam. Heilung in 10 Tagen. Kein Recidiv.

163. Gerber, Johann, Fabrikarbeiter, 51 Jahre alt. Hernia dextra. Eingetreten am 9. Mai 1898. Operation am 14. Mai. Ausgetreten am 23. Mai. Status: Eigross, reponibel, im Stehen schwieriger als im Liegen; Bruchpforte weit. Operation: Abtragung des Bruchsackes. Operateur:

Assistent. Indication: Beschwerden. Heilung per primam. Heilung in 9 Tagen. Die Hernie war eingeklemmt und ging auf Taxis zurück. Der Bruchsack war stark verwachsen und obliterirt, deshalb erst nach Oeffnung der vorderen Canalwand gefunden.

164. Freiburghaus, Fr., Schmied, 31 Jahre alt. Hernia sinistra. Eingetreten am 9. Mai 1898. Operation am 12. Mai. Eingetreten am 21. Mai. Bruch congenital. Status: Laterale Verlagerung. Operateur: Assistent. Indication: Beschwerden. Heilung per primam. Heilung in 9 Tagen. Kein Recidiv. Inhalt Netz, welches resecirt worden.

165. Stettler, Christ., Bäcker, 20 Jahre alt. Hernia incarcerata. Eingetreten am 9. Mai 1898. Operation am 12. Mai. Ausgetreten am 21. Mai. Operation: Invaginations-Verlagerung. Operateur: Prof. Kocher. Indication: Incarceration. Heilung per primam. Heilung in 9 Tagen. Kein Recidiv. Inhalt Netz. Hydrocele funiculi.

166. Scheidegger, Ulrich, Landarbeiter, 61 Jahre alt. Hernia dextra incip. Eingetreten am 9. Mai 1898. Operation am 14. Mai. Ausgetreten am 23. Mai. Operation: Invaginations-Verlagerung. Operateur: Assistent. Indication: Wunsch. Heilung per primam. Heilung in 9 Tagen. Kein Recidiv. Pat. hat noch eine linke directe Inguinal- und 2 Cruralhernien.

167. Hirschi, Hans, 1½ Jahre alt. Hernia dextra. Eingetreten am 19. Mai 1898. Operation am 25. Mai. Ausgetreten am 3. Juni. Status: Wallnussgross, austretend, reponibel. Bruch congenital. Operation: Abtragung des Bruchsackes. Operateur: Assistent. Indication: Wunsch. Heilung per primam. Heilung in 9 Tagen. Kein Recidiv.

168. Marti, Johann, 16 Jahre alt. Hernia dextra. Eingetreten am 23. Mai 1868. Operation am 25. Mai. Ausgetreten am 3. Juni. Status: Kleineigross, reponibel, etwas schwieriger im Stehen; Bruchpforte für Zeigefinger durchgängig. Bruch besteht seit ¼ Jahr. Operation: Invaginations-Verlagerung. Operateur: Assistent. Indication: Wunsch. Heilung per primam. Heilung in 9 Tagen. Kein Recidiv.

169—70. Rieser, Fritz, Landarbeiter, 37 Jahre alt. Hernia duplex. Eingetreten am 23. Mai 1898. Operation am 25. Mai. Ausgetreten am 3. Juni. Status: Beiderseits baumnussgross, leicht reponibel, die Fingerkuppe kann in den Leistenring eingeführt werden. Bruch besteht links seit 15 Jahren, rechts seit 10 Jahren. Operation: Invaginations-Verlagerung. Operateur: Assistent. Indication: Beschwerden. Heilung per primam. Heilung in 9 Tagen. Kein Recidiv.

171—72. Zenger, Gottfried, Schreiner, 25 Jahre alt. Hernia duplex. Eingetreten am 23. Mai 1898. Operation am 27. Mai. Ausgetreten am 6. Juni. Status: Rechts Scrotal, reponibel, eigross. Links fühlt man beim Einführen des Fingers im Leistencanal eine Vorwölbung. Bruch besteht seit 2 Jahren. Operation: Rechts Invaginations-Verlagerung. Links eine Adipocele, trotz Aufschneiden der vorderen Canalwand konnte keine Serosa gefunden werden. Operateur: Prof. Kocher. Indication: Beschwerden. Heilung per primam. Heilung in 10 Tagen. Kein Recidiv.

173. Zuffi, Joseph, Landarbeiter, 31 Jahre alt. Hernia sinistra. Ein- am 23. Mai 1898. Operation am 24. Mai. Ausgetreten am 2. Juni. Status:

Eigross, reponibel, Bruchpforte für Zeigefinger durchgängig. Bruch besteht seit 19 Jahren. Operation: Invaginations-Verlagerung. Operateur: Prof. Kocher. Indication: Wunsch. Heilung per primam. Heilung in 9 Tagen. Kein Recidiv.

174—75. Rast, Louis, 35 Jahre alt. Hernie beidseitig. Eingetreten am 30. Mai. Operation am 2. Juni. Ausgetreten am 22. Juni. Status: Rechts eigross, reponibel. Links scrotal, eigross, reponibel, schwieriger als rechts; Bruchpforte beiderseits für Zeigefinger durchgängig. Bruch besteht rechts seit 12 Jahren, links seit 11 Jahren. Operation: Beiderseits Invaginations-Verlagerung. Operateur: Assistent. Indication: Beschwerden. Heilungsverlauf: Rechts per primam; links Hämatom. Heilung in 20 Tagen. Kein Recidiv. Linker Bruchsack 12 cm lang.

176. Peyer, Adolf, Schlosser, 16 1/2 Jahre alt. Hernia sinistra. Eingetreten am 30. Mai 1898. Operation am 6. Juni. Ausgetreten am 14. Juni. Status: Nussgross, reponibel; Bruchpforte für kleinen Finger durchgängig. Bruch besteht seit 2 1/2 Monaten. Operation: Invaginations-Verlagerung. Operateur: Assistent. Indication: Wunsch. Heilung per primam. Heilung in 8 Tagen. Kein Recidiv. Inhalt Flüssigkeit. Er wurde auch an einer Phimose operirt.

177. Broquet, Clement, 8 Jahre alt. Hernia sinistra. Eingetreten am 2. Juni 1898. Operation am 6. Juni. Ausgetreten am 17. Juni. Status: Scrotal, halbnussgross, reponibel; Bruchpforte lässt den Zeigefinger durchführen. Bruch besteht seit 4 Jahren. Operation: Invaginations-Verlagerung. Operateur: Assistent. Indication: Wunsch. Heilung per primam. Heilung in 11 Tagen. Der Bruchsack enthielt eine geringe Menge Flüssigkeit.

178. Hermann, Johann, Schlosser, 21 Jahre alt. Hernia dextra. Eingetreten am 2. Juni 1898. Operation am 6. Juni. Ausgetreten am 15. Juni. Status: Baumnussgross, reponibel; Bruchpforte für Zeigefinger durchgängig. Bruch besteht seit 2/3 Jahr. Operation: Invaginations-Verlagerung. Operateur: Assistent. Indication: Wunsch. Heilung per primam. Heilung in 9 Tagen. Kein Recidiv. Bruchsackspitze knollig verdickt, adhärent, enthält Fett.

179. Hostettler, Peter, Landarbeiter, 30 Jahre alt. Hernia dextra. Eingetreten am 4. Juni 1898. Operation am 10. Juni. Ausgetreten am 20. Juni. Operation: Abtragung des Bruchsackes. Operateur: Assistent. Heilung per primam. Heilung in 10 Tagen. Kein Recidiv.

180—81. Stocker, Peter, Kaminfeger, 69 Jahre alt. Hernia duplex. Eingetreten am 20. Juni 1898. Operation am 25. Juni. Ausgetreten am 4. Juli. Status: Beiderseits faustgross, reponibel, schwieriger im Stehen, als im Liegen. Bruchpforte für Zeigefinger durchgängig. Bruch besteht seit 10 Jahren. Operation: Invaginations-Verlagerung beiderseits. Operateur: Assistent. Indication: Wunsch. Heilung per primam. Heilung in 9 Tagen. Kein Recidiv. Rechts hatte er bis zum 10. Jahre eine Hernie, die verschwand. Links vor 4 Jahren incarceratio.

182. Vogeli, Johann, Fabrikarbeiter, 36 Jahre alt. Hernia dextra. Eingetreten am 20. Juni 1898. Operation am 27. Juni. Ausgetreten am

8. Juli. Status: Scrotal, faustgross, reponibel; Bruchpforte für Zeigefinger durchgängig. Bruch besteht seit 30 Jahren. Operation: Da der Bruchsack sehr dünn und fest verwachsen, so dass die Spitze desselben nicht vom Samenstrang zu trennen war, wird ein Theil des Bruchsackes abgetragen, der andere in Verbindung mit dem Samenstrang gelassen. Operateur: Prof. Kocher. Indication: Wunsch. Heilung per primam. Heilung in 11 Tagen. Kein Recidiv. Inhalt Därme und Proc. vermiformis. Als 5—6jähriger Knabe hatte Patient beidseitige Hernien; er trug ein Bruchband, worauf die linke zurückging.

183. Monnat, Elise, Kellnerin, 31 Jahre alt. Hernia sinistra. Eingetreten am 20. Juni 1898. Operation am 3. Juli. Ausgetreten am 13. Juli. Status: Labial, hühnereigross, reponibel; Bruchpforte für 1 Finger passirbar. Bruch besteht seit 4 Jahren. Operation: Abtragung des Bruchsackes oberhalb der Verwachsungsstelle mit der Lig. rotundum. Operateur: Assistent. Indication: Beschwerden. Heilung per primam. Heilung in 10 Tagen. Bruchsack stark verwachsen, Inhalt: Netz.

184. Deutschmann, Rudolf, 37 Jahre alt. Hernia dextra. Eingetreten am 23. Juni 1898. Operation am 25. Juli. Ausgetreten am 4. Juli. Status: Scrotal, irreponibel. Operation: Abtragung des Bruchsackes. Operateur: Assistent. Heilung per primam. Heilung in 9 Tagen. Kein Recidiv. Inhalt: Dickdarm, Coecum und Proc. vermiformis.

185—186. Lehmann, Marie, Hausfrau, 33 Jahre alt. Hernia duplex. Eingetreten am 27. Juni 1898. Operation am 5. Juli. Ausgetreten am 15. Juli. Status: Links eigross, nicht vollkommen reponibel, labial; Bruchpforte nicht deutlich zu fühlen; links eine pflaumengrosse Vorwölbung, tritt aber vor dem Leistenring nicht heraus. Bruch besteht seit 5 Jahren. Rechts Invaginations-Verlagerung; links Abtragung des Bruchsackes. Operateur: Prof. Kocher. Indication: Beschwerden. Heilung per primam. Heilung in 10 Tagen. Kein Recidiv. Auf beiden Seiten wurden die Ligamenta rotunda abgetragen.

187. Baumgartner, Christian, Wagner, 42 Jahre alt. Hernia sinistra. Eingetreten am 27. Juni 1899. Operation am 30. Juni. Ausgetreten am 12. Juli. Operation: Invaginations-Verlagerung. Operateur: Prof. Kocher. Indication: kl. Hämatom. Heilung in 13 Tagen. Kein Recidiv. Pat. hat noch eine directe Hernie rechts.

188. Nyfenegger, Ernst, 18 Jahre alt. Hernia dextra, incarc. Eingetreten am 2. Juli 1898. Operation am 2. Juli. Ausgetreten am 11. Juli. Operation: Abtragung des Bruchsackes. Operateur: Prof. Kocher. Indication: Incarceration. Heilung per primam. Heilung in 9 Tagen. Kein Recidiv.

II. Herniae inguinales internae.

1. Schlenk, Samuel, Schlosser, 41 Jahre alt. Hernia sinistra. Eingetreten am 4. Februar 1898. Operation am 6. Februar. Ausgetreten am 24. Februar. Status: Mannsfaustgross, in allen Lagen austretend, reponibel; Bruchpforte für 3 Finger durchgängig. Bruch besteht seit 15 Jahren. Operation: Hohe Abtragung des Bruchsackes. Canalnaht. Indication: Wunsch. Heilung in 18 Tagen. Kein Recidiv.

2. Wodtli, Johann, Drahtarbeiter, 53 Jahre alt. Eingetreten am 19. April 1897. Operation am 24. April. Ausgetreten am 20. Mai. Status: Eigross, reponibel; Bruchpforte für 1 Finger durchgängig. Bruch besteht über 5 Jahre. Operation: Abtragung des obliterirten Bruchsackes. Operateur: Assistent. Indication: Beschwerden. Hämatom. Heilung in 26 Tagen. Kein Recidiv. Pat. hat noch 2 Cruralhernien auf beiden Seiten.

3. Stöckli, Adolf, Steinbrecher, 41 Jahre alt. Hernia sinistra. Eingetreten am 14. Juni 1897. Operation am 22. Juni. Ausgetreten am 5. Juli. Status: Eigross, leicht reponibel; Bruchpforte für 2 Finger passirbar. Bruch besteht seit 5 Monaten. Operation: Abtragung des Bruchsackes. Operateur: Prof. Kocher. Indication: Wunsch. Heilung per primam. Heilung in 14 Tagen. Recidiv.

4. Jost, Friedrich, Maurer, 49 Jahre alt. Hernia sinistra. Eingetreten am 8. Juli 1897. Operation am 17. Juli. Ausgetreten am 11. August. Status: Scrotal, mehr als faustgross, nur theilweise reponibel. Bruch besteht seit 5 Jahren. Operation: Die Art. epigast. liegt lateral vom Bruchsacke, welcher hoch abgetragen wird. Operateur: Assistent. Indication: Beschwerden. Leicht inficirt. Heilung in 24 Tagen. Kein Recidiv. Der Bruch war incarcerirt und ging spontan zurück. Pat. hat auch rechts eine interstitielle Hernie, die nicht vor den Leistenring hervortritt.

5. Garessus, Aimé, Erdarbeiter, 31 Jahre alt. Hernia sinistra. Eingetreten am 2. December 1897. Operation am 11. December. Ausgetreten am 20. December. Status: Nussgross, reponibel; Bruchpforte für den kleinen Finger durchgängig. Bruch besteht seit $2^1/_2$ Jahren. Operation: Abtragung des Bruchsackes. Operateur: Assistent. Indication: Wunsch. Heilung per primam. Heilung in 9 Tagen. Varicen im Gebiete der Vera saphena major des linken Beines.

6. Scheidegger, Ulrich, Landarbeiter, 61 Jahre alt. Eingetreten am 9. Mai 1898. Operation am 14. Mai. Ausgetreten am 23. Mai. Status: Bruchpforte für 1 Finger durchgängig. Operation: Abtragung des Bruchsackes. Operateur: Assistent. Indication: Heilung per primam. Heilung in 9 Tagen. Kein Recidiv.

7. Baumgartner, Christian, Wagner, 42 Jahre alt. Hernia dextra. Eingetreten am 27. Juni 1898. Operation am 30. Juni. Ausgetreten am 12. Juli. Operation: Abbindung des Bruchsackes. Operateur: Prof. Kocher. Heilung per primam. Heilung in 13 Tagen. Kein Recidiv.

III. Herniae crurales.

1. Luder, Marie, Dienstmagd, 30 Jahre alt. Hernia sinistra. Eingetreten am 18. Mai 1896. Operation am 27. Mai. Ausgetreten am 15. Juli. Status: Bruchpforte für den kleinen Finger durchgängig. Bruch besteht seit 2 Jahren. Operation: Laterale Verlagerung. Operateur: Assistent. Indication: Beschwerden. Inficirt. Heilung per primam. Kein Recidiv. Der Bruch war eingeklemmt, ging aber auf Taxis zurück.

2. Sutter, Anna, Landarbeiterin, 38 Jahre alt. Hernia dextra. Eingetreten am 7. Januar 1897. Operation am 12. Januar. Ausgetreten am

21. Januar. Status: Eigross, austretend, reponibel. Bruch besteht seit 8 Jahren. Operation: Hohe Abtragung des narbigen Bruchsackes. Operateur: Prof. Kocher. Indication: Beschwerden. Heilung per primam. Heilung in 9 Tagen. Pat. hat noch eine Hernia ing. sinistra.

3. Frau Kräuter. Eingetreten am 21. Januar 1897. Operation am 23. Januar. Ausgetreten am 2. Februar. Operation: Abtragung des Bruchsackes. Operateur: Assistent. Heilung per primam. Heilung in 10 Tagen. Kein Recidiv.

4. Bühlmann, Samuel, 65 Jahre alt. Hernia sinistra. Eingetreten am 25. Januar 1897. Operation am 27. Januar. Ausgetreten am 8. Februar. Status: Nussgross, reponibel; Bruchpforte für 1 Finger durchgängig. Bruch besteht seit 2 Jahren. Operation: Abtragung des Bruchsackes. Operateur: Assistent. Indication: Beschwerden. Heilung per primam. Heilung in 12 Tagen. Kein Recidiv. Inhalt Netz. Varicen im linken Oberschenkel.

5—6. Wodtli, Johann, Drahtarbeiter, 53 Jahre alt. Hernia duplex. Eingetreten am 19. April 1897. Operation am 24. April. Ausgetreten am 20. Mai. Status: Links daumenbreit, rechts eigross, reponibel; Bruchpforte nicht zu fühlen. Bruch besteht seit 5 Jahren. Operation: Rechts: Der Cruralcanal ist so ausserordentlich weit, die Fascia pectinea so dünn, dass ein Schluss des Canals unmöglich ist. Abtragung des Bruchsackes. Links: Abtragung des Bruchsackes. Operateur: Assistent. Indication: Beschwerden. Infection. Heilung in 26 Tagen. Kein Recidiv. Pat. hat noch links eine Hernie inguinal. directa.

7. Heiniger, Albert, Landwirth, 36 Jahre alt. Eingetreten am 3. Mai 1897. Operation am 6. Mai. Ausgetreten am 17. Mai. Status: Bruchpforte sehr eng. Bruch besteht seit 2 Monaten. Operation: Abtragung des Brustsackes, die Fascia pectinea wird ans Lig. Ponparti angeheftet. Operateur: Assistent. Indication: Wunsch. Heilung per primam. Heilung in 11 Tagen. Kein Recidiv. Der Bruch war 1 Mal incarcerirt. Bruchsack stark verwachsen und mit Fett gefüllt.

8. Ledermann, Elise, Taglöhnerin, 35 Jahre alt. Eingetreten am 14. Juni 1897. Operation am 22. Juni. Ausgetreten am 2. Juli. Status: Oval, faustgross, reponibel; Bruchpforte für 1 Finger durchgängig. Bruch besteht seit 7 Jahren. Operation: Abtragung des Bruchsackes. Canalnaht. Operateur: Prof. Kocher. Indication: Beschwerden. Heilung per primam. Heilung in 10 Tagen. Kein Recidiv.

9. Kupferschmied, Magdalena, Landarbeiterin, 58 Jahre alt. Hernia incarcerata. Eingetreten am 24. Juni 1897. Status: Kugelig, kleinapfelgross, eingeklemmt. Bruch besteht seit 38 Jahren. Operation: Abtragung des Bruchsackes und Schluss des Canals. Operateur: Assistent. Indication: Incarceration. Heilung per primam. Kein Recidiv. Vor der Operation ist der Bruch spontan zurückgegangen.

10. Hofstettler, Arn., Schmelzer, 35 Jahre alt. Hernia sinistra. Eingetreten am 25. October 1897. Operation am 5. November. Ausgetreten am 12. November. Status: Eigross, reponibel, Bruchpforte lässt 1 Finger eintreten. Operation: Invaginations-Verlagerung. Operateur: Prof. Kocher.

Indication: Wunsch. Heilung per primam. Heilung in 7 Tagen. Kein Recidiv.

11. Kipfer, Johann, 48 Jahre alt. Hernia dextra. Eingetreten am 6. Januar 1898. Operation am 14. Januar. Ausgetreten am 24. Januar. Operation: Abtragung des Bruchsackes. Operateur: Assistent. Heilung per primam. Heilung in 10 Tagen. Kein Recidiv. Pat. hat noch eine Hernia epigastr.

12. Chetelat, Jaques, 58 Jahre alt. Hernia sinistra. Eingetreten am 20. Januar 1898. Operation am 26. Januar. Ausgetreten am 4. Februar. Status: Halbeigross, auch im Liegen austretend, reponibel; Bruchpforte lässt den Finger einführen. Bruch besteht seit 15 Jahren. Operation: Invaginations-Verlagerung. Operateur: Assistent. Indication: Beschwerden. Heilung per primam. Heilung in 9 Tagen. Kein Recidiv. Pat. hat noch eine Inguinalhernie auf derselben Seite.

13. Blaser, Friedr., 52 Jahre alt. Hernia dextra. Eingetreten am 24. Januar 1898. Operation am 2. Februar. Ausgetreten am 10. Februar. Status: Nussgross, reponibel; Bruchpforte nicht deutlich zu fühlen. Schon als Knabe hatte er eine Hernie. Operation: Invaginations-Verlagerung. Operateur: Assistent. Indication: Wunsch. Heilung per primam. Heilung in 8 Tagen. Kein Recidiv.

14. Leibundgut, Gottfried, Landarbeiter, 26 Jahre alt. Hernia sinistra. Eingetreten am 27. Januar 1898. Operation am 29. Januar. Ausgetreten am 7. Februar. Status: Eigross, reponibel; Bruchpforte lässt den Zeigefinger eintreten. Bruch besteht seit 12 Jahren. Operation: Invaginations-Verlagerung. Operateur: Prof. Kocher. Indication: Wunsch. Heilung per primam. Heilung in 9 Tagen. Kein Recidiv. Der Bruch war 1 Mal incarcerirt.

15. Amstutz, Elisabeth, 50 Jahre alt. Hernia sinistra incarcerata. Eingetreten am 2. Februar 1898. Operation am 3. Februar. Ausgetreten am 14. Februar. Status: Eigross, incarcerirt. Bruch besteht seit 5 Jahren. Operation: Invaginations-Verlagerung. Operateur: Prof. Kocher. Indication: Incarceration. Heilung per primam. Heilung in 11 Tagen. Kein Recidiv. Der Bruch war 1 Mal incarcerirt.

16. Jöhr, Alfred, Landarbeiter, 32 Jahre alt. Eingetreten am 14. Februar 1898. Operation am 16. Februar. Ausgetreten am 24. Februar. Status: Baumnussgross, schwierig zu reponiren; Bruchpforte für 1 Finger durchgängig. Bruch besteht seit $^1/_2$ Jahre. Operation: Invaginations-Verlagerung. Operateur: Assistent. Indication: Heilung per primam. Heilung in 7 Tagen. Kein Recidiv. Pat. hat noch eine Hernia inguinal. dextra.

17. Fuchs, Anna, 41 Jahre alt. Hernia dextra. Eingetreten am 14. Februar 1898. Operation am 24. Februar. Ausgetreten am 7. März. Status: Nussgross, schwierig im Stehen zu reponiren; Schenkelring normal. Bruch besteht seit $3^1/_2$ Jahren. Operation: Invaginations-Verlagerung. Operateur: Prof. Kocher. Indication: Beschwerden. Heilung per primam. Heilung in 11 Tagen. Kein Recidiv. Bruchsack stark mit Fett verwachsen.

18—19. Kipfer, Barbara, Fabrikarbeiterin, 53 Jahre alt. Hernia dextra et sinistra incarcerata. Eingetreten am 23. April 1898. Operation

am 23. April. Ausgetreten am 5. Mai. Status: Links kleinapfelgross, eingeklemmt; rechts: pflaumengross, reponibel; Bruchpforte lässt 1 Finger einführen. Bruch besteht seit mehreren Jahren. Operation: Links totale Abtragung des Bruchsackes; rechts Invaginations-Verlagerung. Operateur: Assistent. Indication: Incarceration. Heilung per primam. Heilung in 12 Tagen. Kein Recidiv. Links war der Bruch schon 1 Mal incarcerirt; Hydrocele hernialis.

20. Dobler, Leo, Magazinier, 46 Jahre alt. Eingetreten am 25. April 1898. Operation am 3. Mai. Ausgetreten am 16. Mai. Status: Reponibel, Bruchpforte für Kuppe des kleinen Fingers durchgängig. Bruch besteht seit 1/2 Jahre. Operation: Abtragen des Bruchsackes. Operateur: Prof. Kocher. Indication: Beschwerden. Heilung per primam. Heilung in 13 Tagen. Kein Recidiv. Patient hat noch zwei Inguinalhernien.

21. Müller, Friedrich, Bauer, 58 Jahre alt. Hernia incarcerata. Eingetreten am 29. April 1898. Operation am 29. April. Ausgetreten am 7. Mai. Operation: Invaginations-Verlagerung. Operateur: Assistent. Indication: Incarceration. Heilung per primam. Heilung in 8 Tagen. Kein Recidiv.

22—23. Scheidegger, Ulrich, Landarbeiter, 61 Jahre alt. Hernia duplex. Eingetreten am 9. Mai 1898. Operation am 14. Mai. Ausgetreten am 23. Mai. Status: Rechts faustgross, links baumnussgross, reponibel, Bruchpforte rechts für 2 Finger durchgängig. Bruch besteht seit 20 Jahren. Operation: Rechts Invaginations-Verlagerung. Links Abtragung des Bruchsackes. Operateur: Assistent. Indication: Wunsch. Heilung per primam. Heilung in 9 Tagen. Kein Recidiv. Patient hat noch 2 Inguinalhernien.

24. Kohli, Christian, Landarbeiter, 62 Jahre alt. Hernia sinistra. Eingetreten am 23. April 1898. Operation am 30. April. Ausgetreten am 9. Juli. Operation: Abtragung des Bruchsackes. Operateur: Assistent. Heilung per primam. Heilung in 9 Tagen. Kein Recidiv. Inhalt adhärentes Netz.

25. Vogeli, Gottfried, Handlanger, 26 Jahre alt. Eingetreten am 2. December 1898. Operation am 13. December. Ausgetreten am 21. December. Operation: Invaginations-Verlagerung. Prof. Kocher. Heilung per primam. Heilung in 8 Tagen. Kein Recidiv.

IV. Herniae epigastricae.

1. Frau Lüthi, 51 Jahre alt. Eingetreten am 7. Juni 1897. Operation am 7. Juni. Status: Fingerbreit oberhalb des Nabels tritt ein Frankenstückgrosser Tumor vor, der im Liegen verschwindet. Bruch besteht seit 1 Jahr. Operation: Auf einen Längsschnitt kommt ein haselnussgrosser Bruchsack und das Ligamentum teres zum Vorschein. Das letztere wird theilweise excidirt, der Bruchsack geöffnet und das in ihm befindliche Netz resecirt und der Bruchsack abgetragen. Operateur: Assistent. Indication: Beschwerden. Heilung per primam.

2. Rupp, Friedrich, Käser, 30 Jahre alt. Eingetreten am 4. November 1897. Operation am 9. November. Ausgetreten am 17. November. Operation: Abtragung des Bruchsackes. Operateur: Prof. Kocher. Heilung per primam. Heilung in 8 Tagen. Kein Recidiv.

3. Montavon, Susanna, 4 Jahre alt. Eingetreten am 2. December 1897. Operation am 11. December. Ausgetreten am 19. December. Status: Haselnussgross, in allen Lagen reponibel; Bruchpforte 8 cm Durchmesser. Bruch congenital. Operateur: Assistent. Indication: Wunsch. Heilung per primam. Heilung in 8 Tagen. Kein Recidiv.

4. Küpfer, Johann, Jak., 48 Jahre alt. Eingetreten am 6. Januar 1898. Operation am 14. Januar. Ausgetreten am 24. Januar. Status: Immer draussen, Reposition nicht möglich, nussgross. Bruch besteht seit 2 Jahren. Operation: Durchtrennnng der narbigen Stränge. Operatenr: Assistent. Indication: Beschwerden. Heilung per primam. Heilung in 10 Tagen. Kein Recidiv. Am 5. März 1896 wurde Patient wege nHernia epigastr. operirt.

5. Minder, Johann, 53 Jahre alt. Hernia recidiva. Eingetreten am 10. Januar 1898. Operation am 14. Januar. Ausgetreten am 24. Januar. Status: Hühnereigross, in allen Lagen austretend, im Stehen schwieriger zu reponiren, als im Liegen. Bruch besteht seit 2 Jahren. Operation: Die Hernie bietet einer Fettklumpen dar, welcher weggeschnitten wird, und das Peritoneum wird fortlaufend vernäht. Operateur: Assistent. Indication: Beschwerden. Heilung per primam. Heilung in 10 Tagen. Kein Recidiv. Vor 6 Jahren wurde Patient an einer Hernia epigastr. operirt. Recidiv infolge eines Traumas.

6. Feldmann, Johann, Landarbeiter, 39 Jahre alt. Eingetreten am 23. Februar 1898. Operation am 24. Februar. Ausgetreten am 4. März. Operation: Radicaloperation. Operateur: Prof. Kocher. Heilung per primam. Heilung in 8 Tagen. Kein Recidiv.

7. Rüfenacht, Anna, Landarbeiterin, 67 Jahre alt. Eingetreten am 25. April 1897. Operation am 30. April. Ausgetreten am 24. Mai. Status: Fingerbreit oberhalb des Nabels wölbt sich eine Geschwulst hervor, pflaumengross austretend und lässt sich nicht reponiren. Bruch besteht seit 2 Jahren. Operation: Bruchsack sehr stark von Fett umgeben und dünn, mit dem Ligamentum teres verwachsen. Abtragung des Bruchsackes und Versenkung des Ligamentum teres. Operateur: Assistent. Indication: Beschwerden. Heiluug per primam. Heilung in 24 Tagen. Kein Recidiv. Patient hat noch beidseitige Inguinalhernien.

8. Trösel, Rosina, Hausfrau, 42 Jahre alt. Eingetreten am 28. April 1898. Operation am 30. April. Ausgetreten am 12. Mai. Status: Beim Husten wölbt sich 1 cm oberhalb des Nabels ein haselnussgrosser Tumor vor. Operation: Invaginations-Verlagerung. Operateur: Assistent. Indication: Wunsch. Heilung per primam. Heilung in 12 Tagen. Kein Recidiv. Patient hat noch beiderseits Inguinalhernien.

9. Andre, Jakob, Fabrikarbeiter, 40 Jahre alt. Eingetreten am 2. Juni 1898. Operation am 6. Juni. Ausgetreten am 22. Juni. Status: 3 Querfinger über den Nabel wölbt sich ein Frankenstückgrosser Tumor vor, welcher sich reponiren lässt. Bruch besteht seit 1 Monat. Operation: Der subseröse Fettklumpen wird am Stiel angezogen, bis das Ligamentum teres herauskommt. Ein Bruchsack kann nicht gefunden werden. Der Fettklumpen wird ligirt und abgetragen.

V. Herniae umbilicales.

1. Schneiter, Karl, Landwirth, 40 Jahre alt. Eingetreten am 18. Februar 1897. Operation am 25. Februar. Ausgetreten am 4. März. Status: Direct über dem Nabel wölbt sich eine kirschgrosse Geschwulst vor, die sich leicht reponiren lässt. Bruch besteht seit 3 Jahren. Operation: Die Isolirung des mit Fett verwachsenen Bruchsackes ist sehr mühsam. Ein gosser Netzklumpen wird sammt den blutenden Gefässen aus der Bruchpforte hervorgezogen und reponirt. Operateur: Assistent. Indication: Beschwerden. Heilung per primam. Heilung in 7 Tagen. Kein Recidiv.

2. Begelin, Andr., 6 Jahre alt. Eingetreten am 18. October 1897. Operation am 6. November. Ausgetreten am 18. November. Status: Die Vorwölbung ist $7^1/_2$ cm gross, auf Fingerdruck lässt sie sich zurückdrängen. Bruchpforte für den kleinen Finger durchgängig. Bruch besteht seit 6 Jahren. Operation: Radicaloperation. Schluss der Bruchpforte durch 2 Knopfnähte. Operateur: Assistent. Indication: Beschwerden. Heilung per primam. Heilung in 12 Tagen.

3. Nedeff, Nikophor, Student, 28 Jahre alt. Eingetreten am 20. April 1898. Operation am 30. April. Ausgetreten am 11. Mai. Status: Bruchpforte quer. Bruch besteht seit 8 Jahren. Operation: Abtragung des Bruchsackes und Reposition des Ligamentum teres nnd einer Vorwölbung des Parietalperitoneums. Operateur: Prof. Kocher. Indication: Beschwerden. Heilung per primam. Heilung in 11 Tagen. Kein Recidiv. Inhalt Netz.

4. Mumenthaler, Bertha, 1 Jahr alt. Eingetreten am 21. April 1898. Operation am 3. Mai. Ausgetreten am 17. Mai. Status: Faustgross, kommt beim Schreien heraus, und lässt sich leicht reponiren. Bruchpforte für den Mittelfinger durchgängig. Bruch congenital. Operation: Nach Reposition des Inhalts wird der stumpf abgelöste Bruchsack abgetragen. Operateur: Prof. Kocher. Indication: Wunsch. Heilung per primam. Heilung in 14 Tagen. Kein Recidiv. Inhalt Netz.

5. Rupp, Marie, 9 Jahre alt. Eingetreten am 23. Juni 1898. Operation am 28. Juni. Ausgetreten am 8. Juli. Status: Kleinfingergross, leicht reponibel, Bruchpforte lässt eine Fingerkuppe einführen. Bruch congenital. Operation: Das im Bruchsacke vorhandene Netz wird reponirt; Bruchpforte und Peritoneum werden mit einander vernäht. Operateur: Assistent. Indication: Beschwerden. Heilung per primam. Heilung in 10 Tagen. Kein Recidiv.

6. Althaus-Schärer, Hausfrau, 22 Jahre alt. Eingetreten am 4. Juli 1898. Operation am 8. Juli. Ausgetreten am 16. Juli. Status: Der Nabel ist von einem etwa 2 Frankenstückgrossen Hautwulst, welcher beim Husten nicht zunimmt, gebildet. Bruch besteht seit 20 Jahren. Operation: Nach Excision des Nabels wird eine 1 cm lange Oeffnung sichtbar, aus der das Ligamentum teres und noch ein andrer Bindegewebsstrang zum Vorschein kommen. Beide wurden durchtrennt. Operateur: Assistent. Indication: Beschwerden. Heilung per primam. Heilung in 8 Tagen. Kein Recidiv.

7. Rouche, Marie, Hausfrau, 66 Jahre alt. Eingetreten am 14. Juli 1898. Operation am 21. Juli. Ausgetreten am 6. August. Status: Etwa

6—8 cm dick, lässt sich nicht vollständig reponiren. Bruchpforte mehr als für einen Finger durchgängig. Operation: Das isolirte Netz wird abgetragen, wie auch der Bruchsack und die überschüssige Haut. Operateur: Assistent. Indication: Wunsch. Heilung per primam. Heilung in 16 Tagen. Kein Recidiv. Die Hernie war zweimal incarcerirt. Die Frau hat nie geboren. Inhalt adhaerentes Netz, Dünndarmschlinge und Colon transversum.

Diese Tabellen zeigen, dass das mir zur Verfügung stehende Material die Krankengeschichten von 191 Patienten mit 236 Hernien umfasst. Nach Geschlecht und Bruchart vertheilen sie sich folgendermassen:

Es kamen zur Operation 163 Männer mit 200 Hernien und 28 Frauen mit 36 Hernien. Die Hernia inguinalis externa wurde an 157 Pat. 188 mal operirt. 7 Pat. hatten gleichzeitig Cruralhernien und zwar

1	Inguinal	mit	1	Cruralhernie	4	Pat.
1	„	„	2	„	1	„
2	„	„	1	„	1	„
2	„	„	2	„	1	„

Die Hernia inguinalis interna kam zur Operation nur 7 mal.

Die Hernia cruralis wurde an 22 Patienten 25 mal operirt. Ausserdem sind noch 9 Patienten an Hernia epigastrica und 7 an Hernia umbilicalis operirt worden.

Was das Alter der Patienten anbetrifft, so kamen zur Operation im Alter

	bis	3	Jahren	8
von	3 „	15	„	17
„	15 „	20	„	30
„	20 „	30	„	47
„	30 „	40	„	39
„	40 „	50	„	23
„	50 „	60	„	17
„	60 „	70	„	10

Die jüngste Patientin war 1 Jahr, der älteste Patient 69 Jahre alt. Es sei bemerkt, dass im Alter von 15 bis 50 Jahren, welches Alter am meisten der schweren Arbeit und vielen Anstrengungen ausgesetzt wird, 139 Patienten oder 73 Proc. waren.

Von besonderer Wichtigkeit scheint die Frage von der unteren und oberen Grenze, d. h. ob man mit der Operation bis zur Erreichung eines gewissen Alters abwarten und in welchem Alter man die Operation überhaupt nicht mehr ausführen soll, zu sein. Wenn

man sich frägt, warum Kinder unterhalb 1—2 Jahren nicht an Hernien operirt werden sollen, so wird gewöhnlich angeführt, dass die Operation dem Kinde grössere Gefahr mitbringen kann, als die Hernie selbst. Forscht man aber nach dem Momente, welches für das Kind eine solche Gefahr darstellt, so muss man nicht den Blutverlust, der minimal sein soll, nicht den Umstand, dass das Kind ans Bett gefesselt werden muss und daher geschwächt wird, sondern einzig und allein die Infection mit ihren Folgen als solches ansehen. Die Infection kann während der Operation oder durch Beschmutzung der Wunde nach der Operation eintreten. Dass die Infection während der Operation nicht nur für das Kind, sondern auch für den Erwachsenen gefährlich sein kann, wird niemand bestreiten. Wenn aber der Operateur seine Pflicht, die Asepsis so weit als möglich zu beherrschen, erfüllt hat, so ist, wie allgemein bekannt, die von dieser Seite drohende Gefahr minimal.[1]) Somit bleibt nur die Gefahr der Infection durch Beschmutzung der Wunde bei der Defäcation und dem Urinlassen durch den Verband. Um auch diese Gefahr zu umgehen, thut man gut, wenn man die Wunde nicht mit einem Verband, wo zu viel Material gebraucht wird, und welcher in der Nähe des Anus und des Penis verlaufen muss, bedeckt, sondern nur einen Collodialstreif mit Jodoformgaze und einem impermeablen, gut klebenden Pflaster darüber, wie es auf der Berner Klinik üblich ist, anzulegen.

Nun wenn die beiden Hauptforderungen jeder Operation berücksichtigt sind, die Gefahr seitens der Infection = 0, und die Endresultate der Radicaloperationen bei Kindern die befriedigendsten sind, könnte man die Frage umkehren und fragen: warum man die Operation im kindlichen Alter nicht ausführen soll? Prof. Rotter sagt: „Eine Contraindication besteht endlich bei kleinen Kindern mit wenig umfangreichen Brüchen, von denen wir erfahrungsgemäss wissen, dass sie durch ein Bruchband ausheilen. Handelt es sich aber um grosse Brüche oder um rasche Grössenzunahme, oder besteht Neigung zur Einklemmung, dann ist die Radicaloperation indicirt" (l. c.). Wie lange aber soll man das Kind, welches einen Bruch hat, beobachten, welche Grösse ist für die Operation indicirend, und wie, wenn der Bruch nicht wächst und auf ein Bruchband doch nicht zurückgeht, und endlich wie viel Einklemmungen muss das Kind durchgemacht haben, um die Neigung zur Incarceration zu bestimmen? Alle diese Fragen tauchen unwillkürlich bei der Betrachtung der Indicationen der Radicaloperation bei Kindern auf, und es liegt auf der Hand, dass

1) Broca, der 117 Hernien bei 98 Kindern operirt hat, bemerkt, dass die Gefahr der Peritonitis = 0 ist. Revue de Chirurgie. 1897. No. 11.

diese Bedingungen von jedem Chirurgen individualisirt werden müssen. Gerade der Umstand, dass die Brüche bei Kindern auf Bandage zurückgehen, dürfte den Chirurgen dazu bewegen, die Radicaloperation ganz getrost vorzunehmen. Umsomehr, als die Endresultate der Radicaloperation bei Kindern die besten sind, vielleicht weil die Gewebe widerstandsfähiger und nicht so nachgiebig sind. Es beweisen dies die Zusammenstellungen von Bittner, Gordon, Broca u. A. Auch Tillmanns hat eine grössere Zahl von Hernien bei Kindern bald nach der Geburt und später im 1.—2. Lebensjahre ohne einen Todesfall mit bestem Erfolge operirt und dauernd geheilt" [1]). Die Ergebnisse Coley's, welcher auf 300 Operationen nach Bassini, von denen 250 auf das Alter bis 14 Jahre entfielen, scheinen mehr für die Ausführung der Operation im Kindesalter zu sprechen, als die Resultate der Radicaloperation nach Bassini zu beweisen.

Es fragt sich nur, wann die Operation ausgeführt werden soll? „Dieselbe führe ich im Allgemeinen", sagt Prof. Rotter, „erst aus, wenn die Kinder sich trocken halten". Das ist aber nicht vor 1 1/2 bis 2 Jahren der Fall. Wozu aber so lange warten, wenn keine Gefahr der Infection vorhanden ist? Broca operirte schon Säuglinge von vier Monaten; Tillmanns bald nach der Geburt; Prof. Stooss, Director des Kinderspitals zu Bern, hat an einer Hernie ein Kind operirt, welches noch nicht auf der Welt sein sollte.[2]) Es sei hier bemerkt, dass, wenn, wie es aus der oben angegebenen Zusammenstellung ersichtlich ist, nur wenige Kinder operirt worden sind, es nicht aus dem Grunde geschehen ist, weil Kocher der Meinung ist, man solle Kinder vor dem ersten Lebensjahre nicht operiren, sondern weil die Kinder gewöhnlich schon im Kinderspital operirt werden.

Da kein Grund, warum man die Operation in den ersten Lebensmonaten ablehnen oder verschieben soll, vorliegt, wage ich es, die Meinung auszusprechen, dass, wenn man das Publikum gewöhnen wird, die Kinder möglichst früh zur Operation zu bringen, man später viel weniger Hernien zu Gesicht bekommen wird, als es jetzt der Fall ist.

Was die obere Grenze anbetrifft, so scheint sich Kocher keine solche gesetzt zu haben, oder sie geht über die gewöhnliche, 60 Jahre, weit hinaus, denn es wurden 10 Personen im Alter von 61—69 Jahren operirt, und zwar waren unter diesen eine Frau, 67 Jahre alt, No. 154 und 155, mit doppelseitigen Leisten- und einer Cruralhernie, und ein Mann, 61 Jahre alt, mit 4 Hernien (No. 166).

1) Lehrbuch der speciellen Chirurgie.

2) Das Kind wurde im achten Monate geboren und im neunten operirt.

Als Ursache der Entstehung von Hernien werden am häufigsten das Heben schwerer Lasten, körperliche Anstrengungen, häufiges Husten, Geburten angegeben, — Umstände die mit plötzlichem oder beständigem Druck auf den Unterleib verbunden sind. Ein Urtheil über die für die Unfallversicherung so wichtig gewordene Frage, ob der Bruch eine Krankheit sei, oder spontan entstehen kann, ist überhaupt nicht, wie es Lebensohn[1]) und Andere thun, auf Grund der Krankengeschichten abzugeben, denn welche Ursache der Entstehung des Bruches auch sein mag, so kann die Krankengeschichte weder beweisen, dass der Bruch nicht vorher bestand, dass der Bruch also die directe Folge des Unfalles ist, noch die Möglichkeit, den Unfall nur als disponirendes Moment zu betrachten, zurückweisen. Die Entscheidung dieser Frage soll lieber den erfahrenen Chirurgen, welche die Möglichkeit haben, am Operationstisch schliessen zu können, ob der Bruch frisch entstanden oder ob er schon veraltet ist, überlassen werden. Es sei nur bemerkt, dass in einigen Fällen, wo der Bruch nur kurze Zeit andauerte, es den Anschein hat, wie dies aus den Anamnesen folgt, als ob der Bruch an Ort und Stelle entstanden wäre. So z. B. heisst es in der Anamnese No. 15: „Patient giebt an, dass er beim Verladen von gusseisernen Röhren auf einen Eisenbahnwagen plötzlich in der rechten Seite einen stechenden Schmerz verspürt habe". No. 101: „Patient war nie krank. Vor zwei Monaten, als Patient ein Petrolfass aufhob, hörte er ein Krachen in der rechten Leiste. Abends, als er sich zu Bett legte, sah er daselbst eine nussgrosse Hervorwölbung".

Wegen Incarceration sind drei Patienten mit Inguinal- und fünf mit Cruralbrüchen operirt worden. Irreponibel war der Bruch in sieben Fällen.

Die Grösse der Brüche war eine sehr schwankende, von Kirsch- bis Kindskopfgrösse, und bei einem Kinde von 1 1/2 Jahren reichte der Bruch bis ans Knie (No. 19).

Als Bruchinhalt fand man mehrere Male Netz, welches mit dem Bruchsacke mehr oder weniger stark verwachsen war; es wurde partienweise ohne irgendwelche Complicationen abgetragen. Ausser Netz wurden als Bruchinhalt verschiedene Dickdarmabschnitte sammt dem Processus vermiformis und weiblichen Genitalien gefunden. Im Falle 89 fand sich ein Stück Dünndarm und Coecum und Processus vermiformis. Im Operationsberichte dieses Falles heisst es ausdrücklich: „Den Bruchsack bildet das Mesenterium des Dickdarmes".

1) Deutsche Zeitschr. f. Chirurgie. Bd. XLVIII.

Im Falle No. 90 fand man Mesenterium und Processus vermiformis, in No. 142 — Netz, Colon transversum und Coecum, in No. 182 — Därme und Processus vermiformis, und endlich in No. 184 — Dickdarm, Coecum und Processus vermiformis. Im Fall No. 68 bestand Prolapsus uteri, dabei war das Ligamentum rotundum stark mit dem Bruchsacke verwachsen und in demselben die Tube und das Ovarium.

Der Bruchsack des Falles No. 103 zeigte als Inhalt mehrere fibröse halberbsengrosse, verkalkte Knoten. In drei Fällen fand man klare gelbe oder blutige Flüssigkeit.

Ein besonderes Verhalten zeigten zwei Fälle No. 30 und 58, in welchen der Bruch stark mit der Blase verwachsen war. Vielleicht spielt beim Verwachsensein des Bruches mit der Blase die Grösse und die Dauer desselben eine Rolle. Denn in No. 30 war der Bruch gut faustgross, die Bruchpforte für zwei Finger durchgängig, und in No. 58 war der erste kindskopfgross und die letztere sehr weit. In beiden Fällen handelt es sich wahrscheinlich um eine congenitale Hernie. Denn der 25jährige Patient giebt an, dass, so weit er sich erinnern kann, der Bruch mehr als 10 Jahre besteht; bei der Operation aber hat es sich herausgestellt, dass der Bruchsack sich in die Tunica vaginalis propria fortsetzte. Der 50jährige Patient erinnerte sich, dass die Eltern ihn mehrmals auf den Kopf gestellt haben um die Hernie zu reponiren.

Infectionen, welche die sonst völlig tadellose Primaheilung störten, wurden in 11 Fällen constatirt oder in 5,7 Proc. Durch Hämatombildung wurde die Heilungsdauer in 5 Fällen verlängert. Die kürzeste Frist, nach welcher die Patienten schon entlassen werden konnten, war 7 Tage, 2 Patienten wurden sogar schon 6 Tage nach der Operation entlassen; die längste war 38 Tage. Die mittlere Heilungsdauer betrifft 9,9 Tage. Gewöhnlich wurden die Patienten auf den 8. Tag ohne Band zu tragen entlassen. Irgendwelche Complicationen oder schwere Folgen der Infection haben wir nicht zu verzeichnen. Es handelt sich also stets bloss um locale Störungen des Wundverlaufes.

Unter den 191 Operirten ist kein einziger Todesfall aufzuweisen. Die Sterblichkeit ist somit gleich 0.

Jetzt kommen wir zum Prüfstein jeder Operationsmethode, nämlich zu den Recidiven. Die Frage, wie viel Zeit nach der Operation verstrichen sein muss, um einen Fall als Recidiv zu bezeichnen, wird von verschiedenen Autoren verschieden beantwortet. Slajmer setzt diesen Termin auf 6 Monate an, Brenner schliesst aus seiner Betrachtung diejenigen Fälle aus, bei denen noch nicht ein Jahr nach

der Operation verflossen war. Haidenthaller setzt ihn auf zwei Jahre an. Dr. Franz „hält den von Slajmer angegebenen Termin von sechs Monaten für zu kurz und den von Haidenthaller für zu lang und meint, „dass ein recidivfreier Raum von 1—1½ Jahren unter der Voraussetzung, dass die Arbeitsbedingungen des Individuums dieselben bleiben, lang genug ist, um eine günstige Prognose bezüglich des Enderfolges stellen zu können“ [1]). In den oben angegebenen Fällen wurde der letzte am 2. Juli 1898 operirt, somit ist kein einziger Fall da, bei dem weniger als 15 Monate nach der Operation verstrichen waren. Die ältesten Fälle wurden vor mehr als 3 Jahren operirt.

Keinen Erfolg der Radicaloperation haben wir nur in 3 Fällen: Tab. I No. 13 und 91 und Tab. II No. 3. Betrachten wir diese Fälle etwas näher.

Der Fall No. 13 hatte einen kindskopfgrossen Bruch, der seit 19 Jahren bestand; der Bruchsack war 20 cm lang und mit colossaler Netzmenge gefüllt, die Bruchpforte für drei Finger durchgängig. Dass in diesem Falle die Gewebe ausserordentlich dünn und nicht widerstandsfähig waren, beweist der Umstand, dass schon während der Operation, wie es im Operationsberichte heisst, bei einem heftigen Hustenstoss die Ligatur auf einer Seite ausreisst. Wenn man die lange Dauer und die Grösse des Bruches, die Weite der Bruchpforte und die ausserordentliche Zartheit und Nachgiebigkeit der Gewebe in Betracht zieht, wird man sich nicht wundern, dass in einem solchen Falle ein Recidiv eingetreten ist.

Der Fall No. 3 hatte eine innere Hernie. Dass die inneren Brüche viel häufiger recidiviren, als die äusseren, ist wohl bekannt. Auch nach der Bassini'schen Methode recidiviren die directen Brüche sehr häufig. „Bei den Recidiven handelt es sich immer um directe Hernien“, sagt Dr. Franz.

Der Fall No. 91 wurde an beidseitigen äusseren Inguinalhernien operirt, von denen nur die rechte recidivirte. Warum blieb die Operation der rechten Hernie erfolglos? War es ein Fehler der Operation oder bot der Zustand des Bruches selbst wenig Aussicht auf Erfolg? Darüber giebt die Anamnese dieses Falles Auskunft. Obwohl der Arzt erst vor 9 Jahren den Bruch auf der rechten Seite constatirte, so giebt doch der Patient an, dass er, wie die Mutter ihm gesagt hat, schon in den ersten Jahren ein Bruchband getragen hat. Ausserdem trat die rechte Hernie hie und da mehr aus unter Schmerzen in der Leiste, Kolikanfällen im Abdomen, sowie Erbrechen, Wind-

1) Deutsche Zeitschr. f. Chirurgie. 1899. Bd. LI.

und Stuhlverhaltung. Die Dauer der Einklemmung betrug 1—2 Tage. Der Patient hat auch die Beobachtung gemacht, „dass die Anfälle hie und da auf überreichliche Nahrungsaufnahme erfolgten". Es ist selbstverständlich, dass in einem Falle, wo der Bruch 19 Jahre dauerte und, was noch viel wichtiger ist, wo derselbe ausgesprochene Neigung zur Incarceration zeigte, nicht viel zu erwarten war, und ein solcher Fall stellt das einzige Recidiv, das die Methode der Invaginations-Verlagerung auf 90 Fälle aufzuweisen hat, dar. Zudem muss ausdrücklich betont werden, dass dieser Fall von einem jüngeren Assistenten operirt wurde, so dass die Möglichkeit eines kleinen Versehens bei der Technik nicht ausgeschlossen ist.

Die Recidivfälle No. 13 und No. 3 wurden nach der alten Methode durch einfache Abtragung des Bruchsackes operirt. Nach der neuesten Modification der Radicaloperation, welche Kocher als Invaginations-Verlagerung bezeichnet, und deren Schilderung folgt, wurden 90 Fälle, 79 Inguinal- und 11 Cruralhernien operirt. Von 7 Patienten haben wir keine Antwort erhalten können. Auf die übrigen 83 Hernien kommt also nur ein Recidiv (No. 91) oder 1,2 Proc.

Vergleicht man die Resultate der Invaginationsverlagerung mit denen der lateralen Verlagerungsmethode, so ist leicht zu ersehen, dass der Procentsatz der Recidive bedeutend heruntergegangen ist, denn derselbe war nach der lateralen Verlagerung = 3,6 %. Worin besteht die neue Modification, welche das Operationsverfahren so vervollkommnet und den Procent der Recidive so herunter gebracht hat?

Um die Ausführung der Radicaloperation nach der Invaginations-Verlagerung zu beschreiben, möchte ich die Schilderung derselben von Kocher selbst anführen: „Die Schnitte werden genau in der von uns für die laterale Verlagerung geschilderten Weise angelegt, der Samenstrang am Austritt aus dem vorderen Leistenring freigelegt und der Bruchsack nach Spaltung des Cremasters und der Tunica vaginalis communis so hoch hinauf wie möglich isolirt. Dann wird ganz wie bei der lateralen Verlagerungsmethode über dem Poupart'schen Bande die Fascia obliqui externi 1—2 cm lateralwärts von der Gegend des hinteren Leistenringes gespalten und zwar mit einem bloss ½ cm langen Schnitt.

Statt nun mit der gebogenen Zange durch diesen kleineren Schnitt unter die Fascie einzugehen, den Leistencanal durchgehend den Bruchsackgrund zu fassen und durch den Leistencanal zurückzuziehen, trennt man ausser der Fascia obliqui externi mit der Knopfsonde die Fasern des Obliquus internus und transversus, fasst die Fascia transversa und das Peritoneum mit Häkchen oder Zangen und eröffnet

das letztere mit einem kleinen Schnitt. Durch diese Oeffnung im Peritoneum wird die gebogene Zange in die Peritonealhöhle und in das Innere des Bruchsackes eingeführt, dessen Spitze ein- und entgegengestülpt, mit der Zange gefasst und unter Zurückziehen der Zange nicht nur der Bruchsack durch den Leistencanal zurück zu der kleinen lateralen Wunde herausgezogen, sondern zugleich in seiner ganzen Länge vollkommen invaginirt, so dass die peritoneale Fläche des Bruchsackes nach aussen gekehrt aus der Wunde über dem Lig. Pouparti heraushängt.

Auf diese Weise kann bis zu und mit dem im hinteren Leistenring liegenden Bruchhals der Bruchsack in ganzer Länge aus dem Leistencanal herausgezogen werden, und es kann keine Andeutung einer trichterförmigen Ausstülpung des Peritoneums zurückbleiben oder neu entstehen. Der vorgezogene Bruchsack wird durchstossen sammt dem mit 2—4 Arterienzangen angezogenen Parietalperitoneum und nach beiden Seiten sammt diesem umschnürt. So ist die kleine Peritonealwunde geschlossen; ein Paar Nähte (welche Muskeln und Fascia obliqui externi fassen) schliessen den Rest der kleinen Wunde in der übrigen Bauchwand. Bei diesem Vorgehen erkennt man an den narbigen Streifen des Peritoneums, dass man den Bruchsackhals, welcher im hinteren Leistenring gelegen hatte zur Wunde lateralwärts von demselben herausgezogen hat.

Will man sich mit gründlicher Beseitigung des Bruchsackes nicht begnügen lassen, so verengt man unter Einstülpung der Fascia obliqui externi noch den Leistencanal durch ein paar Knopfnähte.“ [1]) Ich verweise übrigens für das nähere Verständniss auf die demnächst erscheinende vierte Auflage der Kocher'schen Operationslehre mit den entsprechenden Illustrationen.

Manchen Chirurgen, wie z. B. Prof. Podrez[2]), ist es nicht ganz klar, was sie mit dem aus dem Leistencanal herausgezogenen und ans Peritoneum fixirten Bruchsack machen sollen. Das war der Fall bei der lateralen Verlagerungsmethode. Da dieselben Schwierigkeiten bei der Invaginations-Verlagerung vorkommen können, so möchte ich der obigen Schilderung hinzufügen, dass nachdem man den in sich selbst invaginirten und zu der kleinen lateralen Wunde herausgezogenen Bruchsack ans Peritoneum, eventuell auch an die Fascia transversa und Musculatur fixirt hat, man den übrigen Theil des Bruchsackes abträgt, zurückschlüpfen lässt und drüber die Fascia externa vernäht.

1) Centralblatt f. Chirurgie. 1897. Nr. 19.

2) Medicinskoje Obozrenie. 1898. XII.

Nun fragt es sich, welchen Vorzug die Methode der Invaginationsverlagerung der lateralen Verlagerung gegenüber hat. Bei der letzteren bestand die Möglichkeit des Zurückbleibens einer trichterförmigen Ausstülpung der Serosa, auf welche in der Arbeit von Lebensohn aufmerksam gemacht wird. „Man muss sich nämlich bei Anlegung dieser (der lateralen) Oeffnung sorgfältig überzeugen, dass sie gerade gegenüber dem hinteren Leistenring zu liegen kommt, denn wenn man dieselbe etwas nach vorn und unten zu macht, so muss sich im oberen Theile des Leistencanals bis zu dieser Oeffnung ein kleiner Trichter bilden. Dieser Trichter kann sich später zu einer Hernie ausbilden." Nun war es das Bestreben Kochers, die Möglichkeit einer Trichterbildung zu verhüten, und das ist ihm auch vollkommen gelungen. Denn durch die Einstülpung des Bruchsackes kann keine Andeutung einer trichterförmigen Ausstülpung des Peritoneums zurückbleiben oder neu entstehen, und das Peritoneum selbst kann über den hinteren Leistenring stark gespannt werden. In wiefern die Methode der Invaginations-Verlagerung dies erzielt und wie wichtig dies in Bezug auf die Endresultate ist, wird am Schlagendsten durch den oben angegebenen Procentsatz der Recidive bewiesen. Die durch den geringen Procentsatz der Recidive festgestellte thatsächliche Vervollkommnung des Operationsverfahrens scheint auch für die Richtigkeit des der Methode zu Grunde liegenden theoretischen Princips zu sprechen.

Zum Schluss möchte ich noch eine kurze, vergleichende Uebersicht anführen, wie sich die beiden Hauptforderungen jeder Radicaloperation oder die beiden Garantien, welche dem Bruchinhaber gegeben werden müssen, damit er sich zur Operation entschliessen soll, nach Bassini und nach Kocher gestalten.

I. Mortalität:

Nach Bassini = 0,3—0,5 Proc.[1])
„ Kocher = 0.

II. Recidive:

Nach Bassini:

die von Dr. Franz zusammen gestellten 593 Fälle mit 28 Recidiven[2])
die von Rotter 66 „ „ 1 „
in Summa 659 Fälle mit 29 Recidiven
oder 4,4 Proc.

1) Rotter, l. c.
2) Deutsche Zeitschr. f. Chirurgie. Bd. LI.

Nach Kocher:

a) Laterale Verlagerungsmethode:

die von Lebensohn zusammengestellten
111 Fälle mit 4 Recidiven
wir haben 42 „ „ 0 „
in Summa 153 Fälle mit 4 Recidiven
oder 2,6 Proc.

b) Invaginationsmethode:

auf 83 Fälle 1 Recidiv

was einem Procentsatz von 1,2 Proc. entsprechen würde.

Schliesslich erfülle ich die angenehme Pflicht, meinem hoch verehrten Lehrer, Herrn Prof. Th. Kocher für die gütige Ueberlassung des Materials hier meinen herzlichen Dank auszusprechen.

October 1899.

IV.

Die Osteomyelitis traumatica purulenta cranii.

Klinischer Bericht

von

Prof. Dr. H. Fischer (Berlin).

(Mit Tafel I.)

Habent sua fata libelli! Es ist eine langgezehrte Arbeit, die ich noch in den nachfolgenden Blättern zu veröffentlichen wage. Sie hat viermal das nonum prematur in annum überschritten. In den sieben schweren Jahren, die ich in der hiesigen Charité zu wirken berufen war, mussten wir ruhig zusehen, wie die Pyämie in allen ihren schrecklichen Formen die Reihen unserer Verwundeten erbarmungslos lichtete. Besonders reiche Ernten hielt sie unter der grossen Zahl der Kopfverletzten. Schon Dieffenbach hatte unter dem trübseligen Eindrucke derselben trostlosen Erfahrungen in Heckers Annalen geschrieben: „Vor einigen Jahren habe ich in dieser Zeitschrift eine Reihe von Beobachtungen über Kopfverletzungen mitgetheilt. Es sind mir seitdem wieder viele vorgekommen, aber ich müsste der Wahrheit geradezu widersprechen, wenn ich sagte, meine Kenntnisse über diese Verletzungen hätten seit der Zeit bedeutend zugenommen, meine Einsichten wären tiefer geworden und meine Behandlung viel glücklicher. Das einzige, was ich mehr und mehr einsehen gelernt, ist, dass ich alle Kopfverletzungen für bei weitem gefährlicher, als es früher der Fall war, oder als ich dies von den berühmten Chirurgen vernahm, halte." In ähnlicher Lage befand ich mich. Ich bekam Krankheitsbilder zu sehen, von denen ich nichts gehört oder gelesen hatte. Oft blieb aus dem überreichen Krankenmateriale der äusseren Station der Charité kaum ein einziger Kopfverletzter am Leben. Auch in Breslau fand ich dieselben erbarmungslosen Zustände in allen Spitälern. So kam bald, theils aus meinen eigenen Beobachtungen, theils aus denen befreundeter Collegen (Paul im Krankenhause der barmherzigen Brüder, Münzer im Knappschaftslazareth Königshütte) ein grosses Material in meine Hände. Es war nicht immer gleichwerthig beobachtet, auch liessen die Sectionen oft viel zu wünschen übrig, da die meisten gerichtlich an längst verfaulten Leichen vorgenommen wurden. War das schon für mich bestimmend, mit der Veröffentlichung zu zögern, so wurde es noch mehr die betrübende Thatsache, dass es mir trotz aller Mühe und Arbeit nicht gelang, in das Wesen und Werden dieser heillosen Processe mit der Re-

University of California
LIBRARY

torte, dem Mikroskope und dem Experimente einzudringen, weil wir theils auf chemischen Irrwegen, theils mit unzureichenden Methoden arbeiteten. Als nun Lister und Koch mit ihren grossen, licht- und heilbringenden Arbeiten kamen, habe ich, über meine Misserfolge erbittert, Alles, was ich seit langen Jahren mühselig zusammengetragen hatte, als werthlos bei Seite gelegt. Da mir aber ein leidiges Geschick einen sehr frühzeitigen Feierabend, und damit viel Musse bereitet hat, da ferner die Ostitis purulenta der Schädelknochen und ihre Folgen durch das gründliche und erfolgreiche Studium der Otitis purulenta wieder ein lebhafteres Interesse in Anspruch nehmen, so habe ich mich nun doch trotz der erschöpfenden Arbeiten von Bergmann, Jansen, Körner, Fessler, Macewen und Anderen entschlossen, mit meinen alten Beobachtungen, die ja immerhin auf einem andern Felde, wenn auch auf demselben Boden erwachsen sind, noch hervorzutreten. Wie weit ich dazu berechtigt war, mag der nachsichtige Leser nun selbst beurtheilen. Jedenfalls wird er, wenn das jammervolle Bild der vorantiseptischen chirurgischen Praxis, von der die nachfolgenden Blätter trübselige Kunde bringen, vor seinen Augen vorüberzieht, sich der heutigen erfolgreichen und ungetrübten chirurgischen Thätigkeit um so wohliger und bewusster erfreuen und hingeben.

Die Ostitis cranii traumatica purulenta.

a) Pathogenetisches.

Von Hippokrates her bis auf Pott und Stromeyer wurde die Ostitis cranii purulenta traumatica lediglich als eine Folge der Schädelcontusion aufgefasst. Bekanntlich erleiden bei dieser die sehr elastischen Schädelknochen eine Formveränderung, die je nach der Wucht der stumpfen Gewalt eine verschiedene Gestalt und Grösse annimmt und damit auch eine andere Wirkung auf die getroffene Knochenpartie hinterlässt. Charakteristisch für die Contusion ist, dass der Knochen in seiner groben Form und seinem anatomischem Gefüge ungestört bleibt, seine Diploë aber leichte Einbrüche mit Blutungen verbunden erfährt. Diese anscheinend geringfügigen Traumen werden begleitet von ähnlichen Läsionen der Weichtheile, welche den Knochen bedecken, doch kommt es bei ihnen häufiger zu Trennungen der Continuität, zu gequetschten Wunden, die meist bis auf den contundirten Knochen vordringen. Die genannten Autoren nahmen nun an, dass bei jeder schwereren Contusion des Schädels eine Ablösung der Dura mater vom Knochen durch ein mehr oder weniger hohes und umfangreiches Blutextravasat (extradurales Hämatom) eintrete, obgleich der Knochen nicht gebrochen war. Sie gingen von der richtigen Thatsache aus, dass der Schädelknochen sehr, die Dura mater aber wenig elastisch ist. Diese Haut wird also den Formveränderungen, welche der Knochen bei der Contusion ohne gröbere Continuitätsstörungen eingeht, nicht in dem-

selben Umfange unbeschädigt folgen können, sich vielmehr von ihm trennen und auch einreissen. Dabei sollten die Gefässe, welche von dem Knochen in die Dura mater und von dieser wieder in den Knochen gehen, nach der Auffassung der citirten Chirurgen zerreissen. So entstehe das extradurale Hämatom. Da aber die Dura mater beim Erwachsenen dem Knochen nur locker, beim Kinde inniger anhängt, so müsste ein extradurales Hämatom beim Kinde zwar seltener, dann aber auch beträchtlicher eintreten, als beim Erwachsenen. Die klinische Beobachtung und die Sectionsergebnisse lehren aber doch, dass das entradurale Hämatom ein weit selteneres Ereigniss ist, als man a priori erwarten sollte, weil die derbgefügte Dura mater und ihre elastischen Gefässe der Dehnung weithin folgen, ehe sie reissen. Nur, wenn die Knochen gleichzeitig gebrochen und geborsten sind, wird man das extradurale Hämatom selten vermissen, weil die Gefässe und die Dura mit dem Knochen zusammen zerrissen werden. Von dieser Thatsache kann man sich durch das Thierexperiment leicht überzeugen. Bei meinen Versuchen zur Hervorbringung der Commotio cerebri an Hunden hatte ich nur bei Anwendung sehr mächtiger Gewalten ein extradurales Hämatom und Beck sah ein solches in einer sehr grossen Reihe von Versuchen nur drei Mal, obgleich er grobe Gewalten anwendete. Duret ist zwar anscheinend zu anderen Resultaten gekommen: „Au moment du choc souvent la dure mère est decollée et les vaisseaux sont dechirés.“ Er hat aber stets mit mächtigen Gewalten und wuchtigen Schlägen gearbeitet, weil es ihm darauf ankam, tiefere Läsionen im Gehirne zu erzeugen. Um solche handelt es sich aber bei den Schädelcontusionen am Menschen, die ohne Knochenbrüche einhergehen, nicht. Bei der grossen Zahl gerichtlicher Sectionen an Verunglückten im Bergwerksreviere Oberschlesiens, die ich im Medicinalcollegio zu Breslau zu revidiren hatte, wurde sehr selten ein extradurales Hämatom ohne schwerere Knochenläsion als Befund erhoben. Dasselbe lehrte mich meine klinische Beobachtung. Ich hebe nur einzelne Fälle heraus:

Beobachtung 1. Contusion des Schädelknochens durch Schlag mit einem Stück Holz gegen den Kopf. Stich in das Abdomen. Tod wenige Stunden nach der Verletzung. Kein extradurales Hämatom.

1868. Patient (A. Schweizer) wurde sterbend, doch bei ungetrübtem Bewusstsein eingeliefert. Er hatte kurz vorher im Streite mit einem betrunkenen Kameraden die oben kurz angegebenen Verletzungen erhalten. Bei der gerichtlichen Section fand sich eine kleine Wunde mit zerrissenen, unebenen, blutunterlaufenen Rändern am linken Stirnbeine, die Weichtheile über dem Knochen reichlich mit Blutextravasaten durchsetzt, das Periost

$^1/_2$ Zoll lang durchtrennt, blutig imbibirt. Die Diploë des dünnen Stirnbeins zeigte viele Blutextravasate. An der Dura mater fand sich keine Abnormität. Der Stich hatte den gefüllten Magen getroffen, sein Inhalt sich in die Bauchhöhle ergossen und eine beginnende diffuse Peritonitis erzeugt.

Beobachtung 2. 1867. Charité. Fr. Krausmann. Contusion des Schädels durch Hieb mit einem stumpfen Werkzeuge (genauere Angaben konnte Patient nicht machen). Knochen contundirt. Kein extradurales Hämatom. Stich in die rechte Lunge von hinten. Pneumonia traumatica. Tod am 5. Tage nach der Verletzung.

Patient ging Nachts mit der oben bezeichneten Verletzung, die er bei einer Rauferei erhalten hatte, zu. Er hatte keine Erscheinungen der Commotio cerebri. Hieb und Stich waren von hinten gekommen. Auf dem rechten Scheitelbeine fand sich eine 1 Zoll lange Wunde mit stark zerrissenen Rändern, in der das Scheitelbein entblösst lag. Die Weichtheile waren blutig imbibirt. Die Wunde blutete nur wenig. Nach Reinigung der Wunde und Glättung der Ränder wurden Nähte angelegt. Es bestand Hämoptoë. Die Stichwunde lag unter der Scapula zwischen 6. und 7. Rippe. Sie blutete stark, es trat Luft heraus, und Emphysen bestand in der Nachbarschaft. Auch hier wurde ein Verschluss der Wunde vorgenommen. Patient bekam schon am 2. Tage Fieber und eine Pneumonie der ganzen rechten Seite. Unter den Erscheinungen des Lungenödems starb er am 5. Tage. Bei der Section fand sich der Schädelknochen mit Blutextravasaten durchsetzt, aber auf der Dura kein Hämatom. In der entzündeten rechten Lunge bestand ein Brandherd von Faustgrösse um die Stichwunde.

In der nachfolgenden Beobachtung bestanden Knochenverletzungen und ihnen entsprechend ein umfangreiches extradurales Hämatom.

Beobachtung 3. Starke Contusion des Schädels. Fissur. Zerreissung der Dura mit Hämatom derselben. Zahlreiche rothe Erweichungsherde im Gehirn; bronchopneumonische Herde in den Lungen. Cavernöser Tumor am Mesenterium jejunale. Beckenvenenthromben.

Der Kranke, dem ein Balken auf den Kopf gefallen war, hatte nach der Verletzung 14 Tage gelebt, war bei Besinnung, sprach jedoch nicht und zeigte ein auffallend mürrisches, gereiztes Wesen. Die Temperatur des Körpers blieb immer sehr niedrig (35 °). Mehr konnte ich über den Verlauf der Verletzung nicht erfahren.

Section: Zu beiden Seiten des Halses von den Ohrläppchen angefangen bis herunter zur Schultergegend findet sich eine derb anzufühlende bläuliche, verfärbte, lederartige Stelle. Beim Einschneiden erweist es sich, dass hierselbst die Cutis, das subcutane Zellgewebe und die oberflächlichen Muskelschichten blutig getränkt sind. — Auch an der Schädelkappe findet man derartige Extravasate und zwar beiderseits zunächst oberhalb der Ohren, der Schläfengegend, rechts ausserhalb der Fascia temp., links auch den Musc. temp. durchtränkend, ausserdem kleinere

Blutextravasate vielfach auf der Convexität des Schädels theils unter der Haut, theils zwischen Galea und dem Knochen. — Nach Absägung des Schädeldaches zeigte sich an der Innenfläche des dicken Schädeldaches dessen Nähte bereits verknöchert sind, ein zweithalergrosses, dunkelrothes Blutextravasat an dem vorderen Theile der Sutura lambdoidea an ihrem linken Schenkel. Es ist musartig geronnen und haftet ziemlich fest am Knochen. Nach Abspülung desselben bemerkt man eine die innere Schädelplatte durchdringende Fissur, welche einfach links von der Mittellinie $2^1/_2$ cm vor dem Ang. lambdoid. des betreffenden Scheitelbeins beginnt und an dem letzteren sich in zwei Theile theilt, welche der Richtung beider Schenkel der Sutur. lambdoid. folgend verlaufen. Zunächst halten sich dieselben etwas nach aussen von der Naht, verlaufen jedoch dann mit ihr und dringen immer tiefer in den Knochen ein, in der Gegend des Sägeschnittes auch die äussere Lamelle durchdringend. Die Fissur hat einen sehr geradlinigen Verlauf und zieht sich nach beiden Seiten ziemlich symmetrisch hin. Sie verlässt an der Grenze des Hinterhauptbeins die Richtung der Naht, um, den Sin. transv. durchdringend, auf die Felsenbeinpyramide überzugehen, die sie links auf dem Tegmentum tympani, rechts oberhalb des äusseren Gehörgangs passirt, immer bekleidet von kleinen, fest anhaftenden Blutextravasaten. Links ist die Trommelhöhle und die Zellen des Proc. mastoid. mit grünlich verfärbtem Blute imbibirt. Rechts sind diese Höhlen vollkommen frei. Ebenso sind die Schnecken beiderseits blutlos. In der rechten oberen Hinterhauptcurve ist wiederum ein achtgroschengrosses geronnenes Blutextravasat. An dieser Stelle ist auch die Dura vom Sägeschnitt an etwa 3 cm weit eingerissen, und auch auf ihrer Innenfläche liegt an diesem Theile ein dickes, rothes, mit Hirnmasse gemischtes Blutgerinnsel, welches ziemlich fest an der Dura haftet. Bei Herausnahme des Gehirns bleiben an dieser Stelle sehr lange Hirngefässe wie herauspräparirt hängen. Die Sinus der Dura mater sind leer, nur am Foramen jugul. hängt ein rothes ziemlich derbes Blutgerinnsel. Die Hirngefässe sind sehr weit, ihre Wandungen starr, doch ohne atheromatöse Herde. Am hintersten Ende der rechten Grosshirnhemisphäre ist ein apfelgrosser rother Erweichungsherd im Gehirn, der die Substanz des Hirns bis zum Hinterhorn des Seitenventrikels durchsetzt. Mehrere kleinere Herde finden sich an verschiedenen Stellen des Grosshirns, so namentlich auch an der Spitze der linken Hemisphäre, wo auch der Olfactorius in die Erweichung mit hineingezogen ist, ferner auch noch an den verschiedensten Stellen der beiden Hemisphären. An diesen Theilen dringt die rothe Erweichung bald mehr bald weniger tief in die Hirnrinde oder auch in die äussersten Schichten der weissen Substanz ein. Ausserdem finden sich noch viele Blutungen in der Substanz der Pia, wodurch dieselbe mehrere mm dick wird. Die Seitenventrikel sind sehr weit und enthalten eine röthliche, etwas trübe Flüssigkeit. Keine Spur von Meningitis; mässiges Oedem der Pia. Die Dura haftet ziemlich fest am Schädel.

Auf der Vorderfläche des Mesenterium sitzt, von der Serosa überzogen dicht am Darme 20 cm vom Anfange des Jejunum eine wallnussgrosse, weiche pilzförmige Geschwulst auf. Dieselbe zeigt eine dunkelblaurothe, von weissen etwas tiefer liegenden Strängen netzförmig durchzogene

Oberfläche. Von oben her verläuft die Vorderplatte des Mesent. ziemlich glatt zur Oberfläche des Tumor; von unten und von den Seiten her tritt es mit starker Faltenbildung an den Fuss der Geschwulst heran. In einzelnen der Falten scheinen Gefässe zu verlaufen. Beim Einschneiden entleert sich eine beträchtliche Menge Blutes. Die Geschwulst sinkt ganz zusammen und verliert ihre blaurothe Farbe. Auch das Innere der Geschwulst ist von ähnlichen maschenartig geordneten Bindegewebszügen durchsetzt, wie sie auf der Oberfläche durchschimmerten.

In den Beckenvenen dunkelrothe und ziemlich weiche Thromben. Alle übrigen Organe normal.

Im nachfolgenden Falle war der Bluterguss auf der Dura nicht durch die Knochenverletzung verursacht, sondern durch eine secundäre Blutung aus der durchrissenen Art. meningea media.

Beobachtung 4. F. Zabel. Schädelfractur (durch Hufschlag); Einriss der Dura und extradurales Hämatom mit Zerreissung der A. mening. media. Zertrümmerung des linken Vorderlappens bis in das Vorderhorn des Seitenventrikels hinein mit theilweiser Gangrän der Hirnsubstanz; — blutig seröser Erguss in die Ventrikel. Lepto-Meningitis traumatica.

Patient lebte fast noch 8 Tage nach der schweren umfangreichen Gehirnzertrümmerung ohne Lähmungserscheinungen mit vollem Bewusstsein. Der Tod trat durch eine secundäre Blutung aus der Meningea media ein, unter den Erscheinungen des Hirndrucks. Mehr konnte ich über den Verlauf des Falles nicht erfahren (er war im Kloster der barmherzigen Brüder behandelt).

Gut genährte, kräftige Leiche.

Am Planum temporale sinistr., bis fast zum äusseren Augenwinkel hin sich erstreckend, eine nach unten leicht convexe, ziemlich scharfrandige Hautwunde von ca. 4—5 cm Länge. Der Grund derselben durch ein grosses Blutgerinnsel, das die weichen Decken im Umfange einer Handfläche abgehoben hat, ausgefüllt; nach Entleerung der Coagula sieht man den M. temporalis durchtrennt und den fracturirten Schädeltheil (Os tempor. und Os front. sin.) blossliegend.

Die genauere Untersuchung des letzteren ergiebt, dass Os frontis und Os temporis in einer ovalen 6 cm langen und $3^1/_2$ cm breiten Fläche mehrfach fracturirt und eingedrückt sind (um die ganze Dicke des Schädelknochens). Die Sutura coronalis läuft fast mitten durch die Bruchfläche. Es ist ein Sternbruch mit fünf einzelnen Fracturstücken, eine Bruchlinie läuft gerade durch die Furche der Art. mening. med. Alle Bruchstücke springen nach innen in einer von hinten nach vorn verlaufenden, scharfen Kante vor, durch welche die Dura mater an zwei Stellen in einer Ausdehnung von 1—bez. $2^1/_2$ cm scharf durchschnitten ist. Der unmittelbar anliegende Theil des linken Vorderlappens zeigt ebenfalls einen ziemlich scharfrandigen etwa 2 cm langen Einriss genau dem grösseren der Dura correspondirend; durch denselben gelangt man in eine über Wallnussgrösse einnehmende Höhle im Vorderlappen, welche mit dem linken Vorderhorn in Verbindung steht und zum Theil mit zertrüm-

merter, gangränös zerfallener Hirnsubstanz erfüllt ist. In sämmtlichen Ventrikeln ziemlich reichlicher trüber Erguss. In der Umgebung der Fracturstelle ist der Knochen in grosser Ausdehnung stark injicirt und geröthet, einzelne Stellen mit oberflächlich beginnender Necrose. Pia mater um die Einrisse herum injicirt, mit fibrinösen Auflagerungen bedeckt. Im Schädelraum auf der Dura ein ziemlich umfangreicher frischer Bluterguss. Auch die Pia mater der ganzen linken Convexität injicirt und mit Eiter infiltrirt. Gyri sämmtlich bedeutend abgeplattet. Hirnsubstanz ausser leichter seröser Infiltration und Verfärbung an der linken Oberfläche ohne weitere Veränderungen.

Ich verweise auch auf Beobachtung Ludwig.

Der folgende Fall zeigt, dass selbst, wenn der Knochen bricht und die Dura und Arter. meningea media zerreissen, doch kein extradurales Hämatom einzutreten braucht.

Beobachtung 5: Wilh. Adolf, Maurer, 45 Jahre alt. Lochbruch des Schädels, bedeutende Gehirnquetschung, Zerreissung der Dura mater und der Arter. mening. media, doch kein extradurales Hämaton. Purulente Leptomeningitis.

Vom klinischen Verlaufe des Falles habe ich nichts erfahren können.

An der rechten Seite des Schädels, $9^1/_2$ cm oberhalb der Ohrmuschel, eine der Länge nach verlaufende, bis auf den Knochen gehende, gequetschte Wunde. Dieselbe ist in der Mitte durch einen zweiten kleineren Wundschenkel gekreuzt. Der Kreuzungsstelle gegenüber im Schädeldache ein fast vollkommen runder Lochbruch, welcher ohne alle begleitenden Fissuren die ganze Dicke des Schädeldaches ziemlich glatt durchsetzt. Der Lochbruch fällt ziemlich genau mit der grössten Höhe des Scheitelbeines zusammen. Die Knochensubstanz der Umgebung unverändert. Periost normal mit Ausnahme der Trennungsstelle, doch leicht ablösbar. Der grössere Wundschenkel 6 cm, der kleinere $2^1/_2$—3 cm lang; die Wundränder verfärbt, stark aufgewulstet. Der grösste Durchmesser der Oeffnung ist $2^1/_2$ cm. Am oberen Umfange ragt ein 2 mm langer feiner, spitzer Fortsatz der Tabula vitrea in die Lichtung des Loches vor. Sonst ist die Wandung überall glatt ausgerandet. Die Furche für den hinteren Ast der Art. mening. media wird gerade von der Bruchstelle durchsetzt. Schädeldach im Ganzen dünn, bis 4 mm stark. Entsprechend der Bruchstelle ist die Dura ungefähr in demselben Umfang durchtrennt. Die dadurch gebildeten Wundlappen livid verfärbt, geschwellt mit einzelnen grieskorngrossen Knochenfragmenten belegt und von eitrigen Massen umgeben. Der vordere Umfang dieser Verletzung ist mit einem halbmondförmigen hämorrhagischen Hofe umzogen. Der zuführende Ast der Art. mening. media ist durchgerissen, jedoch durch einen festen Thrombus verschlossen. Dura im Ganzen injicirt.

Die linke Hemisphärenoberfläche zeigt Trübung, Verdickung und sulzige Infiltration der weichen Häute. An der rechten Seite ist bereits eine diffuse Eiterung der letzteren eingetreten. In der Tiefe der Sulci legen hier und da bedeutende Eitermassen.

Gegenüber der Bruchstelle findet sich in der rechten Grosshirnhemisphäre eine, 6 cm in der grössten Länge, 14 cm in der grössten Breite messende Stelle, wo die ganze Oberfläche der Hirnsubstanz zerrissen und gequetscht erscheint; mehrere Gyri sind quer durchtrennt. Auf denselben und in der Tiefe der Sulci liegen missfarbige, flockige Trümmer von Hirnmasse und graugelbe Eitermassen; ein grösseres Blutcoagulum findet sich nicht vor. Die Zertrümmerung des Hirns geht nirgends tiefer als der Boden der Sulci reicht und dringt namentlich in das grosse Markcentrum nur bis zu 1—½ mm Tiefe ein. — Die weichen Hirnhäute sind in der genannten Ausdehnung ebenfalls zerrissen. Hier und da finden sich noch einzelne Knochensplitter von der Grösse eines Hirsekorns bis zu der einer Linse. Erscheinungen einer entzündlichen Reaction der benachbarten Hirnsubstanz nirgends wahrzunehmen. Die Ventrikel zeigen keinen Erguss, die übrigen Hirntheile sind von guter Consistenz, etwas durchfeuchtet. Nirgends ein Bluterguss.

Die Schädelbasis frei.

Die Untersuchung des macerirten Schädeldaches ergiebt eine Fissur der Tabula vitrea vom unteren Rande des Loches bis in die Sägefläche nach abwärts verlaufend; dieselbe wird in ihrer unteren Hälfte penetrirend. Am vorderen Umfange des Loches in der äusseren Tafel mehrere kurze wie eingekratzt erscheinende Linien. Pfeilnaht und Lambdanaht z. Th. obliterirt.

So erscheint es denn nicht gerechtfertigt, wenn Pott und Stromeyer das extradurale Hämatom als einen niemals fehlenden Befund bei der Contusio cranii ansahen.

Noch weniger haltbar sind aber die Schlussfolgerungen, welche diese beiden Autoren an das Ereigniss knüpften. Das extradurale Hämatom sei zwar selten so hoch, dass es eine Raumbeschränkung in der Schädelhöhle bewirke, reiche aber doch aus, um eine Reizung der Dura Mater zu unterhalten, die sich unter ungünstigen Bedingungen bis zur eitrigen Entzündung steigern könne. Da aber gleichzeitig die Dura mater, also das innere Periost, welches die Ernährung des Schädelknochens in erster Stelle vermittle, abgelöst sei, so verfalle der Knochen der Nekrose und Eiterung. Pott ging dabei von der Anschauung aus, dass frei in ein Organ oder ein Gewebe ergossenes Blut (z. B. das bei der Trachea in die Lunge fliessende) ein Entzündungs- und Eiterungs-Erreger allerersten Ranges sei. Sie hat lange als ein chirurgisches Axiom gegolten. Als ich auf dem zweiten Chirurgencongresse dasselbe, gestützt auf Experimente, anzuzweifeln wagte, wurde ich mit einer gewissen Entrüstung vom ganzen hohen Rathe zur Ordnung gerufen. Die Wiederholung meiner Versuche ergaben mir aber doch immer wieder dasselbe Resultat, dass reines Blut rein unter die Schädelknochen etc. eingespritzt bald resorbirt werde und niemals Entzündung oder gar Eiterung bewirke. Es kommen ja freilich

äusserst seltene Fälle vor, in denen subossale Hämatome vereitern, ohne dass sie nachweisbar nach aussen communiciren. Ich habe in den kriegschirurgischen Beobachtungen 1870 einen Fall mitgetheilt, in dem bei einer subcutanen Schädelfactur Eiterung auf der Dura mater eintrat (p. 68). Huguénin und Heinecke berichten Ähnliches. Wie es unter solchen Umständen doch zur Eiterung kommen kann, ist zur Zeit noch unerklärlich, doch liegt die Annahme nahe, dass das Hämatom aus bereits inficirtem Blute gebildet oder Communicationen desselben mit der Aussenwelt oder mit versteckten Eiterdepots übersehen wurden. Diese überaus seltenen Fälle bestätigen aber doch nur die Regel, dass eine Vereiterung der subossalen Hämatome nur eintreten kann, wenn sie für die Invasion der Eiterkokken zugänglich sind. Pott wollte durch seine prophylaktischen Trepanationen die Vereiterung der Hämatome verhüten und rief sie hervor, da er sie freilegte und inficirte. Bei der ersten Trepanation fand er noch keinen Eiter. Wenn aber trotz seines kühnen Vorgehens sich der Zustand der Patienten verschlimmerte, so war er bei der zweiten Operation da. Je öfter er trepanirte, um so mehr Eiter fand er.

Die erfahrenen Chirurgen haben sich daher bald von der Unhaltbarkeit der Pott'schen Anschauung überzeugt. So sagt Beck: „Der Eintritt einer wirklichen Knochenhautentzündung ist bei der Contusio cranii selten. Sie kommt vielmehr nur dann vor, wenn die Verletzten an Dyskrasien leiden oder ihre Beschädigungen in auffallender Weise vernachlässigen.“ So sehr man der letzten Erfahrung zustimmen muss, so wenig kann man es mit der ersten. Unsere Patienten waren durchweg gesunde Leute, die hart gearbeitet hatten, ehe sie das Trauma erlitten. Auch ist die Ostitis cranii traumatica purulenta ein ganz acuter Process, während die dyskrasischen chronisch verlaufen. Der Ausgang beider ist sehr verschieden.

Heinecke hilft sich daher anders: Er hält die Ostitis purulenta nach der Contusion nicht für einen entzündlichen Process. Der Knochen spiele dabei vielmehr eine ganz passive Rolle, denn es trete unter dem Einflusse der aus benachbarten Eiterherden oder aus der Luft in ihn eindringenden Zersetzungserreger ein Zerfall seines Markes ein, der nicht einmal in allen Fällen mit Eiterung verbunden sei. In manchen Fällen sterbe das Mark einfach ab, faule und löse sich in braune Jauche auf. Sie seien am besten als eine acute Nekrose aufzufassen. Auch diese Anschauung widerspricht den klinischen Thatsachen, denn die Ostitis traumatica verläuft von Anfang an als eine acute purulente Entzündung und eine Putrescentia spontanea medullae ossis, die zur acuten Nekrose führt, ist noch nicht beobachtet.

Mehr noch als alle von uns bereits angeführten spricht die Thatsache gegen die Anschauungen Pott's und Stromeyer's, dass die Ostitis traumatica purulenta garnicht an eine vorhergegangene Schädelcontusion gebunden ist, vielmehr bei jeder Wunde eintreten kann, wenn eine infectiöse Eiterung bis auf den Schädelknochen vordringt. Hutchinson sah sie nach einem Hundebisse, ich nach einer Schädelwunde, durch Glassplitter (No. 102) erzeugt, ein anderes Mal nach einer Schnittwunde mit einem scharfen Schustermesser hervorgebracht, eintreten. Für besonders gefährlich galten mit Recht bei uns die Stichwunden des Schädels. Sie wurden von den Patienten als leichte Verletzungen vernachlässigt, schlossen sich von aussen, während in ihrer Tiefe eine Eiterung langsam die Galea unterwühlte. Es gab dabei verschiedene Vorgänge:

1. Wenn durch das Trauma der Knochen blossgelegt wird, so braucht er, wie allgemein bekannt ist, nicht der Eiterung und Nekrose zu verfallen, vielmehr kann sich das durchtrennte Periost wieder an, oder der Periostlappen bei zweckmässiger Behandlung wieder über den Knochen legen, oder, wenn dies nicht geschieht, so vermag eine Ostitis reparans das blossliegende Stück in ein weiches Granulationsgewebe zu verwandeln, ohne dass dabei ein greifbares Stück des Knochens nekrotisirt. Zuweilen geschieht dies freilich in kleineren Blättchen oder in grösseren lamellösen Stücken. Es ist nicht richtig, wenn Hutchinson meint, dass der Knochen absterben müsse, wenn er länger als eine Woche blossliege, denn wir sahen die umfangreichsten Osteodenudationen, welche der Hospitalbrand bewirkte, noch nach Monaten ohne Nekrose zur Heilung kommen.

Das Unglück in unseren Fällen war, dass die Schädelwunden theils künstlich zur Eiterung gebracht wurden, theils trotz der Bestrebungen zur Erzielung einer prima intentio doch der Eiterung verfielen. Jede Eiterung ist aber infectiös, wenn sie auch früher für bona et laudabilis erklärt wurde. Der blossliegende Knochen wurde von Eiter umspült und so hatten die Eiterkokken Zeit und Gelegenheit genug, in ihn einzudringen. Waldeyer hat gezeigt, dass die Wundeiterung genügt, um eine phlebitische und periphlebitische Eiterung hervorzubringen. Die Bindegewebszellen, welche von der Eiterung umspült werden, vermehren sich ebenso wie auch die sogenannten Epithelzellen nach voraufgegangener Schwellung, die Intima wird leicht verdickt und gelockert und nun bilden sich darauf höchst zarte, sammtweiche Beschläge, welche keiner Auflagerung, sondern wirklichen Gewebswucherungen der Epithelzellen entsprechen und wie ganz kleine papilläre Knospen und Fädchen auf der Innenwand

liegen. Diese Epithelwucherungen tauchen in die äusserste Wandschicht des Blutstroms, welcher an und für sich schon langsamer als der centrale fliesst, ein und die fibrinoplastische Substanz der jungen Gewebszellen schlägt aus der fibrinogenen des Bluts das Fibrin nieder. So entsteht eine Thrombose in ihnen. Durch Einwanderung von Eiterzellen aus der Wundeiterung in das Centrum dieser Thromben wird ihr eiteriger Zerfall herbeigeführt. Zur Phlebitis gesellt sich bald Periphlebitis. So kann eine purulente Infection von der Wunde bis zur Diploë geleitet werden, während die Wunde selbst noch in guter Verfassung sich befindet. Erst die Knochenentzündung führt dann secundär die Periostitis und Phlegmone der Galea herbei, wie die Osteomyelititis an den langen Röhrenknochen.

Es ist auch weiter zu bedenken, dass nach Weigert's Untersuchungen aus benachbarten Eiterherden Bakterien durch die Gefässwandungen dringen und sich hier in Form einer feinen Haut auf die Intima ablagern, um von hier aus weiter durch den Blutstrom verschleppt zu werden. So birgt die Weichtheileiterung viele und schwere Gefahren für den benachbarten denudirten Schädelknochen in sich.

2. Viel gefährdeter wurde aber der Verlauf der Kopfwunden damals durch die phlegmonös-periostalen Entzündungen, welche so häufig zu den Wunden hinzutraten. Auch in der vorantiseptischen Zeit heilten die Kopfwunden, welche die Galea nicht durchdrangen, meist ohne Eiterung unter dem Schorfe. Selbst wenn sie in Eiterung geriethen, so bot doch die derbe Galea hinreichenden Schutz gegen ihr Vordringen bis in das dem Pericranium aufliegende Bindegewebe oder das Pericranium selbst dar. So kam denn auch bei 155 grösseren, die Galea nicht durchsetzenden Weichtheil-Schädelwunden, welche innerhalb 5 Jahren in der königl. chirurgischen Klinik zu Breslau behandelt wurden, und bei 75 ähnlichen, während des französischen Krieges beobachteten, kein Fall von Phlegmone oder Pyämie vor. Durchdrang aber die Wunde die Galea, so hatte die der Cutis grosse Neigung, sich zu schliessen, während in der Tiefe unter der Galea gern Wundsecrete zurückblieben, welche bald Zersetzungen eingingen und einen immer infectiöseren Charakter erhielten. Da sie aber unter der straffen Galea einem starken Drucke ausgesetzt waren, so wurden sie bald auch weiter in die benachbarten Gewebe hineingepresst. So trat denn eine eitrige Infiltration des aponeurotischen, mit dem Pericranium und der Diploë des Knochens in intimer Verbindung stehenden Bindegewebes ein, welche in den lockeren Maschen sehr schnell flächenförmig und nach der Tiefe zu weiterkroch. Immer

wieder bildeten sich unter der Galea und dem Perioste straff gespannte Abscesse und in dem absterbenden Bindegewebe stagnirten putride Massen in Menge. So wurde durch die phlegmonöse Eiterung die Galea weithin abgelöst, der Knochen immer umfangreicher entblösst und der inficirenden Eiterung ausgesetzt. Aber auch in das Blut brachen die putriden Gifte mit Macht ein und erzeugten das hohe septische Fieber, den unheilvollen Begleiter dieser Processe. Vermittelt wurde der Ausbruch dieser Phlegmonen in erster Linie durch die schmutzige vorantiseptische Wundpflege, denn sie verschwanden mit dem gesegneten Aufgange der Anti- und Asepsis. Für die schnelle Verbreitung der infectiösen Stoffe im Bindegewebslager sorgten oft noch nach den Untersuchungen von Braxton Hicks bei unseren Patienten zweifellos die grosse Unruhe und beständigen Kopfbewegungen während des Delirii trementis (Beob. 7, 12, bes. 82), das so häufig bei ihnen ausbrach, oder während der die Sepsis begleitenden Fieberdelirien. Auch war, wie schon A. Koehler hervorgehoben hat, die Herabsetzung der Widerstandskraft der Gewebe gegen infectiöse Eindringlinge bei solchen Gewohnheitstrinkern, die das Gros unserer Patienten bildeten, nicht zu unterschätzen. So wurde schliesslich auch das sub- und intermusculäre Bindegewebe von der phlegmonösen Eiterung ergriffen. Schon makroskopisch waren die eitrigen Bindegewebszüge durch die Muskeln zu verfolgen. Bald bildeten sich kleine intermusculäre Abscesse um die nekrotisirenden Bindegewebsmassen. Sie confluirten unter sich und unterminirten und zerstörten das ganze Gefüge des Muskels. Am Eintritte der Gefässe in den Muskel waren die eitrigen Depots am mächtigsten und frühesten vorhanden. Bald liessen sich perivasculäre Eiterungen und eitrige Thrombophlebitis in den Muskelvenen nachweisen. Da aber die Diploëgefässe mit den in der weichen Schädeldecke verlaufenden vielfach anastomisiren, so waren dem Fortkriechen der infectiösen Eiterung von den Weichtheilen in die Diploë die Thore weit geöffnet. In dieser fanden sich auch, wie wir sehen werden, stets um die erkrankten Gefässe die ersten Eiterherde (siehe Tafel I).

Beobachtung 6. Vulnus capitis contusum. Phlegmone-Ostitis. Tod durch Pneumonie.

Der 24jährige Arbeiter Carl Friedrich erhielt in einem Streite durch Stockschläge auf den Kopf eine 2 cm lange Stirnwunde, und blieb, da er stark betrunken war, 8 Stunden auf freiem Felde liegen. Am 3. Tage nach der Verletzung ging er der Charité zu. Er fieberte, die Wunde sah sehr unrein aus, ihre Ränder nekrotisirten, sie secernirte einen stinkenden dünnen Eiter und die Nachbarschaft zeigte eine ödematöse Schwellung. Bei einer Incision durch die Galea ergab sich eine gelatinös-trübe

Infiltration des Bindegewebes bis in das Periost. An demselben Tage entwickelte sich unter einem heftigen Schüttelfroste eine linksseitige Pneumonie, die am 8. Tage nach der Verletzung den Tod des Patienten herbeiführte.

Bei der Section zeigte sich die Galea weithin durch eine putride Eiterung abgetrennt; sie selbst eitrig durchtränkt, das Bindegewebe stellenweis in Mortification begriffen. An der Grenze der eitrigen fand sich eine sulzig-trübe Infiltration. Das Periost in der Grösse eines Zweithalerstückes durch Eiterung und Nekrose zerstört, der Knochen in derselben Grösse entblösst und mit schmierigen Eitermassen bedeckt. Die Phlegmone erstreckte sich bis in und unter den Musc. frontalis, der ganz von gelben Eiterstreifen durchsetzt und von grösseren buchtigen Abscessen zerstört war. Diese enthielten einen dicken, stinkenden Eiter. Die Muskelvenen waren theils mit eitrigen Thromben erfüllt, theils schon in die Abscesse durchgebrochen. Im Verlaufe ihrer Scheiden liess sich die Eiterung bis in die Diploëvenen verfolgen und hier fanden sich auch schon im Knochen Eiterdepots, die noch zerstreut und von einander getrennt durch die Diploë sich verfolgen liessen. Endocraniell keine Eiterung. Die Pneumonie war eine croupöse (siehe Tafel I).

Eine Beobachtung, welche Zwicke Ch. An. 1888 beschreibt, zeigt, wie umfangreich eine solche Phlegmone werden kann.

Am 12. Tage nach der Verletzung durch Ueberfahren war die Kopfschwarte am Hinterhaupte in eine Eitertasche verwandelt, in welcher der nekrotisirte Knochen lag. 6 Incisionen. Trotzdem wanderte die Phlegmone über den Scheitel bis zur Stirn. Schliesslich war fast die ganze Schädeldecke blossgelegt. Am 14. Tage Somnolenz. Am 20. Tage starb Patient. Keine Section.

Ich habe ähnliche Beobachtungen, die Tillaux als Phlegmon large du crâne beschrieben hat, wiederholt gemacht (Beobachtung 96, 100).

Beobachtung 7. Vulnus contusum capitis. Phlegmone. Ostitis.

Am 5. Tage trat beim Patienten Rudolph Drechsel zu einer durch Fall gegen eine eiserne Thür erzeugten gequetschten Wunde am linken Scheitelbeine eine septische Phlegmone. Beim Patienten war am 3. Tage nach der Verletzung das Delirium tremens ausgebrochen, welches bis zum 7. dauerte. Es wurden mehrere Incisionen nöthig. Die Phlegmone schritt trotzdem rapide nach vorn, zur Seite und nach hinten fort, so dass im Ganzen 11 Incisionen in 14 Tagen nöthig wurden. Das ganze Schädeldach war entblösst und von schmutzigen, übelriechenden Eitermassen bedeckt. Am 21. Tage trat der erste Schüttelfrost ein, nachdem Patient schon 3 Tage vorher sehr über Kopfschmerzen geklagt hatte und schlafsüchtig gewesen war. Der Frost wiederholte sich am 23. Tage. Am 24. Tage trat Coma und bald darauf der Tod ein.

Bei der Section zeigte sich eine völlige Denudatio purulenta der knöchernen Schädeldecke. Unter der Wunde war der Schädelknochen in der Ausdehnung eines Thalers sehr missfarbig, beim Durchsägen die

Diploë an dieser Stelle ganz mit Eiter durchsetzt. Ausserdem fand sich ein extraduraler Abscess, Leptomeningitis purulenta und Thrombophlebitis im Sinus longitudinalis.

Zuweilen wurde diese Phlegmone aufgehalten durch die Muskelansätze an den Knochenleisten (hinten die Linea semicircularis superior, vorn der Margo supraorbitalis, seitlich die Linea temporalis). Um den Ausbruch dieser septischen Phlegmonen im Verlaufe von Kopfwunden zu verhüten, übten die alten Chirurgen bei ihnen primäre Kreuzschnitte durch die Galea und überliessen Alles der Eiterung. Das habe ich noch bei Jüngken oft gesehen und zwar mit den traurigsten Resultaten. Diese schreckliche Maxime wurde daher als grausam, wirkungslos und gefährlich von Dieffenbach bekämpft und Stromeyer stellte kühn den Satz auf, dass Kopfwunden unter „keinem Vorwande" erweitert werden dürften.

Fast dasselbe Unheil richtete früher die Rose an, die in der vorantiseptischen Zeit eine so häufige und verhängnissvolle, daher auch von Aerzten und Laien gleich gefürchtete Complication der Kopfwunden bildete. Wir haben Zeiten auf den chirurgischen Stationen durchlebt, in denen sie bei keiner Kopfwunde ausblieb (siehe Beobachtung 42, 45, 47, 48, 49, 84, 91, 104, 105). Viel spitzfindige Mühe ist darauf verwendet worden, besonders von Pott und Bruns, um Unterschiede zwischen der Phlegmone und der Rose zu construiren. Trotzdem hat es sich immer deutlicher und gewisser herausgestellt, dass beide ihrem Wesen nach identische Processe sind, die in der klinischen Erscheinung nur darin von einander abweichen, dass die Rose seltener zu Eiterung und Pyämie führt, als die Phlegmone. Wenn man auch heute noch die verschiedenen Streptokokken künstlich auseinander hält, so scheint es mir doch schon zweifellos, dass sie alle eine grosse Familie von derselben Wirkung und Tendenz, wenn auch von verschiedener Potenz bilden. So sieht man denn auch im Verlaufe der Rose perivasculäre und perilymphangoitische Eiterungen im Bindegewebe eintreten, die confluirend zu grösserer Abscessbildung führen, das benachbarte Bindegewebe inficiren und so umfangreichere Eiterungen mit Ablösungen der Galea und des Periosts herbeiführen.

Beobachtung 8. Vulnus contusum capitis. Erysipelas. Ostitis. Pachymeningitis. Leptomeningitis purulenta.

Der Arbeitsmann Fr. Pakedorf, 38 Jahre alt, ging der äusseren Station der Charité am 26. August zu. Es war ihm Tags zuvor ein Maurerloth, 3—4 Pfd. schwer, auf das linke Scheitelbein gefallen. Hier fand sich eine 1 Zoll lange Wunde mit gequetschten Rändern und blutunterlaufener Umgebung. Sie drang nicht bis auf den Knochen. Glättung der Ränder,

Naht. Am 3. August Schüttelfrost und Aufblühen einer Rose an der Wunde. Sie erstreckte sich schnell über die ganze Kopfhaut, die Stirn, und die vordere Halsfläche. Das Allgemeinbefinden war dabei ganz ausserordentlich gestört: Temp. Morgens bis 40,7° C., Abends bis 41,2° C., trockene, rissige Zunge, lebhafter Durst, Durchfälle, Milz- und Leber-Schwellung, Delirien. Am 9. Tage (13. nach der Verwundung) trat ein Fieberabfall, am 11. die Krisis ein: Morgentemp. 36,4° C., Abendtemp. 37,5° C. Die Rose kam zum Stillstande und verblasste bis zum 14. Tage (18. Tag nach der Verwundung). Inzwischen hatte die Wunde geeitert und die Nähte mussten entfernt werden; dann verklebten die Ränder. Am 21. Tage nach der Verwundung fand sich ein Abscess neben der Wunde, am 23. ein kleiner dicht darüber, am 25. ein dritter dicht daneben. Bei ihrer Entleerung durch eine Incision lag der Knochen entblösst in der Eiterhöhle. Die Brücken zwischen den 3 Abscessen nekrotisirten, die Galea wurde von einer phlegmonösen Infiltration betroffen, löste sich ab und bildete grössere Eitertaschen, so dass mehrere Incisionen erforderlich wurden. Am 31. Tage nach der Verwundung traten Kopfschmerzen und Somnolenz, am 32. Tage Lähmung der rechten Körperhälfte und Sopor, am 34. unter Coma der Tod ein.

Bei der gerichtlichen Section fand sich eine Ostitis purulenta am blossliegenden Knochen, darunter ein epiduraler Abscess und eine eitrige Leptomeningitis rechts. Die Galea war in der Ausdehnung einer Mannshand durch eine jauchige Eiterung vom Knochen abgelöst.

Aehnlich verlief auch die folgende Beobachtung.

Beobachtung 9. Vulnera contusa capitis. Starke Commotio cerebri. Blödsinniger Zustand. Rose. Paresen. Ikterus. Purulente Ostitis, Extra- und Subdural-Abscess, Piaabscess, hämorrhagische Meningitis. Pfropf im Ductus choledochus.

Frau Rose sprang am 8. Mai aus dem Fenster. Sie kam bewusstlos mit 2 bis auf den Knochen dringenden, parallel verlaufenden Stirnwunden, die sehr zerrissene Ränder zeigten, in die Charité. Auf lautes Anrufen antwortete sie, doch immer nur „August". So lag sie bis zum 3. Tage. Dann benahm sie sich wie eine Blödsinnige. Die Wunden fingen zu eitern an, Patientin riss sich die Verbände ab und tobte Tag und Nacht. Nachts schlief sie nicht. Am 4. Morgens Temp. 39,1° C., Pulsfr. 112. Die Wunden sahen sehr schlecht aus, der Knochen lag weit entblösst und mit schmutzigem Eiter bedeckt in ihrem Grunde. Da die Ränder weit abgelöst waren, so machten wir mehrere Incisionen. Abends brach unter einem heftigen Schüttelfroste die Rose aus. Temp. 41,2° C., Pulsfrequenz 120. Sie schritt schnell über den behaarten Theil des Kopfes und über den Nacken. Die Wunden wurden trocken und die Haut um sie herum an vielen Stellen nekrotisch. Die ganze Zeit blieb die Patientin in blödsinnigem Zustande, so dass sie isolirt werden musste.

Am 11. Tage verschwand die Rose. Es hatten sich inzwischen auf der Kopfhaut mehrere wallnussgrosse Abscesse gebildet, die wir spalten mussten.

Am 12. Tage Temp. Morgens 39,6° C., Pulsfr. 120. Allgemeinbefinden sehr schlecht: trockene Zunge, Durchfälle. Abendtemp. 40,5° C., Pulsfr. 124.

Am 13. Tage blieb das Fieber auf gleicher Höhe. Patientin sprach nicht mehr. Der rechte Arm war gelähmt. Ikterische Färbung der Sclerae und Haut.

Am 14. Tage: Derselbe trostlose Allgemeinzustand. Lähmung der ganzen rechten Körperhälfte. Starker Ikterus.

Am 15. Tage Morgens ein starker convulsivischer Anfall. Er ging in ein tödtliches Coma über.

Am 16. Tage starb Patientin.

Section: Starker Ikterus. Oberhalb des Augenlides links begann eine starke Verfärbung der Stirnhaut, die sich allmählich bis in die des Scheitels verlor. Im Centrum dieser Partie auf der Höhe des linken Stirnbeins lagen zwei rundliche Geschwüre hart aneinander, beide von der Grösse eines Fünfgroschenstückes. Sie drangen bis auf den Knochen, der in ihrer Tiefe blosslag und sich dem zufühlenden Finger rauh erwies. Die Ränder waren fetzig und gewulstet. Beim Druck auf dieselben entleerte sich reichlicher, stinkender, mässig ikterischer Eiter, der unter den Rändern hervorquoll. Das Periost war im Umkreise der Geschwüre missfarbig und weithin abgelöst. Auf dem Durchschnitt sah der Knochen stark ikterisch und eitrig infiltrirt aus. Von diesen Geschwüren gehen mehrere Incisionen aus. Die Galea, mit Eiterherden durchsetzt, ist stellenweise nekrotisch. Auf der concaven Fläche der Lamina vitrea lag ein eitriger Belag, der fast das ganze linke Stirnbein überzog. Diesem Befunde entsprechend sah man auf der Aussenfläche der Dura ebenfalls eine Eiterschicht. Die Innenfläche derselben war an einzelnen wenigen Partien mit der Pia verklebt. Im Uebrigen wurden beide durch Eitermassen, die mit hämorrhagischen Beschlägen abwechselten, getrennt. Auch die Hirnhäute der rechten Seite hatten sich in grosser Ausdehnung an dem Krankheitsprocess betheiligt. Hier war es aber nicht zur Eiterbildung gekommen, sondern nur zur Neubildung feiner Häutchen, in denen sich reichlich Gefässe gebildet hatten. Dabei waren auch auf dieser Seite die Gefässe der Pia stark injicirt. Am auffallendsten waren die Veränderungen und am meisten vorgeschritten an der Stelle, die dem Geschwürsgrunde entsprach. Hier waren die Eitermassen am bedeutendsten. Der Knochen war hier auch stark angefressen. Der linke Stirnlappen war ebenfalls mit Eiterflocken belegt, seine Oberfläche zeigte eine leichte ikterische Färbung. Eine Herderkrankung im Gehirne war nicht aufzufinden. Der Sinus falciformis war leer.

Der Sinus occipitalis aber enthielt thrombotische Massen. Die Milz um das Doppelte, die Leber stark vergrössert. Die Gallenblase straff gefüllt. Ductus choledochus durch einen Schleimpfropf geschlossen. Capilläre Blutungen in der Pleura, der Nierenkapsel und auf dem Peritoneum.

Dieser Fall bietet vielfaches Interesse. Das Coma der Commotio cerebri ging in Blödsinn über, wie es schon öfter beobachtet ist. Die meningealen Abscesse hatten zur Aphasie, contralateralen Lähmung und Convulsionen geführt, wie ein Gehirnabscess. Es zeigte sich dabei wieder, wie schwer eine Differentialdiagnose zwischen diesen Affectionen sein kann. Die haemorrhagische Meningitis wurde nicht zur eitrigen, obwohl sie von Eiterungen umgeben war. Es kam

nur zur Bildung feiner Häutchen, wie es Kremianski beschreibt. Das pyämische Ikterus war katarrhalischer Natur. Rose und Phlegmone gingen Hand in Hand.

3. Ledran hat den richtigen Satz aufgestellt, dass man nur dann von einer Knochencontusion sprechen dürfe, wenn das Periost vom Knochen abgelöst sei. Das braucht nicht durch eine bis auf den Knochen reichende Wunde, sondern kann durch ein subperiostales Hämatom geschehen. Letzteres wird bei zweckmässigem Verhalten des Patienten und Arztes meist bald resorbirt und die Kreislaufsstörungen, sei es durch Ausheilen der verletzten Gefässe, sei es durch Eröffnung neuer oder Erweiterung schon bestehender Bahnen ausgeglichen. Doch sahen wir auch zuweilen solche subaponeurotisch-subperiostalen Hämatome, die nachweislich keine Verbindung mit der Aussenwelt und unter sich keine eiternden Knochen hatten, vereitern, wie wir es bei den subossalen S. 67 erwähnt haben. Ich verweise auf Fall 25, 32 und 108.

Auch Macewen bnrichtet eine solche Beobachtung:

Deichsel gegen die linke Scheitelgegend ohne nachweisbare Verwundung der Haut. Es zeigte sich in der 3. Woche Pott's teigige Geschwulst an der verletzten Stelle. Bei einer sofort vorgenommenen Trepanation fand sich Eiter unter dem vom Knochen abgehobenen Perioste, die Diploë von Granulationen ganz durchsetzt, die Tabula interna schwärzlich verfärbt, und zwischen ihr und der Dura mater eitrig durchsetzte Granulationen.

Es könnte sich hier um eine primäre Ostitis purulenta gehandelt haben, doch ist diese ein so seltenes Ereigniss, dass die Annahme wahrscheinlicher erscheint, dass durch die Vereiterung eines subperiostalen Hämatoms der Knochen, und von ihm aus die Dura mater eitrig inficirt wurde.

Auch in der „Surgical history of the Crimean war" findet sich ein ähnlicher Fall:

Contusion ohne äussere Wunde und ohne Knochenverletzung am Hinterhaupte durch einen Granatsplitter. Es bildete sich an dieser Stelle ein Abscess, der eröffnet wurde. Nach der anscheinenden Heilung klagte der Patient immer noch über Kopfschmerzen. Bald nach seiner Heimkehr starb er im Coma. Die Section ergab am Knochen nur die Erscheinungen mässiger Quetschung (?), eine Pachymeningitis suppurativa und unter dem contundirten Knochen einen Abscess im Gehirne.

Es ist wahrscheinlich, dass auch in diesem Falle ein Haematoma subperiostale vereitert und eine nicht richtig beobachtete Ostitis purulenta das Mittelglied für die eitrigen Processe bildete, die sich innerhalb der Schädelhöhle verhängnisvoll und schleichend abspielten. Eine Beobachtung, die ich zu machen Gelegenheit hatte, zeigte diese Processe in richtiger Folge:

Sturz vom Gerüst. Haematoma capitis subaponeuroticum. Vereiterung desselben. Ostitis cranii purulenta. Tod durch Pachy- und Leptomeningitis.

Ein 17 Jahre alter Handlanger (Oerstadt) war beim Hinauftragen von Kalk 10 Stufen herab und mit dem Kopfe gegen einen Haufen Steine gefallen. Er war gleich nach dem Fall „taumlich" und wurde, weil er sich eine Fractura brachii im mittleren Drittel zugezogen hatte, auf die äussere Station der Charité gebracht. Hier zeigte sich ein hühnereigrosses straffes Hämatom über dem rechten Os parietale, aber ausser leichter Erosion der Kopfhaut nirgends eine Wunde. Am 7. Tage fing der Patient zu fiebern an, 38,4° C. Abends. Die Blutbeule wurde empfindlich und vergrösserte sich, die Haut darüber erschien leicht geröthet. Am 9. Tage mussten wir eine Incision machen. Es entleerte sich blutiger Eiter. Der Knochen lag in Markstückgrösse entblösst in der Abscesshöhle. Das Fieber schwand, die Kopfschmerzen aber bestanden weiter. Beim Aufrichten trat Uebelkeit ein. Das Fieber begann schon am 14. Tage wieder und stieg von da ab beständig. Am 16. Tage wurde Patient somnolent, es traten Convulsionen ein und Abends war eine Lähmung der linksseitigen Extremitäten zu bemerken. Am 18. Tage fanden wir ihn ganz theilnahmslos; die Nacht war unter lebhaften Delirien vergangen. Am 19. Tage wiederholten sich die Convulsionen; die linksseitige Lähmung war noch deutlicher ausgesprochen. Am 20. Tage Coma und Tod.

Bei der gerichtlichen Section fanden sich Ostitis, Pachymeningitis und Leptomeningitis purulentae rechterseits.

Wir haben schon bei dem ähnlichen Vorgange an dem extraduralen Hämatome hervorgehoben, dass uns zwar die Bedingungen, unter denen eine Vereiterung solcher von intacten Weichtheilen bedeckter Hämatome eintritt, noch unbekannt sind, die Annahme aber doch am wahrscheinlichsten erscheine, dass sich die Eiterkokken schon in dem ausgetretenen Blute befinden. Macewen wies sie in seinem Falle in dem entleerten Eiter nach, nimmt aber an, dass sie durch übersehene kleine Hautrisse, oder von den Ausführungsgängen der Drüsen und Haarbälgen der Haut aus in das Hämatom, den Knochen und schlieslich auch in die Schädelhöhle gelangen.

Einen ganz eigenartigen Fall berichtet Zwicke (Jahresbericht 1881):

Ausser 3 bereits geöffneten Abscessen fand sich ein sehr grosser über dem linken Stirnbeine, in dem der Knochen blosslag. Während einige vernarbten, bildeten sich 3 neue (2 am Hinterkopfe, 1 über dem rechten Ohre), ohne dass ein Knochenleiden festzustellen war. Patientin ging es bald besser, das Fieber verschwand. 5 Wochen nach der Aufnahme aber erfolgte plötzlich der Tod.

Section: Am Schädeldach vielfach osteoporotische Stellen; am Stirnbeine über der Glabella Caries externa superficialis; über dem rechten Tuber frontale eine mandelgrosse Perforationsstelle; zweite linsengross links vor der Kreuznaht; dritte stecknadelkopfgross am rechten Scheitelbeine; das linke Scheitelbein an der Innenfläche mit einer dünnen Eiterschicht

bedeckt, rauh. An der Schädelbasis multiple Caries, namentlich an der Protuberantia occipitalis: tiefe zackige Gruben mit Perforation des Knochens. Dura im Bereiche des Scheitelbeins mit einer dünnen Eiterschicht belegt, aus dem Sinus longitudinalis ergiesst sich aus zahlreichen kleinen Oeffnungen Eiter, beim Einschneiden der Dura an der rechten Convexität entleeren sich etwa 100 ccm grünlichen rahmigen Eiters aus einer grossen intermeningealen Abscesshöhle; bei einem senkrechten Schnitte durch die rechte Hemisphäre zeigte sich auf dem ganzen Längsspalt zwischen Dura und Pia mater ein Complex communicirender Abscesse. Beide Sinus transversi mit Eiter und Thrombusmasse gefüllt. Arachnoiditis chronica purulenta; Hydrocephalus internus; Hyperaemia renum; Atrophia hepatis.

Woher in dieser Beobachtung die grosse Zahl der Abscesse kam, ist schwer zu sagen. Eine primäre purulente Ostitis der Schädelknochen scheint uns auch hier als ein zu seltenes Ereigniss ausgeschlossen zu sein. Tuberculose war nach dem klinischen Verlaufe und dem anatomischen Befunde ausgeschlossen. Lues macht solche Eiterung nicht und setzt auch andere Erscheinungen am Knochen. Somit erscheint ein Trauma als Ursache des räthselhaften Processes noch als die wahrscheinlichste Annahme. Erstaunlich bleibt immer, dass so schwere endocranielle Eiterungen ohne Symptome verliefen.

4. In der traurigen Zeit der chirurgischen Praxis, in welcher die Ostitis cranii purulenta traumatica unsere Kopfverletzten dahinraffte, verwüstete auch der Hospitalbrand die Wunden und Geschwüre in den Krankensälen der chirurgischen Stationen. Nach langem Kampfe hatte ich ihn in der Berliner Charité ausgerottet, fand ihn aber in Breslau wieder vor. Wenn er die Kopfwunden befiel — und das geschah nicht gerade selten —, so bewirkte er in kurzer Zeit die ausgedehntesten Zerstörungen der Weichtheile und die umfangreichsten Denudationen der Schädelknochen; ja er drang in diese selbst ein. In vielen Fällen konnten wir die alte Erfahrung bestätigen, dass die grossen Geschwüre, die er hinterliess, nach seiner gründlichen Beseitigung schnell heilten (siehe Beobachtung 18, 34, 47, 62), in anderen aber brach die Ostitis purulenta unaufhaltsam aus (Beobachtung 35, 42). Besonders bemerkenswerth erscheint mir die Beobachtung 47, weil Patient alle Hospitalkrankheiten nach einander glücklich überstand. Da der Hospitalbrand aus unseren Hospitälern dauernd verschwunden ist, so haben die von mir berichteten Fälle nur noch einen historischen Werth.

5. Waren die von der Contusion betroffenen Weichtheile heillos in ihren Ernährungsbedingungen gestört, so verfielen sie auch der Nekrose, welche oft genug Eiterungen und Denudationen des Knochens herbeiführte, und zwar um so eher, je acuter und feuchter der

Brand auftrat. Die Brandjauche inficirte das Bindegewebe in allen Schichten bis auf den Knochen. Es entstand eine jauchig-septische Phlegmone, welche den Knochen blosslegte und der septischen Infection aussetzte. Oft schien es Anfangs, als wollte das ganze contundirte Knochenstück der Nekrose verfallen, doch wurde meist viel verloren erachtetes noch durch Eröffnung neuer Ernährungsquellen lebendig erhalten. Ebenso geschah es am contundirten, denudirten Knochen. Sehr selten stiess sich die ganze Partie, welche durch die Contusion getödtet zu sein schien, zu einem grossen Stücke ab. Die Demarcationslinien zeigten bald, dass mehr oder weniger grosse Inseln normalen Knochengewebes zwischen dem todten stehen blieben. Dadurch bildeten die Sequester sehr unregelmässige Figuren. Sie gingen auch selten durch die ganze Tiefe des Knochens, und, wenn sie es thaten, nur an begrenzten Stellen. Meist griffen sie an einzelnen Stellen tiefer in die Knochensubstanz hinein, während sie an anderen ganz dünn waren und nur die Lamina externa betrafen. Die cariös zerfressene Oberfläche, welche den tuberculösen Sequestern eigen ist, boten die traumatischen nicht dar. Die Demarcation des abgestorbenen Knochenstückes konnte ohne Eiterung durch eine Ostitis granulosa geschehen. Doch sahen wir auch sehr leicht daraus eine eitrige Ostitis entstehen, wenn diese durch benachbarte Eiterungen oder unreine Wundflege inficirt wurde (Beobachtung 12). Pott ging noch von der Ansicht aus, dass der Contusionssequester immer durch Eiter von der Dura mater abgehoben werde. Das ist ein Irrthum, doch schien uns die Nekrose der Schädelknochen für das Eindringen, die weitere Entwicklung und Verbreitung von Infectionsmaterial weit günstigere Bedingungen darzubieten, als die der langen Röhrenknochen. Da die Schädelknochen von zwei Seiten (wenn auch von einer weit ergiebiger als von der anderen) mit Ernährungsmaterial versorgt werden, so ging ihr Absterben viel langsamer und schichtweise von Statten. Lange blieben daher noch zwischen den absterbenden oder todten und den lebendigen Partien wirksame Ernährungsbrücken, und damit eine Ein- und Ausfuhr von einer zur anderen bestehen. Wie sie sich gegenseitig erhielten, so gefährdete auch die absterbende die lebendige. Da das absterbende Knochenstück meist pathologischen Schutt in Menge enthielt, der nur auf eine Noxe zu seiner Entwicklung wartete, so genügten meist anscheinend geringe Schädlichkeiten, um eine eiterige Entzündung in den benachbarten, anscheinend noch gesunden Knochenpartien anzufachen. Diese Gefahr bestand nicht, wie die alten Chirurgen annahmen (Ambroise Paré bis zum 100., Rust bis zum 80., Andere bis zum 60.), bis zu einem bestimmten Tage des

Wundverlaufes, sondern so lange, bis die Kopfverletzung völlig geheilt war.

Beobachtung 11. Schusswunde. Nekrose des Schädelknochens. Sehr verspätete Ostitis purulenta mit Meningitis purulenta und Hirnabscess. Trotz dieser intracraniellen Eiterungen war Patient nur drei Tage krank.

Der Sergeant Schröder war in Schleswig-Holstein am 18. April 1864 in der linken Ohrgegend verwundet. Eintritt des Projectils dicht vor dem Ohre links, Zertrümmerung des Jochbogens, Durchtritt durch den äusseren Gehörgang unter Sprengung des Trommelfells und durch den Proc. mastoideus. Es wurde deformirt über dem 4. Halswirbel extrahirt. Lähmung des Facialis; Taubheit. Der Verlauf der Verletzung bot keine Abnormität dar. Es stiessen sich viele Knochensplitter und Projectilreste ab. Die Wunde brach immer wieder auf, eiterte aber nur wenig. Ende April mit Facialislähmung, Taubheit, Erschwerung des Kauens pensionirt. Bis zum 9. März 1865 hat der Patient ungestört als Postschaffner gearbeitet. An diesem Tage fiel er, ohne vorher besonders geklagt zu haben, Abends bei der Arbeit um und hatte einen heftigen covulsivischen Anfall. Danach bekam er die Besinnung nicht wieder. Am 10. März wurde er in tiefem Coma in die Charité gebracht, in der er schon am 11. März 1865 starb.

Section: Ausserordentlich kräftiger Mann. Dura und Pia der Circumferenz beträchtlich geröthet, Pia der Basis vom Chiasma bis zur Medulla dick eitrig belegt. Der linke Schläfenlappen adhärirt fest. Hier findet sich eine Perforation der Pia, welche in eine mehr als wallnussgrosse Abscesshöhle des Schläfenlappens führt, die bis in den linken Seitenventrikel reicht. Die Sinus der Basis enthalten dünnflüssiges Blut. Die Dura der Schädelbasis mit dickem, gelbem Eiter belegt. Hinter der Eminentia arcuata zeigt sich ein kleiner, von Callusmasse und Bleifragmenten umgebener Knochendefect, welcher in die Substanz des Felsenbeines führt (Schusseintrtt). Hier befindet sich eine grosse Höhle im Knochen. An der hinteren Wand des Felsenbeines war ein durch die Kugel eingebrochenes und elevirtes Knochenstück von der Grösse eines Silbergroschens nekrotisch und seines periostalen Ueberzuges beraubt. Der Knochen war in dieser ganzen Ausdehnung missfarbig, eitrig-jauchig infiltrirt, sehr übelriechend.

In diesem Falle war also in Folge der Sequestration ein Jahr nach der Verletzung eine Ostitis purulenta um die Sequesterhöhle ausgebrochen, an die sich die Pachymeningitis purulenta und ein Gehirnabscess von beträchtlicher Grösse schlossen. Erst der Durchbruch des letzteren in die Pia bewirkte schwere und schnell tödtliche Gehirnerscheinungen durch eitrige Meningitis.

Wie hier, so war auch der von Paré gesetzte Termin in einem Falle Sabatier's (Médecine opératoire II p. 27, Schädelcontusion durch Schlag mit einem zinnenern Topfe) weit überschritten. Patient war 10 Monate gesund. Da trat ein Schwindelanfall und in wenigen

Stunden der Tod ein. „A l'ouverture du corps l'os se trouva corrompu et la dure mère putréfiée."

Beobachtung 12. Gequetschte Kopfwunde am Seitenwandbeine mit nachfolgender Nekrose des Knochens. 3 Monate nach der Verletzung traten meningitische Erscheinungen auf.

Schlosser Schultz, 46 Jahre alt, recipirt am 9. Februar 1867, gestorben am 8. März 1868. Patient hatte sich durch Fall eine gequetschte Kopfwunde an der rechten Schläfengegend zugezogen. Anfänglich bestanden lebhafte Kopfschmerzen, dann trat am 12. December Delirium tremens ein. Durch die profuse Eiterung der Wunde wurde das Os parietale weithin entblösst. Am 23. Januar 1868 zeigten sich die ersten Spuren der Demarcationslinie an dem abgestorbenen Knochenstück von Thalergrösse. Am 25. Januar trat eine Kopfrose ein, die in 14 Tagen unter lebhaftem Fieber und Delirien verlief. Am 1. März zeigte sich, dass das nekrotische Knochenstück an einer Seite ganz gelöst war, an der anderen aber noch fest anhaftete. An diesem Tage klagte Patient über heftige Kopfschmerzen und hatte wiederholtes Erbrechen. Es wurde daher der Sequester extrahirt. Unter demselben sass Eiter auf der Dura mater, der in dicken Schichten fest adhärirte. Am 3. März fanden wir den Patienten somnolent, am 3. März comatös, am 8. März trat der Tod ein.

Section: Rechts von der Sagittalnaht findet sich an den Weichtheilen auf der hintern Hälfte des Parietalbeines ein 6,5 cm langer und 2 cm breiter Substanzverlust, an dessen vorderem Anfange ein entblösster und eitrig infiltriter Knochenrand liegt. An seiner hinteren Partie sieht man in der Ausdehnung von 3 cm und in der Breite von 4 cm einen unregelmässigen Knochendefect. Im Grunde desselben liegt die schmutzig-eitrig bedekte, verdickte, stark vascularsirte Dura. Auf der ganzen rechten Hirnhälfte zeigt sich eine eitrige Meningitis. In den Sinus flüssiges Blut.

Unter den bald folgenden, aus der Breslauer chir. Klinik zusammengestellten Fällen trat der Tod im Falle 27 am 60., im 27. am 72. Tage ein. Meist sahen wir die Gefahren der Nekrose schon nach 3 bis 4 Wochen sich einstellen.

Beobachtung 13. Ostitis cranii purulenta. Nekrose. Nach 3 Wochen beginnen erst cerebrale Erscheinungen. Pachy- und Leptomenigitis, Thrombophlebitis und Lungenabscesse. Pyämischer Ikterus ohne Leberaffection.

Der 20jähr. Patient, Rehhorst, dem Fig. 2 u. 3 Taf. I entnommen sind, war von einem Steine auf den Kopf getroffen. Es fand sich eine kleine Quetschwunde über dem rechten Seitenwandbein, in der der Knochen vom Periost entblösst lag. Die Wunde heilte unter dem Schorfe und Patient verliess gegen unseren Rath das Krankenhaus. 14 Tage nach der Verwundung brach die Wunde, nachdem einige Tage abendliches Fieber und Kopfschmerzen voraufgegangen waren, wieder auf. Es entleerte sich beim Heben einer Last Steine plötzlich eine grössere Menge Blut und Eiter daraus. Danach nässte die Wunde erst mässig, fing aber

schlecht zu riechen an. Am 25. Tage nach der Verletzung verlor er die Lust zum Arbeiten und lag viel im Bette. Am 30. Tage trat der erste Schüttelfrost ein. Am 31. Tage kam er wieder in die Charité. Er war sehr benommen, ikterisch und fieberte bis zu 40,6 ° C. Bei einer Spaltung der Fistel kamen wir auf den blossliegenden, missfarbenen, trockenen, furchtbar stinkenden Knochen, von dem ein länglich ovales Stück in einer grössten Länge von 3 1/2 cm und einer grössten Breite von 1 1/2 cm durch einen Demarcationsgraben von der eitrig inficirten Umgebung abgetrennt war. Auch um diese zog sich ein gerötheter, unregelmässig gestalteter Wall, so dass ein Knochenstück von 6 cm Länge und 6 1/2 cm Breite abgegrenzt wurde (Taf. I, Fig. 3). Patient hatte täglich Schüttelfröste und starb am 40. Tag im Coma.

Bei der Section fand sich Ostitis purulenta des Os parietale, Pachy- und Meningitis suppurativa, Thrombophlebitis des Sinus longitudinalis; trotz des starken allgemeinen Ikterus keine Leberabscesse, aber die Lungen ganz durchsetzt von metastatischen Herden.

Diese Beispiele mögen genügen, um zu zeigen, wie verschieden die Zeit sein kann, in der sich bei den mit Schädelnekrose complicirten Kopfwunden lebensgefährliche endocranielle Folgezustände entwickeln können. Jeder Chirurg kann sie aus seiner Erfahrung vermehren.

Die Infection einer von Granulationen durchsetzten Knochenpartie durch einen mit ihr noch verbundenen Sequester konnte sehr befördert werden, wenn diese in Folge eines neuen Trauma von Blutungen durchsetzt wurde. Da ein solches Knochengewebe sehr blutreich ist, so führten anscheinend geringe Verletzungen zu beträchtlichen Blutergüssen, durch die ganze den nekrotischen Herd umgebende Spongiosa. Wir wissen, dass diese die Ansiedelung der Eiterkokken im hohem Maasse begünstigten. Mit gutem Rechte waren daher von jeher Transporte der Kopfverletzten während der Nekrose gefürchtet. Es giebt unzählige Beispiele von dem grossen Schaden, den sie angerichtet haben. Ich erinnere an die von Bergmann l. c. S. 107 und 501 berichteten Fälle. Unter den Verwundeten, die ich aus Forbach 1870 evacuirte, fanden sich einige in der Heilung begriffene Kopfverletzte, bei denen sich noch begrenzte Sequester abstossen mussten. Sie gingen kurz nach dem Transporte im Reservelazarethe unter meningitischen Erscheinungen zu Grunde. Dasselbe Schicksal traf mehrere Kranke aus der Breslauer chirurgischen Klinik, die sich leichten Traumen ausgesetzt hatten im Verlaufe einer anscheinend geringfügigen traumatischen Schädelnekrose.

Beobachtung 14. Vulnus contusum capitis. Entlassung mit Nekrose des Schädelknochens und einer Fistel. Neues Trauma; 5 Tage nach demselben beginnen Gehirnerschein-

ungen. Trepanation ohne Erfolg. Ostitis, Pachy-, Leptomeningitis purulenta.

Beobachtung 15. Ein 16 Jahre alter Handlanger (H. Striderski) war mit einer noch wenig eiternden Fistel, in der das Scheitelbein links noch haselnussgross rauh zu fühlen war, entlassen worden (am 21. Tage nach der Verletzung). Er nahm seine Arbeit wieder auf und konnte sie bis zum 40. Tage nach der Verletzung ungestört verrichten. An diesem Tage erhielt er von einem Kameraden im Streite einen Schlag gegen den Kopf. Die alte Narbe, in der die Fistel lag, brach dabei wieder auf und blutete stark. 7 Tage darnach kam er mit Kopfschmerzen und hohem Fieber wieder in die Charité. Die Wunde eiterte stark, der Knochen war um den in der Lösung begriffenen Sequester vom Periost entblösst und missfarben. Wir schritten daher zur Trepanation und fanden den Knochen, der den Sequester begrenzte, von Eiter und Blutungen durchsetzt, so dass wir grössere Stücke von ihm entfernen mussten. Auf der Dura lag ein dünner Eiterbelag, den wir, so gut es ging, abwischten. Die Operation hatte keinen Erfolg. Am 49 Tage nach der Verletzung traten Coma und halbseitige Lähmungen, auch Convulsionen ein. So starb Patient am 51. Tage. Bei der Section wurde noch weit über die Trepanationswunde hinaus eine eitrige Ostitis gefunden, dazu eine Pachymeningitis purulenta externa und interna und eine linksseitige eitrige Convexitätsmeningitis. Blutungen zeigten sich auch in den Weichtheilen und im Periost.

Schon Griesinger, Toynbee und Lallemand haben auf die Gefahren geringfügiger Traumen bei der Otitis interna aufmerksam gemacht. Sehr gefährlich pflegten auch Rosen zur Zeit der langsamen Sequesterlösung an den Schädelknochen zu werden, wie sie nach unsauberen Sondirungen aufzutreten pflegten. Sie brachten frisches septisches Infectionsmaterial in die demarkirende Ostitis und führten schnell zur tödtlichen Sepsis.

6. Die isolirten Fracturen der Glastafel sind von jeher als Ursachen der Ostitis und Pachymeningitis purulenta angesehen worden. Gewiss mit grossem Unrechte! Ich habe in einer Reihe von Experimenten nachgewiesen, wie tolerant das Gehirn und seine Häute gegen Fremdkörper ist, die in die verschlossene Schädelhöhle gelangen. Das gilt doch auch für abgesprengte Stücke der Lamina interna. Es wäre auch nach unseren allgemein-pathologischen Anschauungen ganz unverständlich, wie ein abgesprengtes Stück der Glastafel sich anders verhalten sollte (vide Beobachtung 26 und 37).

7. Es könnte auffallen, dass die Ostitis traumatica purulenta zu schweren Knochenläsionen bes. Schussfracturen der Schädelknochen relativ selten hinzutrat. Unter meinen Fällen befanden sich nur 5 der Art: 26, 45, 46, 47, 60. Macewen berichtet 2. Man wird sich über diese Thatsache nicht wundern, wenn man bedenkt, dass ein grosser Theil der Patienten mit complicirten Schädelschussbrüchen stirbt, ehe

die Ostitis Zeit zur Entwicklung hat, und dass diese ferner bei den nach längerer Wundpflege Verstorbenen leicht übersehen wurde, da die Sectionen in grosser Unruhe und von wenig geübten Händen im Feldlazareth verrichtet wurden. Aus den Reservelazarethen von 1870/71, in denen Anatomen vom Fach am Sectionstische standen, sind Fälle von Ostitis cranii traumatica purulenta bei Schädelschussfracturen wiederholt beschrieben worden. Ich erinnere nur an den Bericht Arnold's:

Im ersten Falle handelte es sich um einen Streifschuss des rechten Stirnbeins, eine Fissur der äusseren, eine Fractur der inneren Tafel. Es fand sich an dem Rande der Periostwunde eine Furche im Knochen, offenbar das Zeichen einer schon ziemlich weit gediehenen peripherischen Nekrose; die diploëtische Substanz war nicht nur in der Ausdehnung der Bruchstellen an der Glastafel eitrig infiltrirt, sondern auch in den benachbarten Bezirken. Ausserdem fand sich eine eitrige Entzündung der Dura und Pia mater, eine Verschmelzung derselben unter einander und mit der Oberfläche des Gehirns und ein Abscess in der Gehirnsubstanz. Der Inhalt des Abscesses war in dem entsprechenden Seitenventrikel durchgebrochen und dadurch eine Basilarmeningitis entstanden.

In einem zweiten Falle war auch im Verlaufe eines Streifschusses beider Scheitelbeine eine Nekrose der Glastafel nnd eine umfangreiche eitrige Infiltration der Diploë der Schädelknochen eingetreten. Es fanden sich nun bei der Section noch eitrige Entzündung der Dura und Pia mater, Abscesse in beiden Seitenlappen des Gehirns, eitrige Thrombophlebitis des Sinus longitudinalis, lobuläre Herde in den Lungen, doppelseitige eitrige Pleuritis u. s. w.

Auch ist dabei noch die von Volkmann und mir festgestellte Thatsache in Rechnung zu stellen, dass nicht die Schwere der Knochenläsion, sondern der Umfang der Zerstörung der den Knochen bedeckenden Weichtheile für den Eintritt der eitrigen Wundinfectionen entscheidend waren. Nun werden aber durch die Projectile meist kleine Weichtheilwunden gesetzt. Sie haben daher Neigung, unter dem Schorfe zu heilen. Damit wird die Gefahr ihrer septischen Infection geringer. Handelte es sich aber um umfangreiche Zertrümmerungen der Weichtheile und des Schädeldaches, so wurden die Weichtheilwunden dilatirt, bis in die Tiefe revidirt, die Knochensplitter extrahirt und damit den Wundsecreten ein guter Abfluss gesichert. Endlich sind die Schussverletzungen meist nicht mit so grossen und zahlreichen Blutextravasaten in dem Unterhaut-, dem aponeurotischen, periostalen und ossalen Gewebe, wie die Contusionswunden der Weichtheile in der Friedenspraxis, verbunden und damit fehlt den Eiterkokken der günstige Boden zur Ansiedelung. In diesen kurz skizzirten Thatsachen wird auch die auffallende Thatsache ihre Erklärung finden, dass selbst in den traurigsten Zeiten der chirur-

gischen Hospitalpraxis die Ostitis purulenta sich sehr selten zu Trepanationswunden zu gesellen pflegte. Hutchinson z. B., der doch mit dem Trepan sehr verschwenderisch umgegangen ist, hat nur einmal in der Nachbarschaft einer Trepanwunde Ostitis purulenta beobachtet. Unter den von mir berichteten befinden sich freilich drei Fälle der Art (No. 45, 67 und 103), also bei 23 Procent unserer Trepanirten.

8. Wir haben nun noch einiger Momente zu gedenken, welche früher, besonders von Pott, Stromeyer, Bruns, Pirogoff und Anderen, als sehr schwerwiegend für die Erzeugung der Ostitis purulenta im Verlaufe der Kopfwunden angesehen wurden.

In erster Linie standen Erkältungen, besonders bei Stromeyer. Dieser hochverdiente und geistreiche Chirurg suchte die schwere Bedeutung der Erkältungen durch die Thatsache zu stützen, dass die Ostitis purulenta cranii häufiger in der Privatpraxis, als in den Spitälern beobachtet wurde, denn man setze sich den Witterungseinflüssen in ersterer viel leichter aus als in letzteren. Daher hielt er die Schädelverletzten sehr warm (am liebsten hätte er ihnen eine Pelzmütze aufgesetzt), auch die Fenster und Thüren in den Krankenzimmern fest verschlossen. Jüngken pflegte die Kopfverletzten in eine von allen Seiten geschützte Ecke des Krankensaales zu legen und ihr Bett noch mit einem Schirme zu umziehen. Bruns erzählt, dass einer seiner Patienten, dem es in der Klinik sehr gut ergangen war, das Hospital verliess, sich Erkältungen aussetzte und bald danach an Ostitis purulenta cranii zu Grunde ging.

Es ist zwar richtig, dass die Ostitis cranii purulenta bei Kopfwunden häufiger in der Privat- als in der Spital-Praxis beobachtet wurde. Das hat die Erfahrung von Hutchinson und auch die meinige gegenüber der allgemein verbreiteten Ansicht von der Verderblichkeit des Aufenthalts in einem Krankenhause nicht nur bei der Ostitis purulenta cranii, sondern auch beim Hospitalbrande unwiderleglich gezeigt. Die Amerikaner behandelten in ihren Kriegsspitälern 328 Denudationen der Schädelknochen in Folge von Contusionen durch Schusswaffen. Darunter traten nur in 37 Fällen ausgedehntere Nekrosen der Schädelknochen ein. In 16 Fällen unter diesen vermuthete man Eiter unter dem kranken Knochen, fand ihn aber nur 4 Mal. Man thut aber den Thatsachen Gewalt an, wenn man die günstigeren Resultate der Spitalwundpflege in diesen traurigen Zeiten dem Warm- und Fernhalten von Erkältungen im Spitale zuschreibt. Die Wunden werden vielmehr in der Privatbehandlung unsauberer verbunden und von den Patienten weniger beachtet, als in der Spital-

pflege. Es ist schwer zu schildern, in wie trostlosem Zustande die Patienten damals in die Krankenhäuser kamen! Sie brachten die septische Infection meist schon mit. Sehr lehrreich ist eine Beobachtung, die Hyrtl in seiner topographischen Anatomie mittheilt. Die Studenten hatten im Secirsaale eine Katze roh gezüchtigt und für todt hinter einen schmutzigen Leichenkasten geworfen. Hier lebte sie noch vier Tage. Bei der Section fand Hyrtl eiternde Kopfwunden und auch Eiter in den Kopfknochen. Das war so eine Behandlung in der Privatpflege! Dass nicht Erkältungen die Kopfverletzten gefährdeten, zeigte schon die Thatsache, dass, als wir anfingen, uns mit den Verwundeten in die freie Luft zu flüchten und sie in Zelten und Baracken pflegten, die besseren Erfolge der Wundbehandlung begannen. Fälle, wie sie Bruns berichtet, in denen Kopfverletzte anscheinend gesund entlassen waren und bald mit schweren Symptomen zurückkehrten, haben wir oft beobachtet. Viele unter ihnen hatten neue Traumen erfahren. Revidirten wir bei Anderen die Fiebercurven, so stellte es sich heraus, dass „die in bestem Befinden entlassenen Patienten" schon im Hospitale gefiebert hatten, das Fieber aber von den Aerzten nicht als das erste Zeichen der Ostitis purulenta, sondern von Gastricismen, Anginen u. s. w. gehalten und daher die Kranken auf ihr Drängen hin entlassen waren.

Beobachtung 16. Contusio capitis und Kopfwunde. Anscheinende Erkältung. Tod durch Osteophlebitis.

In der Berliner Charité stand ein Patient, (O. Wotasch), der sich bei einer Schädelwunde mit Denudation des Scheitelbeines anscheinend in bester Heilung und sehr wohl befand, heimlich auf und ging bei stürmischem Wetter in den Garten, um zu rauchen. Wenige Tage darauf trat bei ihm der erste Schüttelfrost als Beginn einer bald lethal verlaufenden Osteophlebitis auf. Jüngken hatte ihn als warnendes Beispiel mit grossem Pathos seinen Schülern vorgestellt. Eine genaue Revision der Fiebercurve lehrte aber, dass schon 8 Tage vor der Erkältung febrile Zustände und einmal eine sehr unregelmässige Curve mit steilem Abfalle bestanden hatte. Der Process war also älter als die Erkältung. Die Section hatte Ostitis, Pachymeningitis, Leptomeningitis und Thrombophlebitis purulenta ergeben.

Auch mit den Gemüthsbewegungen als Gelegenheitsursache für die Entwicklung der Ostitis cranii purulenta ist es wohl nicht besser bestellt. Stromeyer meinte zwar, dass es nach der Schlacht von Fridericia mehreren seiner Kopfverletzten direct das Leben gekostet habe, dass an den Thüren des Spitals keine Posten standen, welche die Ein- und Ausgänge bewachten. So wären die Verwundeten durch traurige Nachrichten fortwährend aufgeregt und beunruhigt. Auch in der älteren Chirurgie finden sich Beispiele genug

von dem schlechten Einflusse der Gemüthserregungen auf Kopfverletzte. Meiner Beobachtung nach stützen sie sich aber meist auf mangelhafte Beobachtungen.

Beobachtung 17. Kopfwunde mit Denudation des Knochens. Eiterung. Starke Gemüthsbewegung. Kurz darauf Tod unter meningitischen Symptomen.

Ein Patient (Carl Homann) mit einer Kopfwunde, welche bis auf den Knochen drang und noch stark eiterte, war aufgestanden, hatte sich eine Pfeife angezündet und mit seinen Kameraden Karten gespielt. Er wurde dabei vom Hausvater der Charité ertappt und scharf zur Rede gestellt, wobei es zu einem lebhaften Wortwechsel kam. Kurze Zeit darauf trat Somnolenz und bald unter Coma der Tod ein. Jüngken war auf das Aeusserste ergriffen von dem Vorgange und beschuldigte das Wartepersonal der fahrlässigen Tödtung. Die Section hatte Ostitis purulenta, Pachymeningitis purulenta und Meningitis ergeben. Auch hier lehrte die Fiebercurve, wie sehr er im Unrechte war. Fünf Tage vorher hatte Fieber mit unregelmässigen Temperaturcurven, also sicherlich schon eine Ostitis purulenta bestanden.

Auch die Indigestionen sind fälschlich angeklagt.

Beobachtung 18. Ein Patient (A. Nicolai), der mit einer bis auf den Knochen führenden Fistel nach einer Kopfwunde vor Weihnachten entlassen wurde, obgleich er seit einigen Tagen fieberte (das Fieber war aber auf eine Indigestion zurückgeführt), betrank sich Sylvester so stark mit Grog, dass er nach Haus gefahren werden musste. Schon am 2. Januar kehrte er mit lebhaftem Fieber zu uns zurück und alle Zeichen, die er darbot, liessen auf eine Ostitis purulenta schliessen, an deren Folgen er am 12. Januar verstarb. Er gab an, dass er sich seit seiner Entlassung stets unwohl gefühlt und sich nur betrunken habe, um seine Kopfschmerzen zu lindern. Bei der Section fand sich beginnende Nekrose am linken Scheitelbein, Ostitis purulenta, Pachymeningitis und Leptomeningitis purulenta.

Wenn wir somit auch leugnen müssen, dass diese Noxen an sich eine Ostitis purulenta herrorrufen, so soll doch damit nicht gesagt sein, dass sich die Kopfverletzten ihnen straflos aussetzen können. Denn es unterliegt keinem Zweifel, dass auch durch Erkältungen der Boden siech wird für die Ansiedlung infectiöser Bakterien Auch können die erwähnten Schädlichkeiten Congestionen nach dem kranken Knochen und dem Gehirne erzeugen, die zu Blutungen führen, welche dieselben günstigen Bedingungen darbieten.

Um zu zeigen, welche Verheerungen die Osteophlebitis unter den Kopfverletzten der königl. chirurg. Klinik zu Breslau angerichtet hat, lasse ich eine kurze Uebersicht aller seit dem Jahre 1856 behandelten Kopfverletzungen und die unter ihnen vorgekommenen Fälle von Osteophlebitis folgen:

Jahr 1856: 16 Fälle von Kopfverletzungen.

Unter 4 Fällen von complicirten Schädelbrüchen kein Fall von Ostitis purulenta. Ich hebe folgende Beobachtung als interessant hervor:

Beobachtung 18a. 24jähriges Mädchen. Schlag mit einer Stubenbürste auf den Kopf. Auf dem rechten Os parietale eine $1^1/_4$" grosse mit Haaren und Schweinsborsten verunreinigte Wunde, in deren Grunde die eine Ecke der Bürste eingeklemmt im Schädel sitzt, so dass ein Büschel ihrer Haare fest und tief im Schädel steckt. Durch eine Trepanation wurde der fremde Körper und das deprimirte Knochenstück entfernt. Später wurde die Wunde noch hospitalbrandig. Nach Abstossung eines grossen nekrotischen Knochenringes trat trotzdem nach 5 Monaten Heilung ein.

Unter 7 gequetschten Weichtheilwunden des Kopfes zwei verdächtige Fälle:

Beobachtung 19. Ersterer: Kräftiger Mann. Gequetschte Wunde des Hinterhauptes durch auffallenden Ziegel. Tod 24 Tage nach der Verletzung. Es fand sich ein hühnereigrosser Abscess im Grosshirn mit gelber Erweichung, eitriges Serum in den Ventrikeln, beginnende Pneumonie.

Beobachtung 20. Vom zweiten Falle habe ich nur gefunden: Gequetschte Kopfwunde, Pyämie, Tod.

Unter 5 glatten Wunden des Kopfes kein Fall von Pyämie.

Jahr 1857. Unter 9 Fällen von Kopfverletzungen: 4 Fracturen der Schädelknochen, 3 Contusionen mit und ohne Wunde am Schädel, 2 Weichtheilwunden kein Fall von Ostitis purulenta.

Ich hebe folgende Beobachtungen als bemerkenswerth hervor.

Beobachtung 21. 39jähriger Schlosser: Hieb mit stumpfem Infanteriesäbel, glatte Wunde von $3^1/_4$", parallel der Kreuznaht verlaufend, Knochen $2^1/_2$" gesplittert und deprimirt. Am 5. Tage Parese rechts mit krampfhaften Zuckungen, schwerer Sprache. Starke Antiphlogose. Am 11. Tage Extraction von Splittern. Später wurde noch ein 2" langer extrahirt. Völlige Genesung nach 95 Tagen.

Beobachtung 22. 26jähriger Arbeiter. Aus der Höhe von 2 Stock ist ihm ein Ziegel auf den Kopf gefallen. Commotio cerebri, doch keine Lähmung. Weichtheilwunde 2" lang und $^3/_4$" breit mit unregelmässigen Rändern, im Grunde liegt das deprimirte linke Scheitelbein. Am 3. Tage Fieber und Cerebralerscheinungen. Umsägung des ganzen deprimirten Knochenstückes mit dem Osteotom, wobei die Dura mater eingerissen wird. Völlige Heilung nach 82 Tagen.

Jahr 1858. Unter 15 Fällen von Kopfverletzungen (4 Fracturen der Schädelknochen, 1 Contusion, 10 Weichtheilwunden) fand sich die Ostitis purulenta 3 mal (20 %).

Beobachtung 23. 21jähriges Dienstmädchen. Beim Selbstmordversuche schlug sich die Patientin mit einem dicken Schemelbein wiederholt gegen den Kopf in der Gegend der Sutura coronaria des linken Stirnbeines. Es fand sich eine kleine, gequetschte, bis auf den Knochen dringende, von tiefen Blutextravasaten durchsetzte und umgebene Wunde. Am 7. Tage Fieber, am 11. Tage Schüttelfrost, Benommenheit des Sen-

sorium, am 20. Tage Tod im Coma. Bei der Section war der Schädelknochen missfarbig, eitrige Pachy- und Meningitis besonders in der vorderen Schädelgrube, Thrombophlebitis in Sinus longitudinalis, an einzelnen Stellen Encephalitis, Leberabscesse.

Beobachtung 24. 39jähriger Arbeiter. 4 Kopfwunden mit scharfem Messer in einer Rauferei erzeugt; einige bis auf den Knochen dringend; die grösste und tiefste am Hinterhaupte. Am 15. Tage traten pyämische Erscheinungen auf. Am 21. Tage Tod unter Coma.

Bei der Section erschien das rechte Os occipitis missfarbig, trocken, im hinteren Grosshirnlappen fand sich ein grosser Abscess, Pachymeningitis unter dem kranken Knochen, Meningitis purulenta, metastatische Lungenabscesse, eitrige Pleuritis.

Beobachtung 25. 58jähriger Tagesarbeiter. Fall in der Trunkenheit gegen einen Stein. Es fand sich nur eine Blutbeule am Hinterhaupte. Diese vereiterte, die Haut darüber starb ab, der Knochen wurde entblösst. Am 11. Tage der erste Schüttelfrost, der sich nun fast täglich wiederholte. Vom 15. Tage ab Somnolenz. Am 20. Tage Tod an Coma. Der Knochen war eitrig infiltrirt und sehr missfarbig. In der Tiefe der Wunde begann am Knochen eine 2″ lange, krummlinige Fissur, die bis zum Foramen jugulares reichte. Unter dem kranken Knochen dicker eitriger Belag der Dura mater. Eitrige Phlebitis im Sinus transversus; Thrombose der Vena jugularis interna sinistra; Lungenabscesse, eitrige Pleuritis. Als eine durch ihre Folgen bemerkenswerthe Hirnverletzung erwähne ich noch kurz:

Beobachtung 26. 28jähriger Kutscher. Durch Pferdetritt auf den Kopf 3 gequetschte Wunden am Hinterhaupte und Pfeilnaht, eine vierte $^3/_4$″ lange auf dem rechten Stirnbein. Hier fand sich eine Schädelfractur mit Depression und Fissuren im Knochen. Am 29., 30. und 37. Tage wurden Knochenstückchen, die sich gelöst hatten, extrahirt. Am 38. Tage klagte Patient über Kopfschmerzen, er zeigte sich mürrisch, verweigerte die Nahrungsaufnahme. Am 40. Tage fällt er Nachts 2 Uhr nach ruhigem Schlafe und sich beständig nach dem Kopf greifend aus dem Bette, bekommt darauf Krämpfe und stirbt um 9 Uhr Morgens ohne zur Besinnung gekommen zu sein.

Bei der Section fand sich die Tabula externa gesund, doch ein achtgroschenstückgrosses Stück der inneren Glastafel des Stirnbeins tief deprimirt, die Dura mater aber nicht verletzt, sondern durch faserige Massen mit der Hirnsubstanz verwachsen. Im vorderen Stirnlappen bestand ein kinderfaustgrosser Abscess, um den die Hirnsubstanz rings herum gelb erweicht war.

Jahr 1859. Unter 7 Kopfverletzungen (2 Fracturen der Schädelknochen, 1 Riss-, 1 Schnitt- und Hieb-, 2 Quetschwunden und 1 Contusion) fanden sich 4 Fälle von Ostitis purulenta (57 %).

Beobachtung 27. 65jähriger Arbeiter. Fall in der Trunkenheit. $1^1/_2$ cm lange gequetschte Kopfwunde am Hinterhaupte mit Entblössung des Knochens. Am 8. Tage Schüttelfrost, am 12. Tod.

Section: Eitrige Diploëentzündung, eitriger Belag der Dura mater unter der Verletzung, Meningitis purulenta, im rechten Leberlappen ein taubeneigrosser Abscess.

Beobachtung 28. Ein 27jähriger Schuhmachergeselle ging der Klinik mit einer thalergrossen Nekrose des Stirnbeins zu, die er von einer 2 Monate vorher mit einem stumpfen Instrumente erzeugten Wunde, die nicht bis auf den Knochen drang, zurückbehalten hatte. Die Wunde war von einem Schäfer behandelt und hatte profus geeitert. Er fieberte, hatte Schüttelfröste gehabt nnd klagte über Kopfschmerzen. Es wurden sofort ergiebige Incisionen gemacht und die todten Knochenstücke, so weit sie gelöst waren, extrahirt. Trotzdem traten schon am 67. Tage nach der Verwundung eine halbseitige Lähmung und Convulsionen auf. Am 70. wurde Patient bewusstlos. Am 72. starb er im Coma.

Bei der Section zeigt sich ein 2 " langes und 1 " breites nekrotisches Knochenstück des Stirnbeins theils bereits abgestossen, theils in Demarcation begriffen, theils eitrig-jauchig infiltrirt. Darunter fand sich ein dicker, breiter eitriger Belag der Dura, eine eitrige Meningitis, eitrige Phlebitis im Sinus longitudinalis superior und ein wallnussgrosser Hirnabscess im Stirnlappen.

Beobachtung 29. 4½jähriger Knabe zog sich durch Herabfallen vom Sopha in ein Nachtgeschirr eine Lappenwunde in der Schläfengegend mit Blosslegung des Knochens zu. Es trat eine starke Eiterung der Wunde ein. Vom 3. Tage an fieberte der kleine Patient, am 5. hatte er den ersten Schüttelfrost und so nun täglich einen bis zwei. Am 12. Tage zeigte sich eine linksseitige Lähmung; Patient wurde theilnahmlos und schlafsüchtig. Am 18. starb er im Coma.

Die Section ergab eine eitrige Entzündung der Diploë, eitrige Pachy- und Meningitis, keine Sinusphlebitis, metastatische Lungenabscesse.

Beobachtung 30. Ein 48jähriger Fabrikarbeiter stürzte 14 Fuss hoch herab und fiel auf den Kopf. Grosse gequetschte Wunde am Kopfe, in der der gebrochene Knochen blossliegt. Pat. lag im schwersten Coma, hatte heftiges Erbrechen, die rechte Körperhälfte war gelähmt. Der Tod trat 36 Stunden nach der Verletzung ein.

Section: 1 " oberhalb der Lambdanaht ein Querbruch, der den Schädel von rechts nach links in 2 Theile theilt, von da gehen Fracturen und Fissuren nach vorn und in die Schädelbasis. Diploë missfarbig, eitrig infiltrirt, von Blutextravasaten durchsetzt. Im Gehirn kleine Apoplexien.

Jahr 1860. Unter 23 Kopfverletzungen (17 Weichtheilwunden, 2 Fracturen der Schädelknochen, 5 Contusionen) 1 Fall von Ostitis purulenta.

Beobachtung 31. 17jähriger Arbeiter. Absturz 3 Stock hoch. Grosse Lappenwunde an der Stirn, in der der Knochen entblösst liegt. Schiefbruch des linken Unterschenkels in der Mitte. Die Kopfwunde gerieth in phlegmonöse Eiterung. Am 15. Tage traten 2 Schüttelfröste ein, am 18. wiederholte er sich, Patient verlor die Besinnung und wurde ikterisch. Am 18. war die linke Körperhälfte gelähmt. Am 20. Tod.

Section: Eitrige Entzündung der Diploë durch den ganzen blossliegenden Knochen, eitrige Phlebitis der Venen der Diploë, Dura mater durch Eiterherde abgehoben vom kranken Knochen, doppelseitige eitrige Meningitis.

Jahr 1861. Unter 27 Kopfverletzungen (4 Contusionen, 4 Fracturen, 3 Stich-, 2 Riss-, 14 Quetschwunden) 2 Fälle von Ostitis purulenta, bei denen aber die Obductionsprotokolle fehlen (7,4%).

Jahr 1862. Unter 38 Kopfverletzungen (4 Fracturen, 2 Contusionen, 2 Commotionen, 30 Quetschwunden) trat 5 Mal Ostitis purulenta ein (13%).

Beobachtung 32. 72jähr. Mann, 27. Oct. Contusion der Stirn ohne Wunde; Blutbeule von Taubeneigrösse. 3. November die Blutbeule wird schmerzhaft, leichtes Fieber Abends. 5. November Incision derselben. Der Knochen liegt entblösst in der Abscesshöhle. Das Fieber nahm zu; Patient wurde theilnahmloser. Vom 10. November schlief er fast immer, war aber noch zu erwecken. Am 15. November halbseitige Lähmung. Am 23. November Tod.

Section: Umfangreiche Ostitis purulenta am Stirnbein, dicke Auflagerungen auf der Dura unter dem Knochen. Eitrige Meningitis, bes. über dem Stirnlappen.

Beobachtung 33. 26jähr. Mann. Durch Stockschlag eine 1½" lange, von vorn nach hinten verlaufende Wunde auf dem behaarten Theile des Stirnbeines, 1 cm nach links von der Mittellinie, der entblösste Knochen liegt in ihrem Grunde. Vom 7. Tage ab Fieber, Allgemeinbefinden beträchtlich gestört, Wunde trocken, missfarbig. Vom 10. Tage ab täglich ein bis zwei Fröste. Am 11. Tage Ikterus. Am 20. Tod.

Section: Eitrige Ostitis; Pachymeningitis, Meningitis purulenta, Thrombophlebitis purulenta im Sinus longitudinalis. Leber- und Lungen-Abscesse.

Beobachtung 34. 23jähr. Maurer. Durch Schlag mit einem Stocke eine 2" lange Wunde auf dem behaarten Theile der Stirn, Knochen 1" entblösst. Die Wunde wurde am 5. Tage hospitalbrandig. Der Knochen wurde dadurch noch viel weiter blossgelegt. Am 5., 7., 11. und 12. Tage Schüttelfröste. Der Knochen sah trocken und missfarben aus. Es zeigten sich aber bald Granulationen auf demselben. Nach 6 Wochen wurde der Patient mit einer kleinen Wunde entlassen. Wenige Tage danach kam er aber mit Fieber und heftigen Kopfschmerzen zurück. Nach Ablösung vieler kleiner Sequester Besserung in 4 Wochen. Dann aber kehrten Fröste und Kopfschmerzen wieder, Patient verfiel sehr. Nach 2 Monaten stiess sich wieder ein grosser Sequester ab. Nun trat allmählich Besserung und schliesslich Heilung ein.

Beobachtung 35. Einem 42jähr. Arbeiter war ein Ziegelstein 3 Stock hoch auf den Kopf gefallen. Es fand sich eine rechtwinkelige Wunde auf dem linken Scheitelbeine, deren Schenkel 1½" lang, deren Ränder regelmässig, doch mit Blut unterlaufen waren. Durch intercurrenten Hospitalbrand wurde der Knochen weithin entblösst. Am 11. Tage traten Schüttelfröste auf, Unbesinnlichkeit, Schlafsucht. Die Fröste wiederholten sich. Am 18. Tod im Coma.

Section: Eitrige Diploëentzündung. Eiterdepot auf der Dura mater. Phlebitis purulenta im Sinus longitudinalis. Abscesse in Lunge und Leber.

Beobachtung 36. 74jähr. Wittwe. Quetschwunde am linken Margo supraorbitalis. Os frontis liegt in der Grösse eines 50 Pfennigstückes bloss. Nach 6 Tagen Fieber. Starke Eiterung der Wunde. Knochen missfarbig. Am 8. Tage Coma und halbseitige Lähmung. Am 12. Tod.

Section: Ostitis purulenta am Stirnbein. Pachymeningitis und Meningitis purulenta.

Eine Beobachtung möchte ich hier noch kurz erwähnen, obwohl sie nicht zum Thema gehört:

Beobachtung 37. 26jähr. Kutscher. Hufschlag gegen den Kopf. Grosse Stirnlappenwunde mit einer $2^1/_2$ cm breiten und $2^1/_2$ cm tiefen Depression des Stirnbeines. Coma; fortwährendes Erbrechen; 44 Pulse. Trepanation, die innere Tafel beträchtlich weiter zersplittert als die äussere, Hirnhaut zerrissen, Gehirn contundirt. Die Operation blieb ganz erfolglos. Patient starb nach 3 Tagen.

Bei der Section ergab sich ein Blutextravasat über der Dura mater auf der ganzen Hirnhälfte in beträchtlicher Höhe, die contundirte Gehirnmasse in rother Erweichung.

Jahr 1863. Unter den 25 Kopfverletzungen (2 Fracturen, 24 Quetschwunden, 10 Contusionen, 1 Hiebwunde) 3 Fälle von Ostitis purulenta (12 %).

Beobachtung 38. 40jähr. Arbeiter. Fall eines Brettes 2 Stock hoch gegen den Kopf. $2^1/_2$" lange Quetschwunde rechts unter dem Tuber parietale, Knochen 2 thalerstückgross entblösst. Bis zum 21. Tage leidliches Befinden bei starker Eiterung. Von da ab Fieber und Störungen des Allgemeinbefindens. Vom 25. Tage ab wiederholte Schüttelfröste, fast täglich 1—2. Das Sensorium umnachtete sich mehr und mehr, schliesslich traten halbseitige Lähmung, Convulsionen und Coma bis zum Tode am 44. Tage ein.

Section: Eitrige Entzündung der Diploë, umfangreiche Eiterschicht auf der Dura unter dem kranken Knochen. Eitrige Meningitis auf beiden Seiten, rechts mehr als links. In der rechten Hemisphäre unter der Verletzung ein wallnussgrosser Gehirnabscess mit Erweichung der Gehirnsubstanz rings herum.

Beobachtung 39. 22jähr. Bauernknecht. Fall vom Wagen auf das Strassenpflaster. $^3/_4$" lange Quetschwunde rechts von der Pfeilnaht mit Entblössung des Knochens. Am 8. Tage trat ein Schüttelfrost mit starker Somnolenz ein, die Wunde wurde trocken und missfarben. In den nächsten Tagen wiederholten sich die Fieberanfälle. Am 15. Tage trat halbseitige Lähmung, am 18. Coma, am 20. der Tod ein.

Section: Eitrige Diploëentzündung. Die convexe Fläche der Dura mater mit einer dünnen Eiterschicht belegt; Thrombophlebitis des Sinus longitudinalis, eitrige Meningitis rechts, Lungeninfarcte, eitrige Pleuritis, Milztumor.

Beobachtung 40. 12jähriges Mädchen. $1^1/_2$" lange Quetschwunde in der Gegend des rechten Scheitelbeins mit Entblössung des Knochens. Starke Eiterung der Wunde. Vom 8. Tage ab lebhaftes Fieber und Trübung des Sensorium. Am 12. Tage linksseitige Lähmung, Coma. Am 14. Tod.

Section: Eitrige Diploëentzündung, Pachymeningitis und Meningitis purulenta.

Jahr 1864. Unter 34 Kopfverletzungen (4 Fracturen, 10 Contusionen, 4 Commotionen, 25 Quetschwunden, 1 Stichwunde) 2 Fälle von Ostitis purulenta (5,8 %).

Beobachtung 41. In einem Falle, in dem bei einer Quetschwunde am Stirnbeine am 12. Tage meningitische Erscheinungen und am 21. der Tod eintraten, fehlt das Sectionsergebniss.

Beobachtung 42. 26jähr. Arbeiter. Absturz vom beladenen Wagen. Quetschwunden von Zweithalergrösse über dem rechten Scheitelbeine, Knochen nicht entblösst. Am 3. Tage Erysipelas. Am 10. Tage Abblühen desselben, doch nun tritt auch eine phlegmonöse Infiltration der Kopfschwarte ein, die zu einer weiten purulenten Ablösung derselben mit Entblössung des Knochens führt. Am 30. Tage Hospitalbrand. Anwendung des Ferrum candens 3 Mal in 9 Tagen. Nun liegt ein trockener, übelriechender Knochen weit entblösst in dem Geschwüre. Am 52. Tage Schüttelfrost und Krämpfe. Am 53. Tage Lähmung der linken Seite. Explorative Trepanation mit dem Bohrer, wobei sich Eiter aus dem Knochen und aus dem Duralraume entleerte. Trepanation und Entleerung grösserer Quantitäten Eiters. Danach leichte Besserung des Befindens. Doch wiederholen sich Schüttelfröste und Convulsionen. Patient wird ikterisch, die Augen treten hervor, die Augenlider sind ödematös, die Vena frontalis strangförmig thrombosirt. Tod am 60. Tage.

Section: Eitrige Entzündung der Diploë, Pachymeningitis; grosser Abscess in der rechten Hemisphäre dicht unter der Verletzung, eitrige Thrombophlebitis des Sinus cavernosus Ridlei, des Sinus petrosus anterior und superficialis, der Vena opthalmica und frontalis, Abscesse in der Lunge und Leber und eitrige Thromben in der Vena hepatica.

Beobachtung 43. Eine Trepanation bei einem complicirten Schädelbruche mit Depression, wobei alle Splitter entfernt, die Fracturränder mit der Luers'schen Zange geglättet wurden, führte zur völligen Genesung eines 27 Jahre alten Mannes in 2 Monaten.

1865. Unter 30 Kopfverletzungen (7 Fracturen, 2 Contusionen, 4 Commotionen, 15 Quetschwunden, 1 Schnittwunde, 1 Hiebwunde) 3 Fälle von Ostitis purulenta (10,0 Proc.)

Beobachtung 44. 26 Jahre alter Arbeiter. Durch Sturz von einem Baugerüst am 28. Juni Quetschwunde an der rechten Seite des Kopfes 4″ lang, halbmondförmig, Entblössung des Knochens. Patient wurde nach 8 Tagen geheilt entlassen, wird aber nach 10 Tagen soporös, ikterisch, linksseitig gelähmt zurückgebracht. Die Wunde eiterte wieder, der missfarbige Knochen lag entblösst in ihr. Am 11. Tage traten halbseitige Krämpfe und Exophthalmus ein, am 12. Tage der Tod.

Section. Ostitis purulenta des rechten Scheitelbeines, an der inneren Seite des Knochens, besonders im Verlaufe der Art. meningea media, fibrinös-eitrige Auflagerungen. Weder Fissur noch Fractur. Dura unter dem Scheitelbeine schmutzig graugrün verfärbt mit dicken Lagen Eiter bedeckt. Links ist die Dura stark injicirt und nur im Laufe des Sinus longitu-

dinalis verfärbt. In diesem finden sich eitrig zerfallene Thromben. Eitrige Meningitis rechts. Rechte Gehirnhälfte grau verfärbt, sehr mürbe. Lungen und Nieren intact. An Stelle der Milz finden sich 5 milzähnliche Gebilde von der Grösse eines Apfels bis zu der einer Wallnuss. Auf ihren Kapseln zeichnen sich graue Flecken ab.

Beobachtung 45. Einem 24 Jahre alten Maurerlehrling fiel aus einer Höhe von 20 Fuss ein zwei Pfund schwerer Ziegelstein auf den Kopf. Nach einer kurz vorübergehenden Commotio cerebri kam er in die Klinik. Nach innen und hinten vom Tuber parietale eine unregelmässig klaffende Wunde mit 3 Ausläufern, in der ein $^1/_3''$ tief deprimirtes Knochenstück blossliegt. Man sieht die Pulsationen des Gehirns an seinem Rande. Am 2. Tage Trepanation und Extraction von Knochenstücken. Von der Lamina vitrea musste viel fortgenommen werden. Die Operation war ohne Chloroform gemacht und erleichterte den Patienten sehr. Am 3. Tage aber traten heftiges Fieber und Zeichen von Gehirndruck ein. Venaesection und Aderlass brachten Erleichterung. Abends zeigte sich, dass ein Erysipelas im Anzuge war. Am 8. Tage befand sich Patient sehr schlecht, die Wunde war trocken, schmutzig, es trat ein Schüttelfrost ein. Dieser wiederholte sich nun täglich. Patient wurde bald ikterisch; sein Bewusstsein schwand mehr und mehr und am 20. Tage nach der Verletzung starb er.

Section: Ostitis purulenta der Schädelknochen im ganzen Umfange der Verletzung, die Dura durch Eiter abgehoben, sehr missfarbig, eitrige Meningitis.

Beobachtung 46. 51 Jahre alter Mann, von einem 3 Stock herabfallenden Balken getroffen. Mehrere Stunden lag Patient ohne Bewusstsein. Bei der Aufnahme aber gab er schon richtige Antworten. Lähmung des rechten Armes, dicht vor dem linken Tuber parietale eine gequetschte, 2 cm lange Wunde, in der der $^1/_2''$ deprimirte Knochen bloss lag. Am 2. Tage wurden die Splitter theils gehoben, theils extrahirt. Dabei zeigte die Dura einige flache Einrisse. Nach der Operation war der Zustand des Patienten, besonders die Lähmung besser. Am 14. Tage Schüttelfrost, grosse Unruhe, Wunde in schlechtem Zustande. Der Frost wiederholt sich täglich. Gelenkschmerzen und Ikterus treten auf. Am 24. Tage Tod.

Section: Grünliche Verfärbung der Diploë im Bereiche der Verwundung; die darunter liegende Dura mater mit Eiterschichten belegt, verdickt, Meningitis; Thrombophlebitis; metastatische Abscesse in der Lunge, der Leber, der Milz sehr zahlreich.

Wir wollen noch kurz einen Fall berichten, in dem unter den ungünstigsten Bedingungen doch noch eine Heilung erzielt wurde.

Beobachtung 47. 32 Jahre alte, schwächliche Schuhmacherfrau wurde am 15. Januar mit einem Stahlmesser am Kopfe verletzt: a) über dem Tuber frontale sinistr. 4 cm lange Wunde. Im Knochen zeigt sich hier ein $^1/_2$ cm langer Defect, von dem aus eine feine Fissur nach vorn läuft, b) $1^1/_2$ cm lange, quer zur Pfeilnaht gestellte Wunde, scharfrandig, Knochen nicht entblösst. c) $3^1/_2$ cm lange rechtwinklig zur Sagittalnaht gestellte Wunde, Knochen bedeckt. d) 2 cm lange, unregelmässige

Wunde am Hinterkopfe. Viele Hautwunden ausserdem noch. 19. Januar Erysipelas capitis. 26. Januar Nosokomialgangrän: dreimalige Aetzung mit dem Ferrum candens. Dadurch wurde der Knochen am Stirnhöcker $8^1/_2$ cm breit, die in ihm verlaufende Fissur noch 2 cm lang und in der dritten Wunde der Knochen $3^1/_2$ cm weit blossgelegt. Nach Ablauf der Rose und des Hospitalbrandes exfoliirte sich der Knochen in kleinen Lamellen, bedeckte sich vollständig und die Heilung gelang noch bis zum 5. Juli.

1866. Unter 48 Kopfverletzungen (30 gequetschte Wunden, 1 Fractur, 7 Contusionen, 5 Commotionen, 3 Stich-, 2 Schnittwunden) 2 Fälle von Ostitis cranii purulenta (4,1 Proc.)

Beobachtung 48. 65 Jahre alter Stellmacher. 18 Februar Sturz in den Keller: $1^1/_4$'' lange, gequetschte Stirnwunde mit weiter Entblössung des Knochens linkerseits. 23. Februar Rose. 1. März Rückfall der Rose. 8. März Schüttelfrost. 9. März Lähmung der rechten Körperhälfte, Somnolenz. 12. März Convulsionen. 13. März Schüttelfrost, Convulsionen. 15. März Coma. 20. März Tod.

Section: Jauchige Entzündung der Diploë, darunter ein umfangreicher Eiterbelag auf der Dura. Meningitis purulenta dextra. Unter der verletzten Stelle ein kleiner Gehirnabscess.

Beobachtung 49. 48 Jahre alter Brunnenbauer. Schlag mit einer Kurbel gegen den Kopf. Umfangreiche Quetschwunde am Hinterkopfe, Knochen enblösst. 3. Tag Erysipelas capitis. 17. Tag Schüttelfröste, Knochen sehr missfarben, Erbrechen, grosse Unruhe. 18. Tag wiederholt Frostanfälle. Somnolenz. 21. Tag Tod.

Section: Ostitis purulenta. Pachymeningitis und Meningitis purulenta.

1867. Unter 26 Kopfverletzungen (3 Fracturen, 11 Contusionen, 7 Riss- 2 Hieb-, 4 Schnitt-, 6 Quetschwunden, 3 Commotionen 1 Fall von Ostitis purulenta. (3,8 Proc.).

Beobachtung 50. 22 Jahre alter kräftiger Mann. 27. September Hufschlag gegen den Kopf: gequetschte Wunde am linken Os parietale; Knochen bedeckt. Patient verliess nach 3 Tagen die Klinik. Am 10. October wurde er besinnungslos wiedergebracht. Vor 2 Tagen heftige Kopfschmerzen, dann bald Somnolenz und Sopor. Bei der Aufnahme hohes Fieber, convulsivische Zuckungen links, Wunde missfarben, trocken, das Os parietale weithin blossliegend, schmutzig- graugelb verfärbt, übelriechend. 12. October rechtsseitige Lähmung. Explorativ-Trepanation. Aus dem Knochen fliesst stinkender Eiter. Trepanation am kranken Knochenstück, das sich ganz mit putridem Eiter durchsetzt fand, die Dura hatte einen dicken eitrigen Belag. 13. October Tod.

Section: eitrige Diploëentzündung des ganzen Os parietale; Pachymeningitis in der ganzen Ausdehnung der kranken Knochenpartie; eitrige Meningitis; Thrombophlebitis des Sinus longitudinalis, Lungen und Leberabscesse, bedeutender Milztumor.

1868. Unter 50 Kopfverletzungen (42 gequetschte-, 2 Schnitt-, 1 Schusswunde, 2 Contusionen, 1 Fractur und 2 Fissuren) 4 Fälle von Ostitis purulenta (8 Proc.)

Beobachtung 51. Arbeiter Krause, 46 Jahre alt, Vulnus contusum capitis am linken Scheitelbeine, der Knochen liegt bloss in der Wunde. Am 9. Tage Frost, am 12. Tage Tod unter meningitischen Erscheinungen.

Section: Ostitis, Pachymeningitis, Meningitis purulenta.

Beobachtung 52. Arbeiter W. Fischer: Vulnus contusum frontis cum denudatione ossis am 22. Mai. Guter Wundverlauf bis zum 13. Tage: Störung des Allgemeinbefindens, Fieber, grosse Unruhe. Der Frost wiederholt sich in den nächsten Tagen. Am 17. Tage Sopor und halbseitige Lähmung. Tod am 21. Tage.

Section: Ostitis und Pachymeningitis purulenta. Thrombophlebitis im Sinus longitudinalis, Meningitis purulenta. Metastatische Abscesse in Lunge und Leber.

Beobachtung 53. Der Haushälter Blaia, 28 Jahre alt, wurde am 10. September durch Hiebwunden auf dem linken Scheitelbein verletzt. Die Wunde gezackt, stark mit Blut unterlaufen. Am 20. September kam er in die Klinik: Phlegmone capitis cum denudatione ossis. Allgemeinbefinden schlecht, starkes Fieber. Vom 23. September ab täglich Schüttelfrost. 27. September Lähmung der rechten Körperhälfte. 1. October Somnolenz. Tod am 7. October.

Section: Ostitis purulenta am ganzen linken Scheitelbein. Ablösung der Dura durch eine massige Eiterauflagerung, Duragewebe verdickt. Meningitis purulenta. Wallnussgrosser Abscess im linken Seitenlappen (gerichtliche Section).

Beobachtung 54. Bei Johann Herbst, 33 Jahre alt, der nach einer am 21. October erhaltenen gequetschten Wunde am Stirnbein am 6. November unter meningitischen Erscheinungen gestorben war, fehlt das Obductionsprotokoll. Der Knochen war durch die Verwundung entblösst; eine weit verbreitete phlegmonöse Eiterung war am 23. October schon in der Privatbehandlung entstanden.

Beobachtung 55. Dagegen führte eine Abreissung der ganzen rechten Kopfschwarte mit weiter Denudation der Schädelknochen durch Ueberfahren bei dem 27jährigen Haushälter Flechtner entstanden vom 28. August bis zum 7. October zur Genesung ohne Nekrose des Knochens.

Jahr 1869. Unter 45 Kopfverletzungen (21 gequetschte, 5 Hieb-, 2 Schuss- und 1 Stichwunde, 6 Contusionen, 5 Fissuren und 5 Fracturen). 3 Fälle von Ostitis purulenta (6,6 %).

In allen drei Fällen handelte es sich um gequetschte Wunden, bei denen der Knochen gleich durch die Verwundung blossgelegt war. Es fehlen die Obductionsberichte, da die Fälle gerichtlich waren. Sie sind daher nicht zu verwerthen.

Jahr 1870. Unter 35 Kopfverletzungen (15 gequetschte, 2 Hieb-, 3 Schuss- und 1 Stichwunde, 7 Contusionen, 2 Fissuren, 5 Fracturen). 2 Fälle von Ostitis purulenta (5,7 %).

Die eine Krankengeschichte wird in den nachfolgenden Blättern ausführlich mitgetheilt werden.

Beobachtung 56. Der Bahnwärter John, 30 Jahre alt, wurde von der Locomotive gefasst und einige Zeit geschleift. Er kam mit vielen Quetschungen, einer Luxatio claviculae sinistrae sternalis, einer Fractur

der 2.—4. Rippe der linken Seite und einer grossen Kopflappenwunde derselben Seite in die Klinik am 13. August. Diese wurde gereinigt und genäht, so dass der weithin blossliegende Knochen bedeckt war; die Basis reichlich mit Drains versehen. Der Lappen starb aber ab und die Knochen lagen in der Grösse einer Hohlhand bloss. Es begann nun auch eine profuse Eiterung. Am 22. August fing der Patient zu fiebern an, am 23. August hatte er den ersten Schüttelfrost. Diese traten in den folgenden Tagen in jäher Folge ein. In den Anfällen war er ganz unbesinnlich.

Am 29. August wurde er ikterisch, häufiges Erbrechen; die Wunde trocken; der linke Parietalknochen weithin missfarben, trocken, übelriechend. 30. August. Der Knochen wurde mit einem Drillbohrer angebohrt — es entleerte sich Eiter. Nun wurden zwei Trepankronen aufgesetzt. Die Dura war in weiter Ausdehnung mit einer dicken Eiterschicht bedeckt. Wir suchten diese, so gut es ging, zu entfernen. Am 2. September Somnolenz. Sehr starker Ikterus. Am 9. September Tod in Coma.

Die Section ergab Ostitis purulenta des grössten Theils des blossliegenden Knochens, weit verbreitete Pachymeningitis purulenta, Meningitis purulenta auf beiden Seiten, links mehr als rechts, die Eiterung reichte bis in den Rückenmarkscanal. In den Sinus keine Thrombenbildung. Metastatische Abscesse in den Lungen, den Nieren und in der Milz; Leber stark geschwollen, getrübt, doch ohne Abscesse.

Jahr 1871. Unter 57 Kopfwunden (38 Quetsch-, 10 Hieb-, 1 Stich- und 2 Schusswunden, 6 Fissuren und Fracturen) 5 Fälle von Ostitis purulenta (8,64 %).

Beobachtung 57. Schlossergeselle F. Schreiber. Vulnus contusum occipitis dextri permagnum cum denudatione ossis, contusio marginis supraorbitalis sinistri. Aufnahme 8. Januar. Patient war im Hause behandelt. Am 9. Tag nach der Verletzung kam er erst in die Klinik. Starkes Fieber, unreine, stark eiternde Wunde, Knochen missfarbig. 11. Januar. Lähmung links. Sopor. 13. Januar Tod.

Section: Ostitis purulenta, Pachy- und Meningitis purulenta dextra, die Wunde am Supraorbitalrande in guter Verfassung, obwohl sie auch bis auf den Knochen drang.

Beobachtung 58. Carl Klee, Schreiber. Vulnus laceratum occipitis dextri cum denudatione ossis. Kleine gerissene Wunde auf der linken Stirn. Maschinenverletzung. Aufnahme am 8. Februar. Naht. 14. Februar Retention von Wundsecreten, Fieber; Eröffnung der Naht. 15. Februar Schüttelfrost. Knochen sieht sehr schlecht aus, starke Eiterung der Wunde. Von nun ab fast täglich ein Schüttelfrost. 20. Februar linksseitige Lähmung. Somnolenz. 25. Februar Tod.

Section: Ostitis purulenta ossis occipitis. Pachy- und Meningitis purulenta. Thrombophlebitis im Sinus transversus und petrosus dexter. Metastatische Abscesse in der Lunge und Leber.

Beobachtung 59. Der Fechtmeister M. Aust. Bei einer Schlägerei Nachts Vulnus frontis permagnum cum denudatione ossis frontis sinistri. Patient kam am 11. Tage der Behandlung mit hohem Fieber, Schüttelfrösten und Somnolenz in die Klinik. Die Wunde eiterte stark. Der blossliegende Knochen sehr missfarbig. Anbohrung des Knochens; Entleerung

von Eiter, der sehr übel roch. Trepanation. Die Dura mit Eiter bedeckt. Ausräumung desselben nach Erweiterung der Trepanöffnung mit dem Meissel. Die Operation blieb ohne Einfluss auf den Zustand des Patienten. Er wurde comatös und starb am 27. Tage.

Section: Ostitis purulenta in weiter Ausdehnung. Pachy- und Lepto-Meningitis purulenta. Wallnussgrosser Abscess im linken Vorderlappen.

Beobachtung 60. Der Arbeiter H. Goebel, 25 Jahre alt. Maschinenverletzung. Grosse Lappenwunde mit Knochenentblössung auf dem rechten Parietalbeine; daneben die Zeichen einer Fissura baseos cranii auf derselben Seite: Facialis- Lähmung, Blut- und Serum-Ausfluss aus dem Ohre. Aufnahme 21. Juli. Patient war in der Provinz vom Fabrikarzte 7 Tage behandelt; die Wunde genäht. Vom 3. Tage an hatte er durch Eiterverhaltung in der Wunde gefiebert, die Nähte waren wieder aufgetrennt. Von da ab war das Fieber geblieben. Der blossliegende Knochen verfärbte sich mehr und mehr. Bei der Aufnahme war Patient theilnahmlos, ikterisch, linkseitige Lähmung, Facialis rechts gelähmt. Fieber Abends 40,5°; Zunge trocken. 1. Aug. Trepanation an dem blossliegenden Knochen; zwischen zwei kleinen Kronen wird noch ein 1 cm breiter Verbindungsgraben herausgemeisselt; die mit Eiter belegte Dura abgekratzt und desinficirt; der mit eitrigen Thromben gefüllte Sinus transversus war eröffnet und wurde ausgekratzt. Die Operation hatte keinen Erfolg. Patient starb am 4. August im Coma.

Bei der Section wurden ausser den schon bei der Trepanation erhobenen Veränderungen noch ein oberflächlicher Abscess in der Gehirnrinde unter dem kranken Knochen von der Grösse eines Taubeneies, metastatische Abscesse in den Lungen und in den Nieren gefunden.

Beobachtung 61. A. Hiller, Arbeiter, 32 Jahre alt. Schusswunde mit starker Zertrümmerung und Blosslegung des Knochens in der rechten Stirnhälfte. Das Projectil lag zwischen den Fragmenten auf der Dura. Ausräumung der Wunde von allen Splittern und Fremdkörpern, 1. October. Die Hautwunde eiterte, die Ränder wurden durch einen phlegmonösen Process noch weiter abgehoben und brandig zerstört. So lag schon am 6. October der Knochen in weiter Ausdehnung bloss. Am 8. October stieg das Fieber, der Knochen verfärbte sich. Am 10. October wurde Patient somnolent, am 13. trat Lähmung der linken Körperhälfte ein, am 16. im Coma der Tod.

Section: Ostitis purulenta; Pachymeningitis und Meningitis suppurativa rechter Seits.

In einem Falle wurde noch unter sehr ungünstigen Bedingungen eine Heilung erzielt:

Beobachtung 62. Bei dem 36jähr. Arbeiter Kosch war durch Maschinengewalt eine grosse zerrissene und gequetschte Wunde am Scheitelbeine, welche einen grossen Theil des Knochens blosslegte, entstanden, 9. October. Schon am 20. October, als sie sich gereinigt hatte, trat Hospitalbrand hinzu. Umfangreiche und tiefe Aetzung mit Chlorzink. Nach 3 Wochen war die Demarcation des Aetzschorfes vollendet, der Knochen war in Handtellergrösse freigelegt. Er fing aber an sich mit Granulationen zu bedecken, der Wundverlauf blieb ungestört, so dass Patient am 5. Februar geheilt entlassen werden konnte.

Mit der stricten Ausführung der Antisepsis war das Vorkommen der Osteophlebitis plötzlich zu Ende. Danach sind von 485 relativ leicht am Kopfe Verletzten 44 = 9 Proc. im Zeitraum von 16 Jahren in der chirurgischen Klinik zu Breslau an Osteomyelitis der Schädelknochen gestorben. Damit ist aber die ganze Mortalität der Kopfverletzten in der vorantiseptischen Zeit nicht erschöpft, weil Todesfälle an Rose, Phlegmone, Hospitalbrand, die nicht zur Ostitis purulenta führten, nicht mit eingerechnet sind. Nach Bärensprung's Zusammenstellung wurden in den Jahren 1859—1873 in dem pathologischen Institute zu Berlin 146 Sectionen an Kopfverletzten gemacht. Davon starben 89 an Blutvergiftung, somit waren 61 Proc. der Todesfälle unter den Kopfverletzten auf diese zurückzuführen. Das ist gewiss eine erschütternde Thatsache!

Betrachtet man die von den Otiatern angegebenen Zahlen, so kamen nach der Zusammenstellung von Hessler auf 81,648 Fälle von Ohrenkranken nur 116 Todesfälle an intracraniellen Processen. Das gebe gegenüber unserer Mortalität bei Schädeleiterungen von 8,4 Proc. nur eine Mortalität von 0,14 Proc. Wenn es sich bei diesen Ohrkranken um otitische Eiterungen gehandelt hat, so würde folgen, dass der von einer unsauber gehaltenen Kopfwunde und ihren Folgezuständen (Phlegmone, Rose etc.) ausgehende Eiter viel septischer und infectiöser ist, als der otitische. Die Angaben sind aber zu allgemein gehalten, um solche Schlüsse zu rechtfertigen!

Von unseren Breslauer Fällen sind 36 secirt.

Es fanden sich:

Ostitis purulenta allein 2 Mal = 5,5 Proc.,
„ und Pachymeningitis und Leptomeningitis purulenta 10 Mal = 27,7 Proc.,
„ „ „ und Thrombophlebitis 5 Mal = 14 Proc.,
„ „ „ Meningitis und Gehirnabscess 6 Mal = 16,6 Proc.,
„ „ „ Meningitis u. Sinusphlebitis 9 Mal = 25 Proc.,
„ „ „ „ „ „ und Gehirnabscess 3 Mal = 8,1 Proc.,
„ „ Gehirnabscess 2 Mal = 5,5 Proc.

Rechnet man alle von mir in dieser Arbeit verwertheten 100 Fälle zusammen, so ergeben sich folgende Verhältnisse:

Ostitis purulenta allein 7 Fälle = 7 Proc.,
„ und Leptomeningitis 1 Mal = 1 Proc.,
„ und Gehirnabscess 2 „ = 2 „

Ostitis, Pachymeningitis und Meningitis serosa 3 Mal = 3 Proc.,
" " " " purulenta 26 Mal = 26 Proc.,
" " " Pyämie — 15 Mal = 15 Proc.,
" " Meningitis u. Gehirnabscess 16 Mal = 16 Proc.,
" " " " Sinusphlebitis 25 " = 25 "
" " " " " Gehirnabscess 5 Mal = 5 Proc.

Unter den Folgezuständen der Ostitis purulenta wurde somit die Pachymeningitis und in wenigen Ausnahmen die Meningitis purulenta sehr selten vermisst und unter den weiteren Complicationen hielten sich Sinusphlebitis und Gehirnabscess beinahe auf einer Linie. Meist aber fanden sich alle diese intracraniellen Complicationen vereint vor.

Vergleicht man damit die erwähnte Statistik Hessler's, nach der von 116 Todesfällen an Ohrkrankheiten

40 durch Meningitis = 34,5 Proc.,
48 " Phlebitis = 41,4 "
20 " Hirnabscess = 24,1 "

kamen, so waren unsere Ergebnisse, wenn man sich nur von dem klinisch vorwiegenden Processe leiten lässt, beinahe mit diesem übereinstimmend.

b) Pathologisch-anatomisches (s. Taf. I, Fig. 3 u. 4).

Das erste Zeichen der Ostitis purulenta war die Verfärbung des seines periostalen Ueberzuges beraubten Knochens, die am deutlichsten an der Grenze des Kranken und Gesunden hervortrat (Cranium est male coloratum, Berengarius). Anfänglich zeigte sich ein röthlicher Anflug (Color ex albo declinans ad rubicundum ut si multo lacte poneres parum sanguinis, Fallopius), der aber bald durch schmutzig-gelblich-graue confluirende Flecke verdrängt wurde (Taf. I, Fig. 3). Mit der Zeit trat dafür eine bräunliche Farbe auf. Die Verfärbung hing wohl von der Umsetzung des Farbstoffes in den den Knochen durchsetzenden Blutextravasaten ab, nicht, wie Berengarius meinte, von der Lösung der Dura mater (quo separatio durae matris est major, eo major ossis quantitas est mutata in colore). So bot der blossliegende Knochen ein sehr buntes, mit unreinen Farben gezeichnetes Bild dar. Daneben erschien bald die erkrankte Partie glanzlos und trocken (ultra vero colorem cognoscitur eo, quod siccius fit sano, (Berengarius). Durchschnitten wir den kranken Knochen mit dem Trepan oder Meissel, so fiel die Weichheit und geringe Blutfülle seiner Substanz auf. Während diese Instrumente sonst schreien, wenn sie durch den Knochen gehen und einen starken Widerstand finden, so geschah es jetzt geräusch- und mühelos. Es war, als ob man Wachs durchschnitt. Die Sägespäne hingen wie ein dicker Brei in den Zähnen der Krone und

fühlten sich weich und trocken an, wie Stärkekugeln. Zugleich verbreiteten sie einen entsetzlich üblen Geruch. Durchschnitt man den ganzen Knochen, so setzte sich die kranke von der gesunden Partie durch eine lebhaft geröthete unregelmässige Linie von verschiedener Breite ab, wie sie sich später an der Oberfläche des Knochens als Demarcationsfurche einfand (Taf. I, Fig. 4). Die ganze erkrankte Diploë erschien gleichmässig schmutzig-grau, stellenweis bräunlich. Wir konnten daher in ihr die Lumina der Gefässe und die Knochenlücken schwer erkennen. An manchen Stellen, besonders da, wo die mit eitrig-jauchigen Thromben gefüllten Venen lagen, gelang es leicht, ein zähes, missfarbiges (schmutzig-braunes), übelriechendes Secret mit dem Messer abzustreifen, in dem sich Eiter-, Blutkörperchen und viele Eiterkokken unter dem Mikroskope zeigten. Gegen das Licht gehalten schimmerte der gesunde Knochen rosig durch, die kranke Partie dagegen war undurchsichtig, schmutzig-trübe. Die Gefässe der Diploë blieben lange Zeit als bläuliche oder gelbliche Stränge zu unterscheiden. In mikroskopischen Schnitten erkannten wir eine völlige Auflösung der Knochensubstanz und einen Schwund der Knochenbälkchen, während die Knochenkörperchen durchweg erweitert und fast bis zur Confluenz einander genähert waren. Die Resorption der Knochensubstanz war besonders stark ausgeprägt rings um die Havers'schen Canäle und erstreckte sich auch auf deren Wände. Sie erschienen entweder gleichmässig dilatirt oder unregelmässig sinuös erweitert. In demselben Zustande fanden sich auch die diploëtischen Räume. Nur die Canäle kleinen Calibers in der compacten Substanz waren weniger ergriffen. In dieser bestand eine gleichmässig feinkörnige Infiltration in geringerer oder grösserer Dichtigkeit. Dazwischen fanden sich mehr oder weniger zahlreiche Lymphzellen. In den grösseren Canälen begegneten wir nicht selten mitten in einer lockeren zelligen Masse einem centralen scharf abgegrenzten Strang in Längs- oder Querschnitt, gebildet aus gleichartig körniger Substanz (Macewen). Diese sah man zwischen locker liegenden Eiterzellen verschiedener Grösse in Schollen oder Klumpen meist in den Howship'schen Resorptionslacunen und so dicht, dass nur ein schmales Canalsystem dazwischen blieb. Sie wurde, wie wir zur Zeit aus Macewen's Untersuchungen wissen, fast ausschliesslich durch Eiterkokken gebildet (pyogene Strepto- und Staphylokokken). Die concave Fläche des Knochens zeigte meist einen mehr oder weniger dicken, gelblich-eitrigen, membranartig gefügten, fest anklebenden Belag, welcher aus Eiterkörperchen, Detritus und den feinkörnigen Schollen, die wir oben beschrieben haben, bestand. Zwischen diesem

Belag, besonders aber an den Grenzen der erkrankten Partie, zeigten sich zahlreiche kleine, rauhe osteophytische Auflagerungen, welche sich in verschiedener Dichtigkeit über die benachbarten gesunden Knochenpartien verbreiteten und allmählich verschwanden (siehe Beobachtung 9, Rose).

Meist hielt die Naht den Eiterungsprocess auf, doch auch nicht immer. Im letzteren Falle konnte sie bestehen bleiben; öfters aber, besonders bei jüngeren Leuten sahen wir sie sich eitrig lösen, wie die Epiphyse bei der Osteomyelitis der langen Röhrenknochen. Das war ein sehr übles Ereigniss (Suturas disjungi, grave est, Archigenes), denn dadurch wurde die Dura schnell und umfangreich der infectiösen Eiterung überliefert.

Pott sah aus solcher Diastase einen „widernatürlichen, lockeren, schmerzhaften, schwammigen Körper" hervorquellen — vielleicht Granulationen der Dura mater.

Die Ostitis purulenta brauchte aber nicht immer zur eitrigen Durchsetzung der ganzen Dicke des Knochens zu führen, sie beschränkte sich zuweilen auf die oberflächlichen Schichten desselben. Dann trat auch eine Verwachsung zwischen Dura mater und Knochen, zuweilen mit starker Osteophytenbildung verbunden, ein, durch welche die Schädelhöhle vor einer Invasion der Eiterung geschützt wurde. Ich habe eine solche Beobachtung unter Nr. 34 berichtet, auch theilten Griesinger und Macewen einige mit.

c) Klinisches.

Wir sahen die Ostitis purulenta im Verlaufe der Kopfwunden eintreten, so lange sie eiterten oder eine demarkirende Entzündung um einen nekrotischen Knochenherd bestand, doch in der Regel in der ersten bis zweiten Woche nach der Verletzung. Pott fand sie schon wenige Stunden, ich in der Beobachtung No. 30 36 Stunden danach. Dass dabei die Jahreszeit eine Rolle spielt, wie Hippokrates meint (hieme plerumque ante diem quartum, aestate post septimum accedit febris), konnte ich nicht feststellen. Die schwer, besonders im Baufache arbeitende männliche Bevölkerung im mittleren Lebensalter erkrankte vorwaltend daran, doch wurden auch Kinder und Greise nicht verschont. Paré meinte, dass Kinder am häufigsten davon betroffen würden („les os des enfants sont moins durs, plus deliés et plus arrosés et imbus de sang, que ceux des vieux, et partant s'altèrent et pourrissent plutôt"). Wenn auch diese anatomischen Thatsachen richtig sind, so konnten wir doch die klinischen nicht bestätigen, da wir im Ganzen sehr wenig Kopfverletzungen an

Kindern gesehen haben. Uns erschien allein die Art der Kopfverletzung und ihre Behandlung entscheidend für den Eintritt der Ostitis purulenta traumatica. Die ersten Zeichen des Leidens waren schwere Störungen des Allgemeinbefindens. Selten eröffnete ein Schüttelfrost die Scene, meist verfiel der schon oder noch fieberfreie oder auch wenig fiebernde Patient mit schneller Steigerung in eine hohe Febris continua (lenta febris, singulis diebus augmentatur, Theodosius). Da das Knochenmark eine Brutstätte der Formelemente des Blutes ist, somit zwischen ihm und dem Blutleben eine innige Wechselwirkung besteht, so werden auch pyrogene Stoffe im Knochenmarke sehr schnell resorbirt; daher das hohe Fieber bei allen Knochenmarkentzündungen. Die alten Chirurgen hielten das starke Hitzegefühl des Patienten für ein besonders charakteristisches Symptom (calor longe major, quam pro febris modo, Archigenes), ebenso die heiss anzufühlende Haut (cutis sicca arida, pannus balneatus superpositus citius desiccatur, Theodosius), die gerötheten Wangen (genae rubent, quod signum pravum est in qualibet capitis laesione, Theodosius), die injicirten Augen (Archigenes nennt sie merkwürdiger Weise subingues, grammosi et rubentes und Theodosius setzt hinzu: Oculorum anguli, ac si spasmari vellent, distorquentur). Wie bei allen septischen Fiebern fehlte bei keinem Patienten die plötzliche und beträchtliche Zunahme der Pulsfrequenz und die unruhigen und verzagte, mit dem Gefühle des herannahenden Todes verbundene gemüthliche Depression. Ein fixer und persistirender Schmerz in dem kranken Knochen, durch Percussion gesteigert, war ein constantes und wichtiges Zeichen. Agrypnie oder ein durch Träume und Aufschrecken gestörter Schlaf (Somni tumultuosi, Archigenes) fehlten selten. Appetitlossigkeit, im nüchternen Zustande Würgen und spärliches Erbrechen, lebhafter Durst, trockene Zunge, aufgetriebener Leib, nicht selten Durchfälle, Anschwellung der Milz kamen bald hinzu. In der Mehrzahl der Fälle zeigte sich auch früh ein ikterischer Anflug der Sclerae und eine schmutzig-gelbe Verfärbung der Haut.

Die Wunde gewährte Anfangs noch oft einen ungestörten Anblick. Hutchinson hält dies sogar für die Regel. Das kann ich nicht bestätigen, denn in meinen Fällen wurde die Eiterung bald reichlicher, dünner, fötider, die Wundränder und ihre Nachbarschaft zeigten ödematöse Schwellung und livide Röthung. In anderen Fällen wieder erschien die Wunde trocken, die Granula fielen zusammen, die Ränder nekrotisirten (Vulnus neque alitur, neque pus maturat et sordidum fit [Archigenes], tandem vulnus pallidum et sordidum se ostendit [Hippokrates]). Bemerkenswerth bleibt, dass auch, wenn die eine

Wunde, in deren Grunde der kranke Schädelknochen lag, missfarben oder trocken geworden war, eine gleichzeitig, an einer andern Stelle der Kopfhaut bestehende in bester Heilung verharren konnte, wie Beobachtungen 57 und 106 zeigten. Bei einem Patienten Hutchinson's heilten alle Wunden prima intentione bis auf eine, bei einem andern eine, die andren eiterten. Auch eine gleichzeitige Fissura cranii (Beob. No. 83), eine Amputatio cruris (Beob. No. 76), eine Fractura der Lendenwirbel (Beob. No. 94), eine Fractura cruris et humeri (Beob. No. 89 und No. 104) nahmen während der septischen Ostitis cranii einen normalen Verlauf. War keine (wie ausserordentlich selten) oder nur eine kleine Wunde vorhanden, so sahen wir auch, wie sich über dem kranken Knochen Pott's blasse, teigige Geschwulst (puffy tumour), hervorgerufen durch eine blutig-gelatinös-trübe Infiltration der Weichtheile bis in das Periost, entwickelte. Sie hatte in der Mitte ihren Höhepunkt und fluctuirte nicht. Später röthete sich die Haut darüber und es bildete sich Fluctuation über einem mit dünn-serösem Eiter gefüllten Abscess. Der Puffy-tumour war das Product einer Periostitis, gerade wie bei der Osteomyelitis der langen Röhrenknochen. Zuweilen schloss sich daran eine ödematöse Schwellung des Bindegewebes der Galea einer ganzen Kopfhälfte bis an die Augenlider, bis hinter das Ohr und bis auf das Hinterhaupt. Auch eine parenchymatöse Entzündung und Schwellung der Lymphdrüsen am Halse, über der Parotis oder am Nacken trat oft ein. Sie war auf Druck schmerzhaft, doch trat Vereiterung selten ein. Dies waren die charakteristischsten Zeichen für eine Ostitis purulenta im ersten Stadio. Leider fanden wir sie selten so deutlich ausgesprochen. Lag so der Knochen durch die Eiterung in der Wunde bloss, so löste sich das Periost mehr und mehr von ihm ab, die Eiterung wurde profuser, dünner, übelriechend. Hob man nun mit dem Spatel oder Meissel oberflächliche Stückchen der äusseren Lamelle vom Knochen ab, so legte man die eitrig infiltrirte, stinkende, missfarbene Diploë bloss. Durch Kratzen mit einem feinen Löffel konnte man einen zellenarmen, bakterienreichen Eiter aus ihr gewinnen. Selten sahen wir, wenn der eitrige Process im Knochen so weit vorgeschritten war, ihn noch zum Stillstande kommen. Das Fieber schwand allmählich und das Allgemeinbefinden hob sich wieder. Durch eine reparative Ostitis granulosa konnte sich so die erkrankte Partie mit oder ohne Abstossung kleinerer Sequester regeneriren. Dieser Vorgang glich der Restitution der Haut und des Bindegewebes nach dem Abblühen einer Rose. Die neugebildeten zelligen Elemente zerfielen und wurden aufgesogen, die dabei absterbenden Gewebe aber oberflächlich abgestossen. War die

Fig. 1.

Fig. 2.

Fig. 4.

Fig. 3.



Fischer.

E.C.W. Vogel

University of California
LIBRARY

Eiterung schon tiefer in den Knochen eingedrungen, wenn der Process durch Bildung einer Schutzmauer von der Dura aus zum Stillstande kam, so verfiel das erkrankte Knochenstück der Nekrose. Auch schloss sich die Wunde darüber und Fisteln blieben zurück. Diese ostitische Nekrose verlief sehr langsam; doch bildeten die Fisteln gute Drains. Verliessen die Patienten mit ihnen das Spital, so konnten sie sich leicht verstopfen und Eiterretentionen gefährlicher Art eintreten, welche das Wiederauftreten der Ostitis vermittelten. Die demarkirende Ostitis trat langsam und sehr unregelmässig ein, so dass der Sequester an einer Stelle schon gelöst, wenn er an der andern noch durch eine Knochenleiste befestigt war. Unter diesen Umständen sah man zuweilen eine Eiterwelle neben dem Sequester mit dem Pulse rhythmisch auf- und niedersteigen. Das kann selbst berühmte Chirurgen zu diagnostischen Irrthümern verleiten, wie Malgaigne (Traité d'Anatomie chirurgicale II. Aufl. I, S. 617) erzählt:

Ein Verwundeter trat mit einer Kopfverletzung und schweren allgemeinen und cerebralen Störungen in's Hospital. Man vermuthete eine Eiterung in der Schädelhöhle. Deshalb wurde der Knochen blossgelegt. Nun fand sich eine kleine Perforation am kranken Os parietale, in welcher man den Eiter synchronisch mit dem Pulse sich heben und fallen sah. Malgaigne, Nélaton und Richet vermutheten einen pachymeningitischen Abscess und trepanirten. Es fand sich aber kein Eiter auf der Dura.

So lange die ostitische Nekrose bestand, schwebte auch der Patient in Lebensgefahr. Ich habe schon Fälle der Art angeführt. Je tiefer die Nekrose den Knochen durchdrang, um so gefährlicher konnte ihr Verlauf werden. Auch nach Abstossung sehr grosser und tiefer Sequester trat kein Prolapsus cerebri ein, so lange die Dura, welche noch besonders durch Granulationen- und Osteophyten-Auflagerungen geschützt wurde, unverletzt blieb. Diese schafften auch für kleine nekrotische Defecte oft noch einen ausreichenden Knochenersatz; je grösser diese Defecte aber wurden, desto ungenügender blieb der Ersatz. Auch bei langdauernder ostitischer Nekrose habe ich niemals amyloide Degeneration innerer Organe eintreten sehen. Es kam aber vor, dass Patienten mit monatelanger profuser Eiterung ostitisch-nekrotischer Fisteln der Tuberculose verfielen, doch nach meiner Erfahrung nur erblich belastete Individuen.

Viel häufiger schritt leider! der eitrig infectiöse Process unaufhaltsam in dem Schädelknochen weiter. Er konnte in der Schädeldecke eine sehr ausgedehnte Verbreitung finden, ja bis auf die Knochen der Basis vordringen (No. 88 und 92). Heinecke hält in den Fällen, in welchen heftige Phlegmonen und Periostitiden zur Ostitis purulenta führten, den Knochen für eine Art Barrière, welche die diffus sich ausbreitende Eiterung eine Zeit lang aufhält. Nachdem der Knochen entblösst sei, hörten die heftigen Entzündungserscheinungen auf. Es scheine nun der Fall der Genesung entgegen zu gehen, bis nach weiteren 8—14 Tagen die Symptome der Phlebitis begönnen. Die diffuse Eiterung habe das Hinderniss nun überwunden, das ihr der Knochen gesetzt habe. Die Pause in den Erscheinungen werde durch

die etwas langsame Verbreitung des entzündlichen Processes im Knochen ausgefüllt. Nicht immer werde die Barrière überschritten, aber wenn sie das Weitergehen des Processes wirklich hemme, gehe sie nachträglich durch Nekrose zu Grunde. Das ist eine sehr gekünstelte Auffassung, die mit dem meist so jähen Verlaufe des ostitischen Processes nicht vereinbar ist. Die grösste Gefahr der Ostitis purulenta bestand in der eitrigen Infection der Schädelhöhle, von der die folgenden Blätter handeln werden.

Es frägt sich danach: kann man nach dem von uns gezeichneten klinischen Bilde die Ostitis traumatica purulenta frühzeitig genug erkennen, um wirksam einzugreifen? Denn bei der grossen Infectiosität und schnellen Propagation der Eiterung von aussen nach innen wäre von einem schnellen und kühnen Handeln allein noch Heil zu erwarten. Das haben Macewens glückliche Erfolge gelehrt! Wie schwer war es aber bei dem durch die septisch-eitrigen Processe an den Weichtheilen so stark verhüllten Verlaufe die richtige Diagnose der Ostitis traumatica purulenta rechtzeitig zu stellen und ohne Verzug und Besinnen die Trepanation vorzunehmen! Bis locale oder allgemeine Hirndruckerscheinungen auftraten durfte man nicht warten, sonst war der operative Eingriff vergeblich. Leider war es auch der rechtzeitig in Scene gesetzte oft genug! Wir wissen ja aber, dass in einer offenen Knochenwunde die Dura reichlich mit Eiter bedeckt sein und doch eine ungestörte Heilung solcher Kopfverletzungen durch Granulationen eintreten kann. Wenn man daher solche Verhältnisse frühzeitig darstellen könnte, so wäre damit der von der Natur gewiesene Weg zur Heilung betreten. Fasst man alle Symptome, die wir eben ausführlicher geschildert haben, zusammen, so wird es meiner Meinung nach meist gelingen die ersten Stufen der Ostitis schon zu erkennen, wenn es noch Zeit zum Handeln ist. In zweifelhaften Fällen bohrt man den Knochen mit einen Drillbohrer an und untersucht die Knochenspähne mikroskopisch auf Eiter. Meist quillt dabei schon Eiter aus den Bohrloch hervor. Diese Methode ist aus der Breslauer chirurgischen Klinik von Maass beschrieben. Oefter genügte schon ein beschränktes Abheben der Lamina externa mit dem Meissel, um über den Zustand der Diploë klar zu werden.

Die Prognose der Ostitis purulenta cranii traumatica war stets eine sehr ungünstige, denn auch nach der Trepanation schritt die infectiöse Eiterung sehr oft auch nach dem Innern der Schädelhöhle fort. Ein Aufhalten derselben durch den operativen Eingriff, gehörte zu den glücklichsten Ereignissen in der Chirurgie. Bis vor kurzer Zeit hatte Lannelongue noch Recht, wenn er sagte: „Osteomyélite au crâne n' a d'autres terminaisons qu' une mort promptement survenue!“ Jetzt haben Macewens glänzende Erfolge die Vorhersage wesentlich gebessert.

(Fortsetzung folgt.)

V.

Zur Reform des Kriegsverbandwesens.

Von

Dr. Julius Port,

königl. bayer. Generalarzt z. D.

(Mit 15 Abbildungen.)

Durch die gewaltigen Fortschritte, welche die Chirurgie in den letzten Abschnitten des vergangenen Jahrhunderts in Bezug auf die Wundbehandlung und die operative Technik gemacht hat, ist eine so gehobene Stimmung bei den Aerzten erzeugt worden, dass man es kaum wagen darf, auf Mängel aufmerksam zu machen, die der Chirurgie noch anhaften, und die von dem sonstigen Glanze ihrer Erscheinung in recht auffälliger Weise abstechen. Diese Mängel treten in Friedenszeiten allerdings weniger stark hervor, desto mehr aber werden sie in der Kriegspraxis empfunden. So hochentwickelt und leistungsfähig die Chirurgie erscheint, wenn sie mit dem Friedensmassstabe gemessen wird, bei Anlegung des Kriegsmassstabes schrumpft diese ganze Herrlichkeit recht bedeutend zusammen, so dass von einem befriedigenden Ausblick auf die ärztlichen Leistungen in künftigen Kriegen besonders für denjenigen keine Rede sein kann, der die ärztliche Kriegsaufgabe von einem höheren Standpunkte aus beurtheilt. Diese Aufgabe besteht ja nicht bloss darin, dass dem einzelnen Verwundeten möglichst kunstfertige Hilfe geleistet wird, sondern es muss durch diese Samariterdienste auch gleichzeitig die Heeresleitung unterstützt, den Kriegsoperationen das Hinderniss, welches ihnen die Verwundeten verursachen, aus dem Wege geräumt werden. Dazu ist die heutige Chirurgie sogar noch viel weniger geeignet als die Kriegschirurgie vor 100 Jahren. In der Fähigkeit, die Kriegsoperationen zu unterstützen, hat die Chirurgie nicht nur keine Fortschritte, sondern entschiedene Rückschritte gemacht.

Die Kriegschirurgie zu Anfang des 19. Jahrhunderts mit ihren rücksichtslosen Gliedabsetzungen war ein in sich abgeschlossenes und abgerundetes System, in welchem das chirurgische Wollen und Können sich das Gleichgewicht hielt. Es verwies die Patienten zwar auf

künstliche Ersatzmittel für schwer verwundete Glieder, aber es ersparte denselben eine unsägliche Menge von Leiden, erleichterte die Pflege und ermöglichte einen baldigen Transport selbst mit den unvollkommenen Transportmitteln der damaligen Zeit. Der hauptsächlichste Repräsentant dieser Periode war Larrey, der Napoleon I. auf allen seinen Feldzügen begleitete, und der durch seine beispiellose Kriegserfahrung und seine hohe wissenschaftliche Stellung diejenigen, welche schon damals die Amputationen zu beschränken oder gar abzuschaffen (Bilguer) suchten, vollkommen in den Hintergrund drängte.

Erst gegen Mitte des 19. Jahrhunderts trat eine entschiedene Wendung zu Gunsten der conservativen Richtung ein, welche nicht nur das Leben, sondern womöglich mit dem Leben auch das Glied erhalten wollte; es sollte keine unvermeidliche Amputation unterlassen, aber auch keine vermeidbare vorgenommen werden. Die Grenzen der erhaltenden Chirurgie sollten nur da zu suchen sein, wo die Lebensfähigkeit eines verletzten Gliedes durch die Verletzung selbst bereits aufgehoben war; bei allen anderen Verletzungen vertraute man darauf, dass es den Fortschritten der Kunst gelingen werde, das bedrohte, aber nicht von Anfang an vernichtete Leben einer Extremität zu erhalten und Heilung, wenn auch mit verminderter Brauchbarkeit des Gliedes herbeizuführen.[1])

Diese Grundsätze waren gewiss höchst lobenswerth und berechtigt, aber dadurch, dass die conservative Chirurgie ohne alle Mitgift, vollkommen subsistenzlos in die Welt gesetzt wurde, kam die Wage zwischen dem chirurgischen Wollen und Können ins Schwanken und das frühere Gleichgewicht ist bis zur heutigen Stunde nicht mehr erreicht worden. Zur Durchführung der conservativen Behandlung gehören feststellende Verbände und Apparate, über deren Beschaffung man noch heute ziemlich rathlos ist, und deren Nothwendigkeit man sogar lange Zeit nicht einsehen wollte. Die conservative Behandlung blieb dadurch eine halbe Massregel, die wie alle Halbheiten neben manchem Guten auch eine Menge von Uebelständen zur Folge hatte.

Bei der früheren Kriegschirurgie waren die Verwundeten mobil. Wenn es die Kriegsverhältnisse erforderten, so konnten sie jederzeit selbst auf grosse Entfernungen hin abtransportirt werden. Das war nicht nur für den Dienst, sondern auch für die Verwundeten selbst eine ungeheure Wohlthat. Die Oberschenkelschussbrüche, die damals fast ausnahmslos amputirt wurden, konnten alsbald nach der Operation in gewöhnlichen Bauernwagen viele Stunden weit nach den in den

1) Stromeyer, Maximen der Kriegsheilkunst. Hannover 1855. S. 675.

grösseren Städten angelegten Kriegsspitälern gebracht oder gleich vollständig vom Kriegsschauplatz entfernt werden.[1]) Bei schweren Verletzungen des Oberarms wurde die Auslösung im Schultergelenk vorgenommen, und die Verwundeten konnten dann ohne Verzug die Fussreise nach Frankreich antreten oder aufs Pferd steigen und sich ganz allein nach der Heimat durchschlagen.[2]) Seit Einführung der conservativen Behandlung sind die Schwerverwundeten immobil; sie können nur nach sehr umständlichen Vorbereitungen von der Stelle geschafft werden, und wenn der Transport unvorbereitet geschehen muss, so kommt es zu den schlimmsten Ereignissen.

Die frühere Kriegschirurgie war also viel feldmässiger als die heutige. Auch die damaligen Chirurgen hätten gewiss gerne in ausgedehnterem Masse conservativ behandelt, aber sie sagten sich: Wir haben dazu keine Mittel; es ist daher besser, dass wir uns nach der Decke strecken und eher schwerverletzte Glieder opfern, als dass wir die Verwundeten den Gefahren aussetzen, die ihnen bei der Zusammendrängung in überfüllten Spitälern durch Wundvergiftung oder bei einem Rückzug durch die Hand des Feindes oder bei eintretenden Verpflegungsschwierigkeiten in Feindesland durch Hunger drohen.

Nachdem die späteren Chirurgen allmählich dazu kamen, sich ohne Rücksicht auf die Kürze der Decke der ganzen Länge nach auszustrecken, hätten sie nicht versäumen sollen, wenigstens nachträglich eine entsprechende Verlängerung der Decke herbeizuführen d. h. das Verbandwesen in erforderlicher Weise auszubilden. Aber das war eine Aufgabe, die den Aerzten unlösbar erschien. Dazu wäre mechanische Technik erforderlich gewesen. Operative Technik besassen sie ja in reichstem Masse, aber mechanische Technik war ihnen eine nebelhafte Thule. Diese Technik wurde auf den Universitäten nicht gepflegt, wie es auch heute noch der Fall ist. Es bestand eine Bildungslücke, deren nachträgliche Ausfüllung denen, die einmal in den Beruf eingetreten waren, in der That nicht leicht war. Man versuchte es daher, ohne Technik durchzukommen, und beschönigte diese wissenschaftliche Unentschlossenheit mit der Ausrede, dass schwere Verletzungen keine Verbände vertrügen, dass hier vielmehr das einzige Heil in der Verbandlosigkeit liege. Man machte es also genau so, wie gewisse zaghafte Politiker, die in der Flottenlosigkeit das beste Schutzmittel für den Welthandel erblicken zu müssen glauben. Und auf diesen Standpunkt stellten sich nicht bloss Civilchirurgen, sondern

1) Larrey, Mémoires de chirurgie militaire et Campagnes. Paris 1812—17. Tome I. p. XXI. Tome II, p. 465.

2) Larrey, l. c. Tome IV. p. 50, 442, 445, 452.

auch die hervorragendsten Vertreter des militärärztlichen Standes, die sich doch sagen mussten, dass man zwar im Frieden zur Noth einen schweren Knochenbruch ohne Verband behandeln kann, weil hier die Kranken, wenn sie einmal auf ihrem Schmerzensbette gelagert sind, bis zum Abschluss der Heilung ungestört liegen bleiben können, dass aber im Kriege mitunter die Lazarethe sehr plötzlich geräumt werden müssen, und man dann einfach nicht weiss, was man mit den verbandlosen Schwerverwundeten anfangen soll.

Die allein herrschende Methode bei der Behandlung der Schussbrüche z. B. des Oberschenkels bestand lange Zeit darin, dass man das Glied auf eine Anzahl von Spreukissen lagerte, die nach Durchtränkung mit Eiter unter dem Glied hervorgezogen und durch untergeschobene neue ersetzt wurden. Es fehlte jede seitliche Unterstützung des Gliedes, soweit sie nicht durch den flachen Rinneneindruck im Spreusack gegeben war, desgleichen jeder Zug in der Längsrichtung. Die Kranken mussten wochenlang auf demselben Fleck unbeweglich liegen bleiben und kamen daher nicht leicht ohne grösseren Decubitus durch; Stuhlentleerung und Verbandwechsel waren äusserst schmerzhaft; den Bruchenden liess man wie ungezogenen Kindern ihren Willen, und sie heilten daher auch nur unter grossen Verschiebungen und oft recht bedeutender Winkelstellung zusammen. Das Heilungsresultat, das nach so vielen Schmerzen und Qualen endlich erreicht wurde, war nur selten so, dass ausser den Chirurgen auch die Kranken davon befriedigt sein konnten.

Dass sich das Princip der Verbandlosigkeit auch in der Kriegschirurgie festsetzte und lange Zeit hindurch hartnäckig erhielt, kam von der Gewohnheit der Militärärzte, sich in allen wissenschaftlichen Dingen allzu getreulich nach dem Vorbild der Universitätskliniken zu richten und alle Weisheit für den Krieg aus diesem Friedensborne zu schöpfen. Diese Unselbständigkeit, die das von den Universitäten Empfangene nicht für den Krieg in entsprechender Weise umzumodeln und zu ergänzen versteht, ist daran schuld, dass die militärärztliche Leistungsfähigkeit in einem der wichtigsten Punkte noch heutzutage lückenhaft ist. Die Universitäten sind keine Kriegsanstalten und können daher nicht für alle Bedürfnisse des Kriegssanitätsdienstes aufkommen; die Inspirationen, die von dort nicht bezogen werden können, müssen sich die Militärärzte und die Kriegsverwaltungen selber zu leisten suchen.

Schlecht berathen, wie man auf militärärztlicher Seite nun einmal war, ging man auf dem eingeschlagenen falschen Wege immer weiter. Da man sich nicht entschliessen konnte, se rebus subjungere,

so probirte man es mit dem sibi res. Man suchte die Kriegsverhältnisse der mangelhaften ärztlichen Leistungsfähigkeit anzupassen durch möglichste Ausschliessung des Transportes der Verwundeten. Um dieselben nicht nach den Spitälern transportiren zu müssen, liess man die Feldspitäler auf die Schlachtfelder kommen und etablirte sie an diesen ungesundesten und zugleich ausgesogensten Punkten auf die Dauer von Monaten, nämlich bis zu eingetretener Heilung der Schwerverwundeten.

Dass man auch einen so unrichtigen Plan unter günstigen Verhältnissen zur Noth ausführen kann, hat die Erfahrung gelehrt. Aber wohin wären wir mit unseren immobilen Verwundeten gekommen, wenn uns Aufgaben zugefallen wären, wie sie Larrey bei dem Rückzug aus Syrien und nach der Schlacht von Eylau zu lösen hatte?

Das Herannahen feindlicher Heere zwang die Franzosen, die Belagerung von St. Jean d'Acre aufzugeben und in der Nacht vom 21./22. Mai 1799 den Rückzug nach Aegypten durch die syrische Wüste anzutreten. Für die grosse Zahl von Verwundeten, welche die vergeblichen Erstürmungsversuche geliefert hatten, fehlte es vollständig an Transportmitteln. Man durfte sie nicht zurücklassen, ohne sie dem sicheren Tode durch Hunger oder durch die Araber auszusetzen. Aus dieser Verlegenheit half den Aerzten ein Befehl Napoleons, dass sämmtliche Officierspferde, seine eigenen eingeschlossen, für die Verwundeten abzugeben seien. Während die Generalität zu Fusse durch die Wüste marschirte, gelang es, sämmtliche Verwundete mit den Pferden fortzubringen. Der sechzigstündige Marsch durch die Wüste, wo man noch obendrein von einem heissen Südwind zu leiden hatte, und wo die ganze Verpflegung aus ein Paar Tafeln Zwieback und einer kleinen Ration Wasser bestand, bekam den Verwundeten so gut, dass nicht nur ihre Wunden die schönsten Heilungsfortschritte machten, sondern dass auch die Sterblichkeit eine überraschend geringe war: es starb trotz der grossen Zahl von Schwerverwundeten kaum der 15. Mann.[1])

Die Schlacht von Eylau fand im strengen Winter statt. Die Verwundeten waren im Freien bei 12—15° Kälte amputirt worden. Zu der grossen Zahl der französischen Verwundeten kam eine eben so erhebliche Menge von russischen, so dass ihre Unterbringung in dem kleinen Eylau äusserst schwierig war. Es drohte durch die Zusammendrängung so vieler Verletzter auf engstem Raume der Ausbruch von Wundkrankheiten, ausserdem machte die Verpflegung in

1) Larrey, l. c. Tome I. p. 312; Tome III. p. 48.

der armseligen und von den Bewohnern grösstentheils verlassenen Gegend die grössten Schwierigkeiten. Es blieb kein andrer Ausweg als gänzliche Räumung und der Umzug nach dem 55 Stunden entfernten Inowraclaw. Der Transport geschah theils auf den zweckmässig eingerichteten Ambulanzwagen, grösstentheils aber auf Schlitten und Bauernwagen und wurde von den Verwundeten trotz der Kälte und der ungenügenden Verpflegung sehr gut ertragen. Es starb während des Transportes nur der 11. Mann. Die Oberschenkel-Amputirten, bei denen sich schon die Anfänge des Nosocomialfiebers eingestellt hatten, wurden unterwegs fieberfrei.[1])

Solchen Aufgaben war nur die alte Kriegschirurgie gewachsen, die in genauer Fühlung mit der Armee und ihren Bedürfnissen stand und den zwingenden Nothwendigkeiten des Krieges Rechnung zu tragen wusste. Die Modernen, die sich von diesen Rücksichten emancipiren zu dürfen glaubten, dachten sich wohl, dass in Centraleuropa und bei den verbesserten Verkehrsverhältnissen derartige Verlegenheiten ausgeschlossen seien. Aber Eines konnten sie trotz alles Drehens und Wendens doch nicht leugnen, dass nämlich selbst in Centraleuropa manchmal die plötzliche Räumung eines Lazareths wegen Feuers- oder Beschiessungsgefahr nothwendig werden kann. Auch dafür wussten sie sich einen Trost zurechtzulegen in dem Gedanken, dass solche Ereignisse doch nur selten eintreten, und dass der Krieg eben Krieg sei, dass man also die gelegentliche Verbrennung von ein Paar hundert Menschen mit in den Kauf nehmen müsse.

So war man in Verfolgung eines irrigen Planes glücklich an dem Ende der Sackgasse angekommen. Die wissenschaftliche Unentschlossenheit führte die berufenen Vertreter der Verwundeten Angesichts der schwersten Unglücksfälle des Krieges zu einem kühl abweisenden Achselzucken, das man selbst Nichtärzten kaum verzeihen kann. Von hier aus musste wieder umgelenkt werden. Es geschah dies Anfangs sogar in etwas stürmischer Weise.

Man erinnerte sich auf einmal wieder an die grossen Nachtheile, die mit der Anhäufung vieler Verwundeten auf dem Kriegsschauplatze verbunden sind, und suchte mittelst der Eisenbahnen die Krankenzerstreuung im grossartigsten Massstabe durchzuführen. Conservative Behandlung und Krankenzerstreuung verträgt sich sehr gut, wenn man Transportverbände hat, aber ohne diese setzt man sich den schlimmsten Erfahrungen aus, die auch nicht auf sich warten liessen. Wer fliegen will, muss Flügel haben. Wer den festen Boden verlässt

1) Larrey, l. c. Tome III. p. 49.

ohne eine entsprechende Flugvorrichtung, der muss sich auf einen schweren Fall gefasst machen. Die Eisenbahnen können die Verbände nicht ersetzen. Nachdem sich der Zerstreuungseifer einmal in den Köpfen festgesetzt hatte, konnte den damit verbundenen Nachtheilen für die Verwundeten nur dadurch gesteuert werden, dass der Transport von Schwerverwundeten, insbesondere von Oberschenkelbrüchen, dienstlich verboten wurde. Es wurde allgemeine Regel, dass für die Leichtverwundeten die Krankenzerstreuung, für die Schwerverwundeten die Immobilisirung auf dem Schlachtfeld anzuwenden sei.

Ein Schritt zum Besseren war durch die Ausnutzung der neuen Verkehrsmittel unzweifelhaft gemacht, wenn auch nur ein sehr kleiner. Die Zahl der immobilen Verwundeten blieb noch immer unerträglich gross. Mit der allgemeineren Einführung des Gypsverbandes gelang es, die Gruppe der Intransportablen wieder einigermassen zu verringern, aber noch blieb die Kriegschirurgie sehr weit entfernt von der Feldmässigkeit, die sie unter Larrey besass. Ein schon früher von mir angeführtes Vorkommniss aus dem Jahre 1870 liess dies in recht empfindlicher Weise erkennen. Ein Augenzeuge berichtet darüber Folgendes:[1])

„Am 11. September, einem heissen Sonntag, bestiegen der Generalarzt und ich in Folge der Nachricht, dass auf directen Befehl des Obercommandos der Armee die beiden in St. Privat befindlichen Feldlazarethe des 10. Armeecorps ihre sämmtlichen Verwundeten noch im Laufe des Vormittags nach Doncourt evacuiren sollten, schleunigst die Pferde, um womöglich noch eine Zurücknahme dieses für unsere Schwerverwundeten verhängnissvollen Befehles zu erwirken. Es hiess, man wolle den Franzosen in St. Privat eine Falle legen, sie zum Ausfall nach dieser Seite und gleichzeitig in einen hier vorgesehenen Hinterhalt locken. In Wirklichkeit handelte es sich indessen darum, für das 3. Armeecorps Cantonnementsquartiere frei zu bekommen, da die Mannschaften desselben bei dem schlechten Wetter in ihren Biwaks auf der schutzlosen Hochebene ausserordentlich zahlreich und schwer an Ruhr und Typhus erkrankt waren. Obgleich wir bereits gegen 7 Uhr Morgens in St. Privat eintrafen, war doch schon der grösste Theil der Schwerverwundeten auf einfache, mit Strohschüttung versehene Bauernwagen geladen worden. In langen Reihen standen diese federlosen Wagen auf der Chaussee nach Amanvilliers, auf denen die armen Kranken vielfach ganz ohne Schutzdach oder unter dicht über den Wagen gespannten Planen

1) Richter, Kriegstagebuch eines Sanitätsofficiers beim Stabe des Generalcommandos X. Armeecorps. Rathenow 1892. S. 86.

liegend, der glühenden Sonnenhitze ausgesetzt waren. Schon jetzt klagten viele über unbequeme, schlechte Lagerung, über heftige Schmerzen oder brennenden Durst, ja zwei von diesen Unglücklichen waren schon vor der Abfahrt gestorben und mussten als Leichen wieder aus dem Wagen gehoben werden. Und doch dauerte es noch längere Zeit, bis die Wagen sämmtlich beladen sein konnten und dann erst sollte ja ihre Hauptqual beginnen, wenn sie auf dem langen, beschwerlichen Wege hin und her geschüttelt wurden. So schnell wir konnten, eilten wir über Amanvilliers nach Verneville, dem Stabsquartier des III. Armeecorps, und erholten uns dort die Ermächtigung, die noch nicht auf Wagen geladenen Schwerverwundeten zunächst noch in St. Privat zu belassen. Als wir jedoch dorthin zurückkamen, waren leider schon alle auf Wagen untergebracht. Ausser den gleich Anfangs Gestorbenen starben auf dem weiteren Wege noch vier und in den ersten Tagen nach dem Transport in Doncourt weitere 8 Verwundete, deren Heilung, so lange sie in St. Privat behandelt wurden, so günstig vorgeschritten war, dass die Hoffnung auf ihre Erhaltung und Genesung durchaus berechtigt zu sein schien."

Das militärische Ansinnen der Evacuation der Verwundeten, dem Larrey sowohl unmittelbar nach der Schlacht als zu jeder beliebigen Zeit nach derselben mit Leichtigkeit Folge leisten konnte, führte also hier, fast 4 Wochen nach der Schlacht von Gravelotte, zu einer förmlichen Katastrophe. Es soll ja nicht geleugnet werden, dass im vorliegenden Falle der Räumungsbefehl wohl in einer etwas milderen Form hätte ergehen dürfen, aber ebensogut hätte er sehr berechtigt und nothwendig sein können. Jedenfalls ist eine Chirurgie, die einem derartigen Befehl so lange nach der Schlacht nicht besser zu entsprechen vermag, keine richtige Kriegschirurgie. Die Kriegschirurgie muss wieder feldmässiger werden; sie muss sich bessere Waffen anschaffen; sie darf nicht allein in der Technik zurückbleiben, während ringsumher die technischen Fortschritte sich jagen und drängen.

Die Knochenbrüche waren in den Lazarethen von St. Privat, wie es scheint, ganz verbandlos behandelt worden. Man konnte eben mit dem Gypsverband für die Behandlung der Fracturen beim besten Willen nicht viel anfangen, da trotz des Einschneidens von Fenstern die Verbände sehr bald mit Eiter durchtränkt waren. Es wurden daher auch die Gypsverbände, die zum Transport gedient hatten, fast überall bald wieder abgenommen.

Als mit Ausbreitung der Lister'schen Wundbehandlung die

Reinlichkeitsbegriffe bei der Wundpflege immer strengere wurden, mussten sich auch die eifrigsten Anhänger des Gypsverbandes sagen, dass die Rolle desselben in den Feldlazarethen so ziemlich als ausgespielt zu betrachten sei, und dass selbst die vorzüglichen Dienste, welche er beim Transport zu leisten vermag, recht erheblich herabgesetzt werden durch die Plage, welche die alsbaldige Wiederabnahme desselben verursacht. An einen aseptischen Verlauf der Schusswunden bei frühzeitiger Anwendung der Antiseptik wagte man ja damals nicht zu denken, da man die Wundcanäle wegen mitgerissener Kleidungsstücke etc. für inficirt hielt. Es konnte für die Lazarethbehandlung eigentlich nur noch der unterbrochene Gypsverband als brauchbar gelten, welcher wenigstens an einigen Körperstellen so angelegt werden kann, dass selbst bei reichlicher Eiterung eine Verunreinigung des Verbandes sich vermeiden lässt.

Von diesem tiefen Cursstande erhob sich der Gypsverband wieder bedeutend, als Bergmann im russisch-türkischen Feldzug 1877/78 in ebenso einfacher als genialer Weise die Combination der aseptischen Wunddeckung mit dem einfachen circulären ungefensterten Gypsverband für die Behandlung der Kniegelenkschüsse in Anwendung brachte. Die Knieschüsse überstanden in diesem Verbande nicht nur einen äusserst schwierigen und langwierigen Transport ganz vortrefflich, sondern blieben darin auch bis zur Heilung liegen. Diese gefürchteten Verletzungen traten von da an in die Reihe der verhältnissmässig ungefährlichen Wunden ein und die conservative Chirurgie feierte damit einen ebenso unerwarteten als grossartigen Triumph; sie erlangte jetzt eigentlich erst ihre Berechtigung für den Krieg. Wie hätte sich Stromeyer über diesen Erfolg gefreut, der in seinen Maximen S. 293 schrieb: „Ich wünsche nichts sehnlicher, als dass man dahin gelangen möge, auf irgend einem Wege die Amputation des Oberschenkels wegen Schussfractur des Kniegelenkes unnöthig zu machen. Es ist in der That ein höchst unheimliches Gefühl, wegen eines Loches im Kniegelenk ein sonst völlig gesundes Bein auf eine Art entfernen zu müssen, die nicht einmal das Leben hinreichend sicher stellt.“ Und bei diesem Erfolg spielte der Gypsverband eine Rolle, den Stromeyer so wegwerfend beurtheilte!

Durch die Bergmann'schen Erfahrungen ist die hochwichtige Thatsache aufgedeckt worden, dass die Schusswunden nicht von Haus aus inficirt sind, sondern dass sie als reine Wunden gelten können, deren glatte Heilung bei Fernhaltung nachträglicher Verunreinigungen mit ziemlicher Sicherheit erwartet werden kann. Es wurden jetzt die merkwürdigen Fälle von aseptischer Heilung mancher Schusswunden

erklärlich, bei denen durch Bildung eines Blutschorfes die aseptische Occlusion von selbst eingetreten war. Aus der Feststellung des aseptischen Charakters der Schusswunden ergiebt sich für die Kriegschirurgie die Berechtigung zu den schönsten Hoffnungen, wenn dieselben auch begreiflicher Weise wegen Ungunst der Verhältnisse bei Weitem nicht immer in Erfüllung gehen können. Auch die Gypsfreunde haben alle Ursache, sich der Ehrenrettung zu freuen, die er durch Bergmann erfahren hat; hier muss jedoch fast noch mehr als bei der Aseptik vor allzu hoch gespannten Erwartungen gewarnt werden.

Bergmann hat uns den Gypsverband auf der äussersten Höhe gezeigt, die er jemals erreichen wird, über diesen Punkt hinaus ist eine Werthsteigerung desselben ziemlich ausgeschlossen. Es kann z. B. kaum davon die Rede sein, in derselben Weise wie Bergmann die Knieschüsse behandelt hat, künftig die Oberschenkelschussbrüche behandeln zu wollen. Beim Knie ist die Verschiebungsneigung selbst bei ausgedehnter Splitterung der Condylen eine sehr geringe. Das zeigt der berühmte Fall von Socin, wo eine am Kniegelenk sitzende Schusswunde unter dem Schorf so glatt heilte und so unverdächtig sich verhielt, dass Niemand an das Vorhandensein einer gröberen Knochenverletzung dachte, bis man nach dem durch ein spät hinzugetretenes Erysipel erfolgten Tode die ausgedehntesten Zertrümmerungen der Condylen entdeckte. Derartiges kann bei einem Bruch des Femurschaftes bekanntlich nicht vorkommen. Während dort die Contention durch den leichtesten Gypsverband ermöglicht wird, sind am Femur wegen der hochgradigen Verschiebungsneigung äusserst starke Gypsverbände erforderlich, die nur in Narkose angelegt werden können, und die eine chirurgische Geschicklichkeit voraussetzen wie die grossen Amputationen. Dabei kann es trotz aller Sorgfalt und Uebung schliesslich doch vorkommen, dass wegen der unerlässlichen Dicke der aseptischen Wattepolsterung der Gypsverband zur Verhütung von Verschiebungen und von Schmerzen nicht ausreicht. Dies ist schon bei Verwendung ungepresster Watte zu besorgen, die sich in gleichmässigen, zusammenhängenden Lagen wie eine grosse Rollbinde um das Glied herumschlagen lässt und wo also der Druck des darüber angelegten Gypsverbandes überall ein ganz gleichmässiger ist. Bei der gepressten Kriegswatte, die vor dem Gebrauch auseinander gezupft werden muss und die nur in kleineren Stücken aufgetragen werden kann, fällt die Polsterung unvermeidlich so aus, dass sie hier etwas dicker, hier etwas dünner, da etwas weicher, dort etwas knolliger ist. Dadurch wird die contentive Wirkung des Gypsverbandes noch mehr

beeinträchtigt. Dass ein aseptischer Oberschenkelschussbruch unter einem einzigen Verband ausheilt, wird kaum vorkommen; mit der Nothwendigkeit einer auch nur einmaligen Erneuerung des Gypsverbandes wird die Sache aber schon sehr beschwerlich. Unter allen Umständen wird die Gypsbegeisterung, die für Knieschusswunden, für Unterschenkel-, Fuss- und Armverletzungen, wenn sie rechtzeitig in Behandlung kommen, vollkommen berechtigt ist, bei den dem Rumpfe naheliegenden oder an ihm selbst sitzenden Verletzungen durch die Schwierigkeit der Verbandanlegung so abgekühlt werden, dass man sich unwillkürlich nach einem besseren Hilfsmittel umsieht.

Nun kommt aber noch die schon vorhin angedeutete Unmöglichkeit in Betracht, alle Schussbrüche rechtzeitig in ärztliche Behandlung zu bekommen und dadurch einen aseptischen Verlauf derselben sicher zu stellen. Schon in den bisherigen Kriegen, wo das Ende eines Schlachttages in der Regel die Entscheidung und den Abzug des geschlagenen Heeres brachte, wo also durch die Gegenwart des Feindes die Aufsuchung der Verwundeten nicht behindert war, kamen dieselben theilweise sehr spät zu ihrem ersten Verbande. In Zukunft werden nach Ansicht der Strategen die Positionskämpfe, das mehrtägige Ringen an demselben Orte, das Uebergewicht erlangen. Da wird es sich dann noch viel öfter ereignen, dass die Verwundeten erst am zweiten oder dritten Tage nach der Verletzung verbunden werden. Fast alle diese Wunden werden eitern, ebenso wie diejenigen, für welche die Wattevorräthe nicht ausreichen, denn die aseptische Wunddeckung nach Bergmann'schem Vorgehen erfordert Verbandmengen, deren Unterbringung in den Sanitätswagen ein Ding der Unmöglichkeit ist. Aseptischer Wundverlauf wird also auch in Zukunft kaum die Regel bilden; es wird viel sein, wenn er in der Hälfte der Fälle zu Stande kommt; die andere Hälfte wird eitern wie bisher und für die eiternden Knochenbrüche passt der circuläre Gypsverband selbstverständlich nicht mehr, da sie sehr häufig, fast täglich frisch verbunden werden müssen.

Der Gypsverband hat der Kriegschirurgie sehr schätzbare Dienste geleistet und kann sie in gewissen Grenzen auch fernerhin leisten, aber er ist bei Weitem kein Hilfsmittel für alle Fälle und es wäre daher entschieden ein Fehler, sich damit begnügen zu wollen. Er ist bei eiternden Verletzungen nur in der Form des unterbrochenen Gypsverbandes, bei aseptischen Verletzungen in jeder Form, aber in beiden Fällen nur dann verwendbar, wenn die Verletzungen nicht zu nahe am Rumpfe sitzen. Schulter, Hüfte und grösstentheils auch der Oberschenkel liegen ausserhalb seines Bereiches.

Es war bekanntlich kein Geringerer als Langenbeck, der trotz aller Erfolge, die er selbst mit dem Gypsverband erzielt hatte, denselben bei Oberschenkelbrüchen durchaus nicht zur allgemeinen Verwendung für geeignet erklärte und als das Endergebniss seiner ausgedehnten Kriegserfahrungen die leider fast gar nicht beachtete Mahnung aussprach, dass die Auffindung besser geeigneter Lagerungsapparate für den Krieg der Gegenstand fortwährender Studien und Berathungen sein sollte.[1])

Um mit den Verbänden höhere Leistungen zu erzielen, muss zu einem anderen Material übergegangen werden. Die Metallverbände sind dem Gypsverband weit überlegen; sie passen noch sehr gut für alle die Fälle, wo der letztere unzureichend wird; sie haben den ungeheueren Vorzug, dass sie zusammenlegbar gemacht und also wenigstens zum Theil vorräthig gehalten werden können; es kann endlich ihre Herstellung, soweit sie nicht vorräthig sind, dem Unterpersonal überlassen werden. Es brauchen also nicht mehr die Aerzte selbst im Kriege die grobe Verbandarbeit zu leisten; sie können sich dafür in viel ausgedehnterem Maasse als bisher den höheren Berufsaufgaben widmen. Es bedarf keiner grossen Ueberlegung, um einzusehen, welchen Gewinn die Kriegschirurgie aus der Einführung der Metall- und zwar der Eisenverbandtechnik ziehen würde.

Der Uebergang von einer tieferen zu einer höheren Kulturstufe, hier von den Gyps- zu den Eisenverbänden, fällt natürlich nicht allen Menschen gleich leicht. Die unbedingten Anhänger des Alten werden auch hier endlose Bedenken vorbringen. Insbesondere werden sie sich darauf berufen, dass man ja für die Behandlung der Oberschenkelschussbrüche auch noch den permanenten Gewichtszug habe, der im Kriege 1870/71 besonders von Billroth in ausgedehnter Weise angewandt und als sehr zweckmässig befunden wurde.

Dass der Volkmann'sche Gewichtszug für Friedenslazarethe höchst werthvoll ist, wird Niemand leugnen und da Billroth nicht im Felde, sondern an den Reservelazarethen von Mannheim thätig war, so darf man sich über seine Zufriedenheit mit diesem Verfahren nicht wundern. Sein Urtheil würde vielleicht wesentlich ungünstiger gelautet haben, wenn er statt in Mannheim in St. Privat gewesen wäre und zwar zu der Zeit, als der oben erwähnte Räumungsbefehl eintraf. Er würde dann zu dem Bekenntniss gezwungen gewesen sein, dass an einen Transport der Verwundeten, die im Gewichtszuge liegen,

1) B. v. Langenbeck, Chirurgische Beobachtungen aus dem Kriege. Berlin 1874. S. 41 u. 42 (Separatabdruck aus Langenbeck's Archiv. Bd. XVI).

gar nicht zu denken ist, wenn man nicht die Zeit hat, ihnen vorher einen Gypsverband anzulegen.

Da die Feldlazarethe mit der Nothwendigkeit einer plötzlichen Räumung rechnen müssen, so kann man für die Kriegspflegeanstalten den Volkmann'schen Gewichtszug unmöglich als passend bezeichnen. Er ist übrigens schon deswegen für den Feldgebrauch sehr wenig geeignet, weil er das Vorhandensein von Bettladen voraussetzt, bei der Bodenlagerung also nicht ohne Weiteres brauchbar ist. Man muss die kostbare Zeit nach Eröffnung eines Lazareths mit Heranschaffung oder Anfertigung von Bettladen verzetteln oder nach Langenbeck's Vorgang am Fussende des Strohsackes Holzständer in den Boden einlassen, um dann erst im Stande zu sein, den Extensionsverband anzulegen. Ein kriegsbrauchbarer Zugverband muss ganz andere Eigenschaften haben als der Volkmann'sche Gewichtszug: er muss ohne weitere Umständlichkeit bei Kranken verwendbar sein, die am Boden liegen; er muss zum Zug und Gegenzug keiner Neben- und Aussengeräthe bedürfen, sondern alles hiezu Erforderliche in sich selber enthalten; er muss endlich dem Glied eine solche seitliche Stütze geben, dass man den Verwundeten im Nothfall sofort aufheben, forttragen und auf einem Wagen transportiren kann, ohne dass dabei die Bruchenden verschoben werden. Mit Eisenverbänden kann man diesen Anforderungen sehr leicht entsprechen und da diese Verbände noch dazu sehr bequem zu verpacken sind, so werden ihnen auch die conservativsten Aerzte ihre Berechtigung nicht absprechen können.[1])

Allerdings passen diese vorräthigen Verbände nur für aseptische Wunden, bei denen wegen des seltenen Verbandwechsels eine besonders leichte Zugänglichkeit zur Verletzungsstelle nicht erforderlich ist. Bei septischen Brüchen ist diese Zugänglichkeit unerlässlich; der Verband muss hier je nach dem höheren oder tieferen Sitz des Bruches verschiedenartig eingerichtet sein, wodurch das Vorräthighalten der Verbände bei der gebotenen Beschränkung der Raumansprüche ausgeschlossen ist. Hier müssen die Verbände aus möglichst vorbereitetem Material nach den Erfordernissen des Einzelfalles für den Gebrauch erst zusammengestellt werden. Es setzt dies schlossereikundige Aerzte zur Ertheilung sachgemässer Anweisungen und schlossereikundige Gehilfen zur Durchführung dieser Anweisungen voraus. Trotz dieser erst im Bedarfsfalle auszuführenden Arbeiten kann selbst eine sehr grosse Zahl von Schwerverwundeten, bei denen Eiterung schon eingetreten ist oder droht, in wenigen Tagen mit den erforderlichen Ver-

1) Der betreffende Verband ist weiter unten näher beschrieben unter der Bezeichnung „Strecklade".

bänden versehen werden. Wenn aber einmal ein solcher Eisenverband fertig ist, dann ist der betreffende Kranke so versorgt, dass seine weitere Behandlung keine erheblichen Schwierigkeiten mehr macht; die Verletzung kann wie eine einfache eiternde Weichtheilwunde verbunden werden, man kann Abscessen, die sich in der Umgebung des Bruches bilden, leicht beikommen, Splitterextractionen vornehmen u. s. w., ohne an der ruhigen Lagerung des Gliedes und am Zuge das Geringste zu ändern, und man kann endlich, wie bei den Verbänden für aseptische Wunden, den Verletzten ohne Gefahr transportiren. Es wird durch diese Verbände also ein grosser Theil der bisher immobilen Verwundeten mobilisirt und der Lösung des grossen Problemes des Kriegssanitätsdienstes, alle Schwerverwundeten transportfähig zu machen, mit Entschiedenheit näher getreten.

Auch in der Friedenschirurgie, die auf die Transportfähigkeit der Verwundeten keinerlei Rücksicht zu nehmen braucht, ist der permanente Gewichtszug, ferner die Behandlung complicirter Fracturen in Rinnen, Laden, Bruns'schen oder Hessing'schen Apparaten nur dann am Platze, wenn die Wunden aseptisch sind. In diesem Falle ist nämlich das Aufheben der gebrochenen Glieder, das Herausheben derselben aus den Apparaten zum Zweck des ohnehin nur selten stattfindenden Verbandwechsels zwar für den Verwundeten schmerzhaft, aber doch wenigstens nicht direct schädlich. Das Aufheben mit den Händen und das Hochhalten des Gliedes durch Wärter bis zur Beendigung des Verbandwechsels ist immer mit kleinen Verletzungen durch die unvermeidlichen Bewegungen der Bruchenden verbunden. In der Tiefe einer aseptischen Wunde sind diese Verletzungen so bedeutungslos wie bei einem subcutanen Bruch: bei eiternden Wunden dagegen führen die erwähnten Verletzungen zur Autoinfection, die sich durch eine dem Verbandwechsel folgende Temperatursteigerung verräth. Dies sollte unbedingt vermieden werden, und es lässt sich auch sehr leicht vermeiden durch einen geeigneten Verband, der wie der oben geschilderte Eisenverband Unverrückbarkeit der Bruchenden bei freier Zugänglichkeit zur verletzten Stelle gewährt. In die Friedenschirurgie sind solche Verbände noch nicht eingeführt, man hilft sich so weit als möglich mit unterbrochenen Gypsverbänden und unterbrochenen Schienen (Resectionsschienen) und verlässt sich da, wo diese Verbände nicht mehr gut anzubringen sind, auf die Hände der Wärter. Es kommen daher immer von Zeit zu Zeit Fälle vor, wo die hochgradige Aufregung und Empfindlichkeit der Kranken bei den häufig stattfindenden Verbandwechseln, die Temperatursteigerung nach denselben und die starke Inanspruchnahme der Kräfte der Wärter einen unbefriedigenden Ein-

druck machen. Wenn diese Uebelstände schon in Friedenskliniken, wo doch die Zahl der septischen Schwerverletzten immer nur gering, die Zahl der Wärter aber verhältnissmässig gross ist, sich unangenehm bemerkbar machen, so wird man es begreifen, dass in einer Kriegsklinik, wo die Verhältnisse gerade entgegengesetzt liegen, der durch die Massenverbandwechsel erzeugte Jammer mitunter sehr gross wird.

Dieser ganzen Noth kann mit einem Schlage ein Ende bereitet werden durch Verwendung geeigneter Verbände. Aus den ungeberdigsten Kranken, die für sich allein die gesammten Pflegekräfte einer Klinik in Anspruch nehmen, welche schon über die Erschütterungen sich beklagen, die durch das Vorübergehen am Bett erzeugt werden, denen die blosse Ankündigung eines Verbandwechsels oder die Aussicht auf einen bevorstehenden Stuhlgang den Angstschweiss austreibt, werden ganz harmlose Patienten, die nicht mehr jammern, weil sie keine Schmerzen mehr haben, die kein Fieber mehr bekommen, weil die Infectionen aufhören, und für die man beim Verbandwechsel statt 3—4 Paar Hände nur noch 1 Paar braucht zur Aufhebung des Apparates ohne Berührung des Gliedes. Wenn der Apparat dauernd an einen Galgen aufgehängt wird, so kommt eine Assistenz zum Halten des Gliedes ganz in Wegfall. Schon die Beruhigung eines einzigen derartigen Kranken bringt für dessen Umgebung eine höchst wohlthuende Erleichterung, und man kann darnach ungefähr bemessen, welche Umwälzung der Dienstbetrieb eines Feldlazareths durch Verwendung zweckmässiger Apparate erfahren muss.

Der Mangel an Apparaten geht in den Friedenskliniken nicht so weit, dass nicht wenigstens Hebevorrichtungen für den ganzen Körper vorhanden wären. Hohe Oberschenkelbrüche, Beckenbrüche und sonstige Rumpfverletzungen erfordern die Hebung des ganzen Körpers sowohl zur Stuhlentleerung als zum Verbandwechsel. Dazu reicht bei erwachsenen Kranken selbst das Aufgebot zahlreicher Wärter nicht mehr aus, und es konnte daher wenigstens nach dieser Richtung hin eine entsprechende Entwicklung der Technik nicht ausbleiben. Es wird heutzutage kaum mehr eine Krankenanstalt geben, wo nicht ein oder der andere Krankenheber vorhanden wäre, mit Ausnahme der Kriegskrankenanstalten, wo auch diese Apparate trotz der Häufigkeit der einschlägigen Verletzungen nicht zur Verfügung stehen. Volkmann und Billroth behalfen sich in den Reservelazarethen von Mannheim mit Improvisationen, die allerdings nur etwas nothdürftig ihren Zweck erfüllten. Billroth schreibt darüber:[1])

1) Billroth, Chirurgische Briefe aus den Kriegslazarethen von Weissenburg und Mannheim. S. 260.

„Auf alle Fälle ist es gut, auf Vorrichtungen zu sinnen, damit die Verletzten mit Oberschenkelbruch ihre Kothentleerung ohne alle Bewegung machen können. In Weissenburg habe ich keine Schritte in dieser Richtung gethan, da die Lazarethe daselbst auf keinen Fall stabilisirt werden sollten. In Mannheim, wo Volkmann vor mir die Direction der Lazarethe hatte, fand ich schon vollkommenere Einrichtungen vor. Die Verwundeten lagen unmittelbar auf einem festen Segeltuch, welches in einen Rahmen von der Grösse des Bettes eingespannt war; dies hatte ein rundes Loch entsprechend dem Kreuzbein und der Afteröffnung; unter Kopf und Kreuz ein Kissen; die Rolle, über welche die Extensionsschnur verlief, war auf dem Rahmen selbst angebracht. Bei der Kothentleerung wurde der Rahmen oben und unten von 2 Menschen gehoben, ein Dritter schob die Bettschüssel unter. Wenn der Rahmen erhoben war, wurden am Kopf- und Fussende kurze Beine herabgeschlagen, auf welchen der Rahmen ruhte. Diese Vorrichtung erfüllte im Wesentlichen ihren Zweck, doch hatte sie auch noch viele Mängel, die Verwundeten konnten die Lage auf dem runden Ausschnitt für die Dauer nicht ertragen, sie bekamen von den Rändern desselben Decubitus, daher musste auf den Rand des Loches ein Luftkissen gelegt werden; nun wurde wieder das Kreuz zu wenig unterstützt: mehr Kissen unters Kreuz! Nun rutschten die Kranken nach unten; jetzt mussten Matratzenstücke auch unter die Beine gelegt werden u. s. f.“

In Ermangelung besserer Apparate würde man ja im Felde um solche Improvisationen immer noch froh sein, aber zum Improvisiren sind die Feldlazarethe nicht eingerichtet; da giebt es keinen Hammer, keine Beisszange, keinen Nagel, keine Säge. Das ist ein Mangel, der mit Raumersparungsrücksichten nicht entschuldigt werden kann. Es kann nicht leicht etwas Anspruchsloseres geben als die Improvisationstechnik, aber ganz ohne Geräthe kann sie doch nicht auskommen.

Ich möchte selbstverständlich den Improvisationen keine höhere Rolle zuerkannt wissen, als ihnen von Rechtswegen zukommt, nämlich als vorübergehende Lückenbüsser zu dienen für noch bestehende Unvollkommenheiten der Kriegsausrüstung, ferner als Deckungsmittel für Bedürfnisse, für welche die in der Kriegsausrüstung vorhandenen richtigen Behelfe momentan nicht erreichbar sind. Die Improvisationen müssen durch Beseitigung der Unvollkommenheiten der Ausrüstung soviel als möglich eingeschränkt werden, und ich werde weiter unten zeigen, dass sie auch zum Zweck der Aufhebung des ganzen Körpers der Verwundeten und damit zur Mobilisirung der Schwerstverletzten durch zusammenlegbare, transportable Apparate verdrängt werden

können [1]); aber die Improvisationen werden wegen der hie und da eintretenden Unmöglichkeit, das vorbereitete Material an die Bedarfspunkte zu bringen, nie ganz aus der Welt zu schaffen sein. Es darf deshalb diese Noththüre niemals verschlossen werden, sondern es ist vielmehr sorgfältig darauf zu achten, dass man sie, um auch in Nothfällen den Dienstbetrieb zu sichern, jederzeit leicht benützen kann.

Der Grund, warum selbst die bestdotirten Friedensanstalten in Bezug auf Apparate eine gewisse Dürftigkeit erkennen lassen, liegt wohl hauptsächlich darin, dass man es als eine Schwierigkeit empfindet, dem Mechaniker zur Herstellung der für die einzelnen Fälle passenden Apparate geeignete Anweisung zu ertheilen. Man muss eben hierzu selber ein wenig Techniker sein, und das sind die Chirurgen in der Regel nicht, weil es eine Gelegenheit zur mechanisch-technischen Ausbildung an den Universitäten nicht giebt. Aber die Chirurgen haben, mit ganz geringen Ausnahmen, nicht nur selbst zu einer kräftigen Entwicklung der Verbandtechnik verhältnissmässig wenig beigetragen, sondern sie fühlten sich sogar theilweise berufen, dem technischen Fortschritt geradezu Schwierigkeiten zu bereiten und Anderen die Lust daran zu verderben. Es genügt, die Namen von Stromeyer und Billroth zu nennen, von denen ersterer den Gypsverband mit seinen Sarkasmen verfolgte, der letztere aber die Hessing'schen Verbände anfeindete.

Sehr drollig ist es, wie Billroth sich über die unberechtigten Ausfälle von Stromeyer äussert [2]), und wie ihm dabei in richtiger Selbsterkenntniss die Ahnung aufsteigt, dass er selbst zu solchen kleinen Verirrungen ganz gut fähig sei:

„Ich lache herzlich gern mit über Stromeyer's Gypswitze; es kommt bei so reichen, originellen Menschen auf eine Schrulle mehr oder weniger nicht an, seine Mittel erlauben ihm das. Nach Karl Vogt haben die meisten Gehirne Verwerfungsspalten, besonders die, in welchen es am meisten gearbeitet hat. Selbst die so harmonisch ausgebildeten Denkorgane von Göthe und Humboldt waren nicht ganz frei von solchen Verwerfungsspalten. Auch in meinem Gehirn mag es viele Verwerfungen geben".

Dass es damit eine gewisse Richtigkeit hatte, lassen die späteren Aeusserungen Billroth's über die Hessing'schen Verbände erkennen [3]):

„Der Grund des Rufes Hessing's liegt darin, dass er kein Arzt ist. Die Kräutlerin, der Schmied geniesst bei den Leuten mehr An-

1) Siehe den weiter unten als „Streckbett" beschriebenen Apparat.

2) Billroth, l. c. S. 248.

3) Münchner med. Wochenschrift. 1892. S. 829.

sehen, als die gelehrten Aerzte. Herr Hessing ist gewiss ein guter Instrumentenmacher und Bandagist, und ein kluger Mann, der die Schwächen der Menschheit kennt. Dass er aber irgend eine Gelenkkrankheit geheilt hätte, oder irgend ein neues mechanisches Princip bei seiner Kunst in Anwendung gebracht hätte, davon ist mir nichts bekannt".

Wer die Coxitiskinder bei Hessing in Gehverbänden herumspringen sah, und sich von ihrem prächtigen Appetit, ihrer guten Gesichtsfarbe und ihrer schliesslichen, recht günstigen Heilung ohne irgend welche eingreifendere Operation überzeugen konnte, während sie noch vor nicht gar so langer Zeit auf den chirurgischen Kliniken in Gyps- oder Zugverbänden dauernd ans Bett gefesselt waren, dementsprechend bleich und erbärmlich aussahen und vielleicht schliesslich noch resecirt wurden, der kann nicht im Zweifel darüber sein, dass das sonst so scharfe und zutreffende Urtheil Billroth's im vorliegenden Falle an einer Verwerfungsspalte entgleiste. Hessing hat in chirurgischer Mechanik bahnbrechend gewirkt, und wenn er sich als Laie auf einem Gebiet angesiedelt hat, das in der Interessensphäre der Chirurgie liegt, so kann ihm daraus kein Vorwurf gemacht werden, da die Chirurgen selbst zu einer Besitzergreifung wenig geneigt schienen. Wenn die Aerzte einigermaassen klug sind, so verzichten sie auf alle weiteren Einsprüche und entschliessen sich selbst zur Niederlassung auf diesem Gebiete, wobei sie nicht unterlassen sollten, von dem Hessing'schen Culturverfahren das Brauchbarste sich anzueignen.

Alles prüfen und das Beste behalten, ist jedenfalls besser als der Gelehrtenhochmuth, der von vornherein Alles verurtheilt, was von einem Laien kommt. Hat die Medicin doch schon so manches Nützliche aus Laienhänden entgegengenommen; ich erinnere nur an die Massage und an die Kaltwasserbehandlung. Die Wissenschaft kann nur gewinnen, wenn wir uns ganz in derselben Weise auch der mechanischen Technik bemächtigen und mit der Anfertigung von Lagerungs- und Gehverbänden, sowie Prothesen aller Art uns höchsteigenhändig beschäftigen.

Man lernt nur das gründlich, was man selber treibt und selber unter den Händen hat. Was ärztlichen Zwecken dienen soll, wird am besten von Aerzten selbst besorgt. Solange man die Dinge nur vornehm von oben herab betrachtet, geht nichts vorwärts. Man muss herabsteigen von seiner stolzen Höhe und wie ein gewöhnlicher Arbeiter Hand anlegen, dann kommt ein Zug in die Sache. Die pathologische Anatomie wurde erst eine wahre Wissenschaft, als die Aerzte

die Scheu überwanden, sich mit den Leichenöffnungen selbst zu befassen. Es war eine grosse Selbsterniedrigung, aber der Wissenschaft gereichte sie zum Heile. Wie geringschätzig mochten damals die vornehmen alten Herren auf die jungen Gelehrten herabblicken, die den ganzen Tag im Zwillichrock am Leichentisch standen und eigenhändig alle Sectionen ausführten! Und waren nicht in den Augen der noch älteren Herren die Chirurgen selbst solche unsaubere Plebejer, welche sich die Männer der reinen Wissenschaft ängstlich vom Leibe zu halten suchten, wie der Artikel 24 der Neuen Statuten der medicinischen Facultät zu Paris vom 3. September 1598 erkennen lässt? Es heisst darin:[1])

„Sollte unter den Baccalaureis irgend Jemand gesessen sein, der die Chirurgie oder eine andere Handfertigkeitskunst ausgeübt, so ist er zum Licentiat nicht zuzulassen, er hätte denn vorher durch eine von einem öffentlichen Notar beglaubigte Urkunde sich gebunden, dass er in Zukunft nie mehr die Chirurgie oder eine andere Handfertigkeitskunst ausüben werde. Es ist nämlich passend, dass die Standesehre rein und makellos erhalten werde."

Die Chirurgen haben sich seitdem fein herausgemacht; sie sind auch Aristokraten geworden, und haben theilweise eine gewisse Neigung, auf den neu sich angliedernden Zweig der mechanischen Chirurgie ebenso vornehm herabzublicken, wie einst die Mediciner auf sie. Billroth hat zu dieser Neigung nach Kräften beigetragen, aber so dauernd sonst sein Einfluss in der Chirurgie sein wird, so wenig dauernd wird er hoffentlich nach dieser einzelnen Richtung hin sein, denn der Mehrzahl der Fachgenossen kann es nicht entgangen sein, dass er hier in Unrecht war.

In Nordamerika, wo die Gelehrten auf Handfertigkeitskunst weniger hochmüthig herabblicken als bei uns, ist man schon vor 40 Jahren darangegangen, für diejenigen, welche sich im Verband- und Prothesenfach ausbilden wollen, an den Universitäten Lehrstühle für mechanische Chirurgie und mechanische Werkstätten zu errichten.[2]) Auch wir werden mit der Zeit unsere mittelalterlichen Anschauungen ablegen und es nicht mehr für unpassend finden, dass den Medicinern Gelegenheit gegeben wird, ihren technischen Hunger an den Brüsten der Alma mater zu befriedigen. Es ist doch etwas arg, dass man bei uns noch gezwungen ist, wie es mir ging, bei Schlossern und Spenglern herumzuspioniren, um ihnen die Handwerksvortheile und die Kunst-

1) Habart, Unser Militärsanitätswesen vor 100 Jahren. Wien 1896. S. 11.
2) Hoffa, Lehrbuch der orthopädischen Chirurgie. Stuttgart 1891. S. 9.

griffe in der Bearbeitung des Eisens abzugucken. Wie die angehenden Anatomen sich nicht mehr die Leichen vom Galgen stehlen müssen, sondern in wohleingerichteten Präparirsälen das erforderliche Material bereit gestellt finden, so sollte auch den angehenden ärztlichen Mechanikern Gelegenheit gegeben werden, in wohlausgestatteten Arbeitsräumen sich praktische mechanisch-technische Kenntnisse anzueignen.

Es wäre dies gleichzeitig eine weise politische Maassregel, denn die ärztliche Uebervölkerung wird allmählich so gross, dass man daran denken muss, dem Nachwuchs die medicinischen Randgebiete zu eröffnen, wo der Betriebsamkeit und dem Erfindungsgeist noch ein äusserst dankbares Arbeitsfeld sich darbietet, und wo die Aerzte sich zweifellos gern niederlassen werden, sobald es ihnen ermöglicht wird, sich während ihrer Studienzeit auf die Eigenart des Berufes vorzubereiten, der sie dort erwartet.

Ob es die medicinischen Facultäten für angezeigt halten, der Friedenschirurgie zu diesem Fortschritt zu verhelfen, bleibt abzuwarten. Die Militärärzte, bezw. die Kriegsverwaltungen dürfen sich jedenfalls nicht gedulden, bis dort allmählich Entschlüsse reifen, und bis ihnen die Früchte dieser Entschlüsse in den Schooss fallen. Es erscheint vielmehr als ihre unabweisliche Pflicht, zur Verbesserung des Looses der Kriegsverwundeten die Angelegenheit des Ausbaues der conservativen Chirurgie in die eigene Hand zu nehmen. Nachdem jetzt seit mindestens einem halben Jahrhundert an dieser harten Speise gekaut wird, kann es nicht mehr verfrüht erscheinen, etwas Durchgreifendes zu unternehmen.

Die schweren Verletzungen, die in der Friedenspraxis nur sporadisch vorkommen, treten im Kriege epidemisch auf, sie bilden also das eigentliche Berufsobject des Militärarztes. Es ist klar, dass den Militärärzten daraus die Pflicht erwächst, die Behandlungsmethoden der schweren Verletzungen selbst auszubilden und dies nicht den viel weniger betheiligten Civilchirurgen zu überlassen. Es drängen dazu nicht nur wissenschaftliche und humanitäre, sondern auch militärische Rücksichten.

Ich glaube im Vorhergehenden nachgewiesen zu haben, dass die Durchführung der conservativen Chirurgie von dem Ausbau der Verbandtechnik abhängt, dass also letzterer ein dringendes wissenschaftliches Bedürfniss ist.

Es kann ferner keinem Zweifel unterliegen, dass das Interesse der Verwundeten ihre möglichst frühzeitige Entfernung von den Orten der kriegerischen Zusammenstösse erfordert, weil dort nicht nur die Gesundheitsverhältnisse häufig höchst ungünstig sind, man denke nur

an Sedan, sondern weil auch gerade auf diesen Punkten die allergrösste Not herrscht an Allem, was man zur Krankenpflege braucht.

Nicht minder einleuchtend ist die militärische Nothwendigkeit einer baldigen Fortschaffung der Verwundeten. Wenn die Heere sich nach einer Schlacht gleich wieder in Bewegung setzen, so werden sie allerdings durch die in der Nähe des Schlachtfeldes zurückgebliebenen Verwundeten nicht gestört. Wenn aber das Gegentheil der Fall ist, wie nach den Schlachten von Mitte August 1870, wo rings um Metz die Verwundeten mitten unter den Belagerungstruppen liegen blieben, da bereiten dieselben der Heeresleitung die grösste Verlegenheit, denn sie stören die Operationen, sie nehmen den Truppen die besten Unterkunftsräume weg, sie erschweren die oft ohnehin so unzureichende Verpflegung.

Es vereinigen sich also alle Stimmen unseres Gewissens zu dem Rufe: Bessere Verbände zur raschen Fortschaffung der Verwundeten! Gegen diesen Ruf giebt es kein „Non possumus". Wir müssen können, gleichviel um welchen Preis, und wenn es, wie ich glaube, nicht anders geht, als durch Aufnahme der Verbandschlosserei in die militärärztliche Berufsthätigkeit, so muss eben zur Schlosserei gegriffen werden. Die persönlichen Rücksichten müssen der Pflicht sich unterordnen. Für alle Angehörigen des Sanitätscorps gelten die schönen Worte, die den Lazarethgehülfen in § 1 ihres Unterrichtsbuches ans Herz gelegt werden:

„Nichts was die Kranken betrifft, muss der Lazarethgehülfe gering achten; jede Dienstleistung, mag sie auch noch so niedrig erscheinen, ist ehrenwerth und deshalb willig zu übernehmen, da sie kranken Kameraden erwiesen wird."

Die Standesehre beruht nach heutigen Begriffen, zum Unterschied von den Anschauungen der Pariser Facultät vor 300 Jahren, nicht mehr in vornehmer Ueberhebung, sondern lediglich in selbstlosester Pflichterfüllung. Dies ist für die Sanitätsofficiere in ihrer doppelten Eigenschaft als Aerzte und Soldaten der leitende Grundsatz.

Die Militärärzte müssen also ihre eigenen Verbandconstructeure werden, wozu von Staatswegen Versuchswerkstätten einzurichten sind. In diesen Werkstätten müssen die Aerzte, wie die Lazarethgehülfen die erforderliche Ausbildung finden. Die Lazarethgehülfen lassen sich zu diesen Arbeiten, wie mehrjährige Versuche in Bayern gezeigt haben, sehr gut abrichten; sie können soweit gebracht werden, dass man ihnen nur am betreffenden Kranken die erforderlichen Angaben über den Sitz der Wunde und den Grad der gewünschten Zugänglichkeit zu derselben zu machen braucht, um sie in den Stand zu setzen, nach

Abnahme der Maasse einen den Zweck genau erfüllenden Verband herzustellen, mit dem der Arzt weiter keine Mühe hat, als dass er das verletzte Glied hineinlegt. Während sich die Aerzte im Frieden zur fortwährenden Verbesserung der Verbände mit der einschlägigen Technik selbst befassen sollen, fällt dies im Kriege, wie schon erwähnt, vollkommen weg; sie sollen dort nur der operativen Technik und der Aseptik sich widmen; die Verbandtechnik liegt im Kriege ausschliesslich den Gehülfen ob. Diese Arbeitstheilung wird den Aerzten die Lösung von Aufgaben ermöglichen, an die bisher nicht gedacht werden konnte. Es werden Operationen gemacht werden können, die bisher wegen Mangel an Zeit und Kräften unterlassen werden mussten, und trotzdem den Ansprüchen der conservativen Chirurgie in einer Vollständigkeit entsprochen werden, die in jeder Beziehung befriedigt.

Operative Technik, Aseptik und Eisenverbandtechnik sind die grossen Hebel, mit denen die Kriegschirurgie arbeiten muss, um wissenschaftlich und feldmässig zugleich zu sein.

Wenn wir durch den Ausbau der Verbandtechnik auch unseren militärischen Pflichten besser nachkommen als bisher, so dürfen wir vielleicht hoffen, bei den Heerführern ein freundlicheres Entgegenkommen für die Wünsche zu finden, die wir im Interesse der Verwundeten besonders in Bezug auf Vermehrung der Transportmittel an sie richten müssen.

Ich zweifle nicht daran, dass das anfängliche Befremden, welches die Zumuthung der Beschäftigung mit Verbandschlosserei bei Manchen erwecken wird, sehr bald anderen Empfindungen Platz macht. Es giebt unter den Militärärzten so viele technisch veranlagte Köpfe, dass nach Beseitigung der Schwierigkeiten, welche bisher ihrer Bethätigung entgegenstanden, ein ganz ungeahnter Aufschwung des Erfindungsgeistes sich kund geben wird, und dass die Militärärzte sehr bald dahin kommen werden, in der Verbandtechnik die ihen zukommende Führerrolle zu übernehmen.

Als Grundlage für das zukünftige Gebäude der Kriegsverbandslehre erlaube ich mir im Nachstehenden einige Vorschläge zu machen. Die zu beschreibenden Verbände sind nicht geschützt, sondern können von Jedermann nachgemacht werden. Für den Fall, dass aus den Beschreibungen und Abbildungen nicht alle Einzelheiten mit der gewünschten Deutlichkeit hervorgehen sollten, sind Musterverbände bei Instrumentenmacher Walb in Nürnberg, Bindergasse 7, hinterlegt worden, welcher sich bereit erklärt hat, dieselben bei etwaigen Bestellungen nach Bedarf zu vervielfältigen.

Die angegebenen Verbände sind das Ergebniss gemeinschaftlicher Arbeit mit meinem Sohne Dr. Konrad Port, Specialarzt für Chirurgie in Nürnberg. Wir haben miteinander die von Langenbeck geforderte Studien- und Berathungskommission gebildet.

Ich beschränke mich im Nachfolgenden auf die Beschreibung der wichtigsten Verbände, woraus die für besonders gelagerte Fälle erforderlichen Abweichungen leicht abgeleitet werden können.

Strecklade für aseptische Schussbrüche der unteren Gliedmassen.

Fig. 1 zeigt das Eisengerüste dieses Verbandes. Dasselbe ist aus Bandeisen von 2 mm Stärke und 18 mm Breite gefertigt und besteht aus Fusslehne und Beintheil.

Fig. 1.

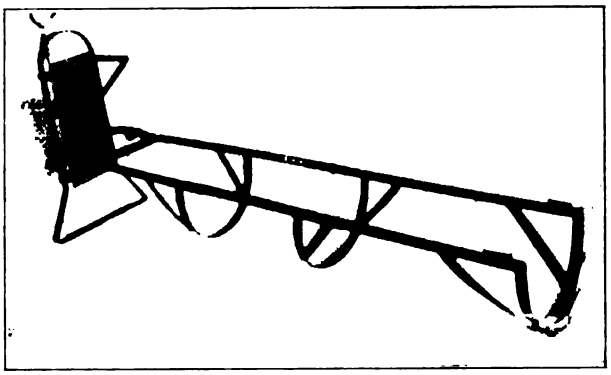

Die Fusslehne ist 36 cm hoch, am Sohlentheil 12 cm, am untersten Theil 22 cm breit. Auf einem Rost von Querstäben ist das Sohlenblech befestigt, das an den Rändern mit Löchern versehen ist zum Aufnähen eines Filzüberzuges. Rechts und links wird das Sohlenblech von rechtwinklig nach dem Rumpf hin gerichteten Bandeisenarmen überragt, welche dazu dienen, den Fuss bei Schmerzhaftigkeit der Ferse mittelst Heftpflasterstreifen aufzuhängen, die nach Bruns an den Fussrändern angeklebt werden. Diese Arme können nach Lösung der betr. Schrauben niedergelassen oder auch ganz entfernt werden.

Der Beintheil setzt sich aus 2 seitlichen, an die Fusslehne rechtwinklig angeschraubten Bandeisenstücken und 3 diese Bandeisenstücke verbindenden Bügeln zusammen. Jedes der seitlichen Bandeisenstücke trägt an seinem Fussende eine Zugvorrichtung: Rolle, Zahnrad und Sperr-

haken; eine zur Fusslehne und zu jedem Bügel abgehende Strebe vermittelt die unverrückbare Feststellung dieser Theile. Jedes seitliche Bandeisenstück kann ferner in erforderlicher Weise verlängert und verkürzt werden, da es aus 2 übereinander verschiebbaren Hälften besteht, von denen die eine 3 Zapfen, die andere eine Reihe von Löchern trägt, in welche die Zapfen eingesteckt und mit Muttern befestigt werden.

Die Bügel sind halbrund, das dazu verwendete Bandeisen ist 35 cm lang. Der oberste Bügel, welcher als Sitzhalbring dient, hat keine regelmässige, sondern eine der Form des hintern Schenkelumfanges sich anschmiegende Rundung (Fig. 2), welche in der inneren Hälfte *a* am stärksten ist (Adductorennische) und sich in der äusseren Hälfte gegen *b* hin verflacht. Auf den mittleren Abschnitt des Sitzhalbringes wird ein 3½ cm breiter und ungefähr 20 cm langer Streifen von starkem Schwarzblech so befestigt, dass sein unterer Rand mit dem unteren Rande des Sitzhalbringes abschneidet, während der oben überstehende Theil rechtwinklig umgebördelt und mit einer Anzahl von Löchern versehen ist. Auf den umgebördelten Blechrand wird als Polsterung ein mit Glycerin oder auch mit Wasser gefüllter Gummischlauch befestigt, dessen Enden durch Blechringe abgeklemmt sind. Die Befestigung des Schlauches geschieht mittelst eines durch die Löcher des umgebördelten Blechrandes gezogenen Fadens, und schliesslich durch ein um Sitzhalbring und Schlauch herumgewickeltes Band.

Fig. 2.

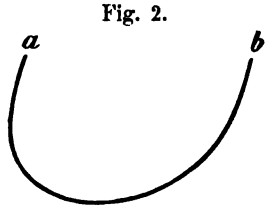

Der eiserne Sitzhalbring wird durch Gurt und Schnalle, welche an die oberen Enden der seitlichen Bandeisenstücke befestigt werden, zum Vollring vervollständigt.

Das Glied ruht in einer zwischen die beiden seitlichen Bandeisenstücke eingehängten und an die Polsterung des Sitzhalbringes angenähten, die übrigen Bügel jedoch nicht berührenden Leinwandschwebe. Wenn der Verband als Transportverband dienen soll, so müssen längs der seitlichen Bandeisenstücke noch einige weitere Schnallengurte angebracht werden, damit das Glied nach Einlegung von Seitenpolstern in der Schwebe festgehalten werden kann.

Zur Ausführung des Zuges werden Heftpflasterstreifen an das Glied angelegt, die jederseits in eine über die betreffende Rolle zu führende und mit dem Zahnrad zu spannende Schnur übergehen. Der Zug, der auf diese Weise ausgeführt werden kann, ist ausserordentlich kräftig und kann dabei auf das Feinste abgestuft werden.

Der Sitzring, dessen gute Polsterung jede Druckbeschädigung ausschliesst, leistet den Gegenhalt. Der Zug bleibt natürlich beim Aufheben des Verbandes oder des ganzen Kranken in vollster Wirkung.

Da an dem Apparat die meisten Verbindungen durch Schrauben hergestellt sind, so können durch Lösung der Streben sowohl die Fusslehne als die Bügel umgelegt und in die Ebene der seitlichen Bandeisenstücke gebracht werden. Werden ferner die letzteren möglichst verkürzt, so nimmt der Apparat nur einen sehr geringen Raum ein. Wenn jedem Apparat ein rechtseitiger und linkseitiger Sitzring beigegeben werden, so lässt sich derselbe nicht nur für jede Körperseite, sondern wegen der Verlängerungsfähigkeit der seitlichen Schienen auch für jede Beinlänge einrichten. Um ihn gebrauchsfertig herzustellen, sind übrigens zu den nothwendigen Verschraubungen, der Polsterung des Sitzringes, der Anbringung der Schwebeleinwand und der Schnallengurte immerhin eine gewisse Zeit und geübte Hände erforderlich.

Beinladen für eiternde Schussbrüche der unteren Gliedmassen.

Bei Verletzungen, die einen häufigeren Verbandwechsel erfordern, müssen die Verbände so eingerichtet sein, dass freieste Zugänglichkeit zur Wunde besteht, ohne dass das Glied aus dem Verband herausgehoben wird. Die seitlichen Bandeisenstücke müssen zu diesem Zweck in der Höhe der Wunde stark ausgebaucht und daselbst mit einer eigenen Leinwandschwebe versehen werden, die vor dem Verbandwechsel ausgehängt und nach demselben wieder unter dem Gliede angebracht wird. Oberhalb und unterhalb der Ausbauchung bleibt beim Verbandwechsel Alles in unverändertem Zustande.

Derartige Verbände vorräthig zu halten, ist nicht angängig, da für die untere Extremität mindestens viererlei verschiedene Ausbauchungsstellen gewählt werden müssten, je nachdem nämlich die Wunden am untern oder oberen Abschnitt des Unterschenkels, am Knie oder in der untern Hälfte des Oberschenkels ihren Sitz haben. Diese Verbände werden daher erst im Gebrauchsfalle anzufertigen sein, was ohne Schwierigkeit geschehen kann, wenn Rohmaterial und Handwerkszeug in der Ausrüstung vorhanden ist, und wenn wenigstens einzelne Bestandtheile, die allen derartigen Verbänden gemeinsam sind, wie z. B. Fusslehnen, Bügel u. s. w. fertig mitgeführt werden. Bis die Verbände angefertigt sind, also während der allerersten Tage, können die Glieder in den Apparaten für aseptische Verletzungen untergebracht werden, deren Vorrath daher sehr reichlich zu bemessen ist.

Als Beispiele der Beinladen für eiternde Schussbrüche wähle ich diejenigen für Wunden am untern Ende des Unterschenkels und am Knie aus.

Der Apparat für erstere Verletzungen hat die in Fig. 3 verzeichnete Gestalt. Die Einrichtung ist äusserst einfach; Zug und Gegen-

Fig. 3.



Fig. 4.



halt sind hier überflüssig; der oberste Bügel des Beintheiles befindet sich ungefähr in der Mitte des Oberschenkels. Eine Leinwandschwebe für den oberen, an das Glied anschliessenden Theil der Lade und eine zweite für die Ausbauchungsstelle dienen dem Glied als Unterlage. Da unterhalb der Ausbauchung eine Leinwandschwebe für die Ferse nicht mehr angebracht werden kann, so wird der Fuss am besten mit einer Hessing'schen Lasche an das Fussbrett befestigt.

Ebenso einfach ist der Apparat für das Knie (Fig. 4). Auch hier kann Zug und Gegenhalt entbehrt werden. Die Unterlage, auf der das Glied ruht, besteht aus einer Schwebe für den Oberschenkel, einer solchen für den Unterschenkel und einer dritten für die Stelle der Ausbauchung.

Für Brüche in der untern Hälfte des Oberschenkels muss der Verband ganz so beschaffen sein wie der für aseptische Brüche beschriebene, nur mit einer der Verletzung entsprechenden Ausbauchung der seitlichen Bandeisenstücke, insbesondere ist also hier der gepolsterte Sitzring und die Zugvorrichtung erforderlich, während die Vorrichtung zur Verlängerung und Verkürzung der seitlichen Bandeisenstücke bei dem nach Mass zu fertigenden Verbande selbstredend in Wegfall kommt.

Bei Brüchen in der obern Hälfte des Oberschenkels werden die Beinladen keine Verwendung mehr finden können; es wäre zwar nicht schwer, einen das Becken umfassenden Fortsatz an die Beinlade anzuschrauben, aber der längere Gebrauch solcher Beckenstützen könnte bei liegenden Kranken doch mit der Zeit Druckbeschädigung erzeugen; es wird daher besser sein, die hohen Oberschenkelbrüche gleich den Verletzungen des Rumpfes im Streckbett zu lagern.

Ein vorübergehender Gebrauch wird übrigens von Becken-Ansatzstücken selbst bei Brüchen in der untern Hälfte des Oberschenkels zu machen sein, wenn es sich darum handelt, die Verwundeten zu transportiren. In diesem Falle ist es jedenfalls gerathen, das Hüftgelenk festzustellen. Es wird also für jede Strecklade, die bei eiternden oder aseptischen Oberschenkelbrüchen in Verwendung kommt, ein Verlängerungsstück für die Hüfte in Bereitschaft zu halten sein, das im Bedarfsfalle mit 2 Muttern augenblicklich an den Apparat angesetzt werden kann.

Streckbett für Verletzungen des Rumpfes und der höheren Abschnitte des Oberschenkels.

Das Streckbett ist aus 3 mm starkem und 20 mm breitem Bandeisen angefertigt. Bandeisen von dieser Stärke kann nicht mehr gut mit den einfachen Hilfsmitteln gelocht werden, aus denen der Werkzeug im Felde bestehen muss. Die Streckbetten sind daher in erster Linie vorräthig zu halten; der Bedarf an ihnen ist ein sehr grosser, und es war deshalb dringend erforderlich, sie möglichst eng zusammenlegbar zu machen. Die Breitenmasse des Streckbettes sind so gehalten, dass für septische Verletzungen der Zugang zur Wunde unbehindert ist, selbst wenn sie in der Gegend des Hüftgelenkes ihren Sitz haben.

Das Streckbett besteht (Fig. 5) aus einem das Schwebelager für den ganzen Körper aufnehmenden Rahmen und aus 4 Bügeln, welche die Füsse des Rahmens bilden.

Der Rahmen ist 2 m lang. 25 cm unter dem abgerundeten Kopfende desselben beträgt seine Breite 60 cm; die Breite nimmt nach unten hin gleichmässig zu und erreicht am eckigen Fussende 80 cm.

Fig. 5.



Der Rahmen ist aus einer oberen und unteren Hälfte zusammengesetzt, deren Enden sich in der Mitte der Höhe des ganzen Rahmens ein Stück weit decken und daselbst durch Schrauben verbunden sind.

Die Bügel bestehen (Fig. 6) aus einem Mittelstück von etwas geringerer Länge als die Breite des Rahmens an der betr. Stelle beträgt und 2 im stumpfen Winkel davon abgehenden Armen von 28 cm Länge. Die Arme sind gegen das Mittelstück durch Streben verspreizt und durch 2 weitere Streben gegen den Rahmen festgestellt.

Der oberste Bügel befindet sich 40 cm, der zweite 75 cm, der dritte 110 cm, der vierte 170 cm unter der Mitte der Rahmenrundung.

Nach Lösung der 2 oberen Streben lassen sich die Bügel in den Rahmen hineinschlagen. Werden dann die beiden Hälften des Rahmens übereinandergelegt, so ist der ganze Apparat in ein

Fig. 6.

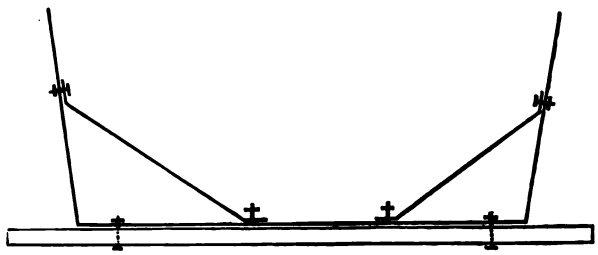

Gepäckstück von 120 cm Länge, 80 cm Breite und 4 cm Höhe verwandelt.

Die Mittelstücke sämmtlicher Bügel werden bei der Fertigstellung des Apparates zum Gebrauche durch 2 Bandeisenstangen von

135 cm Länge unter sich verbunden, welche in ihrer Mitte ein Charnier haben, damit sie beim Verpacken zusammengeklappt und an das Fussende des Rahmens angebunden werden können. Von diesen Bandeisenstangen gehen ausserdem noch Streben zu den Mittelstücken der Bügel, wodurch das ganze Gerüste gut in sich versteift wird. Es bleibt nur noch eine gewisse Federung an den Mittelstücken der Bügel übrig, wenn man die Seitenränder des Rahmens kräftig nach innen drückt. Um diese Federung auf die einfachste Weise zu beseitigen, werden die Mittelstücke der Bügel auf Dachlattenabschnitte von 80 cm Länge aufgeschraubt. Wenn man noch ein Uebriges thun will, so kann man an den Enden der Latten Ringe oder Haken anbringen, gegen welche die Seitenränder des Rahmens mittelst Schnüren verankert werden. Die Latten werden bei der Verpackung abgeschraubt und gleichfalls an das Fussende des Rahmens angebunden.

Fig. 7.

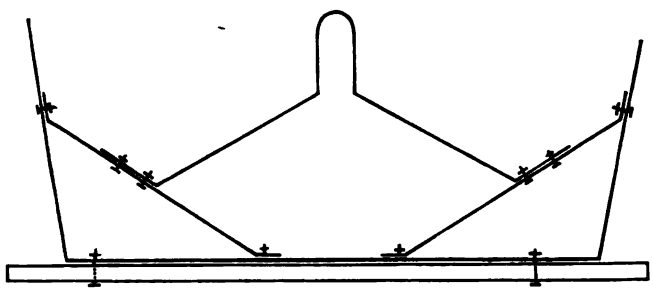

Der dritte Bügel, vom Kopfende an gerechnet, zeichnet sich vor den andern Bügeln dadurch aus, dass den Streben zwischen Mittelstück und Armen eine Dammstütze aufgeschraubt ist (Fig. 7), welche zugleich die oberen Enden der inneren Beinschienen trägt. Die unteren Enden der letzteren sind an das Fussende des Rahmens angeschraubt. Die äusseren Beinschienen werden von den seitlichen Stäben der unteren Rahmenhälfte gebildet. Die unteren Enden der inneren wie der äusseren Beinschienen tragen eine Zugvorrichtung: Rolle, Zahnrad und Sperrhaken. Beim Verpacken des Streckbrettes müssen die inneren Beinschienen abgeschraubt und an das Fussende des Rahmens gebunden werden.

Wenn das Streckbett von kundiger Hand zum Gebrauche aufgestellt ist, so muss es zum Schlusse mit einer Schwebe von Segelleinen überzogen werden, auf welcher der Verwundete seiner ganzen Länge nach mit leicht gespreizten Beinen liegt.

Die Schwebe besteht aus 3 getrennten Theilen für den Rumpf und die beiden Beine. Die Rumpfschwebe ist nach dem Umriss des Rumpftheiles des Rahmens geschnitten und mit Ausnahme des unteren Randes ringsum mit Knopflöchern versehen, welche etwa 10 cm von einander abstehen. Durch die 2 untersten Knopflöcher werden Riemen, durch die übrigen eine fortlaufende Schnur gezogen zum Ausspannen der Schwebe im Rahmen. Wenn die Riemen gelöst werden, schlägt sich der unterste Abschnitt der Schwebe herab und ermöglicht eine bequeme Stuhlentleerung. In der Mitte des unteren Randes der Rumpfschwebe sind 2 starke Bänder angenäht, mit welchen der Leinwandrand gegen die Dammstütze des 3. Bügels gespannt wird, so dass der Damm sich gegen die nach aufwärts gespannte Leinwand stützt, ohne die eiserne Dammstütze zu berühren. Die Schweben für die Beine werden an die Beinschienen angenäht oder angesteckt. An Stellen, wo sich eine Verwundung befindet, die öfters verbunden werden muss, wird die Schwebe so eingerichtet, dass sie theilweise entfernt werden kann, während der Körper auf dem Rest der Schwebe ruhig liegen bleibt. Je nach der äusseren Temperatur müssen die Schweben mit wollenen Decken dünner oder dicker belegt und diese allenfalls noch mit Papiereinlage zu möglichster Erschwerung der Wärmeleitung versehen werden.

Die Verwundeten können auf diesem Lager so befestigt werden, dass sie sich ohne Gefahr transportiren lassen. Zu letzterem Zwecke werden in die Seitenränder des Rahmens Strickschleifen eingehängt und durch diese die Tragstangen geschoben.[1]) Von der durch das

1) Auch beim Wagentransport müssen die Streckbetten aufgehängt werden. Wenn nur 2rädrige Karren zur Verfügung stehen, so macht man sich am besten aus 2 hintereinandergestellten Karren ein 4rädriges Fuhrwerk in folgender Weise:

Von dem vorderen Karren wird die hintere Kastenwand entfernt und dafür eine Latte über den untersten Abschnitt der Seitenwände genagelt. Ueber die Deichselarme des hinteren Karrens werden einige Querhölzer befestigt und auf die Mitte der letzteren ein Langholz, das mit seinem vorderen Ende in den Kasten des vorderen Karrens hineinreicht bis an dessen Stirnwand. Eine an dem vorderen Ende des Langholzes befestigte Wieden- oder Strickschlinge wird durch einen vorgesteckten Prügel festgehalten. Ausser dieser durch das Langholz hergestellten Verkuppelung der beiden Karren muss noch ein Strick längs des Langholzes von Karren zu Karren gespannt werden, der eine allzustarke Inanspruchnahme der Wiedenschlinge verhütet. Die an Stelle der hinteren Wand des vorderen Karrenkastens angebrachte Latte dient als Lenkscheit, auf dem das Langholz beim Lenken gleitet. Oberhalb des Langholzes kann die Rückwand des vorderen Karrenkastens noch weiterhin durch ein über die höheren Abschnitte der Seitenwände genageltes Brett ergänzt werden, so dass bei Wendungen das Langholz zwischen Brett und Latte sich bewegt. Dieses Brett verhindert das Umkippen

Streckbett gewährten Mobilität der Verwundeten wird man jedenfalls in der Weise Gebrauch machen, dass man die Verwundeten so viel als möglich ins Freie bringen lässt, wobei nur zu beachten ist, dass man die Streckbetten nicht in Räumen aufstellt, die weniger als 80 cm Thürweite besitzen.

Bei Verletzungen der Wirbelsäule wäre es nicht schwer, zu der Streckvorrichtung an den Füssen noch einen Gewichtszug am Kopf mittelst einer kleinen Improvisation hinzuzufügen, zu welchem Zwecke auf die abgewendete Seite einer am Kopfende des Rahmens zu befestigenden senkrechten Latte ein Paar hohe und ein Paar niedrige Böcke von Bandeisen aufgesetzt werden (Fig. 8), welche die Rollen tragen. Die Latte ist hart unter der unteren Rolle durchbohrt, um die vom Kopf des Kranken kommende Schnur durchtreten zu lassen.

Fig. 8.

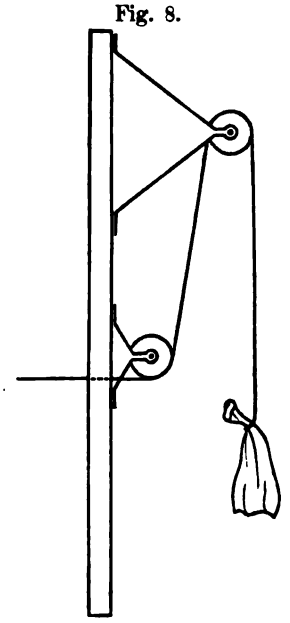

Desgleichen könnte bei hohem Oberschenkelschussbruch dem Bein erforderlichen Falles eine Lagerung mit erhöhtem Fuss oder mit Beugung im Hüft- und Kniegelenk durch Aufsetzen eines entsprechenden Gestelles auf das Gerüste des Streckbettes verschafft werden.

Verband für aseptische Schussbrüche an Schulter, Oberarm und Ellbogen.

Zu allen Armverbänden wird Bandeisen von 1 mm Stärke und 14—16 mm Breite verwendet.

Die Verbände für die obere Extremität müssen so beschaffen sein, dass sie den Verwundeten, wenn es der allgemeine Körperzustand

---

des vorderen Karrens, wenn der Bauchgurt des in der vorderen Armdeichsel gehenden Pferdes reissen sollte.

Auf dem so hergestellten, standfesten und lenkbaren 4rädrigen Wagen können 2 Streckbetten aufgehängt werden, nämlich eines unter den Deichselarmen des hinteren Karrens, und das zweite an einem Stangenpaar, welches mit seinen hinteren Enden auf dem oberen Rande des hinteren Karrenkastens, mit seinen vorderen Enden auf schrägen Stützen ruht, die zwischen die das Langholz tragenden Querhölzer eingeklemmt sind. Dem in der vorderen Deichsel gehenden Pferd muss jedenfalls noch ein zweites Pferd vorgespannt werden. In den Karrenkasten können noch einige Leichtverwundete sitzen.

gestattet, das Aufstehen und die Bewegung im Freien ermöglichen. Zu diesem Zwecke müssen bei allen Brüchen vom Ellbogen aufwärts sowohl Schulter- als Ellbogengelenk vollkommen festgestellt werden. Dies lässt sich leicht erreichen durch Befestigen der Armschiene an einen der Brust aufliegenden sehr einfachen Schulterkorb, der im flachen Zustande die Gestalt von Fig. 9 hat. Ein Dutzend solcher Schulterkörbe machen noch kein Gepäckstück von 10 cm Höhe aus, so dass die Mitführung eines entsprechenden Vorrathes von fertigen Schulterkörben auf keine Schwierigkeit stösst. Auch die dazu gehörigen, der Beugeseite des Armes anliegenden Armschienen lassen

Fig. 9.

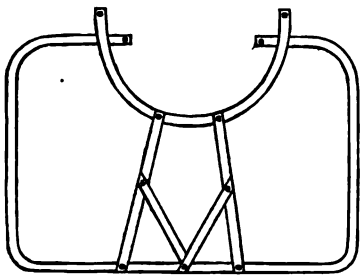

Fig. 10.

sich eng zusammenlegen. Aus den mitgebrachten Vorräthen kann im Bedarfsfalle von einem schlossereikundigen Gehilfen der vollständige Armverband (Fig. 10) rasch hergestellt werden. Derselbe wird am besten so eingerichtet, dass sich die Oberarmschiene verkürzen und verlängern lässt, ebenso wie das Bandeisenstück, welches das Handende der Armschiene an dem vordern Theil des Schulterkorbes festhält. Der Schulterkorb passt für beide Seiten; die Armschienen sind für rechte und linke Körperseite verschieden.

Verband für eiternde Schussbrüche an Schulter und Oberarm.

Hier soll neben Feststellung der Bruchenden und vollständiger Immobilisirung von Schulter- und Ellbogengelenk auch noch freieste Zugänglichkeit zur Wunde zum Zwecke eines schmerz- und gefahrlosen Verbandwechsels erreicht werden. Diese anscheinend unvereinbaren Forderungen lassen sich unschwer erfüllen, wenn man den

Schulterkorb, der hier anders gestaltet ist als beim vorigen Verbande, mit der Vorderarmschiene fest verbindet und die Oberarmschiene, welche an der Aussenseite des Gliedes herabläuft, zum Abschrauben einrichtet. Fig. 11 zeigt diesen Verband im Ganzen, Fig. 12 mit abgeschraubter Oberarmschiene.

Fig. 11.

Fig. 12.

Der Schulterkorb besteht aus 2 Bandeisenstreifen, von denen der eine mit seiner Mitte auf der Schulter liegt und mit seinen Schenkeln nach unten und etwas nach innen an der Vorder- und Rückseite der Brust herabläuft, während der wagrecht liegende andere Streifen die Hälfte der Brust in deren unterstem Abschnitt umfasst. Beide Streifen vereinigen sich vorn und hinten unter einem annähernd rechten Winkel, der durch eine eingesetzte Strebe festgestellt wird. Innerhalb des vorderen Winkels werden 2 rechtwinklig abgebogene Eisen angebracht, auf deren wagrechten Armen die Vorderarmschiene mit ihrer Mitte festgemacht ist. Zweckmässig ist es, die senkrechten Arme dieser Winkeleisen verschiebbar zu machen, so dass die Vorderarmschiene höher und tiefer gestellt werden kann. Die Vorderarmschiene unterstützt den Vorderarm von unten; in der Ellbogengegend trägt sie 2 Zapfen, an welchen die Oberarmschiene mit Muttern festgemacht werden kann. Zwei andere Zapfen befinden sich auf dem höchsten Punkt des Schulterkorbes; dort wird das obere Ende der Oberarmschiene angeschraubt. Die Oberarmschiene trägt in der Mitte eine Schiebevorrichtung, damit sie beim Höher- oder Tieferstellen der

Vorderarmschiene entsprechend verkürzt oder verlängert werden kann.

Ist der Schulterkorb über die Schulter geschoben und der Vorderarm auf die Vorderarmschiene gelagert, so wird zunächst letztere mittelst der betr. Schiebevorrichtung genau eingestellt, wobei auf reitende Bruchenden ein entsprechender Zug ausgeübt werden kann. Dann wird der Oberarmschiene eine solche Länge gegeben, dass sie mit ihren Löchern genau auf die Zapfen in der Schulter- und Ellbogengegend passt, und schliesslich an die angeschraubte Oberarmschiene der Oberarm mittels Rollbinde befestigt. Beim Verbandwechsel wird diese Binde gelöst und die Oberarmschiene abgeschraubt, so dass vom Ellbogen bis hinauf zur Schulter Alles freiliegt, während der übrige Theil des Verbandes vollkommen unverrückt bleibt, und der Arm demnach nicht aus seiner Lage kommt.

Um diesen Verband im Felde rasch herstellen zu können, genügt es, die Vorderarm- und Oberarmschiene vorräthig zu halten; der Schulterkorb kann aus vorhandenem Bandeisen leicht angefertigt werden.

Verband für eiternde Schussbrüche in der Ellbogengegend.

Dieser Verband (Fig. 13) ist ganz ähnlich dem in Fig. 10 abgebildeten eingerichtet und könnte denselben im Nothfalle ersetzen. Die Verbindung zwischen Oberarm- und Vorderarmschiene, welche der Beugeseite des Armes anliegen, wird durch ein nach vorn gebogenes Bandeisenstück hergestellt. Dieser Ellbogenbügel lässt die Beugeseite des Ellbogens soweit frei, dass die Armschiene beim Wechsel des Wundverbandes nicht hinderlich ist. Die Schiebevorrichtungen fallen bei diesem Apparat weg, da die Vorderarmschiene in ihrem hinteren Theil durch stärkeres Biegen oder durch Abflachung des Ellbogenbügels höher oder tiefer gestellt werden kann.

Fig. 13.

Zu einem vorräthig mitgeführten Schulterkorb kann die überaus einfache Armschiene im Bedarfsfalle leicht angefertigt werden.

Verband für eiternde Schussbrüche im unteren Abschnitt des Vorderarms.

Die Lagerungsschiene für den oberen Theil des Vorderarmes ist mit der Lagerungsschiene für die Hand durch 3 Bandeisenbügel verbunden, welche von dem verletzten Theil des Gliedes soweit abstehen, dass nach Aushängung der Leinwandschwebe, auf welcher der untere Theil des Vorderarmes ruht, der Verbandwechsel ungehindert vorgenommen werden kann (Fig. 14).

Fig. 14.

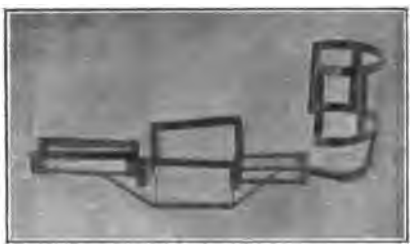

Wenn die Hand in halber Pronation gehalten werden soll, so wird der Handtheil der Schiene zu einer schmalen Rinne zusammengebogen, welche sich an Volar- und Dorsalseite der Hand anlegt; soll die Hand flach liegen, so kann auch die Schiene entsprechend gestaltet werden. Den Oberarm umgiebt eine schmiegsame, mit Schnürhaken versehene Bandeisenhülse. Die Verbindung des Oberarmtheils mit dem Vorderarmtheil der Schiene geschieht durch einen nach dem Ellbogen geformten Bügel, der zur Beseitigung des Federns mit entsprechend starkem Eisen unterlegt ist. Auch eine im grünen Zustand an den Bügel gebundene stärkere Ruthe erfüllt nach dem Trocknen diesen Zweck.

Gehverbände.

Mit Gehverbänden braucht man sich im Felde nicht abzugeben. Es ist für die an den unteren Gliedmassen Verwundeten am vortheilhaftesten, so lange im Bette zu bleiben, bis die Verschmelzung der Bruchenden durch einen weichen Callus eingeleitet ist. Dann allerdings kann durch das Herumgehen in einem Gehverband die weitere Consolidation sehr gefördert werden. Aber wenn die Verwundeten einmal so weit sind, so ist das einzig Richtige ihre Rückbeförderung in die Heimath, wo ihnen neben einem Gehverband noch zahlreiche andere Vortheile geboten werden können, die sie in den Feld- und Kriegslazarethen entbehren müssen. Die Gehverbände gehören ausschliesslich in die Reserve- und Vereinslazarethe; dort müssen alle Reconvalescenten von Unter- und Oberschenkelschussbrüchen alsbald auf die Beine gebracht werden; dort muss es von Hessing'schen und ähnlichen Gehverbänden wimmeln. Kein Verwundeter sollte gezwungen sein, die Erstarrung seines Callus im Bette abzuwarten.

Es ist übrigens durchaus nicht nothwendig, die theuren Gehverbände der Bandagisten in Gebrauch zu ziehen. Ein gut abgerichteter Lazarethgehilfe kann um einen äusserst geringen Preis Apparate herstellen, welche zwar nicht ganz so zierlich aussehen wie die Gehverbände der Bandagisten, aber doch allen chirurgischen Anforderungen entsprechen und den Verwundeten eben so bequem sind wie jene.

Fig. 15.

Ein solcher selbstgefertigter Gehverband Fig. 15 besteht aus einem Steigbügel von 5 mm starkem und 18 mm breitem Bandeisen, an welchem erforderlichen Falles die Zugvorrichtung aus Rolle, Zahnrad und Sperrhaken angebracht wird, ferner aus der nach den Umrissen des Gliedes geformten Beinschiene, die aus 2 mm starkem Bandeisen hergestellt ist. Der Sitzhalbring wird mit einem Glycerinkissen gepolstert wie bei der Strecklade. Wenn Immobilisirung des Hüftgelenkes erforderlich ist, so wird an die Beinschiene noch eine Beckenstütze angeschraubt. Der gesunde Fuss kommt auf einen Lederschuh mit hoher Holzsohle zu stehen, wie sie überall käuflich sind. Ueber die Anfertigung von Krücken, die bei unbeholfenen Kranken anfangs erforderlich sind, finden sich in meiner „Anleitung zu ärztlichen Improvisationsarbeiten" nähere Angaben.

VI.

Aus der Königl. chirurgischen Universitätsklinik in Göttingen.

Stauungsblutungen nach Rumpfcompression.

Von

Prof. Dr. Heinrich Braun.

Unmittelbar bevor mir die letzte in dieser Zeitschrift mitgetheilte Arbeit von Perthes „Ueber Druckstauung“ (Bd. LV S. 384) zu Gesicht gekommen war, hatte auch ich zufälligerweise wieder Gelegenheit, ausgedehnte Stauungsblutungen nach Compression der Brust und des Bauches bei einem Bergmanne zu sehen. Ich veröffentliche diese Beobachtung hauptsächlich deshalb, weil der Tod des Verunglückten in Folge schwerer innerer Verletzungen eintrat und die Section gemacht werden konnte, welche unsere Kenntnisse über die nach plötzlichen heftigen Brust- und Bauchquetschungen auftretenden Folgeerscheinungen zu erweitern im Stande ist.

Am 11. Mai d. J., Morgens 8 Uhr, verunglückte ein 45jähriger Arbeiter N. in einem Bergwerke auf folgende Weise. Der Mann lag auf einem ruhenden Fahrstuhle, mit dem Körbe in einem Förderschacht in die Höhe gehoben werden, um durch eine an dieser Stelle gelegene Oeffnung hindurch einen Balken zurecht zu schieben. In dem Augenblicke, in dem er dies that, setzte sich der Fahrstuhl in Bewegung und der nach unten hängende Oberkörper wurde zwischen dem Fahrstuhl und einem in der Seitenwand des Förderschachtes gelegenen eisernen T-Träger eingeklemmt. Der Abstand zwischen der Seitenwand des Fahrstuhles und dem Träger beträgt etwa 15 cm, der Weg, den der Fahrstuhl zu machen hatte, bevor seine obere Platte, auf welcher der Mann lag, in die Höhe des Trägers kam, etwa 50 cm. Der Leiter der Maschine, welcher dieselbe zunächst nur langsam in Bewegung gesetzt hattte, bemerkte sofort den Widerstand und stoppte in der Annahme, dass der auf dem Fahrstuhl stehende Förderwagen nicht völlig an seinen Platz geschoben sei. Sowie die Maschine stoppt, geht der Fahrstuhl wieder 50 cm zurück in die ursprüngliche Lage, so dass nach Angabe des Maschinenwärters die Einklemmung des Arbeiters nur einen Moment gedauert haben kann. Eine directe Quetschung des Kopfes hatte jedenfalls nicht stattgefunden. Der zuerst behandelnde Arzt, dem ich vorstehende Notizen

verdanke, sah den Verletzten eine Stunde später. N. blutete aus der Nase und gab an, nichts sehen zu können, die Augenlider waren so geschwollen, dass dieselben spontan nicht geöffnet werden konnten. An dem Rücken fanden sich an den untersten Lendenwirbeln bis in die Gegend des unteren Schulterblattwinkels oberflächliche Hautabschürfungen. Der Mann, welcher den Verletzten, der vollkommen bei Besinnung war, aus dieser Lage befreit hatte, gab noch an, dass die Brust etwa in der Höhe der Brustwarzen besonders stark gedrückt gewesen sei.

Bei der Aufnahme des Mannes in die chirurgische Klinik etwa 6 Stunden nach seiner Verletzung war derselbe völlig bei Besinnung und konnte selbst genaue Angaben über seinen Unfall machen.

Vor allem klagte er, dass er nichts sehen könne, obgleich er jetzt seine Augenlider gut zu öffnen im Stande war, ferner über heftige Schmerzen im Kopfe und besonders auch im Rücken. Das ganze Gesicht und der obere Theil des Halses erschienen gedunsen und blauschwarz, mit kleinen Blutungen, die auf Fingerdruck nicht verschwanden, durchsetzt. Diese eigenthümlichen Veränderungen der Haut schnitten am Halse scharf mit einer in der Höhe der Cartilago cricoidea circulär um den Hals gezogenen Linie ab, an der Stelle, an der das Hemd fest angelegen hatte. An den unteren Theilen des Halses, an den Schultern und den Armen waren keine Blutungen zu sehen. Ausserdem bestand beiderseits Exophthalmus, die Augenlider waren stark geschwollen und besonders die unteren mit Blut unterlaufen; ebenso zeigten auch die Conjunctivae beiderseits einen starken Bluterguss. Die beiden Pupillen waren ad maximum erweitert und reagirten auf Lichteinfall gar nicht. Bewegungen mit den beiden Bulbi vermochte der Verletzte nach keiner Seite hin auszuführen; ebenso vermochte er nichts zu sehen, auch nicht hell und dunkel zu unterscheiden. Die Haut des Kopfes, der vorderen Fläche der Brust und des Unterleibes zeigte keine Verletzungen, die hintere Körperseite konnte wegen der ausserordentlichen Schwäche des Kranken und der bei den geringsten Bewegungen auftretenden heftigen Schmerzen nicht untersucht werden. Die Temperatur war normal, der Puls sehr beschleunigt und klein, an der A. radialis überhaupt nicht zu fühlen. Der Urin völlig klar ohne Blutbeimischung. Am Morgen des folgenden Tages war der Zustand im Wesentlichen unverändert, das Sehvermögen war noch vollkommen aufgehoben, die Pupillen unverändert weit; die Untersuchung mit dem Augenspiegel ergab normale Verhältnisse, jedenfalls waren keine Veränderungen in der Weite der Gefässe zu erkennen. Unter den Zeichen zunehmender Schwäche erfolgte Nachmittags gegen 2 Uhr, also etwa 30 Stunden nach der Verletzung der Tod.

Am 14. Mai wurde von Herrn Geh. Rath Orth und Herrn Dr. Aschoff die Section vorgenommen; ich lasse die hauptsächlich in Betracht kommenden Angaben aus dem Protokolle folgen.

Im Rückenmarkscanal, an den Gefässen des Rückenmarkes und an seinen Häuten sind keine Blutungen zu erkennen. Bei der Betrachtung zeigt die Halshaut bald eine bläuliche, bald eine ins Gelbliche gehende Färbung; starke unregelmässige bläuliche Färbung der oberen Augenlider; die übrige Haut des Gesichtes, besonders die der Stirn hat eine matte, bläulich rothe

Färbung; die Weichtheile zeigen nur ausgedehnte blutige Infiltration an den Mm. temporales. Der Schädel lässt äusserlich nichts Auffälliges wahrnehmen. Bei der Abnahme des Schädeldaches findet sich eine Verwachsung zwischen Dura und Schädel, so dass beide zusammen herausgenommen werden müssen. Bei der Herausnahme des Gehirns zeigt sich keine Flüssigkeit an der Basis zwischen den Häuten. Die Dura haftet auch hier den mittleren Schädelgruben fest an, lässt sich aber abreissen. Keine Blutung zwischen Dura und Knochen. Als einzige Abnormität finden sich im Gehirn einige Cysticerken. Die innere Fläche der Dura am Schädelddach ist glatt, glänzend, hellgrau; in sämmtlichen Sinus der Dura mater acute frische gemischte Gerinnsel. Die Oberfläche des Gehirns zeigt eine milchig gefärbte Pia, deren grössere Gefässe kalkhaltig sind, hie und da fallen einige kleinere Venen durch ihren geschlängelten Verlauf auf. Pia lässt sich gut abziehen, in den Gehirnkammern nur ein wenig Flüssigkeit. Schnitt durch die Grosshirnhemisphären und die grossen Gehirnganglien zeigen nichts Abnormes. Auch bei der Untersuchung des 4. Ventrikels, des Kleinhirns, der Medulla oblongata und spinalis wird nichts gefunden.

Nach der Entfernung der Dura über den Orbitae fällt auf der rechten Seite die bläuliche Farbe auf, mit welcher der Inhalt der Orbita durch den Knochen durchschimmert. Beim Aufmeisseln entleert sich sofort Blut und es zeigt sich nun das ganze orbitale Fettgewebe blutig infiltrirt. Der Lymphraum um den N. opticus enthält kein Blut. Der Glaskörper des Auges ist klar; an der Retina fällt ein kleines dunkles Fleckchen am Pupillenrand gegenüber dem gelben Flecke auf. Auch in der linken Orbita findet sich ein blutiges Infiltrat, aber nicht ausserhalb der Fascie. Im Innern des linken Auges ist gar nichts Auffälliges zu bemerken.

An den inneren Nasentheilen sieht man nichts von grösseren Verletzungen, dagegen sieht man erstens an den Muscheln allerhand Verdickungen. Ausserdem mehrfache cystische Polypen bis zu Pflaumengrösse, ebenso auch in beiden Oberkieferhöhlen, am reichlichsten in der linken. Ausserdem finden sich zahlreiche punktförmige Blutungen in der Schleimhaut der Nase, besonders reichlich in der Oberkieferhöhle, ebenso auch in den Keilbeinhöhlen.

Das ganze intramuskuläre Gewebe des Halses ist mehr weniger reichlich durch blutige Infiltration schwarzroth gefärbt. In der Schilddrüse keine Verletzungen sichtbar, am Zungenbein keine Fractur nachweisbar. An den Seitentheilen der Zunge und an der Schleimhaut der Zungenwurzel finden sich kleine Blutungen, bei Durchschnitten der Zungenmuskulatur erscheinen diese auffällig geröthet, hie und da zeigen dieselben auch circumscripte kleine Flecke, die anscheinend von kleinen Blutungen herrühren. An dem Boden der Mundhöhle überall, besonders in der Umgebung der Glandula submaxillaris bis in die Drüsensubstanz vordringende hämorrhagische Infiltrate, die sich auch in der Gegend der Glandula sublingualis finden, ohne hier in die eigentliche Drüsensubstanz einzudringen. Bei Durchschnitten der Tonsillen auffallende Röthungen, ohne Blutungen. Im Pharynx findet sich viel gallig gefärbter Inhalt, sehr stark treten zahlreiche lebhaft geröthete Knötchen, anscheinend Lymphknötchen in der Schleimhaut der hinteren Pharynxwand, besonders auch

der hinteren Fläche der Epiglottis hervor; auf Durchschnitten dieser Knötchen sieht man in der Tiefe auffällig rothe Säume. Am Eingang zum Kehlkopf, ebenso am rechten Sinus pyriformis ist die Schleimhaut auffällig blauroth gefärbt und zeigt auf dem Durchschnitt blutige Infiltrate. Das rechte Lig. ary-epiglotticum ist dadurch stark verdickt. Auch im Larynx und in der Trachea etwas galliger Inhalt. Nicht allein die Epiglottis, sondern auch Larynx und Trachea sind mit kleinen röthlichen Blutpunkten übersät, die im Centrum häufig ein weisses Knötchen (wahrscheinlich ein Lymphknötchen) zeigen. Diffuse Infiltrate der Schleimhaut bestehen hier nicht mehr. Unterhalb der Bifurcation wenige Blutungen in der Schleimhaut, sonst nichts Besonderes.

Aus der linken Pleurahöhle entleeren sich sehr reichliche Mengen einer tiefblutig gefärbten Flüssigkeit ca. $^1/_2$ Liter. Der Unterlappen linkerseits, sowie der hintere und untere Theil des Oberlappens ist sehr stark comprimirt und erscheint vollständig luftleer. In der Pleura costalis sind ausgedehnte subpleurale Blutungen zu sehen und einige deutliche Zerreissungen, die in der Längsrichtung der Rippen verlaufen. Bei der weiteren Lösung der rechtsseitigen Pleura costalis zeigt sich eine Infraction der 7. bis 11. Rippe; die Infractionslinie verläuft, wenn man die einzelnen Rippen miteinander verbindet, von oben aussen nach links unten innen und kreuzt dabei den hinteren Rippenwinkel. Ferner zeigt sich an der 5. und 6. Rippe noch eine Fractur, die 6 bis 7 cm von der Knochenknorpelgrenze entfernt liegt. An beiden Stellen finden sich ebenso, wie in den entsprechenden Intercostalräumen Blutergüsse, die Rippen sind auffällig brüchig. Bei Inspection der linken Rippen sieht man entsprechend einem subpleuralen Bluterguss eine Infraction der 4. bis 9. Rippe; an keiner Stelle ist die Pleura verletzt, dagegen sind links aussen in der bedeckenden Muskulatur hämorrhagische Infiltrationen. Die Verbindungslinie der linksseitigen Fracturen verläuft ziemlich geradlinig, aber auch von rechts vorn und innen, nach links hinten und aussen in der Gegend zwischen Mamillarlinie und vorderer Axillarlinie. Verletzungen an der Wirbelsäule sind nicht festzustellen. Am Herzen nichts Besonderes. Im hinteren Mediastinum längs der Aorta findet sich ein reichliches hämorrhagisches Infiltrat. In der Aorta nichts Besonderes, in der A. subclavia einzelne atheromatöse Flecke. Die Infiltration steigt in dem lockeren Zellgewebe längs der Carotiden, besonders links, in die Höhe.

Die rechte Seite des Zwerchfells ist auffallend dunkelroth gefärbt, durchscheinend durch blutige Infiltrationen, sonst aber unverletzt; die linke Seite derselben ist weithin abgerissen und durch die fast faustgrosse Oeffnung ist die Niere mit ihrer Kapsel in die Brusthöhle vorgedrungen.

In der Bauchöhle, im kleinen Becken nnd zwischen den Darmschlingen, nahezu 100 ccm flüssiges Blut, am Netz eine zehnpfennigstückgrosse blutige Infiltration. Die Leber ist theilweise von dem Zwerchfell abgerissen, in ihrer Substanz an dieser Stelle eine wallnussgrosse mit Blut gefüllte Höhle. In dem rechten Leberlappen 2 quer verlaufende 7 bis 8 cm lange ganz oberflächliche Kapselrisse, unter der Glisson'schen Kapsel ein zweimarkstückgrosser flacher Bluterguss nahe dem vorderen rechten Rand des rechten Leberlappens. In der Milz ein der Längsrichtung nach verlaufender, etwa 6 cm langer, 1 bis $1^1/_2$ cm in die Tiefe

eindringender Riss, durch den ein Theil des Milzgewebes vollkommen losgelöst ist; am rechten Pol der Milz ein tiefer zackiger Einriss in die Milzsubstanz. Die linke Art. renalis und suprarenalis abgerissen, ihre centralen Enden durch Thromben, die analogen Venen mit geronnenem Blute verschlossen, ihre Kapsel zeigt eine dunkle gleichmässige rothe Färbung, die auf ausgedehnter blutiger Infiltration des Nierenparenchyms beruht, dasselbe vollständig nekrotisch. In dem linksseitigen retroperitonealen Bindegewebe bis zum kleinen Becken ausgedehnte Zerreissungen und Blutungen. Beide Ureteren sind unverletzt; in der Blase schwach gefärbter Urin, nur in den tieferen Schichten leicht röthlich gefärbt. Bei Druck auf den linken Ureter entleert sich etwas Blut in die Blase.

Wie bei den andern bis jetzt auf analoge Weise verletzten Personen (Vogt 1, Hüter 1, Perthes 3, Braun 1) war auch bei unserem Verletzten die tiefblaue Verfärbung und Gedunsenheit des Gesichts und des oberen Theiles des Halses das sofort am meisten auffallende Symptom. Die Veränderungen der Haut hörten, ähnlich wie bei dem Kranken von Hüter und einem von Perthes mit einer in der Höhe der Cartilago cricoidea circulär um den Hals verlaufenden Linie auf, hier bedingt durch den festsitzenden Kragen des Hemdes.

Während weiterhin die Untersuchung des letzten Falles von Perthes schon ergeben hatte, dass die Blutungen nicht nur in die Haut des Gesichtes und Halses stattfinden, sondern auch in der Schleimhaut des Mundes, des Pharynx, und in die Trommelfelle, so zeigten sich bei meinem Kranken dieselben noch ausgedehnter, indem dieselben auch in der Nasen-, Oberkiefer- und Stirnbeinhöhle, in der Zunge, dem Lig. ary-epiglotticum, der Schleimhaut des weichen Gaumens, des Kehlkopfes und der Trachea, reichlich in deren oberem Theil, vereinzelt in dem unteren und gar nicht mehr in dem Bronchien gefunden wurden. Ueber die Veränderungen in der Haut, welche durch diese starken Blutstauungen zu Stande kommen, giebt die nachfolgende mikroskopische Untersuchung eines bei unserem Verletzten excidirten Hautstückchens, welche Herr Dr. Aschoff auf meine Veranlassung vorzunehmen die Güte hatte, Aufschluss.

Bei dieser Untersuchung findet sich eine auffallend starke Füllung der kleinen Venen. Auch die Capillaren sind zum Theil prall mit rothen Blutkörperchen gefüllt. Die Arterien sind ganz oder nahezu leer. Ausserdem finden sich zahllose kleine Hämorrhagien, welche ebenso wie die venöse Hyperämie am deutlichsten in der Cutis, weniger deutlich im Papillarkörper und in der Subcutis hervortreten. Sie schliessen sich zum Theil an Venen und Capillaren an. Sie bestehen in einer mehr oder weniger starken Füllung der interfibrillären Spalten mit rothen Blutkörperchen und zeigen eine dem Verlauf der Faser-

bündel entsprechende Richtung. In dem Papillarkörper und in der Subcutis finden sich nur hier und da grössere Mengen frei im Gewebe liegende rothe Blutkörperchen. Thrombotische Verschlüsse der Gefässe sind nicht nachzuweisen. Entzündliche Reactionen fehlen.

Neben dem veränderten Aussehen des Kranken war auffallend die unmitelbar nach dem Unfall eintretende Erblindung. Die Untersuchung der Augen zeigte, dass der Mann nicht einmal hell und dunkel unterscheiden konnte, während der Augenspiegelbefund vollkommen negativ war. Ausserdem fielen noch auf der Exophthalmus, die maximale Erweiterung und Starre beider Pupillen, und die vollkommene Unbeweglichkeit beider Bulbi. Da bei der Section weder in irgend einem Hirntheile, noch in dem Chiasma, noch in den Sehnerven die geringsten Veränderungen gefunden wurden, muss die Lähmung der Nn. optici, der Nn. oculomotorii und Nn. abducentes durch die in die Augenhöhlen erfolgten Blutungen, durch das in Folge derselben enstandene Oedem und vielleicht auch die Dehnung dieser Nerven veranlasst sein. Wenn auch bei unserem Kranken, bis zu dem am Tage nach der Verletzung erfolgten Tode das Sehvermögen nicht wiedergekehrt und auch alle anderen Erscheinungen am Auge unverändert geblieben waren, so wird die Prognose dieser Störungen doch stets eine günstige sein, indem mit der Resorption des Blutergusses gewiss alle diese Erscheinungen verschwinden werden. Wie lange dies dauert, können wir einstweilen nicht bestimmen, da Erfahrungen hierüber vollständig fehlen. Bei dem zweiten von Perthes beobachteten Kranken hat derselbe unmittelbar nach dem Unfall die Fähigkeit zu sehen verloren, jedoch ist nicht beobachtet, wie lange Zeit diese Erscheinung andauerte. Die Erweiterung und anfangs fehlende, dann träge Reaction der Pupillen hatte ich bei meinem früher beobachteten analogen Fall ebenfalls gesehen, jedoch waren diese Erscheinungen nach einem bis zwei Tagen verschwunden. Die Verschiedenheit dieser am Auge auftretenden Erscheinungen hängt jedenfalls von der Grösse des Blutergusses ab.

Das Fehlen von Blutungen in die Gehirnsubstanz lässt es nicht auffallend erscheinen, dass Bewusstlosigkeit und sonstige geistige Störungen bei diesen durch Compression der Brust und des Bauches verletzten Personen fast niemals vorkommen Wenn von Vogt angegeben wird, dass der fünffährige Junge, dem ein Wagenrad über den Unterleib gegangen war, besinnungslos wurde und auch Perthes bei einer Kranken, erwähnt, dass langdauernde Bewusstlosigkeit vorhanden war, so wird dies mehr eine Folge des Schreckes und des heftigen Schmerzes gewesen sein. Auffallend erscheint allerdings, dass diese Blutungen in dem Gehirn und in seinen Häuten vollkommen fehlten, da die Blutstauung sich gewiss doch auch bis in die kleinsten Venen dieser Theile festgesetzt hatte. Der Gegendruck, welcher von der Gehirnsubstanz und dem Schädel auf die Gefässwände ausgeübt wurde, muss dieselben vor einer zu weit gehenden Ausdehnung schützen, so dass es zu einer Gefässruptur nicht kommen kann.

Aus den bis jetzt mitgetheilten Beobachtungen geht mit Sicherheit hervor, dass diese Blutungen sowohl durch eine starke Com-

pression des Thorax, als auch durch eine solche des Abdomens, wie auch dieser beiden Körperhöhlen zusammen hervorgerufen werden können. Allerdings muss die Compression eine sehr starke sein, während ihre Dauer nur eine momentane zu sein braucht. In dem Falle von Perthes war die Entfernung der die Einklemmung des Körpers bewirkenden Theile 20 bis 25 cm, der Durchmesser des Thorax an der eingeklemmten Stelle 33 cm. Bei meinem Kranken mass der Abstand zwischen dem Fahrstuhl und dem eisernen Träger gegen welchen der Mann gedrückt wurde, etwa 15 bis 17 cm, während der Durchmesser der Brust, nach dem Ergebniss von Messungen bei kräftigen Männern ungefähr 30—32 cm betragen haben mag. Die Dauer des Druckes war meist eine ganz geringe, so gewiss bei dem von Vogt beobachteten Jungen, dem ein Wagenrad über den Leib gegangen war; bei der letzten Kranken von Perthes wurde dieselbe auf eine halbe Minute bestimmt. Bei meinem Kranken wurde die Einklemmung gleich bemerkt, der Fahrstuhl, welcher dieselbe bewirkte, sofort angehalten, wobei derselbe von selbst 50 cm zurück ging, so dass auch hier der Druck nur einen Moment gedauert haben kann.

Durch die eben mitgetheilte Beobachtung, die einen 45 Jahre alten Mann betraf, wird auch erwiesen, dass diese Blutungen in die Haut u. s. w. nicht nur bei jugendlichen Personen vorkommen, wie Willers vermuthet hatte und wofür auch die seitherigen Beobachtungen zu sprechen schienen; sondern auch bei älteren Personen eintreten können. Zugleich zeigt dieselbe auch, dass die weitere Annahme von Willers, dass bei solchen Verletzungen älterer Personen Rupturen der Gehirncapillaren vielleicht den Tod herbeiführen könnten und desshalb nicht zur Beobachtung kämen, unrichtig ist, da Gehirnblutungen bei diesen Verletzungen überhaupt nicht zu Stande zu kommen scheinen.

Perthes hat in der gewiss anerkennenswerthen Absicht, eine kurze Bezeichnung für die nach Compression der Brust und des Bauches eintretenden Veränderungen zu geben, die Bezeichnung „Druckstauung" empfohlen. Mir erscheint das Wort zu wenig prägnant, mindestens müssten noch hinzugesetzt werden durch Compression der Brust oder des Bauches. Bei den uns hier interessirenden Verletzungen sind die am meisten in die Augen fallenden Symptome die Hyperämie, die blaue Verfärbung und die zahlreichen Blutergüsse in die Haut des Gesichts u. s. w. und diese müssen vor Allem in der Bezeichnung des Zustandes hervorgehoben werden, weniger nothwendig ist in die Bezeichnung das Oedem, das bei starken Blutergüssen selbstverständlich erscheint, mit aufzunehmen. Demnach möchte ich vorschlagen, diese nach den genannten Verletzungen immerhin selten auftretenden Folgeerscheinungen als „Stauungsblutungen nach Rumpfcompression" zu bezeichnen.

VII.

Der Zehschuh.

Vortrag, gehalten in der Freien Vereinigung der Chirurgen Berlins,

Von

Prof. Dr. Edm. Rose.

(Mit 5 Abbildungen.)

Verschiedene Male habe ich bereits in der Freien Vereinigung schön geheilte Fälle von mehr oder weniger ausgedehnten Resectionen der Fusswurzelknochen vorstellen können. Sie erinnern sich (aus der 24. Sitzung 23. Mai 1889)[1]) eines Falls von Pyämie, welcher durch Massiren eines Fussbruches erzeugt war, zu Lungenerscheinungen und tertiären Vereiterungen geführt hatte. Trotzdem konnte das Kind nach mehrfachen Eingriffen schliesslich mit steifem Fuss gehen nach Anheilung der restirenden Mittelfussknochen senkrecht unter den Unterschenkelknochen nach dem Vorschlag von Wladimiroff und Mikulicz. Dann erinnern Sie sich aus der Decembersitzung 1887[2]) des jungen Mannes, welcher, obgleich hereditär mit Tuberculose belastet, dennoch von seinem ausgedehnten Knochenfrass der Fusswurzelknochen nach demselben Verfahren befreit, sich jetzt so erholt hatte, dass er täglich meilenweit damit ging. Der verstorbene Volkmann hat damals in unserem Kreise noch die eiserne Festigkeit der Verwachsung festgestellt. In einer dritten Sitzung (am 14. December 1896) habe ich Ihnen ein Kind vorgestellt, welches nach dieser Operation mit einem gewöhnlichen Schnürstiefel ganz gut, ohne denselben garnicht laufen konnte, weil bei dem durch multiple Osteomyelitis sehr herabgekommenen Kinde die Ausheilung nur mit Schlottergelenk zu

1) Vgl. meinen Vortrag über; „Die Heilbarkeit der Pyämie", der deutschen medicinischen Wochenschrift 1889, Nr. 24.

2) Vgl. „Beiträge zur Würdigung der Resectio pedis osteoplastica nach Wladimiroff-Mikulicz" von Dr. Karl Bauerhahn, Volontärarzt in Bethanien in d. deutsch. Zeitschr. f. Chirurgie. Bd. 27. S. 434—466.

Stande gekommen war. Diesmal stelle ich Ihnen einen solchen Kranken vor, welcher trotz seines hohen Alters nach Entfernung des ganzen Sprung- und Fersenbeins uud Resection der benachbarten mit Knorpel bedeckten Gelenktheile, fest auf seinen Zehen geht.

Der, wie Sie sehen, grosse und starke Wilhelm K., 61 Jahr alt, pensionirter Gefangenenaufseher aus Memel, kam im April 1898 wegen Knochen- und Drüsenkrebs nach Bethanien. Nach seiner Angabe sei ihm schon von einem Fachmann in unserem Kreise 1890 eine Geschwulst an der Hake herausgeschnitten, wobei auch ein Stück vom Knochen abgemeisselt worden sei. Im Jahre 1895 zeigte sich in der Narbe eine Verhärtung, welche unter der Behandlung eines Homöopathen sich weiter entwickelte. Beim Eintritt in Bethanien fand sich denn eine blumenkohlartige, halbkugelige, zerfallene Geschwulst von der Grösse einer halben Apfelsine und sehr üblem Geruch; die benachbarte Haut war geröthet und infiltrirt, mit Fisteln durchsetzt. Dabei fanden sich im linken Scarpa'schen Dreieck 4—5 bohnen- bis pflaumengrosse Drüsentumoren vor, welche noch nicht aufgebrochen waren. Nach längerem Reinigen mit Sublimat wurde am 25. April 1898 das Fersenbein mit der Geschwulst, die ihm fest aufsass, entfernt. Nervus und Arteria tibialis postica mussten dabei leider geopfert werden. Um den grossen Defect schliessen zu können wurden das Chopart'sche und Fussgelenk resecirt und der viereckige Defect von oben nach unten vereinigt. Einen Monat später am 25. Mai 1898 wurden die Drüsen exstirpirt.

Obgleich der Mann sonst nie krank, nie inficirt war und acht gesunde Kinder hat, dauerte es einige Zeit bei seinem Alter, bis die knöcherne Vereinigung die nöthige Festigkeit und die Zehen die erforderliche Dorsalbeweglichkeit erlangt hatten, um darauf gestützt gehen zu können. Es mussten hier von mir der Nerv. tib. post. geopfert werden, allein es ist davon bei der Entlassung nur ein 4 cm breiter Längsstreifen an der Sohle hinterblieben, der taub fühlt. Diese Zone erstreckt sich unten weiter auf den grossen und kleinen Zehenballen und auf die ganze obere Fläche der grossen Zehe, sodass diese Anästhesie bis jetzt zu Störungen geführt hat. Es ist kein Recidiv, selbst im vorgelegten Röntgenbild, zu bemerken, weder am Fuss noch an der Leiste. (Vgl. Fig. 1 und als Gegenstück Fig. 2). Man kann sich nun fragen, was ist eigentlich das Wesentliche bei der osteoplastischen Fusswurzelresection nach dem Verfahren von Wladimiroff und Mikulicz.

Zunächst jedenfalls nicht die Schnittführung. Gewöhnlich mache ich bei den ausgedehnten cariösen Vereiterungen einen einfachen Längs-

schnitt und vereine nach der Resection seine beiden Spitzen; die dicken Ohren, die dadurch an der Seite entstehen, gleichen sich in der Regel schon von selbst aus, ehe die Kranken zum Laufen kommen.

Wilms war überhaupt kein Freund von der Fusswurzelresection, obgleich doch einer seiner ersten Assistenten, Herr Dr. Lehmann in Polzin, die Methode der subperiostalen Fusswurzelresection erfunden, sie 1870 (No. 1) in der deutschen Klinik von Göschen beschrieben und so schöne Resultate damit bekommen hat. Wilms zog ein für

Fig. 1.

Fig. 2.

allemal die Amputation nach Syme vor, von der er sehr schöne Resultate hatte. Ich bin damit früher noch weiter gegangen und habe unter der Bezeichnung „Verlängerter Syme“ [3]) wohl die Hakenkappe für eine Amputation an der Grenze des mittleren Drittels vom Unterschenkel benutzt. Allein es ist doch Schade, den vordern Theil des Fusses stets zu opfern, wenn er gesund ist, und jedenfalls entschliessen sich die Kranken viel leichter zur Fusswurzelresection als zur Amputation nach Syme, wenn ich jetzt nach meiner Erfahrung hier urtheilen darf. Das Abwickeln des Fusses beim Gehen leidet zwar, allein der Fuss wird doch durch das Verfahren von Wladimiroff und Mikulicz verlängert.

3) Ebenda S. 436.

Auch kommt es nicht sogar auf die Verknöcherung an. Solche Operirte laufen noch ganz gut, wenn die Verbindung eine straffe bindegewebige ist, wie man das aus dem leichten Grad der Beweglichkeit vermuthen muss. Der Schnürstiefel von festem Filz gleicht diesen kleinen Mangel aus. Uebrigens hüte man sich bei der Nachbehandlung, nicht, statt die Zehen rückwärts beweglicher zu machen, vicariirend eine grössere Beweglichkeit im Lisfranc'schen Gelenk zu erzeugen, wozu häufig eine grosse Neigung besteht, falls man nicht das Lisfranc'sche Gelenk mitentfernt hat. Grade in solchen Fällen, wo die Resection sehr umfangreich gemacht ist, zeigt es sich, dass der wesentliche Fortschritt die Verlängerung des Fusses durch den Gang auf den Zehen ist, nach der Idee von Wladimiroff, einen künstlichen Pes equinus zu machen, der Zehengang.

Nun fragt es sich, ob man den Zehengang nicht auch ohne Resection zweckmässig benutzen kann. Schon längst ist darauf aufmerksam gemacht, dass der kleinste Unterschied beider Beine einen hinkenden Gang macht, geschweige denn ein grösserer Unterschied in ihrer Länge. So ist es denn gekommen, dass man schon vor Jahrzehnten die Gelenkresection an den Beinen bei Kindern allen Ernstes verpönt hat. Mit Entfernung der Epiphysenknorpel bleibe das Glied im Wachsthum zurück, andrerseits stehe zu hoffen, dass mit Verbesserung der Technik der Gelenkbehandlung alle Resectionen überflüssig würden. Leider ist das nun trotz aller Gelenkausspülungen, Gelenkschnitte, Kapselausschnitte und partiellen Resectionen doch nicht der Fall bei dem elenden Material, welches mir auf der Kinderstation in Bethanien zu Gebote steht. Will keine Gemeinde, kein Verein weiter die Kosten für die Behandlung solcher ärmster Kinder tragen, so bevölkern sie mit ihren Fisteln, die sich oft an vielen Körperstellen gleichzeitig finden, die Freibetten von Bethanien, wie bekannt. Soll man nun, wenn alles scheitert, die Gliedmassen gleich amputiren, zumal wenn mehrere in der Weise befallen sind? Aus Furcht vor einer grösseren Wachsthumshemmung? Schon vor vielen Jahrzehnten bin ich trotzdem durch die Dankbarkeit der Kinderresection eines besseren belehrt worden. Die arme Nichte eines reichen Mailänder Bankiers hatte in meinem Privatkrankenhaus in Zürich die vollständige Kniegelenkresection wegen Knochenfrass durchgemacht und wurde mit einem Stützapparat geheilt in ihre bergige Heimath entlassen. Als ich mehrere Jahre darauf, wegen einer Oberschenkelstichwunde nach Fischenthal zur Femoralisunterbindung geholt wurde, sah ich beim Eintritt in die Gemeinde, wie ein ganzes Rudel Strassenjungen vergeblich hinter einem hinkenden Mädchen herjagte; das gewaltige Hinken machte mich

stutzig. Siehe da, die wilde Hummel war meine alte Patientin, die im Uebermuth sich nicht fangen liess, obgleich ihr Bein fast um einen Fuss verkürzt war. Es fiel ihr garnicht ein, sich mit den von ihrem Onkel Doctor verordneten Stützapparaten aufzuhalten. Solche Fälle von Wachsthumsstörung habe ich nun bei meinem Material in Bethanien leider öfters.

In Ermanglung einer Vorstellung will ich Ihnen an Röntgenbildern zeigen und zwar noch aus einem besonderen Grunde, wie man sich in solchen Fällen helfen kann. Helene G. wurde von mir etwa 8 Jahr alt wegen Knochenfrass in der Hüfte im Jahre 1888 schliesslich resecirt, musste jedoch trotz aller Bemühungen mit einer kleinen Fistel entlassen werden. Im April 1891 habe ich sie wie alle meine mit Fisteln entlassenen Hüftresectionen wieder einberufen, um sie mit dem neuen Koch'schen Tuberculin zu spritzen. Wahrend ich mit der Dosis bis auf 0,02 stieg, nachdem sie schon bei 0,002 zuletzt nicht mehr reagirt hatte, schloss sich die Fistel, wie sie das vorübergehend schon bei ihrem ersten Spitalaufenthalt gethan hatte im Juli, brach aber gleich wieder auf, schloss sich dann nach Auskratzen wieder, um Mitte October, so wie sie aufstand, auch wieder aufzubrechen. Im April 1892 machte ich wegen anhaltender Schmerzen in der fistulösen linken Hüfte die Beckenresection, indem ich ein Stück vom Darmbeinkamm, einen Theil des horizontalen Schambeinastes und vollständig die cariöse Pfanne entfernte. Nach mehrfachem Auskratzen war die Hüfte am 1. Juli 1893 vollständig vernarbt. Immerhin scheint sie vielleicht noch mehrmals aufgegangen zu sein, da sie nach Angabe der Patientin erst seit dem Jahre 1897 definitiv geschlossen ist. Ich bemerke übrigens beiläufig, dass von allen jenen Hüftgelenkresectionsfisteln, die ich damals ausdauernd mit grossen Dosen Tuberculin gespritzt habe, keine einzige definitiv geheilt ist, was nicht grade sehr für den tuberculösen Ursprung des rückfälligen Knochenfrasses spricht. Diese Kranke ist jetzt nun wieder in meine Behandlung gekommen, das arme Geschöpf ist mittlerweile hochgradig skoliotisch geworden, und hat sehr starke Beschwerden, weil die Rippen auf der einen Seite gegen das Becken beim Gang stossen. Sie hat eine starke Wachsthumsstörung im Bein, indem der Oberschenkel links 5 1/2 cm kürzer ist, der ganze Schenkel 12 1/2 cm. Das Röntgenbild (Fig. 3 und 4) zeigt, dass die Knochen des Schenkels excentrisch und concentrisch atrophirt sind; diese Dickenabnahme am Knochenschaft wird nicht allein von ihrem langen Knochenleiden abhängen, sondern auch davon, dass sie stets an profuser Menstruation leidet, welche die vollständige Wiederherstellung ihrer Kräfte ver-

hindert und auch wohl zur Bildung der Skoliose disponirt hat. Mit Hülfe guter Nahrung, Turnübungen und des „Zehschuhs“ ist sie jetzt so weit, dass sie auf einen Stock gestützt ohne Beschwerden gehen kann.

Das Röntgenbild ihres Beins zeigt nun zugleich einen Fehler im Schuh, wie er von dem Schuhmacher vermieden werden soll und hinterher von ihm abgestellt worden ist. Die Kranken sollen nicht auf der Zehspitze gehen, wie die Ballettänzerinnen, sondern auf der

Fig. 3.

Fig. 4.

ganzen Volarfläche der 5 Zehen sich stützen, welche rechtwinklig zum Unterschenkel bei gestrecktem Fussgelenk stehen soll. Das war ja der Fortschritt von Wladimiroff und Mikulicz!

Dass der Schuhmacher mit einem festen Filzschnürstiefel durch eine steife Einlage dem Bein dabei einen sicheren festen Halt geben kann, selbst wenn die Fusswurzelknochen nicht resecirt und kein Fussgelenk verwachsen ist, hat mir die Erfahrung hinlänglich gezeigt, da ich seit Jahren fast stets 4—5 solche Fälle im Spital habe.

Ich kann Ihnen also den Zehengang im Zehschuh, wie man ihn wohl nennen kann, empfehlen und diene der Röntgenapparat als Mittel zur Controlle, ob der Zehschuh richtig sitzt. Dabei lassen sich kleine Unterschiede in der Länge noch dadurch ausgleichen, dass man die Sohle bei ihm mehr oder weniger dick machen lassen kann!

Uebrigens achte man darauf, dass bei der Anfertigung des Zehschuhs der Fuss auch ganz senkrecht gestellt wird, so dass der Fussrücken in einer senkrechten Ebene mit dem Unterschenkelrücken liegt, und dass vor den Zehspitzen das Oberleder nicht flach ist, sondern senkrecht in die Höhe geht, damit die Zehen auch wirklich bis vorn hin gehen und der Ballen mit zur Trittfläche kommt; das Bild (Fig. 7) zeigt, dass das leicht versäumt wird. Und dies geschieht anfangs von Kranken ebensogern, wie es vom Schuhmacher ausser Acht gelassen wird.

Das steht jedenfalls fest, dass das Vorhandensein von Ferse und Fussgelenk kein Hinderniss ist für den Gebrauch des Zehgangs mittelst eines Zehschuhs, wie man wohl befürchtet hat.

Zum Schluss sage ich Herrn Prof. Grunmach meinen besten Dank für die Gefälligkeit, mit der er mir auf meinen Wunsch die Röntgenphotographien hergestellt hat.

Erklärung der Abbildungen.

Fig. 1 giebt das Röntgenbild einer Operation nach Wladimiroff u. Mikulicz. Fig. 2 ein Röntgenbild eines angeblich normalen Fusses als Gegenstück dazu. Da dieser Fuss bereits Hallux valgus im Beginn hat, sieht man schon die Abweichung des lateralen Sesambeins auf der lateralen Seite, was ja für den Hallux valgus charakteristisch ist. (Vgl. über die Subluxation des Sesambeins beim Hallux valgus diese deutsche Zeitschrift f. Chirurgie. Bd. 46, S. 222. Fig. 3 zeigt die Atrophie der Knochen nach der Hüft- und Beckenresection. Fig. 4 den Zehschuh mit fehlerhafter Anlage, wie sie durch den Röntgenapparat entlarvt ist.

VIII.

Besprechungen.

1.

F. Léjars. Traité de chirurgie d'urgence. II édition, revue et augmentée. Paris, Masson & Cie, éditeurs, 1900.

Das vortreffliche Buch, welchem wir erst kürzlich bei seinem ersten Erscheinen uneingeschränktes Lob spendeten, liegt hier in 2. Auflage, vermehrt und verbessert vor. Neu hinzugefügt sind Abschnitte über die fremden Körper der Nasenhöhle; die Wunden des Schädels, des Gesichtes, der Zunge; die Abscesse des Mundes und des Rachens; die Halsphlegmonen; die dringende Nephrotomie; die Abscesse der Prostata, des Afters und des Mastdarms; die Paraphimose; die Gelenkwunden etc. — Die Abbildungen sind um 130 neue Figuren von gleicher vortrefflicher Ausführung vermehrt. Das Buch ist nach wie vor einem vorwiegend praktischen Bedürfniss gewidmet und gehört zweifellos zu den besten und nützlichsten Erscheinungen auf dem medicinischen Büchermarkte.

Helferich.

2.

Prof. Dr. G. Cornet. Die Scrophulose. Wien, Alfred Hölder, 1900.

Der vorliegende Band gehört zu dem grossen von Nothnagel herausgegebenen Sammelwerk, specielle Pathologie und Therapie, als IV. Theil des XIV. Bandes. Die fleissige Arbeit des um die Tuberculosenfrage hochverdienten Verfassers ist für uns Chirurgen von besonderem Interesse. Der Inhalt des Buches gliedert sich in 8 Abschnitte in folgender Weise: I. Aetiologie der Scrophulose (Historischer Ueberblick, Begriff und Eintheilung der Scrophulose, die scrophulose Veranlagung, die Entstehung der Scrophulose, Infectiosität, Heredität, Momente, welche die Infection begünstigen), II. Pathologische Anatomie (Pyogene Form, Tuberculöse Form), III. Symptome (locale Symptome an der Haut, der Schleimhaut, an den Lymphdrüsen, an den Knochen und Gelenken, allgemeine Symptome, scrophulöse Constitution), IV. Verlauf und Dauer der Krankheit, V. Prognose, VI. Diagnose, VII. Prophylaxe (das Kind in der Familie und in der Schule), VIII. Therapie (allgemeine Therapie, Medicamentöse Behandlung, locale Therapie). — Ein sehr vollständiges Literatur-Verzeichniss bildet den Schluss.

Helferich.

3.

Albert Hoffa. Atlas und Grundriss der Verbandlehre für Studirende und Aerzte. Mit 144 Tafeln nach Originalaquarellen von Maler Joh. Fink. II. Vermehrte und verbesserte Auflage. Lehmann's medicinische Handatlanten Band XIII. München, Verlag von J. F. Lehmann, 1900. Preis 7 Mk.

Nach stark drei Jahren wurde die zweite Auflage der Verbandlehre nothwendig. Sie ist um 16 Tafeln, 14 Seiten vermehrt worden. Die Uebung aller dieser Verbandmethoden wird wohl kaum zu erstreben, dagegen eine Auswahl der meist altbewährten Techniken empfehlenswerth und bei der genauen Wiedergabe durch Bild und Text leicht möglich sein. Neu sind Darstellungen der Bier'schen Stauung, v. Büngners Verband für Schlüsselbeinbrüche, eine ganze Anzahl von Extensionsmaschinen, so die Aluminiumblechschienen nach Hausmann, Schede's Extensionstische, ambulanter Extensionsverband nach Clarc am Oberarm, Krause's Gypsverbände für Unter- und Oberschenkel. — Im Text zur Bier'schen Stauung (Tafel 40, Seite 21) ist dieser Methode auch „zur Erzeugung der künstlichen Steigerung des Knochenlängenwachsthums nach Helferich" Erwähnung gethan. Allerdings hat Helferich im Jahre 1887 auf dem 16. Chirurgencongress in seinem Vortrag „über künstliche Vermehrung der Knochenneubildung" (Verhandlungen des Congresses, und Langenbeck's Archiv. XXXVI. 4. Heft) auch die Möglichkeit der Steigerung des Längenwachsthums z. B. bei Kinderlähmung und anderen Verkürzungen der Extremitätenknochen erwähnt. Das Hauptgewicht legte er aber auf die schon im Jahre 1881 mit derselben Technik, wie von Bier, (in ungeeigneterer Weise hatte schon 1875 Nicoladoni dasselbe erreichen wollen) von ihm ausgeführte Behandlung von mangelnder Callusbildung bei Fracturen, auch Spontanfracturen nach Osteomyelitis etc. Die Indication tritt sehr häufig ein und hier leistet die Stauungshyperämie mit und ohne directe Eingriffe an der Fracturstelle in den meisten Fällen Vorzügliches, ist deshalb besonderer Erwähnung werth.

4.

Edmund Leser. Die specielle Chirurgie in 60 Vorlesungen. Ein kurzgefasstes Lehrbuch für Aerzte und Studirende. Vierte vermehrte und verbesserte Auflage. Mit 330 Abbildungen, (1092 Seiten). Verlag von Gustav Fischer, Jena 1900. Preis brosch. 20 Mk., geb. 22 Mk. 50 Pf.

Die im Zeitraum von 10 Jahren erscheinende vierte Auflage des Leser'schen Werkes beweist dessen Güte und praktische Brauchbarkeit. Die Mitte haltend zwischen Compendien, die ein Lehrbuch weder ersetzen können, noch wollen, und den klassischen grösseren Werken, die durch L.'s anziehende an Volkmann's Art erinnernde Darstellung z. Th. übertroffen werden, führt es in trefflicher Weise in das Gebiet der speciellen Chirurgie ein, das Häufigere hervorhebend, aber auch in Seltenerem gut orientirend. In der neuen Auflage hat besonders die Röntgen-Photographie ent-

sprechend Würdigung gefunden. Die Abbildungen sind im Ganzen wieder um 19 vermehrt; sie sind allerdings recht verschieden in Deutlichkeit und technischer Wiedergabe. In den letzten Jahren sind die Ansprüche bedeutend höher geworden. Direct unrichtig bezw. unvollständig dürften die Weichtheil- und Knochenschnitte in Fig. 327, Seite 1064 sein. In Fig. 328 handelt es sich nur um Gelenkschnitte. Das Messer wird besser mit der Schneide gegen die Fusswurzel eingesetzt.

Dr. med. Alfred Sternfeld, München. Ueber die sogenannte frühzeitige Extraction des sechsjährigen Molaren. Commissionsverlag von Adolf W. Künast, Wien, I., Hoher Markt 1. 1900. 62 Seiten, 97 Figuren. Mit überzeugenden Gründen, gestützt durch instructive Abbildungen, tritt St. für Extraction der sechsjährigen Backzähne nach Prof. Andrieu's Vorgang ein, da ungeschadet, in vielen Fällen aber das sonst für Caries besonders disponirende Zudichtstehen der Zähne vermieden würde.

Dr. med. A. Stüler. Eine Contraindication der Esmarch'schen Blutleere, hergeleitet aus den Beobachtungen nach einer Doppelamputation des Oberschenkels mit einer Anmerkung über Fremdkörperpathologie. Sep. Abdr. aus Nr. 5 der Corresp.-Bl. des Allg. ärztl. Vereins in Thüringen 1901.

Mit Recht widerräth St. bei schwerer Infection der die Amputation erfordernden Wunden wie bei idiopathischen Erkrankungen der Gefässwände die Anlegung der Blutleere. Sick.

Anzeigen litterarischer Neuigkeiten, welche der Redaction zugeschickt worden sind:

Revue de Chirurgie. Réd. en chef M. F. Terrier. XX année. No. 6. 10. Juin 1900. Paris. Alcan éditeur. Inhalt:

R. de Bovis, Le cancer du gros intestin, rectum excepté.
M. Peraire, Des polypes fibreux intermittents du rectum. Avec 1 Fig.
B. Kozlovsky, Les ostéomyelites chroniques proliférantes des os.
E. Reymond, Compression pu pédicule d'un rein mobile par une vésicule biliaire lithiasique et distendue.
L. Thévenot, Des endothéliomes des os. Avec 3 Fig.

Archives provinciales de Chirurgie. Réd. en chef M. Baudouin. Tome IX. No. 5. Mai 1900. Paris. Institut international de bibliographie scientifique. Inhalt:

E. Vidal, Quelques cas de chirurgie rénale, nephrostomies et nephrolithotomies.
M. J'eannel, Pathologie chirurgicale du duodénum. 6 Fig., 2 Tabl.
Ch. Audry, Sur une gomme tuberculeuse de l'aponévrose antibrachiale.
Condamin et Voron (Lyon), Contribution à l'étude des pseudo-appendicites.
Ch. Viannay (Lyon), Chondromyélite typhoïdique des parois thoraciques.
No. 6. Juin 1900. Carrière et Vauverts (Lille). Etude critique et expérimentale sur la stérilisation des éponges. (12 Tableaux).
A.-L. Dupraz (Genève), Incrustation du canal de l'urètre par des sels de chaux. Dissolution sur place. Dilatation. Guérison.
H. Delagénière, Statistique des opérations pratiquées au Mans du 1. janvier au 31. dec. 1899.
R. Condamin et J. Voron, Contribution à l'étude des fistules intestino-vaginales après les opérations par le vagin. Spontanéité de leur guérison

La Clinica chirurgica. Publ. col concorso dei Professori di Chirurgia nelle Università Italiane. Anno VIII. No. 5. Red. Milano. Corso Magenta 48.

Bulletin of The John Hopkins Hospital. Vol. XI. No. 109 u. 110. Baltimore April, May 1900. Aus dem Inhalt:

A. F. Cabot, Personal experience in operations for Stone in the bladder.

The St. Paul Medical Journal. Vol. II. May, June 1900. No. 5 u. 6. St. Paul, Minnesota. Aus dem Inhalt: Observations on 1092 Cases of Anesthesia.

Magaw, Rochester. The treatment of inoperable cancer.

Coley, New York.

Monatsschrift für Geburtshülfe und Gynäkologie. Herausgegeb. von A. Martin und M. Sänger. Band XI. Heft 5 u. 6. Mai, Juni 1900. Karger, Berlin. Aus dem Inhalt: Angeborene, glücklich operirte Meningocele und secundäre Hydrocephalie.

Dr. Gustav Vogel, (Würzburg). Dr. Neugebauer, (Warschau). Zufällige Zurücklassung eines sub operatione benutzten Fremdkörpers (Arterienklemme, Schwamm, Tupfer etc.) in der Bauchhöhle. Casuistik von 108 Fällen. Gutachten.

Dr. Knorr, (Berlin), Ueber „irritable Bladder" bei der Frau.

Die Therapie der Gegenwart. Herausgegeb. von Prof. Dr. G. Klemperer, Berlin. 1900. Heft 5. u. 6, Mai, Juni. Aus dem Inhalt:

C. Gerhardt, Die Behandlung der Tuberculose.

Dr. Strauch, Braunschweig, Die Behandlung des Ileus.

Deutsche Aerzte-Zeitung. Heft 9 u. 10, 1. u. 15. Mai. Herausgeber Hofrath Dr. Stadelmann, Berlin. Verlag Louis Marcus, Verlagsbuchhandlung, Berlin.

Schuchardt, Ueber die Behandlung der subcutanen Fracturen.

Bibliographia Medica (Index Medicus). Recueil Mensuel. Tome I. No. 2. Réd. M. Baudouin, Février. 1900. Paris. Institut de Bibliographie.

Sick, Kiel.

IX.

Aus der Königl. chirurg. Universitätsklinik zu Königsberg i. Pr.
(Director Prof. Freiherr v. Eiselsberg).

1. Ein Beitrag zum sog. arterio-mesenterialen Darmverschluss an der Duodeno-Jejunalgrenze.

Von
Dr. Alfred Stieda,
Assistenzarzt.

Albrecht veröffentlichte in Virchow's Archiv Bd. CLVI aus dem Hanau'schen Institut 2 Fälle von „arterio-mesenterialem Darmverschluss an der Duodenojejunalgrenze", stellte nach eingehender Litteraturdurchsicht die noch spärlichen einschlägigen Beobachtungen zusammen und unterwarf die Entstehung dieses Zustandes einer umfassenden, aber doch nicht völlig befriedigenden kritischen Besprechung.

Die anatomischen Verhältnisse, welche dieses in etwas complicirter Weise benannte und noch wenig bekannte Krankheitsbild bietet, sind kurz skizzirt: man findet eine hochgradige Dilatation des Magens und des Duodenums bis an die Stelle, wo das Mesenterium über letzteres hinwegzieht. Die Dünndärme sind jenseits der Flexura duodenojejunalis leer und liegen zum grossen Theil im kleinen Becken. Klinisch documentirt sich diese Erkrankung durch Erbrechen von dunklen wässrigen Massen und eine eventuell nachweisbare Magenvergrösserung. Ein allgemeiner Meteorismus fehlt. Albrecht konnte ausser einem nur klinisch beobachteten nicht mehr als 7 durch die Section verificirte Fälle von mesenterialer Incarceration des Duodenum zusammenstellen. Das Zustandekommen erklärt Albrecht kurz folgendermassen: die ins kleine Becken gesunkenen Dünndärme üben auf ihr Mesenterium einen Zug aus, sodass dieses das unter ihm wegziehende Duodenum comprimirt. Dieser Verschluss wird zu einem dauernden dadurch, dass der stark ausgedehnte mit Flüssigkeit gefüllte Magen die Dünndärme im kleinen Becken zurückhält. Die Ausdehnung des Magens beruht auf einer wahrscheinlich chronischen

University of California
LIBRARY
Medical Department

Magenerweiterung und wird durch irgend ein Moment, wie z. B. eine rasche Füllung des Magens, eine Lageveränderung des Körpers gesteigert. Die acute Gastrektasie, welche durch starke Ueberladung des Magens oder Lähmung, bezw. Parese der Magenmusculatur entsteht, sieht er nur als ein praedisponirendes Moment an „für den wirkungsvollen Einfluss der sonstigen Ursachen." Andrerseits rechnet er die schweren Fälle von acuter Gastrektasie zum arteriomesenterialen Ileus und hält auch hier die rein mechanischen Verhältnisse für ausschlaggebend gegenüber „einer hypothetischen Autointoxication oder unsicheren nervösen Einflüssen."

Es sei mir in Folgendem vergönnt, an der Hand eines in seiner Aetiologie von den von Albrecht gesammelten Beobachtungen differenten Falles nochmals die Frage nach dem Wesen der sog. mesenterialen Incarceration des Duodenum zu ventiliren. Es handelt sich um das Auftreten dieses Symptomencomplexes nach einer Operation an den Gallenwegen.

Amalie R., 56jährige Wittwe. 13. Januar bis 8. Februar 1900. J.-Nr. 1016. 1899/1900.

Keine hereditäre Belastung. Patientin will stets schwächlich gewesen sein, hat 13 Mal geboren. In der vorletzten Schwangerschaft (vor 12 Jahren) litt Patientin an Durst und Polyurie. Menses waren stets stark und anteponirend, sistirten im 53 Lebensjahre.

Seit 1 Jahre leidet Patientin an Anfällen von starken Schmerzen in der rechten Oberbauchgend, die mit Erbrechen und Gelbsucht einhergehen. Anfangs kamen diese Anfälle monatlich einmal, im letzten Monat traten sie jedoch in Intervallen von einigen Tagen auf. Die Schmerzen halten meist einige Tage lang an, sind sehr heftig und strahlen nach dem Rücken aus. Die gelbe Hautfarbe bleibt einige Tage bestehen, der Urin ist während der Anfälle braun, der Stuhlgang entfärbt. Seit ihrer Erkrankung ist Patientin sehr abgemagert. Der Appetit ist in letzter Zeit schlecht.

Patientin leidet schon seit langer Zeit an Obstipation und an Hämorrhoiden.

Status präs.: Ziemlich fette Frau mit leichtem Ikterus. Herzdämpfung klein, an den Herztönen nichts Besonderes. Lungen ohne abnormen Befund. Bauch rechts oben empfindlich. Coecum gefüllt. Leberdämpfung beginnt in der rechten Mamillarlinie an der 6. Rippe. Der untere Leberrand ist etwas unter dem Rippenbogen zu tasten. Von der Gallenblase ist nichts zu fühlen. Milz nicht vergrössert. Kein Ascites. Urin gallenfarbstoffhaltig. Am Anus rechts ein blutender Hämorrhoidalknoten.

14. Januar. Klage über Hitze im Kopf. Erythem an Stirn und Wangen, kleinfleckige Röthung am Rumpf.

15. Januar. Erythem verschwunden, ebenso Ikterus. Urin eiweiss- und zuckerfrei.

19. Januar. In den letzten Tagen hat Patientin ziemlich viel Blut mit dem Stuhlgang verloren.

20. Januar. Kauterisation des Hämorrhoidalknotens in Chloroformnarkose.

24. Januar. Schmerzen in der Lebergegend ohne Ikterus von kurzer Dauer.

26. Januar. Andauernde mässige Schmerzen in der Oberbauchgegend.

28. Januar. Schwerer Schmerzanfall.

29. Januar. Zunehmender Ikterus. Abends Nachlassen der Schmerzen.

2. Februar. Ikterus vorüber.

6. Februar. Narkose mit Billroth'scher Mischung (Operateur Prof. v. Eiselsberg) 15 cm langer Längsschnitt am äusseren Rande des M. rectus. Verwachsungen in der Gegend der Gallenblase werden zum Theil gelöst. Letztere ist hühnereigross und bis zu ihrer Kuppe mit der unteren Leberfläche verwachsen. Lösung der Gallenblasenkuppe von der Leber. Steine sind weder in der Gallenblase noch in den Gallengängen von aussen tastbar. Anschlingen der Gallenblasenkuppe und Eröffnung derselben. Galliger Inhalt, keine Steine. Sondirungsversuche vergeblich, die sehr dickwandige Gallenblase wird an ihrer unteren Fläche weiter gespalten. Auch jetzt gelingt es nicht, mit der Sonde ins Duodenum zu gelangen oder mit dem Finger von innen her etwas zu fühlen. Auch mehrmals vorgenommene Untersuchungen der Gallengänge von aussen her führen zu keinem Resultat. Aus der Gallenblasenincision entleert sich immer wieder Galle. Der Pankreaskopf erscheint etwas indurirt und es wird deshalb, da sonst jeder Anhaltspunkt für den gestörten Gallenabfluss fehlt, zur Cholecystenterostomie geschritten. Die Gallenblase wird zunächst etwas mehr abgelöst, dann der Schlitz bis auf eine kleine Oeffnung vernäht. In diese wird die Hälfte eines kleinen Murphyknopfes befestigt. Längsincision ins Duodenum unterhalb der Papille bis auf die Mucosa, Umsäumung des Schnittes. Bei Durchtrennung der Schleimhaut entleert sich reichlicher Inhalt. Befestigung der anderen Knopfhälfte. Das Zusammendrücken macht einige Schwierigkeiten. Circuläre Uebernähung des Knopfes. Sicherung der Anastomose durch Jodoformgazestreifen. Schluss der Bauchwunde durch Etagennaht.

6. Februar. Mehrmals Erbrechen. Darmeingiessungen werden nicht gehalten.

7. Februar. Auch heute noch häufiges Erbrechen von grünlichschwarzer Farbe. Patientin wird aufgesetzt. Allgemeinzustand befriedigend.

8. Februar. Heftiges Durstgefühl. Patientin erbricht, sowie sie etwas zu sich nimmt. Abdomen überall druckempfindlich. Keine Flatus. Trotz subcutaner Kochsalzinfusionen zunehmender Collaps. 11 Uhr 30 Min. a. m. Exitus letalis.

4 Uhr p. m. Bauchsection (Dr. Bastanier). Gegend der Wunde stärker vorgetrieben, als das übrige Abdomen. Peritoneum gleichmässig injicirt, Leber überragt nicht den Rippenrand. Magen gross, von reichlicher Flüssigkeitsmenge und Gas prall gefüllt und ballonartig ausgedehnt. Die grosse Curvatur steht unterhalb der Nabelhöhle. Der Magen erscheint in der Höhe des Nabels

nach oben concav geknickt. Unten und rechts vom Magen liegt das sehr stark geblähte Coecum und die ebenfalls geblähte Flexura hepatica coli. Das übrige Colon ist contrahirt, ebenso der Dünndarm von der Flexura duodenojejunalis ab. Die Hauptmasse des Dünndarms liegt im kleinen Becken. Serosa der Darmschlingen stellenweise deutlich trocken. Nach Ablösung des Colon erscheint der prall mit grünlichschwarzer wässriger Flüssigkeit gefüllte absteigende Schenkel des Duodenum. Der von dieser Stelle nach Incision eingeführte Finger gelangt ohne Schwierigkeit durch den unteren Theil des Duodenum ins Jejunum. Erst bei Druck gegen die Radix mesenterii fühlt man die Art. mesenterica sup. als Strang über die Flexura duodenojejunalis hinwegziehen. Die im Magen befindliche Flüssigkeit ist schwarzbraun und beträgt über 1 ½ Liter. Der die Wand bedeckende Schleim ist deutlich grün gefärbt und enthält schwarzbraune Flocken. An der kleinen Curvatur mehrere Schleimhauterosionen. Die Mucosa zeigt stellenweise Etat mamelonné. Die Oeffnung der Vater'schen Papille ist weiter als gewöhnlich; der Ductus choledochus und die Gallengänge sind bis weit in die Leber hinein stark erweitert. Auch der Ductus cysticus ist dilatirt. Die Sonde geht leicht durch die Valvula Heisteri durch. (Bei der Operation hatte sich die Sonde wohl in der Wand des dilatirten Choledochus, vielleicht beim Eintritt desselben in das starre Pankreasgewebe verfangen).

Gallenblase collabirt, von Jodoformgazestreifen umgeben. Ihr Fundus ist durch einen Murphyknopf mit dem Duodenum verbunden. Leber klein, graugrün; acinöse Zeichnung deutlich. Dünndarm vollkommen leer, enthält nur etwas Schleim mit schwärzlichen Blutflocken. Erst im unteren Ileum tritt galligkothiger Inhalt auf. Im Colon descendens eine etwa 25 cm lange Strecke, welche lehmgrauen gallenfreien breiigen Inhalt zeigt. Danach folgt wieder galliger Koth. Ein Stein ist nicht aufgefunden worden. Pankreas ohne Veränderungen. Nieren klein. Genitalien ohne Besonderheiten.

Gehen wir zunächst auf den uns am meisten interessirenden Sectionsbefund ein, so besteht wohl kein Zweifel darüber, dass das Bild der sog. mesenterialen Incarceration des Duodenum in vollkommener Weise ausgesprochen war. Magen und Duodenum waren prall gefüllt bis zum Mesenterium; die leeren Dünndärme fanden sich zum grössten Theil im kleinen Becken. Die Probe, ob Duodenalinhalt nach dem Jejunum gedrückt werden konnte, wurde leider nicht vorgenommen. Der Umstand, dass sich der Finger nach Incision des aufsteigenden Duodenalschenkels bei emporgehobenem Magen unschwer hinter dem Mesenterium ins Jejunum führen liess, weicht nicht von der Hanau'schen Beobachtung ab.

Auch die klinischen Symptome stimmen mit denen der anderen Beobachter überein. Es bestand häufiges, sich steigerndes Erbrechen von dunklen Massen und starkes Durstgefühl, bis unter zunehmendem Collaps 48 Stunden nach der Operation der Exitus eintrat.

Diese klinischen Erscheinungen sind nun zweifellos analog der zuerst von Riedel (Chirurgische Behandlung der Gallensteinkrankheit S. 891 ff.) nach Operationen an den Gallenwegen beobachteten acuten Magendilatation, welche nach ihm bedingt wird durch eine primäre Schwäche der Magenwandung in Folge der Operation. Nach seiner Ansicht kommt eine seröse Durchtränkung der Magenwand zu Stande, welche die Peristaltik herabsetzt. Es kommt zu Flüssigkeitsanhäufung im Magen und zu Erbrechen, das den Magen seinerseits schwächt, sodass eine Dilatation eintritt.

Bei der Autopsie fand er „zwei gewaltige, armdicke Schläuche nebeneinander liegend, von der Cardia geht der linksseitige bis zum Lig. Poupartii hinunter, um dort unter spitzem Winkel in den rechtsseitigen überzugehen, der fast in sagittaler Richtung zum Pylorus verläuft." Eine derartige Dilatation kommt nach Riedel in 24—48 Stunden zu Stande bei Patienten, „deren Magen wenige Tage zuvor als normal grosses Organ dem Gesichte zugänglich war." In seinen zwei obducirten Fällen bestanden zwar Verwachsungen in der Pylorusgegend, doch kommen nach seiner Meinung auch ohne derartige Hindernisse acute Dilatationen vor, die durch Ablösungen von Adhaesionen und durch das Arbeiten in der Tiefe bedingt sind. In der Zeit, wo er noch zweizeitig operirte, hat er derartige Zufälle nicht gesehen.

Also auch im pathologischen Befunde besteht eine grosse Uebereinstimmung der Riedel'schen Fälle mit dem unsrigen, insofern die Magenektasie in ganz ausserordentlichem Grade aufgefallen ist. Nicht vollkommen im Einklang mit unserem Befund steht die Angabe Riedels, dass der Inhalt von Magen und Duodenum in seinen Fällen völlig verschieden war, was er auf eine stattgehabte Abknickung am Pylorus zurückführt. Ueber den Füllungszustand des Duodenums und der Dünndärme fehlen leider die Daten. Aehnliche Fälle erwähnt auch Kehr in seinem „Bericht über 197 Gallensteinoperationen" (Langenbecks Archiv Bd. LVIII). Bei einer Frau mit schon vorher nachgewiesener Magenatonie und Gastroptose trat nach einer Cystektomie Magendrücken und hin und wieder Erbrechen ein. Nach 4 Wochen war eine hochgradige Magendilatation nachweisbar, welche nicht auf Spülungen zurückging; da das Erbrechen einen bedrohlichen Charakter annahm, wurde die Gastroenterostomia antecolica mit Erfolg ausgeführt. In einem zweiten Fall machte sich das Bild einer acuten sehr beträchtlichen Magendilatation am 4. Tage nach einer Hepaticusdrainage nebst Verschliessung einer Gallenblasen-Magenfistel bemerkbar. 2 Tage darauf wurde bei der Wirkungslosigkeit von Magen-

ausspülungen und Morphin gastroenterostomirt, doch erlag der Patient einer cholämischen Nachblutung.

Ferner beobachtete Robson[1]) eine acute Gastrektasie 10 Tage nach einer Duodenocholedochotomie, welche behufs Entfernung eines im Choledochus eingeklemmten Gallensteins ausgeführt wurde. Die Patientin war zunächst vollkommen wohl; 24 Stunden vor dem Exitus trat plötzlich Erbrechen auf, das Abdomen wurde enorm ausgedehnt, es stellte sich Urinverhaltung ein, und der Exitus erfolgte unter Collaps.

Bei der Section wurde ausser der Dilatation des Magens nichts gefunden. Es bestanden keine Adhäsionen des Pylorus mit der Leber oder Gallenblase, welche möglicherweise die Ursache der Beschwerden gewesen sein könnten. Ein operativer Eingriff wurde aus äusseren Gründen unterlassen.

Endlich berichtet Fenger[2]) über einen gleichen Fall, wo die Symptome 5 Tage nach einer Cholecystotomie aufgetreten waren. Der Magenschlauch wurde angewendet, doch nur eine temporäre Besserung erzielt. Patient starb am 10. Tage nach der Operation, 5 Tage nach dem Auftreten der Magensymptome. Die Section ergab gleichfalls eine enorme Magenerweiterung.

Die Annahme liegt nahe, dass die von Riedel zuerst beobachteten Fälle von acuter Magendilatation nach Operationen an den Gallenwegen, sowie die von Kehr, Robson und Fenger mitgetheilten, im Princip mit dem unsrigen vollkommen identisch ist, obgleich stichhaltige Angaben über den Füllungszustand des Duodenum fehlen. In derselben Erwägung hat ja auch Albrecht die in der Litteratur niedergelegten Fälle von schwerer Magendilatation zu den mesenterialen Incarcerationen des Duodenums hinzugerechtet. Ich möchte nur in der Auffassung der Fälle umgekehrt verfahren, d. h. ich möchte den unsrigen zu den sog. acuten Magendilatationen zählen. Es soll dabei keineswegs geleugnet werden, dass das Mesenterium der Dünndärme bei diesen Zustande eine Rolle spielen kann, aber die von ihm ausgeübte Compression, die ja in dem einen von Hanau secirten Falle sicher nachgewiesen ist, kann meiner Ansicht nach doch nur als etwas Secundäres aufgefasst werden. Das Primäre in dem Krankheitsbild ist und bleibt in der Regel eine acut einsetzende oder eine sich acut steigernde Atonie des Magens, bezw. Duodenums. Das Bestreben, pathologisch-anatomische Befunde möglichst auf mechanischem Wege

1) Three Lectures on the surgery of the stomach. Lancet. No. XII of Vol. I. 1900. No. 3995. p. 832.

2) Clinical Revue. 28. Febr. 1899. Citirt nach Robson.

zu erklären, ist ja sicher ein durchaus anerkennenswerthes. Aber die aus diesen rein mechanischen Verhältnissen resultirende Auffassung des in Rede stehenden Symptomencomplexes als eines Ileus kann nicht befriedigen. Albrecht räumt ja selbst ein, dass die mechanische Wirkung des überfüllten, erweiterten Magens als directe Ursache der Ileuserscheinungen anzusprechen sei. Woher kommt aber die Magenerweiterung? Er nimmt an, dass es sich um Patienten handelt, welche schon vorher an chronischer Magenerweiterung litten. Den Beweis dafür bleibt er aber schuldig. An diesem schon ektatischen Magen soll es dann „durch eine acute Steigerung der Dilatation, eine rasche Füllung des erweiterten Magens, namentlich auch durch eine Aenderung der Lagerung des ganzen Körpers — passive Rückenlage, daher das plötzliche Einsetzen des Ileus nach Narkose und Operation — zu Herabsinken des untern Theiles des Magens ins Becken kommen."

Eine acute Steigerung der Dilatation als directe Ursache giebt Albrecht also zu, ohne dieselbe weiter zu begründen. Eine rasche Füllung des Magens kommt wohl nur für einen Theil der Fälle in ätiologischer Beziehung in Betracht. Warum aber die Rückenlage der Grund dafür sein soll, dass ein dilatirter Magen herabsinkt, ist nicht einzusehen. Der chronisch-ektatische Magen kann doch sicherlich in der Rückenlage des Kranken leichter seine noch vorhandene motorische Kraft entfalten als zum Beispiel beim Stehen. In der Lähmung, bezw. Schwäche der Magenmuskulatur sieht A. nur, insofern sie zur Erweiterung des Organs führt, eine nicht zu unterschätzende indirecte Ursache für die Entstehung der arterio-mesenterialen Duodenalincarceration.

Die durch Lähmung entstandene Magendilatation ist nach unserer Ansicht nicht nur als directe Ursache der Incarceration anzusehen, sondern sie steht so sehr im Vordergrunde des ganzen Krankheitsbildes, dass letzteres auch weiterhin nach ihr benannt werden sollte. Albrecht kommt ja auch ohne diese auffallende Magenektasie in seiner Erklärung nicht aus, giebt aber ausser der motorischen Lähmung oder Parese des Magens, die er also anerkennt, keine befriedigende Erklärung. Es liegt daher kein Grund vor, von dem durch hervorragende Kliniker verbürgten Krankheitsbild der acuten atonischen Magendilatation abzugehen. Fraglich wäre es nur, ob wir bei der in Frage stehenden Ileusform nicht besser eine acute Magen- und Darmatonie annehmen, denn so würde sich am leichtesten die secundäre Duodenalincarceration erklären.

Atonische Organe können sich ihres Inhaltes nicht mehr in ge-

nügender Weise entledigen und dehnen sich aus je nach der Menge der weiter zugeführten Massen, der Gährungsfähigkeit der stagnirenden Ingesta, der von der Schleimhaut gebildeten Secrete. Tritt eine Atonie auf, so werden sich aber auch diejenigen Stellen im Darmtractus durch ihren verschiedenen Füllungsgrad markiren, welche schon physiologischer Weise und namentlich bei Enteroptose der Fortbewegung des Inhaltes Widerstand entgegensetzen, welche aber von einem normalen Darm ohne Weiteres überwunden werden. Ein solches Hinderniss bildet offenbar das Mesenterium an der Duodenojejunalgrenze, wenn die Dünndärme ins kleine Becken gesunken sind. Andererseits kommt es gerade durch die abnorme Erweiterung und Füllung gewisser Abschnitte des Intestinaltractus zu Abknickungen an den Stellen, wo sich Biegungen befinden, und befestigte Darmabschnitte in unbefestigte übergehen, insbesondere wenn der Füllungszustand vor und hinter der Stelle ein verschiedener ist. So erwähnt schon Kussmaul, dass bei starken Magenerweiterungen, ohne dass eine organische Stenose besteht, zeitweise die Symptome des vollständigen Verschlusses des Pylorus eintreten können, und nahm eine Knickung zwischen Pars horizontalis und descendens des Duodenum als Ursache dafür an. In dem einen Fränkel'schen Falle von acuter Gastrektasie kam es zu einer anscheinend completen Knickung des Pylorus am horizontalen Schenkel des Duodenums. Ferner beobachtete Schultz in seinem Falle von Dilatation des Magens und Duodenums eine Knickung am untern Schenkel des letzteren. An der Flexura duodenojejunalis treffen nun soviel Umstände zusammen, dass bei bestehender Atonie es leicht erklärlich wird, warum der Darminhalt an diesem Locus majoris resistentiae Halt macht. Denkt man sich noch das Gewicht des überfüllten Magens auf dieser Stelle lasten (L. Meyer, Dünndarmverschluss durch Magenerweiterung. Virchow's Archiv Bd. CXV), so wird es nicht wunderbar erscheinen, dass, wenn die Erscheinungen der acuten Gastrektasie ihren Höhepunkt erreicht haben, nicht nur intra vitam, sondern auch einmal in cadavere eine einem gewissen Druck nicht nachgebende Abklemmung dort zu Stande kommt.

Dass der Druck des stark ausgedehnten Magens dabei eine Rolle spielen kann, beweist auch der Fall von Kirch[1]), bei dem eine Erweiterung des Duodenums und des Anfangstheiles vom Jejunum bis zum darüberliegenden Magen vorhanden war.

Im Anschluss daran möchte ich auf einen anderen Punkt des Sectionsprotokolls aufmerksam machen, nämlich die starke Auftreibung

1) Deutsche med. Wochenschrift. 1899. S. 545.

des Coecum in der Flexura hepatica coli, deren Contouren sich schon durch die Bauchdecken hindurch markirten. Diese ist wohl so zu erklären, dass der stark ektatische Magen des Colon transversum nach abwärts drängte und so die normale Biegung an der Flexura hepatica steigerte. Vielleicht kann dieser locale Meteorismus auch diagnostisch verwerthet werden.

Der flüssige Mageninhalt hatte eine schwarzbraune Verfärbung, welche mit Sicherheit auf die Anwesenheit von blutigen Beimengungen schliessen lässt. Als Ursache derselben sind die gefundenen Erosionen anzusehen, welche nach v. Eiselsberg durch retrograde Embolie aus dem Bereich des im Operationsgebiet unterbundenen und gezerrten Mesenterium entstehen. (Arch. f. kl. Chir. 59. Band. Heft 4). Begünstigt sind diese Blutungen noch durch die hochgradige Dilatation, das Erbrechen und die durch die überstandenen Ikterusanfälle geschaffene hämorrhagische Diathese.

Die Frage, ob die Atonie in unserem Falle in einem normalen Magen oder einem schon geschwächten im Anschluss an die Operation eintrat, lässt sich schwer beantworten. Bei der Operation fiel nichts Besonderes am Magen auf. Im Sectionsbefund finden wir einen Etat mamelonné notirt, so dass wir auf einen chronischen Katarrh schliessen können. Hinzuweisen ist auch darauf, dass nach Gallensteinkoliken Magenatonien beobachtet sind, ein Umstand, der vielleicht die Erklärung dafür abgiebt, dass die sonst so seltenen acuten Gastrektasien besonders nach Operationen wegen Cholelithiasis auftreten.

Von anderen ätiologischen Momenten für die acute Magenatonie ist die Narkose als solche zu erwähnen. Dahin gehören die beiden Fälle von Albrecht, sowie die von Schnitzler. Ferner sind derartige Zustände bei sehr heruntergekommenen Patienten, wie Typhusreconvalescenten beim ersten Aufstehen (Kundrat), nach Scharlach (Albu), nach Traumen (Appel[1]), Box und Wallace[2]), bei tuberculöser Coxitis (Kelynack), endlich nach reichlicher Mahlzeit (Kundrat, Boas), durch Anlegung eines Gypscorsetts nach reicher Mahlzeit (Perry und Shaw), überhaupt nach Verdauungsstörungen und acuten wie chronischen Infectionskrankheiten beobachtet. Welcher Art dieser Zusammenhang ist, lässt sich nicht für alle Fälle sicher sagen. Bei den Operationen an den Gallenwegen ist nach Riedel dem mechanischen Moment der Zerrung (Lösung von Adhäsionen) eine grosse Bedeutung zuzuschreiben. Dies ist um so plausibler, als ein Theil der Manipulationen bei Gallensteinoperationen sich in der Nähe

1) Philadelphia Medical Journal. 12. August 1899.

2) The Lancet. 4. Juni 1898. p. 1538; beide citirt nach Robson (l. c.).

des Ganglion solare abspielt. Dass nach Bauchschnitten überhaupt atonische Zustände im Bereich des Intestinaltractus auftreten, ist eine nach jeder Laparotomie zu machende Erfahrung.

Auffallend ist, dass nach Magenoperationen selbst Atonien noch wenig berücksichtigt sind, obgleich das Vorkommen derselben wohl sicher ist. Beim sog. Circulus vitiosus ist eine acut nach der Operation einsetzende oder exacerbirende Magen- und Darmparese wohl nicht selten neben den rein mechanischen Verhältnissen im Spiel und giebt möglicherweise zu dem Entstehen der letzteren den Anstoss. So würde es sich auch leicht erklären lassen, warum sehr geschickte Operateure so selten Circulus erleben, während er bei Anderen bei gleicher Operationsmethode immer wieder auftritt.

Die Wirkung der Chloroformnarkose, nach der relativ häufig acute Gastrektasien beobachtet wurden, mag wohl central-nervösen Ursprungs sein und dürfte am ehesten mit den bei psychischen Störungen, wie Hysterie, Neurasthenie auftretenden Atonien verglichen werden.

Die Diagnose der acuten Magenektasie ist, wenn man überhaupt an dieselbe denkt und der physikalische Nachweis zu erbringen ist, leicht zu stellen. Differentialdiagnostisch kommt hauptsächlich Peritonitis in Betracht.

Die Prophylaxe nach Narkosen und besonders nach Operationen an den Gallenwegen besteht darin, dass man, was ja in der Praxis schon lange durchgeführt ist, nicht zu früh und in nicht zu reichlichem Maasse Nahrungszufuhr gestattet und bei irgend welchen suspecten Symptomen ausgiebige Anwendung vom Magenschlauch macht, die Ernährung per os abstellt, dagegen Nährklystiere und Kochsalzeingiessungen anwendet. Durch diese Maassnahmen kann eine eventuelle Peritonitis auch nur gut beeinflusst werden. Unsere Kranke hatte offenbar am Tage nach der Operation Flüssigkeit über das erlaubte Maass zugeführt bekommen. Dies ist um so leichter verständlich, als die Patienten mit acuter Gastrektasie unter heftigem Durste zu leiden haben, da der atonische Magen seinen Inhalt nicht weiter befördert und daher nichts resorbirt wird. Es soll damit aber nicht gesagt sein, dass alles Erbrochene und der bei der Autopsie gefundene Mageninhalt zugeführte Flüssigkeit sein muss; denn Galle und Pankreassaft regurgitiren in den Magen, auch sind für einen Theil der Massen mit grosser Wahrscheinlichkeit paralytische Secretionszustände in Rechnung zu ziehen.

Sind die Symptome schon in eclatanter Weise ausgesprochen, so erscheint die absolute und sofortige Befolgung der beschriebenen

Maassnahmen dringend indicirt. Bei ausbleibendem Erfolg denke man daran, dass es in Folge der Atonie zu einer Abklemmung des Duodenum gekommen sein kann und verordne zu dessen Entlastung Knieellenbogenlage (Albrecht), da Schnitzler einen Fall durch Bauchlage gerettet hat. Von einer Gastroenterostomie darf man jedenfalls nicht zu viel erwarten, da eine zweite Narkose und Laparotomie auf den bestehenden atonischen Zustand nur ungünstig einwirken dürfte. Immerhin ist es Kehr in einem Falle gelungen, den Patienten durch diese in Schleich'scher Anästhesie ausgeführte Operation am Leben zu erhalten.

Ich habe auf eine genaue Angabe der in der Litteratur beobachteten einschlägigen Fälle verzichtet, da eine solche sich schon in der Albrecht'schen Publication findet, welche in dem allgemein zugänglichen Virchow'schen Archiv erschienen ist. Zu den von Albrecht gesammelten 19 Beobachtungen von schwerer und 3 von leichter acuter Magenektasie kommen ausser dem unsrigen die schon erwähnten Fälle von Riedel (2), Kehr (2), Robson (1), Fenger (1), Appel (1), Box und Wallace (1), Kirch (1), ferner je ein Fall von William Broadbent[1]), H.W. Brown[2]), Jessop[3]), Köberle[4]) und M. Gross[5]) hinzu.

Die Gesammtzahl der Casuistik dieser noch selten beschriebenen Affection beträgt somit 37. Von Interesse ist, dass in dem Falle von Brown der ektasirte Magen als Pankreascyste imponirte und in die Bauchwand eingenäht wurde; auch in dem Fall von Jessop wurde eine Gastrostomie gemacht, während die Fälle von Appel und Box und Wallace nach einer Gastrotomie tötlich endeten.

Auf das ursprüngliche Leiden der Patientin und die Indication zur Colecystenterostomie bin ich nicht eingegangen, da dies nicht in den Rahmen der Arbeit gehört.

Zum Schluss möchte ich die Hauptpunkte der Mittheilung kurz zusammenfassen.

Dass eine chronische Magendilatation, verbunden mit Hinabsinken der Dünndärme ins kleine Becken, allein zu einer mesenterialen Abknickung des Duodenum führen kann, ist nicht wahrscheinlich.

---

1) Referirt nach einem Artikel von Dr. Dreschfeld in Prof. Clifford Allbutt's System of Medicine bei Robson (l. c.).

2) The Lancet. 14. Oct. 1899. p. 1017.

3) Citirt nach Robson.

4) Société médicale de Strasbourg. 1873. Citirt nach Kirch.

5) Leçons de clinique chirurgicale. Nancy 1873. Citirt nach Kirch.

Es ist vielmehr eine acute Atonie des Magens bezw. des Duodenum zur Erklärung derselben anzunehmen. Da diese Atonie das ausschlaggebende Moment in dem als arteriomesenterialer Ileus bezeichneten Symptomencomplex bildet, ist derselbe weiter als acute Magendilatation zu benennen.

Letztere ist nach Narkosen überhaupt und insbesondere nach Operationen an den Gallenwegen beobachtet, so dass in jedem Fall von heftigerem oder länger andauerndem Erbrechen an diesen Zustand zu denken und der Magen daraufhin zu untersuchen ist.

Die brauchbarste Therapie scheinen, abgesehen von einer geeigneten Prophylaxe, Magenausheberungen, exclusive Ernährung per rectum, eventuell Knieellenbogenlage. Lassen diese Mittel im Stich, so kommt die Gastroenterostomie in Betracht.

---

2. Magenphlegmone nach Gastroenterostomie.

Von

Dr. Alfred Stieda,

Assistenzarzt.

Als Gelegenheitsursache der natürlich stets durch Eitererreger hervorgerufenen primären phlegmonösen diffusen Gastritis gelten Diätfehler, Erkältungen, insbesondere Alkoholmissbrauch, ferner stumpfe Gewalten, welche die Magengegend treffen. In einigen Fällen tritt die Phlegmone des Magens secundär bei Pyämie, Puerperalfieber und anderen Infectionskrankheiten auf. In einem Falle wurde gleichzeitig ein ulcerirtes Carcinom beobachtet. Wenig beachtet ist bis jetzt das Auftreten von phlegmonöser Gastritis nach einer Operation am Magen, das in ätiologischer Beziehung grosses Interesse bietet durch die Frage nach dem Ausgangspunkt der Infection:

Friederike P. 24. November bis 3. December 1899. J.-Nr. 850. 1899/1900. 24jährige Besitzerstochter.

Die hereditär nicht belastete und früher gesunde Patientin leidet seit 2 Jahren an Schmerzen in der Magengegend, welche nach den Lenden und nach dem Kreuz ausstrahlen, sowie an Erbrechen, das 1—3 Mal täglich auftritt und zwar 2—3 Stunden nach dem Essen. Nach dem Erbrechen verschwanden die Schmerzen. Seit Ende October 1899 steigerten sich die Schmerzen ganz ausserordentlich, Patientin erbrach dunkelbraune und schwarze Massen. Seitdem ist auch der Stuhl dunkel gefärbt.

Menses traten im 18. Lebensjahre auf, waren Anfangs stark. In den letzten 2 Jahren wurden sie schwächer und blieben seit 1/4 Jahr ganz aus.

Vom 6. November bis 24. November 1899 wurde Patientin in der hiesigen medicinischen Klinik (Geheimrath Lichtheim) beobachtet. Dort wurde in dem erbrochenen oder exprimirten Mageninhalte stets keine Salzsäure gefunden, nur einmal war in einem Probefrühstück wenig freie Salzsäure vorhanden.

Status praes.: Blasses abgemagertes Mädchen von grossem gracilem Knochenbau. Brustorgane ohne Besonderheiten. Abdomen fast überall auf Druck empfindlich. Rechts oben vom Nabel sehr verschieblicher dattelgrosser Tumor. In der Lin. med., ungefähr in der Mitte zwischen Nabel und Proc. xiph. ein grösserer, harter, sehr empfindlicher Tumor fühlbar.

25. und 26. November: Sehr heftige Schmerzen. Pat. nimmt linke Seitenlage ein. Erbrechen von kaffeesatzähnlichen Massen. Temp. 36.9 bis 37,2, 37,3—37,5.

27. November: Magenspülung entleert bluthaltigen Mageninhalt. Narkose mit Billroth'scher Mischung (Operateur Prof. von Eiselsberg). Medianschnitt zwischen Proc. xiph. und Nabel. Nach Eröffnung der Bauchhöhle kommt zunächst ein überhaselnussgrosser harter höckriger Knoten im obersten Abschnitt des Mesenteriums zum Vorschein. Der Magen ist wenig ektasirt; in der Pylorusgegend findet sich ein harter Tumor von unebener Oberfläche und annähernd Apfelgrösse. Beim Umschlagen des Magens zeigt sich das Mesocolon transversum sehr gefässreich. Eine Gastroenterostomia retrocolica post. würde zu sehr in die Nähe des Carcinoms fallen. Deshalb wird die anterior mittelst Naht ausgeführt (Mucosa-, Seromuscularis- und Lembertnähte). Rechts von der Fistel werden 3, links 2 Nähte nach Kappeler angelegt. Naht der Bauchdecken in Etagen. Verband.

27. November Abends: Pat. hat den Eingriff gut überstanden. Puls ziemlich frequent und klein, aber regelmässig. Abendtemp. 38,1.

28. November: 37,6—38,0. Befinden leidlich.

29. November: Wunde reactionslos. Abdomen in toto druckempfindlich. Allgemeinbefinden unverändert. Harter Stuhlgang.

30. November: Nachts etwas gebrochen. 37,6—38,8. Diarrhoische Stuhlgänge. Pat. fühlt sich matter.

1. December: 37,1—38,1. Diarrhoen halten an. Bism. subnitr.

2. December: 37,5—38,3. Kein Stuhlgang.

3. December: 37,0. Morgens 1/2 8 Uhr Collaps, aus dem sich Pat. durch Excitantien nur vorübergehend erholt. Exitus 1/2 12 Uhr a. m.

4. December: 10 Uhr 30 Min. a. m. Section (Dr. Askanazy).

Abgemagerter Körper, blasse Hautdecken. Frisch geschlossene Laparatomiewunde zwischen Nabel und Schwertfortsatz. Geringer Meteorismus. Im Cavum peritonei ein Liter dünnen Eiters, der im Douglas dicklicher, fast rahmig erscheint. Darmschlingen gebläht; ihre Serosa vielfach z. Th. streifig geröthet und mit einer dünnen Exsudatmasse belegt. Am Pylorus fühlt man einen harten Tumor, der ein wenig höckrig erscheint. Auf dem Mesenterium fallen weissliche, bis linsengrosse, derbe prominirende Knötchen auf. In den Pleurahöhlen kein Erguss. Lungen retrahiren sich leicht, sind stark emphysematös und blass. Auf der Bronchialschleimhaut sauer riechender bräunlicher Mageninhalt. Milz nicht vergrössert, von gewöhnlicher Consistenz; Pulpa blass, beinahe röthlichgrau. Nieren blut-

arm, diffus getrübt. Im Duodenum galliger Inhalt. Magen ziemlich gross, zeigt an seiner vorderen Wand, etwas oberhalb der grossen Curvatur eine frische Gastroenterostomie. Die Nähte sind vielfach mit kleinen eitrigen Fibrinflöckchen bedeckt, halten aber vollkommen und lassen keinen Mageninhalt austreten. Der an den Magen angeheftete Theil des Jejunum liegt ca. 1/2 m unterhalb des Uebergangs vom Duodenum ins Jejunum. Nach Eröffnung des Magens präsentirt sich in der Pars pylorica ein grosses rundliches Geschwür von 6 cm in frontalem und 9 cm in sagittalem Durchmesser. Der Grund des Geschwürs ist zum grössten Theile glatt, doch fallen noch einzelne kleinere Defecte in demselben auf. Das Ulcus greift von der hinteren Magenwand über die kleine Curvatur auf die vordere über; hier erscheint sowohl der Geschwürsgrund, wie der leicht aufgeworfene Rand sehr derb infiltrirt. Auch im Uebrigen ist der Rand des Ulcus erhaben und ziemlich fest, erreicht aber nicht die Härte der eben genannten Stelle. Unmittelbar an dieses grosse Ulcus schliesst sich ein 3 cm langes und 1 cm breites, etwas schräg gestelltes zweites, das von dem grossen Geschwür nur durch eine 2 mm breite Schleimhautbrücke getrennt ist und glatte schlaffe Ränder, sowie einen ebenen Boden darbietet. Unmittelbar auf die ulcerirte Stelle des Pylorus folgt eine diffuse Schwellung der ganzen Magenwand, die einer eitrigen phlegmonösen Infiltration der Wandschichten entspricht. Die phlegmonöse Anschwellung betrifft besonders die Submucosa, die stellenweise in eine 2 1/2 cm dicke, eitriggelb gefärbte succulente Gewebszone umgewandelt ist, aus der sich auf Druck Eitertropfen auspressen lassen; doch ziehen sich die gelblich weissen Züge mehrfach auch bis in die Muskulatur und selbst bis in die Subserosa hin. Die Magenschleimhaut ist glatt, gespannt, feucht, mit glasigem Schleim bedeckt, der hier und da im Umfange des Ulcus bräunliche Blutflöckchen einschliesst. Die Phlegmone erstreckt sich zunächst bis an die Gastroenteostomiewunde, wo das phlegmonöse Infiltrat an kleine, trübe, blutig gefärbte Stellen anstösst, und zieht dann noch etwas nach dem Fundus zu, wo es mit einem einfachen Oedem der Magenwandung endigt. In den grösseren Pfortaderästen liegen einige weiche dunkelrothe Gerinnsel. An der Oberfläche des rechten Leberlappens zeigt sich ein auf dem Durchschnitt keilförmiger Herd von 6 cm Breite und 4 cm Höhe mit ausgesprochener cyanotischer Muscatnusszeichnung, an dessen central gelegenem Theile ein sich theilender Pfortaderast liegt, der durch theils blasse, theils braunrothe Thromben obturirt ist. Aus den blassen Thromben entleert sich ein Eiterpfropf; ein zweiter kleinerer Herd gleichen Aussehens mit einem thromboirten Pfortaderästchen liegt am hinteren stumpfen Leberrande. Im übrigen Lebergewebe viel blassere aber noch ausgesprochene acinöse Zeichnung.

Anatomische Diagnose. Ulcus pylori carcinomatosum. Gastroenterostomie. Gastritis phlegmonosa. Peritonitis purulenta. Sog. rothe Leberinfarcte. Anämie der Organe.

Der mikroskopische Befund der Magenwand, den ich der Liebens-

würdigkeit des Herrn Privatdocenten Dr. M. Askanazy verdanke, war folgender[1]). Es besteht das typische Bild der eitrig-phlegmonösen Infiltration der Magenwand, die von der Submucosa bis zur Serosa reicht; die grössten Dimensionen weist die Eiteransammlung in der Submucosa auf. An einigen Stellen sind die Eiterzellen in körnigem Zerfall begriffen und zeigen keine Kernfärbung mehr. Bei Gram'scher Färbung finden sich an den meisten Stellen zahllose Streptokokken. Ferner fallen an einzelnen Stellen an der Grenze des eitrigen Infiltrates vollkommen mit Kokken gefüllte Lymphspalten auf. Einige grössere Magenvenen waren durch Thromben verschlossen. Aus diesen Venen stammte wahrscheinlich die Emboli, welche durch Verstopfung grösserer Pfortaderstämmchen die rothen Leberinfarcte hervorriefen.

Die carcinomatöse Natur des Ulcus konnte auch mikroskopisch festgestellt werdeu.

Es besteht demnach kein Zweifel, dass die Magenphlegmone, an welche sich die diffuse Peritonitis anschloss, durch eine Streptococcusinfection zu Stande kam.

Vom klinischen Standpunkte drängen sich hierbei sofort drei Fragen auf:

1. Steht die Infection der Magensubmucosa in causalem Zusammenhang mit der Operation und, wenn das der Fall ist,
2. wo rühren die Streptokokken her, und
3. wo war ihre Eintrittspforte.

Dass die Infection durch die Operation bedingt ist, kann kaum geleugnet werden. Es spricht dafür der zeitliche Zusammenhang und der Umstand, dass bei der Operation von der Magenwanderkrankung nichts zu beobachten war, sowie das Verhalten der Temperatur. Der während der Operation auffallende Blutreichthum des Mesocolon transversum findet wohl in der Nähe des lange bestehenden Ulcus eine genügende Erklärung. Patientin hatte vor der Operation keine erhöhte Temperatur und erst am Abend des Operationstages setzte die Temperatursteigerung ein. Ich möchte hier gleich bemerken, dass die Temperaturerhöhungen, welche die Patientin überhaupt hatte, in allmählig remittirender Steigerung nur einen sehr geringen Grad für die Ausbreitung des Processes erreichte, was wohl auf die geringe Resistenz und Reactionsfähigkeit des Organismus zurückzuführen ist. Patientin hatte allerdings vor der Operation schon ausserordentlich heftige Schmerzen, welche aber ohne Zwang durch die Ulcerationen erklärt

1) Obiger Fall wird zusammen mit einem anderen Falle von Gastritis phlegmonosa aus dem pathologischen Institut in der Dissertation des Herrn Jacoby ausführlich beschrieben werden.

werden können, zumal die Kranke bei linker Seitenlage weniger Schmerzen hatte und durch die Operation zunächst ein Nachlassen derselben erzielt wurde. Die Phlegmone ist demnach als durch die Operation veranlasst anzusehen.

Woher stammten die Streptokokken, die Erreger der Phlegmone? Als Quellen der Infection kommen in Betracht die Hände der an der Operation Betheiligten, sowie die benutzten Instrumente, das Nahtmaterial und die Verbandstoffe einerseits, der Inhalt des durch die Gastroenterostomie eröffneten Magendarmcanals andrerseits. Derartige Fragen lassen sich natürlich nicht mit mathematischer Sicherheit, sondern nur mit einer gewissen Wahrscheinlichkeit entscheiden. Dass schwere Streptokokkeninfectionen bei der heute gebräuchlichen anti- und aseptischen Methode durch Hände oder Instrumente hervorgerufen werden, gehört doch glücklicherweise zu den Seltenheiten. Ausserdem war die Laparotomiewunde, die im Allgemeinen schärfer auf eine Infection reagirt als das Peritoneum, tadellos und ohne jede Reaction verheilt. Weit näher liegt es, in dem von Bakterien wimmelnden Mageninhalt den Ausgangspunkt der Infection zu suchen. Durch den Mangel an freier Salzsäure büsste der Magensaft seine desinficirenden Eigenschaften ein, und die Entwickelung von infectiösen Mikroorganismen waren bei dem ulcerirten Carcinom keine Schranken gesetzt.

Die Acidität des Magens ist gewissermassen als ein Selbstschutz gegen die Bakterien zu betrachten. Dass es beim Ulcus rotundum nicht zu phlegmonösen Processen kommt, rührt sicherlich daher, dass der superacide Magensaft die Mikroorganismen abtödtet. Erst wenn die Salzsäuresecretion beim Ulcus gelitten hat, sei es nun durch die Folgen einer narbigen Stenose oder, wie in unserem Falle, durch carcinomatöse Entartung, können eventuell virulente Keime, die in den Magen gelangen, ihre Wirkung entfalten.

Von diesem Gesichtspunkte aus habe ich auf Anregung von Herrn Prof. v. Eiselsberg das reichhaltige Magenmaterial der Klinik durchgesehen und fand unter 125 bis zum 1. April 1900 operirten Fällen 99 verwerthbar.

Von 64 Patienten mit mangelnder oder geringer Salzsäuresecretion kam es bei 17 (also in 26,6 Proc. der Fälle) nach der Operation zu einer Infection, während unter 35 Kranken mit normaler oder gesteigerter Salzsäuresecretion nur bei 2 (also in 5,8 Proc. der Fälle) eine Infection notirt ist. Dass natürlich ausser der Reaction des Mageninhaltes noch andere Momente beim Zustandekommen der Infection in Betracht gezogen werden müssen, braucht wohl nicht weiter hervorgehoben zu werden. Immerhin sprechen diese Zahlen deutlich

dafür, dass man sich beim Operiren vor dem salzsäurefreien Mageninhalt eines Carcinoms mehr in Acht nehmen muss, als vor dem superaciden Magensafte eines Ulcus.

Der Umstand, dass bei unserer Patientin die Salzsäuresecretion sehr gelitten hatte, fällt um so mehr ins Gewicht, als bei der Patientin wegen der Blutungen die vorbereitenden Magenspülungen unterlassen worden waren, und nur unmittelbar vor der Operation der Magen ausgespült wurde, womit wegen der frischen blutigen Beimengungen des Spülwassers verhältnissmässig bald aufgehört werden musste.

Den der Magenwand anhaftenden Streptokokken standen 2 Eintrittspforten zur Verfügung: das carcinomatös entartete Ulcus und die durch die Gastroenterostomie gesetzte Magenwunde. Nach der Localisation der Phlegmone lässt sich das nicht entscheiden, da beide Stellen in den Bereich der phlegmonösen Schwellung hineinfallen. Zunächst liegt es sicherlich nah, die frisch gesetzte Magenwunde als Ort der Infection anzusehen. Es lassen sich jedoch einige Erwägungen geltend machen, die mehr dafür sprechen, dass die Infection vom Ulcus ausgegangen ist. Sollte sie sich nämlich primär an der Operationsstelle des Magens localisirt haben, so wäre es immerhin auffallend, dass die Naht so gut gehalten hat und es zu keiner Perforation gekommen war. Ferner wäre es doch sicherlich sehr leicht zu einer Infection der gleichfalls bei der Operation mit dem Mageninhalt in Berührung gekommenen Darmsubmucosa gekommen. Denn dass auch diese für phlegmonöse Processe nicht unzugänglich ist, wissen wir aus einigen in der Litteratur niedergelegten Beobachtungen. Dass der Geschwürsgrund selbst frei von entzündlicher Schwellung war, spricht nicht gegen das Ausgehen der Phlegmone vom Ulcus, da der narbige Boden des Geschwürs natürlich nicht dieselben Veränderungen zeigen konnte, wie das lockere submucöse Gewebe. Ferner besitzen wir in dem Hervorgehen einer Magenphlegmone aus einem ulcerirten Carcinom ein Analogon in der Litteratur, nämlich in dem Fall von Minsk. (Deutsches Archiv für klinische Medicin Bd. IXL).

Die Graser'sche Beobachtung von gleichzeitigem Bestehen von Magencarcinom und -phlegmone (Berliner klinische Wochenschrift 1883 Nr. 51) ist hier nicht zu verwerthen, da die Schleimhaut über dem Tumor vollkommen intact war. Eher wäre der zweite Fall von Graser zu erwähnen, in dem sich die Phlegmone bei einer Patientin mit Sanduhrmagen, bedingt durch circuläre Ulcusnarbe, entwickelte, da die Bakterien sich in Narben ja lange erhalten können.

Es erscheint demnach nicht unwahrscheinlich, dass die Phlegmone vom Rande des carcinomatösen Ulcus ihren Ausgangspunkt nahm

und sich von da auch über die Operationsstelle verbreitete. Der zeitliche Zusammenhang lässt sich durch die mit der Operation verbundene Narkose, mit der nicht völlig zu vermeidenden Abkühlung, endlich mit den wenn auch geringen mechanischen Insulten des Magens leicht erklären.

Sehr nahe steht unserm Fall eine mir im Original leider nicht zugängliche Beobachtung von Hemmeter und Anus[1]), welche eine phlegmonöse Gastritis bei einem Ulcus carcinomatosum im Anschluss an eine Pylorusdilatation entstehen sahen. Hier hat der schwere, das Geschwür direct betreffende mechanische Insult sicherlich viel zum Zustandekommen der Phlegmone beigetragen.

Der beschriebene Fall ist der vierte von gleichzeitigem Bestehen von Carcinoma ventriculi und Magenphlegmone. Aber alle sind unter sich verschieden. Im Graser'schen Falle war das Carcinom noch nicht zerfallen, beim Minsk'schen bestand ein carcinomatöses Geschwür, das wahrscheinlich aus einem Ulcus rotundum hervorgegangen war.

In der Beobachtung von Hammeter und Anus entwickelte sich die phlegmonöse Gastritis nach einer Pylorusdilatation bei carcinomatösem Ulcus; in unserem war die Phlegmone im Anschluss an eine Gastroenterostomie entstanden.

In symptomatischer Hinsicht hat er es mit den beschriebenen gemeinsam, dass, worauf schon Minsk hingewiesen hat, das Erbrechen in den bis jetzt publicirten Fällen von einer Magenkrebs complicirenden eitrigen Gastritis fehlte, obgleich dasselbe vor dem Hinzutreten dieser Complication vorhanden war. In unserm Fall ist nur einmal geringes Erbrechen beobachtet; allerdings waren die Verhältnisse durch die Gastroenterostomie andere geworden. Die häufigen Diarrhöen, welche gewöhnlich bei den Gastritisphlegmonen vorkommen, fehlten auch nicht in unserm Fall. Schmerzen traten nicht sehr hervor, das Sensorium war bis kurze Zeit ante exitum, der 6 Tage nach der Operation erfolgte, erhalten.

Eine Unterscheidung von 2 Perioden der Krankheit — vor und nach der Peritonitis machte sich in unserem Falle nicht geltend.

Im Anschluss an Operationen sind von Löwenstein 2 Fälle von Magenphlegmone als Theilerscheinung einer Pyämie nach Nekrotomien beschrieben werden. (Inaug.-Diss. Kiel 1874).

---

1) Hildebrand, Jahresberichte über die Fortschritte der Chirurgie. Bd. III. S. 562. — Hemmeter and Anus, Phlegmonous gastritis following ulcus carcinomatosum of the pylorus dilatation, perforation and peritonitis. A clinical history of fourteen months with chemical, bacteriological and histopathological study. New York med. record. 1897. Sept. 11.

Die wohl nur ausnahmsweise intra vitam mögliche Diagnose war auch in unserem Falle nicht gestellt worden.

Wir müssen demnach bei der in diesem Falle beobachteten Magenphlegmone die Operation als Gelegenheitsursache für die Entstehung derselben ansehen, und als Eingangspforte ihrer wohl schon im Geschwürsboden enthaltenen Erreger das carcinomatös entartete Ulcus mit grosser Wahrscheinlichkeit betrachten.

Meinem hochverehrten Chef, Herrn Prof. Freiherrn von Eiselsberg erlaube ich mir, für die Ueberlassung des Falles meinen verbindlichsten Dank auszusprechen.

---

3. Cruralhernie im Labium majus.

Von

Dr. Alfred Stieda,

Assistenzarzt.

(Mit 1 Abbildung.)

Dass Leistenbrüche nach ihrem Austritt aus dem vorderen Leistenring, anstatt sich in das Scrotum oder das Labium majus zu senken, nach unten und aussen in das subcutane Gewebe des Schenkels eindringen, ist mehrfach beschrieben worden. Dagegen wird die Möglichkeit eines Eintretens von Schenkelbrüchen in die grosse Schamlippe in der Litteratur nicht direct erwähnt. Es wird allerdings angeführt, dass sich Cruralhernien in manchen Fällen über das Ligamentum Poupartii hinaufschlagen und einem Leistenbruch durch ihre Lage ähnlich werden. Doch wird meist als ein differentialdiagnostisches Merkmal zwischen Leisten- und Schenkelbruch angegeben, dass Brüche, welche in den Hodensack oder die grosse Schamlippe herabsteigen, stets Leistenbrüche sind. Der nachfolgende Fall soll beweisen, dass man sich an diese diagnostische Regel allein nicht halten kann, und dass auch Cruralhernien unter Umständen in die grosse Schamlippe eintreten können.

Dorothea R., 54jährige Malerwittwe. 11. October bis 1. November 1899. J.-Nr. 654. 1899/1900.

Anamnese: Seit vielen Jahren leidet Pat., welche kinderlos verheirathet war, an Blutarmuth und nervösen Beschwerden. Menopause im 42. Lebensjahre. Vom 35.—42. Lebensjahre bestanden Krampfanfälle mit Bewusstseinsverlust, Zungenbiss und unfreiwilligem Abgang von Urin.

Vor 15 Jahren bemerkte Pat. eine haselnussgrosse Anschwellung in der rechten Leistengegend. Dieselbe liess sich zurückdrücken und wurde durch ein vom Arzt verordnetes Bruchband zurückgehalten. Die Anschwellung vergrösserte sich allmählich und trat in letzter Zeit bis „Kartoffelgrösse" hervor. Seit über einem Jahre hat Pat. zeitweise Schmerzen

in der Gegend des Bruches, welche nach dem Kreuz, nach dem Unterleib und in das rechte Bein ausstrahlen. Am 9. October 1899 traten diese Schmerzen plötzlich in sehr heftiger Weise auf. Beim Abnehmen des Bruchbandes, welches seit einiger Zeit nicht mehr gut hielt, bemerkte Pat., dass der Bruch sich vergrössert hatte und auch in die rechte grosse Schamlippe hineingetreten war. Der Bruch liess sich nicht mehr zurückdrücken. Die Schmerzen blieben bestehen. Die Schwellung nahm noch weiter zu. Repositionsversuche von Seiten einer Hebamme waren vergeblich. Stuhlgang blieb regelmässig, Erbrechen trat nicht auf.

Status präsens: Mittelgrosse, kräftig gebaute, auffallend blasse Frau mit reichlichem, schlaffem Fettpolster. Brustorgane ohne Besonderheiten. Abdomen nicht aufgetrieben. Bauchdecken fettreich. Unterbauchgegend druckempfindlich. In der rechten Leistengegend fühlt man eine sehr druckempfindliche kleinhühnereigrosse, stark gespannte, verschiebliche Resistenz. An dieselbe schliesst sich nach innen und unten ein gänseeigrosser länglicher Tumor eng an, welcher sich deutlich in das rechte Labium major hineinerstreckt. Derselbe ist prallelastisch und nicht so druckempfindlich. Beide Tumoren lassen sich nicht in die Bauchhöhle zurückdrücken. Das Lig. Poupartii ist nicht zu tasten. Verbindet man das Tuberc. pubicum und die Spina ant. sup. oss. il. durch eine gerade Linie, so liegen die Tumoren unterhalb derselben.

Nach Anamnese und Befund konnte mit grosser Wahrscheinlichkeit angenommen werden, dass eine incarcerirte Netzhernie vorlag. Weniger einfach war die Entscheidung, ob es sich um eine Crural- oder Inguinalhernie handelte. Die Bruchpforte war nicht fühlbar, da der Bruch irreponibel war. Auch liess sich das Lig. Poupartii nicht deutlich abtasten. Aus dem Hereinragen der inneren Bruchhälfte in das Labium majus wurde auf eine Leistenhernie geschlossen, andererseits entsprach die Lage der Austrittsstelle zum Tubercul. pubicum mehr dem Verhalten eines Schenkelbruchs. Endlich kam noch die Möglichkeit eines gleichzeitigen Bestehens von Inguinal- und Cruralhernie in Erwägung.

Liess es sich demnach nicht mit Sicherheit entscheiden, welcher Art die Hernie war, so lag die Indication zu einem baldigen Eingriff, der zugleich über diese Frage Aufschluss geben musste, ausser allem Zweifel. Die Operation wurde am 12. October 1899 in Chloroformnarkose (Billroth'scher Mischung) von Herrn Prof. von Eiselsberg vorgenommen, dem ich für die Ueberlassung des Falles zu Dank verpflichtet bin.

Schnitt über die grösste Kuppe der Tumoren paralell dem Poupartschen Bande. Freilegen des Bruchsackes, welcher aus einem kleineren oben aussen gelegenen und einem grösseren unten innen gelegenen Abschnitt besteht. Zwischen beiden Abschnitten schnürt ein schmaler straffer Strang die Bruchgeschwulst zwerchsackförmig ein. Der auf die eine Bruchsackhälfte ausgeübte Druck pflanzt sich deutlich auf die andere fort. Nach vollständiger Auslösung und Stielung der Bruchgeschwulst erweist sie sich als unterhalb des Lig. Poupartii gelegen. Letzteres wird am oberen Rande des Bruchsackhalses leicht eingekerbt. Bei der Incision des unteren Bruchabschnittes entleert sich nur wenig Bruchwasser. Den Inhalt bildet ein von Blutergüssen durchsetztes Netzstück, welches an seinem peripheren Ende mit der Bruchsackwand verwachsen ist. Das Netzstück wird in die

Höhe des Bruchsackhalses abgebunden und abgetrennt. Auch im oberen Abschnitt der Bruchgeschwulst findet sich ein irreponibler Netzpfropf, der gleichfalls resecirt wird. Jetzt lässt sich der ganze Netzstumpf in die Bauchhöhle reponiren. Versorgung des gedrehten Bruchsackes nach der hier üblichen Bassini'schen Methode; 5 Nähte heften die Adductoren an das Lig. Poupartii und verschliessen die Bruchpforte. 2 versenkte Nähte. Hautnaht. Verband mit steriler Gaze. In den ersten Tagen nach der Operation hatte Pat. unter Anfällen von Herzklopfen und unregelmässiger Herzaction zu leiden. Die Operationswunde heilte per primam.

Die Operation ergab also, dass es sich um eine zwerchsackartig eingeschnürte Cruralhernie gehandelt hatte, deren innerer unterer Abschnitt in die grosse Schamlippe eingetreten war.

Dieses Verhalten entspricht so wenig der Regel, dass man sich zunächst die Frage vorlegen muss, ob nicht ein Beobachtungsfehler unterlaufen ist. Dass die Bruchgeschwulst wirklich in das Lab. maj. hineinreichte, war zweifellos; denn nur aus diesem Grunde wurde von mehreren Untersuchern eine Leistenhernie für wahrscheinlich gehalten. Andererseits war bei der Operation die Lage der Bruchpforte unterhalb des Lig. Poupartii ganz unzweideutig erkennbar. Etwas vom Gewöhnlichen abweichend war der Faserstrang, welcher die Bruchgeschwulst in zwei Abschnitte theilte. Die Möglichkeit, dass dieser Strang durch den lateralen Pfeiler der vorderen Leistenapertur nebst dem Lig. Poupartii gebildet wurde, dass es sich somit um eine Combination von gleichseitigem Schenkel- und Leistenbruch gehandelt hat, ist wohl durch den Befund bei der Operation ohne Weiteres auszuschliessen. Dieser den Bruchsack tief einschneidende Faserzug ist vielmehr mit grosser Wahrscheinlichkeit als ein Strang der Fascia cribrosa aufzufassen, der deshalb so markant hervortrat, weil die Bruchgeschwulst sich durch einen Riss oder eine Lücke neben ihm ausstülpte.

Aehnliche Fälle sind schon von Astley Cooper[1]), Le Gendre und Hesselbach[2]) erwähnt. Diese Ausstülpung ist in unserem Falle möglicher Weise erst bei der die Incarceration bedingenden Vergrösserung der Hernie zu Stande gekommen. Wenigstens gab die Patientin an, dass der Bruch damals erheblich an Grösse zunahm und in das grosse Labium eintrat, während sie vorher von einer Zweitheilung der Bruchgeschwulst nichts gemerkt hatte.

Wir müssen daher wohl daran festhalten, dass wir es mit einem

1) Astley Cooper, Anatomische Beschreibung und chirurgische Behandlung der Unterleibsbrüche. Weimar 1833. S. 153.

2) Schmidt, Die Unterleibsbrüche. Deutsche Chirurgie. Lieferung 47. S. 331.

offenbar nicht gewöhnlichen Fall zu thun haben, in welchem eine Schenkelhernie in das Labium majus eingetreten ist.

Welche Erklärung ist dafür zu geben?

Zunächst ist darauf hinzuweisen, dass es sich um eine Patientin handelte, die schon lange an Blutarmuth litt. Letztere bedingt eine Erschlaffung der Gewebe. Dadurch wird den vordringenden und sich Raum bahnenden Gebilden ein verminderter Widerstand entgegengesetzt.

Zweitens war der Bruch, wie man das nicht selten bei Frauen mit Cruralhernien beobachtet, oberhalb der Leistenfurche an die Oberfläche des Schenkels ausgetreten. Bei Frauen mit schlaffen, fettreichen Bauchdecken kommt es ausserdem zur Bildung einer Hautfalte in der Suprainguinalgegend, welche direct in das Labium majus übergeht.

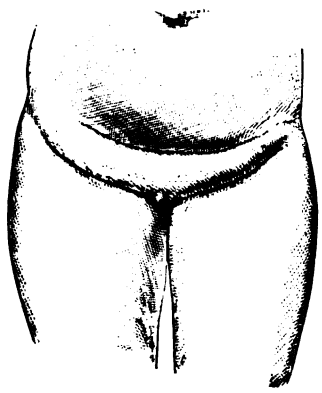

Es entsteht nämlich in der Unterbauchgegend, oberhalb der Regio pubica eine nach oben concave Furche. Zwischen dieser und den stark ausgesprochenen Leistenfurchen liegt jederseits eine von oben aussen (entsprechend der Sp. oss. il. ant. sup.) nach innen unten verlaufende Hautfalte. Diese Falten gehen in der Regio pubica in einander über und stehen mit den Labia majora in directem Zusammenhang. (Vergl. die Abbildung, welche von einer in Rückenlage befindlichen Frau mit Hängebauch und später operirter rechtsseitiger irreponibler Cruralhernie herstammt. Letztere bedingte eine deutliche Verdickung dieses suprainguinalen Fettwulstes.)

Möglich ist es, dass diese Faltenbildung das Eintreten der Hernia cruralis ins Labium begünstigte. Es muss jedoch in unserem Fall noch etwas hinzugekommen sein, denn die Schenkelbrüche pflegen doch sonst nicht in die grosse Schamlippe einzutreten.

Ich glaube, dass der schon oben erwähnte Strang, welcher den Bruchsack sanduhrförmig einschnürte und als ein Theil der Fascia cribrosa angesprochen wurde, bei der Erklärung von ausschlaggebender Bedeutung ist, indem er das den Bruchsack ausstülpende Netzstück nach innen lenkte.

Wir können uns nach der Anamnese der Patientin sehr wohl vorstellen, dass Anfangs nur der laterale Abschnitt der Bruchgeschwulst als typische Cruralhernie bestanden hatte, während der mediale wenig oder gar nicht entwickelt war. Jetzt vergrösserte sich der Bruch. Die

Vergrösserung erfolgte jedoch nicht gleichmässig in der Richtung nach unten. An der medialen Fläche bestand durch eine Lücke oder einen Riss in der Fascia cribrosa eine im Vergleich zur übrigen Bruchwandung sehr nachgiebige Stelle; diese wurde nun von dem vordringenden Netz weit ausgebuchtet, wobei der Rand der Lücke einen einschnürenden Ring bildete.

Das durch diese schmale Lücke durchtretende Netzstück hatte dadurch eine ausgesprochene Richtung nach innen und drang in die grosse Schamlippe ein, welche ja nicht durch irgend welche Fascien gegen das Gewebe der Suprainguinalgegend abgegrenzt ist.

Der Vergleich dieses Spaltes in der Fascia cribrosa mit der vorderen Leistenapertur drängt sich ohne Weiteres auf, indem der mediale Pfeiler des vorderen Leistenringes dem überhängenden Lig. Poupartii, der laterale dem Strang der Fascia cribrosa entspricht. Hier wie dort dringt der Bruchinhalt in der Richtung nach unten und innen vor. Die letztere Componente war bei unserer Cruralhernie, wie schon ausgeführt, offenbar ganz besonders ausgebildet. Eine Erleichterung des Vordringens war ausser dem Mangel der Fascia cribrosa noch durch die erwähnte Gewebserschlaffung gegeben.

Ob und inwieweit endlich das während der Vergrösserung des Bruches getragene, defecte Bruchband bei dem Eintritt der Hernie ins Labium majus mitgespielt hat, lässt sich nachträglich natürlich schwer beurtheilen. Immerhin wird zuzugeben sein, dass der Druck derselben möglicherweise die Richtung des austretenden Bruches beeinflusst hat.

Wir können aus unserem Falle folgende Schlüsse ziehen:

Das Eintreten eines Bruches in das Labium majus schliesst eine Cruralhernie nicht aus.

Begünstigt wird dieses seltene Verhalten der Schenkelbrüche durch allgemeine Gewebserschlaffung, Hängebauch und Lücken oder Risse in der Fascia cribrosa, welche zu zwerchsackartiger Einschnürung des Bruchsackes führen.

X.

Ueber die vollständige Exstirpation der Zunge und des Mundbodens.

Von

Dr. Gottlieb Koltze,

Assistenzarzt in Bethanien (Berlin).

(Mit 2 Abbildungen.)

Zweck vorliegender Schrift ist zunächst die Veröffentlichung eines gelungenen Falles von vollständiger Exstirpation der Zunge und des ganzen Mundbodens, dessen Bearbeitung mir Herr Prof. Rose gütigst überliess.

Der Umfang des Eingriffs sowie die grosse Dankbarkeit des Kranken rechtfertigen ferner wohl eine nähere Besprechung dieser in ihren Theilstücken öfter berücksichtigten Operation.

Vorher aber mögen über die Bezeichnung und die verschiedenen Formen der Operation nach ihrem Umfang einige Worte vorausgeschickt werden; es wird das des Verständnisses wegen nöthig sein, da es ja bekanntlich mit einer genauen Sonderung der Begriffe „partiell", „total" und „complet" in der Chirurgie nicht immer genau genommen wird.

Schon vor Jahren hat Prof. Rose eine exacte Art der Bezeichnung für Knochennekrosen angegeben, indem er vorschlägt, beispielsweise eine Nekrose der Tibia als „complet" zu bezeichnen, wenn der Knochen in seiner ganzen Ausdehnung nach Länge und Dicke nekrotisch ist, von einer „totolen" Nekrose dann zu sprechen, wenn diese den Knochen an einer beliebigen Stelle in seinem ganzen Dickendurchmesser betrifft. Der Ausdruck „partielle" Nekrose bleibt für die Fälle reservirt, in welchen nur ein Stück des Knochens, ohne dessen ganze Länge oder ganze Tiefe einzunehmen betroffen ist.

In entsprechender Weise auf die Zunge angewandt unterscheidet Prof. Rose zwischen vollständiger Amputation und vollständiger Exstirpation der Zunge, und fasst unter der erstgenannten Bezeichnung die Fälle zusammen, bei denen die Schnittfläche zwar in die Grenzen

der Papillae circumvallatae, aber schief durch die Zungenbasis fällt, zu den vollständigen Exstirpationen dagegen werden nur die viel eingreifenderen Operationen gezählt, bei welchen die Entfernung der Zunge vertical vor der Epiglottis und horizontal vom Mundboden erfolgt, sodass Epiglottis und Zungenbein frei in der Wunde zu Tage treten.

Unter „totaler" Exstirpation oder Amputation andererseits verstehen wir die Ausschaltung oder Abtragung eines Theils der Zunge durch ihre ganze Dicke, während die partielle Exstirpation nur ein Stück aus der Substanz des Organs betrifft, ohne seine ganze Dicke einzunehmen.

Sehen wir uns nun die Beschreibungen der Zungen-Operationen an der Hand einer derartig einheitlichen Bezeichnungsweise durch, so ergiebt sich sofort, dass dieselben bei gleicher Benennung der Operation oft ganz verschiedenen Umfang haben, dass also die zur Beurtheilung herangezogenen Fälle nicht gleichwerthig sind.

Immerhin kann an ihnen der eine oder andere Gesichtspunkt von Fall zu Fall besonders berücksichtigt werden, um auf diesem Wege zu einer allgemeinen Uebersicht zu führen und so die wegen Carcinom entfernte Zunge für sich reden zu lassen.

Ein geschichtlicher Rückblick möge darthun, wie die Chirurgie mit Hülfe geklärter anatomischer Verhältnisse, gefördert durch die grossartige Entwicklung der Technik sich ihre Grenzen für ein radicales Vorgehen immer weiter stecken durfte.

Der 53jährige Büchsenmacher F., wohnhaft in Köpenick bei Berlin, befindet sich seit Jahren in guten Vermögensverhältnissen. Seine Eltern sind an Altersschwäche gestorben. Innerhalb seiner Familie sind chronische Krankheiten nicht zu Hause. Seine Frau lebt, sie soll seit längerer Zeit zuweilen an Magenkrämpfen leiden, ohne dass diese Störungen zur Annahme eines ernsteren Leidens berechtigten. Abortirt hat sie nie, viermal geboren.

Ein Kind lebt und ist gesund. Eins starb an tuberculöser Hirnhautentzündung, eins an „Zahnkrämpfen." — Für überstandene Lues finden sich beim Patienten keine Anhaltspunkte, ebensowenig für Brustleiden.

Im September 1898 entwickelte sich bei unserem Kranken eine Geschwulst an der Zungenspitze, welche bald in Geschwürsbildung überging und ihn, da sie jeder Behandlung Trotz bot, veranlasste, sich zwecks Operation in ein Krankenhaus aufnehmen zu lassen.

Am 1. December 1898 wurde die Geschwulst nach Langenbeck'scher Methode mit Durchsägung des linken Unterkiefers entfernt, am 28. December wurde Patient als geheilt entlassen.

Mitte Juni 1899 hatte sich von neuem eine Geschwulst an der Zunge gebildet, welche bald die ganze Mundhöhle ausfüllte und oberflächlich zerfiel, ohne dass Patient einen Grund für das Entstehen derselben anzugeben wüsste.

Seit Ende Juni verschlechterte sich das Schluckvermögen mit dem zunehmenden Wachsthum der Geschwulst von Tag zu Tag, in geringerem Grade wurde auch das Sprachvermögen beeinträchtigt, der Kräftezustand sank stetig.

Anderwärts als inoperabel abgewiesen, trat der Kranke am 28. August 1899 in Bethanien ein und wurde am 31. desselben Monats von Herrn Prof. Rose nach den nöthigen Vorbereitungen von seinem Krebs-Recidiv befreit.

Patient war ein mässig genährter Mann von blasser, bräunlicher Gesichtsfarbe, schwacher Muskulatur und gering entwickeltem Fettpolster.

Vom linken Mundwinkel zieht sich nach dem linken Theil des Unterkieferkörpers eine lineare Narbe. Die linke Wange ist geschwollen, weich und schlaff, auf der Innenseite fühlt man kleine harte Knötchen. Patient spricht so sehr undeutlich, dass er gar nicht zu verstehen ist und entwickelt einen unangenehmen Geruch aus dem Munde. Das Schluckvermögen ist fast ganz aufgehoben.

Die Buchstaben d, t, s kann er garnicht mehr aussprechen, beim schnelleren Sprechen werden auch die übrigen Consonanten undeutlich. Der Kiefer kann nur etwa anderthalb Finger breit geöffnet werden. Vor dem linken Kieferwinkel kommt ausser in einer harten Narbe eine Fistel zum Vorschein. Die Zunge ist verdickt, an der linken Seite stärker als an der rechten; sie ist bucklig und hart. Man kann die harte Schwellung nach hinten bis an den Zungengrund abtastend verfolgen; der hintere Theil der Zunge liegt dem weichen Gaumen sehr eng an, der vordere den Oberkieferzähnen, sodass die dicke Geschwulst bei dem in der Regel offenen Munde zu Tage liegt; so stark war der Zungenrest nach oben und unten verdickt. An der Vorderseite der Geschwulst, mehr links, befindet sich ein schmutzig belegtes Geschwür. Die Geschwulst geht links und vorn auf den Kiefer über.

Die Haut unter dem Kinn ist geröthet und infiltrirt. Drüsen sind deshalb am Kieferwinkel und am Halse nicht durchzufühlen. Auch der Mundboden ist krebsig infiltrirt. Es findet sich Pectus carinatum. Keine Narben am Penis, keine Drüsenschwellung oder Knochenaufreibung, auch sonst kein Anhaltspunkt für Lues oder Tuberculose.

Der Lungenbefund ergiebt nichts Abnormes. Herz und Herztöne sind normal, die Abdominal-Organe ohne Besonderheiten, der Urin ohne Eiweiss.

Bei der am 31. August 1899 in Chloroformnarkose auf dem Stuhl vorgenommenen Operation wird, um den für die Entfernung alles Krankhaften, nämlich der Zunge, des Unterkiefers, des Mundbodens, der Backenschleimhaut und der submaxillaren Drüsen, nöthigen Raum zu gewinnen, zunächst ein Schnitt vom linken Mundwinkel nach unten durch die Fistel bis neben den Kehlkopf geführt. Hierbei stellt sich heraus, dass eine carcinöse Kiefer-Pseudarthrose bestand, eine definitive Vereinigung des Knochens nicht stattgefunden hat. Der Schnitt durchtrennt oben die Lippe in ihrer ganzen Dicke, unten Haut und Unterhautbindegewebe. An diesen Schnitt schliesst sich ein zweiter entlang dem unteren Rande des linken Unterkiefers nach dem Kieferwinkel hin. Durch die Mitte der Zunge wird eine Fadenschlinge gelegt, vermittels welcher die Zunge bei

der Operation nach vorne gezogen wird. Nachdem dann der äussere Hautlappen am linken Unterkiefer vom Schnitt nach unten abpräparirt ist, wird zunächst, immer mehr oder weniger tief gehend, die ganze linke Wangenschleimhaut an ihm abgetragen.

Dann folgt die Exarticulation des verdächtigen Unterkiefers links. Demnächst wurde der horizontale Schnitt nach rechts bis zum Kieferwinkel verlängert und auch hier die Haut mit der Unterlippe in einem Lappen abgelöst und nach sorgfältiger Entfernung kleiner Krebsreste zurückgeschlagen. Da die Weichtheile aussen und innen am Knochen bei der Ablösung sich krebsig infiltrirt zeigten, wurde der Kiefer am rechten Ramus ascendens mit der Kettensäge durchgesägt.

Die blutenden Gefässe werden während der ganzen Operation stets erst in der Wunde unterbunden, und zwar beide Arteriae linguales und die linke Arteria maxillaris externa.

Von der Wundöffnung links her wird nun die Zunge sammt den anliegenden infiltrirten Weichtheilen mit Scheere und Messer abgetragen, von rechts wird zuletzt die ganze noch stehende Partie der Zunge und des Mundbodens gegen das Zungenbein hin mit dem daran hängenden Kinnstück des Unterkiefers und dem rechten Mundboden vermittels des Chassaignac'schen Ecraseurs vom Zungenbein unmittelbar vor der Epiglottis entfernt. Es folgt die Excision der erkrankten derben Tonsillen. Die Epiglottis sowie der Körper des Zungenbeins liegen nackt in der Wunde. Durch eine Naht, welche die Schleimhaut der Epiglottis fasst, wird versucht, diese an den Schleimhautrest der Unterlippe zu befestigen.

Nachdem noch vorher die Weichtheile am Kinn und unter demselben in Grösse und Breite von drei Fingern excidirt sind, folgt die Naht der Hautwunde, welche sich bei dem grossen Knochen- und Muskeldefect, trotz des bedeutenden Hautdefectes nach reichlicher seitlicher Ablösung, wenn auch nur mit grosser Spannung ermöglichen lässt.

Verbraucht wurden zur Narkose 37,5 g Chloroform, 12,5 g Aether. Der Puls blieb während der Dauer der Operation gut, Abends ist Patient wohlauf, hat nicht gebrochen.

1. September. Die Ernährung erfolgt mit einem Kautschukrohr, das an einer Schnabeltasse befestigt ist und vom Patienten selbst eingeführt wird. Dazu erhält er dreimal täglich ein Ernährungsklystier von im ganzen 450 ccm. einer 20procentigen Traubenzuckerlösung, der neben einem rohen Ei und einem Löffel Portwein 7 Tropfen der Tinctura opii simplex zugesetzt werden. Temperatur 37°, Puls 92, Athmung 24. Durch fleissiges Spülen mit einer 2procentigen Lösung von Kal. chloricum soll Patient von nun an für eine möglichste Reinhaltung der Wundfläche sorgen, im übrigen aber die äusserste Ruhe bewahren, nicht sprechen, in halbsitzender Stellung verharren.

5. September. Das Befinden ist gleichmässig gut geblieben, Temperatur 36,4, Puls 80, Athmung 20. Die Schlinge am Zungenbein ist entfernt, ohne dass Störungen danach eintraten.

9. September. Heilung der äusseren Wunde per primam. Die Granulationsfläche im Munde verkleinert sich stark durch Schleimhaut-Verziehung von der Wange her. Temperatur und Puls normal. Stuhl

und Urin ohne Besonderheiten. Patient vermag sich verständlich zu machen, während er vor der Operation kaum zu verstehen war.

13. September. Patient steht zum ersten Mal auf, befindet sich sehr wohl.

15. September. Patient wird auf seinen Wunsch als geheilt entlassen, obwohl die nicht ganz geheilte Granulationsfläche im Innern des Mundes noch Marksttickgrösse hat, während der übrige Theil sich allmählich, besonders durch Schleimhaut-Verziehung gedeckt hat, sodass alles glatt vernarbt ist. Die linke Gesichtshälfte ist noch leicht geschwollen, die Hautschnitte sind überall verheilt.

Vom linken Mundwinkel nach dem Halse zu verläuft eine 10 cm. lange Narbe, rechtwinklig dazu zieht eine solche von 6 cm. Länge, deren Ende 3 cm. vom Ohr entfernt ist und den Anfang der ersten Narbe drittheilt. Durch den Zug dieser beiden Narben und durch den Mangel des linken Unterkieferknochens ist die deckende Haut des Kinns in zwei tiefe Falten gelegt. Die eine Falte verläuft parallel dem Mundwinkelhalsschnitt oberhalb des Kinns, die andere zieht in leichtem Bogen in der Verlängerung der andern Narbe unterhalb des Kinns bis zur Mitte. Der Mund kann leicht und mühelos bis auf 3 cm. Sperrweite geöffnet werden.

Im rechten Unterkiefer stehen noch zwei Backzähne. Bei geöffnetem Munde ist der obere Rand der Epiglottis mit blossem Auge sichtbar.

Die Uvula ist sehr gross und ödematös geschwollen. Der Mundboden ist beiderseits mit Schleim bedeckt. Patient hat nirgends Schmerzen.

Das Schluckvermögen ist durch die Operation bedeutend gebessert, ebenso die Sprache. Der Geschmacksinn ist für feinere Unterscheidungen erloschen. Patient besteht aber darauf, entlassen zu werden, um sein Geschäft zu versehen.

Nach einiger Zeit stellt sich derselbe Herrn Prof. Rose wieder vor, ohne Zeichen von Recidiv, sehr zufrieden mit dem Resultate der Operation.

Durch den Zug der Schleimhautverschiebung, die im Munde nur noch eine erbsengrosse Wundfläche gelassen hatte, war der stehen gebliebene rechte aufsteigende Ast des Unterkiefers fast quer gestellt. Die beigefügte Abbildung, welche er aus Dankbarkeit für Herrn Prof. Rose hat anfertigen lassen und ihm neben einer älteren damals überreichte, giebt am besten eine Anschauung von der Veränderung des Gesichts, welche durch Entfernung fast des ganzen Unterkiefers, der ganzen Zunge und des ganzen Mundbodens gesetzt wird.

Unser günstiger Verlauf zeigt, wie dankbar selbst eine so eingreifende Operation sein kann, wie es die vollständige Entfernung des ganzen Mundbodens und der Zunge, zumal mit Entfernung fast des ganzen Unterkiefers sowie der Mandeln ohne Zweifel ist. Es ist erst wenige Jahrzehnte her, dass man angefangen hat, die vollständige

Entfernung der Zunge als eine unter Umständen gerechtfertigte Operation anzusehen.

Dieffenbach, 1848, meint, dass die ganze Zunge nicht exstirpirt werden kann, dass es sich immer nur um eine partielle Exstirpation handeln darf. Samuel D. Gross, 1859, bezeichnet diese Operation als „nutzlos und grausam", da immer der Tod eintritt, entweder durch Choc oder Blutung, oder durch Glottisödem, Pneumomie,

Fig. 1.

Fig. 2.

Erysipel oder Pyämie. „Das Leben des Kranken könne höchstens um einige Monate verlängert werden, ein Resultat, welches kaum gegenüber der „schrecklichen Feuerprobe" in Betracht käme. Ebenso dachten viele andere bedeutende Chirurgen der damaligen Zeit.

Weiter geht schon Stromeyer, welcher den Satz aufstellt, dass man auf eine Operation verzichten müsse, sobald die Erkrankung ausser der Zunge auch den Boden der Mundhöhle, die Wurzel der Zunge, oder Gaumen und Mandeln ergriffen habe. In solchem Fall wird nach seiner Meinung die Operation als palliative zu grossartig und ist mit zu grosser Lebensgefahr verbunden.

„Die Humanität verliert nichts dabei, wenn solche Operationen unterbleiben, und die Chirurgie hat keine Ehre davon, besonders schon

dadurch, dass sie sich auf Unternehmungen einlässt, deren Tragweite sie gar nicht mehr beurtheilen kann; denn sobald der Krebs den vorderen Theil der Zunge überschreitet, lässt es sich gar nicht mehr mit Genauigkeit ermitteln, wie weit die Erkrankung geht."

Die Hauptgründe, welche die vollständige Abtragung als einen verwerflichen Eingriff erscheinen liessen, waren nach Nunneley 1866: die Schwierigkeit der Raumgewinnung für die Operation, die Gefahr der Blutung, die unmittelbare Lebensgefahr durch Erkrankung anderer wichtiger Organe, ferner der Glaube, dass mit der Zunge auch die Fähigkeit des Schmeckens, Schluckens und Sprechens verloren sei.

Die Frage der Raumgewinnung und Beherrschung der Blutung wurde schon früh gelöst bei Operationen an der Zunge von geringerer Ausdehnung. Jäger, Erlangen 1831, sagt bezugnehmend auf einen glücklich verlaufenen Fall von halbseitiger Zungenexstirpation: „Lingua, digitis aut forcipe hamulata, aut duabus ligaturis post partem morbosam perductis protracta, scalpello vel Cooperi forfice ex partibus sublingualibus descecatur et deinde duabus incisuris ab exteriore parte versus mediam Cooperi forfice factis a radice iuxta os linguale et Epiglottin abscinditur.

Regnoli, Roux und andere haben mit Erfolg Amputationen an der Zungenbasis ausgeführt.

Nachdem dann auch der Einwand, dass die Operation wegen ihrer Gefährlichkeit für das Leben des Patienten zu verwerfen sei, durch eine Anzahl glücklicher Resultate widerlegt war (Iust 1859), schreckte man nur noch deswegen vor einem radicalen Vorgehen zurück, weil man glaubte, dass die Zunge für Schlucken, Sprechen und Geschmack unentbehrlich sei. Man suchte also möglichst conservativ vorzugehen, indem man sich dem Glauben hingab, welchen Anger 1872 als Grundsatz hinstellte, dass Carninome einer Seite nie direct auf die andere fortschreiten, während dagegen Berg 1881 feststellt, dass das Carcinoma linguae, zwar meistens in der Längsrichtung sich ausbreitet, jedoch nachweislich auch die Mittellinie zu überschreiten im stande ist. Doch verstand man sich schon ohne Scrupel zur Amputation der Zunge, wodurch der Erfolg der Operation ein bedeutend besserer wurde, so dass z. B. Simon auf dem 2. deutschen Chirurgen-Kongress einen Fall von halbseitiger Zungen-Amputation vorstellen konnte, welcher 12 Jahre frei von Recidiv gewesen war.

Dass der Verlust der Zunge thatsächlich lange nicht die verderbliche Bedeutung für die oben genannten Functionen hat, welche man früher annahm, kann schon aus vielen Erzählungen älterer Zeiten

ersehen werden. Aus dem Alterthum sind uns Berichte überkommen von Kriegsgefangenen, denen nach Abschneiden der Zunge die Fähigkeit des Sprechens und Schlingens durchaus nicht verloren gegangen war. Eine Sammlung derartiger Mittheilungen findet sich in einer Abhandlung von Louis 1774, der unter Anderm berichtet, dass ein Mädchen, welches in der Jugend durch Variola die Zunge verloren hatte, sich in ganz wunderbarer Weise das Sprechvermögen bewahrte. Derselbe berichtet auch, dass schon zu Anfang des 17. Jahrhunderts ein französischer Chirurg, Verdier, die Behauptung aufgestellt habe, dass alle Functionen, welche man der Zunge zuschrieb, auch ohne diese möglich wären, und räth schon damals zur Operation des Zungenkrebses.

Lange jedoch dauerte es, ehe man sich von der alten überlieferten Vorstellung von der Unentbehrlichkeit der Zunge freigemacht hatte. Besonders englische Chirurgen sind in der Mitte dieses Jahrhunderts dafür von Bedeutung geworden. Syme ging sogar bis zu der Behauptung, dass eine partielle Operation wegen des raschen Verlaufs eventuell dann eintretender Recidive zu verwerfen und in jedem Fall die ganze Zunge zu entfernen sei. Später nahm er jedoch, nach unglücklichen Erfahrungen 1857—1858, diesen Rath zurück. Es ist wohl verständlich, dass die Veröffentlichung schlechter Resultate, wie Syme sie an seinen ersten Fällen zu verzeichnen hatte, Viele von dem Eingriff überhaupt zurückschreckte. Im Jahre 1864 versuchte Syme selbst die Exstirpation der ganzen Zunge in anderer Weise und zwar mit bestem Erfolge. Morgan, 1871, äussert sich über dieselbe folgendermassen: „Es giebt kein Gebilde des menschlichen Körpers, in welchem der Epithelkrebs einen schnelleren Verlauf nimmt als in der Zunge. Statistiken lassen es zweifelhaft, ob in der Mehrzahl der Fälle das Leben überhaupt durch die Operation verlängert wird, während es bei unvollständigem Operiren oft unzweifelhaft verkürzt wird. Wo indessen grosse Schmerzhaftigkeit vorhanden ist, wird eine Operation oft von grösstem Werth, selbst wenn die Affection der benachbarten Drüsen von vornherein nicht mehr als temporären Erfolg erwarten lässt. Auch wenn das Leben nicht verlängert wird, kann es doch in verhältnissmässig erträglichem Zustand hingebracht werden."

Mit dem Aufblühen der Chirurgie hat man auch in Deutschland auf diesem Gebiet Grosses geleistet. Namentlich haben umfangreiche Statistiken aus den bedeutendsten Kliniken dazu gedient, auf festen chirurgischen Boden in dieser Frage zu kommen und darzuthun, dass die Zweifel, welche Morgan hier ausspricht, voll und ganz ihre Berechtigung verloren haben.

Ich erinnere an die 50 Fälle, welche von Schläpfer (in seiner Dissertation aus Rose's Züricher Klinik) 1878 gesammelt sind, worin er in umfassendster Weise die wichtigsten Punkte abhandelt. Nicht unerwähnt seien auch die genauen Angaben über Zungenkrebs aus den Kliniken von König 1885, v. Bergmann, Kocher 1893 und anderer, auf deren Beobachtungen zurückzukommen sich noch öfter Gelegenheit bieten wird.

Gerade die deutschen Chirurgen sind hinsichtlich der Operationsmethode auf wissenschaftlicher Basis tonangebend geworden. Man erinnere sich an Jäger's Wangenspaltung 1891, Rose's Anwendung und für alle in Frage kommenden Punkte begründete Empfehlung des Ecraseur, Billroth's submentale Lappenbildung, Langenbeck's seitliche Kieferspaltung mit vorgängiger Unterbindung der Arteria lingualis.

Nicht vergessen seien auch die anatomischen Untersuchungen über den Boden, welchen die praktische Chirurgie hier betreten hat. (Heidenhain 1897, Küttner 1898). Gerade durch letztere Arbeit wurde wieder das Wesen des Krebses seiner Ausbreitungsweise nach betont und die alte Forderung wiederholt, durch peinliches Operiren im Gesunden und Entfernung aller erkrankten Gebiete dem Carcinom den Boden zu entziehen.

So konnte denn Küttner 1898 sagen: „die in der letzten Zeit recht erheblichen Fortschritte, welche man in der operativen Behandlung des Carcinoms gemacht hat, rühren daher, dass man den Verbreitungswegen desselben nachgegangen ist und durch grössere Eingriffe, welche durch die verbesserte Technik ermöglicht wurden, immer grössere inficirte Gebiete ausgeschaltet hat.

Nicht immer wird die Diagnose so kurzer Hand erledigt sein wie in unserem Fall. Das prompte Eintreten eines charakteristischen Recidivs an der Zunge selbst nach einer Operation, die doch sicher annahm, im Gesunden vorgenommen zu sein, lässt kaum einen Zweifel. Das Fehlen jeglichen Anhaltspunktes für Lues, der Ausschluss von Tuberculose sind weiter zu berücksichtigen neben der Consistenz, dem schrankenlosen carcinösen Wachsthum, der Drüsen-Affection und einer etwaigen Heredität. Der Sitz der Erkrankung ist kaum ein sicher verwerthbares diagnostisches Merkmal, sieht man doch an den veröffentlichten Fällen, dass zwar die Nachbarplätze cariöser Zähne ein Lieblingssitz des Tumors sind, dass der Krebs sich aber auch häufig an irgend welchen anderen Stellen, an der Spitze oder gar am Zungengrund entwickelt.

Zu derselben Beobachtung führt auch eine Durchsicht der von Schläpfer beschriebenen Fälle. Erwähnenswerth ist eine Mittheilung von Lydston, nach welcher Verdacht auf Lues vorlag, begründet durch die auf Kal. jod. eintretende Heilung syphilitischer Affectionen. Ein Zungenulcus ging nicht zurück, wurde als Carcinom exstirpirt und erwies sich als Sarkom. Erschwerend wirkt der wohl über alle Zweifel erhabene Zusammenhang manches Carcinoms mit Lues. Whitehead 1891, hat bei seinen 139 Fällen sieben Mal sichere Lues nachgewiesen, in einer ganzen Anzahl von Fällen ist der luetische Charakter wahrscheinlich. König, 1895, giebt an, dass sich ein Carcinom auf dem Boden einer gummösen Glossitis entwickelt habe. Es ist daher wohl verständlich, dass von chirurgischer Seite verlangt wird, sich in Fällen, wo Zweifel obwalten, lieber nicht lange auf eine luetische Cur einzulassen, sondern frühzeitig zu exstirpiren, da ja gerade beim Carcinom alles Heil auf einer früh einsetzenden operativen Behandlung beruht. Belehrend und zugleich die theilweise schlechten Resultate erklärend sind Erhebungen, welche Steiner und Winiwarter, 1893, angestellt haben über den Zeitpunkt, an welchem bei ihren Patienten die Diagnose gestellt war. Steiner constatirt 5, Winiwarter 6,5 Monate, welche verflossen, ehe die Kranken zur Operation gesandt wurden. Der Zungenkrebs kommt eben in so verschiedenen Stadien zur Beobachtung, dass meistens erst unter einer nutzlosen inneren Behandlung die kostbarste Zeit vergeht. Es braucht wohl kaum besonders hervorgehoben zu werden, dass eine mikroskopische Untersuchung excidirter Theilchen, wie sie schon v. Esmarch vor Jahren empfohlen hat, in vielen Fällen die Diagnose sichern wird. Durchaus zu verwerfen ist es, zwecks Sicherstellung der Diagnose zu warten, bis Drüsenschwellung eingetreten ist. Dieselbe erfolgt in ganz verschiedenen Zeitpunkten, zuweilen schon innerhalb der ersten zwei Monate des Bestehens der Neubildung, und ist oft das erste Symptom. Nicht so gar selten trägt auch die Drüsenschwellung nur einen entzündlichen Charakter, wie ein Fall von Dr. Sachs, 1893, unter andern beweist, in welchem vergrösserte Drüsen, mikroskopisch untersucht, keine Krebszellen enthielten.

Wenden wir uns nun zum ersten Acte der Operation, so kommt zunächst in Frage, wie weit man kommen kann, wenn vom Munde aus ohne Schaffung eines künstlichen Zugangs die Entfernung der Zunge versucht wird; denn es ist wohl ohne weiteres klar, dass die Operation eine um so günstigere Prognose erhoffen lässt, je weniger Complicationen das Leben oder wichtige Functionen des Patienten bedrohen. Whitehead meint 1881, dass man mit seiner Methode

in den meisten Fällen auskommt. Er löst die Zunge vom Mundboden, Kiefer und Gaumenbögen ab und schneidet sie mit der Scheere quer vor der Epiglottis durch. Spritzende Gefässe werden sofort unterbunden. Eine durch die Zunge gelegte Fadenschlinge macht das Operationsgebiet übersichtlich.

König verlegt die Möglichkeit, vom Munde aus zu operiren, in die Gegend der Papillae circumvallatae. Immer muss man jedenfalls im Auge behalten, dass grosse Unterschiede in der Zugänglichkeit der Mundhöhlenorgane bestehen, bedingt besonders durch die Configuration der Kiefer, die Beschaffenheit der Zahnreihen u. s. w.

Es ist nun überraschend, wie weit sich bei continuirlich tiefer Narkose die Zunge herausziehen lässt. Die besondere Wichtigkeit dieses Punktes betont Prof. Rose in seinem Vortrag: Ueber die anhaltend tiefe Narkose bei blutigen Mundoperationen, Langenbeck's Archiv Bd. 24. „Man ist bei voller Narkose wohl im Stande, die vollständige Exstirpation der Zunge mit dem Ecraseur ohne jede Hilfsoperation auszuführen."

Prof. Rose excidirte ein keilförmiges Stück aus der Zungenwurzel, die Wunde ging hinten fast unmittelbar bis zur Epiglottis. Die Blutung stand durch Naht. Die Operation wurde in sitzender Stellung des Kranken vollzogen, sodass das Blut während derselben nach vorn abfloss. Es dauerte lange Zeit, ehe der Patient aus der Narkose wieder zu sich kam. Die Wunde heilte per primam. Nach 14 Tagen wurde der Kranke als geheilt entlassen. Die volle Narkose wurde ohne Schwierigkeit erzielt mit dem Junker'schen Chloroformapparat, von welchem die Hälfte genommen wird, wenn es sich um blutige Mundoperationen handelt. Die Maske von Hartgummi bleibt fort. Ein Kautschuk-Ansatz wird zwischen die Zähne oder in ein Nasenloch geschoben. Mittels Kautschuk-Blasebalgs wird mit Chloroform geschwängerte Luft dem Kranken zugeführt.

Diese Art der Anwendung des Junker'schen Apparates wurde übrigens seitdem drei Mal in Amerika neu entdeckt und Herrn Prof. Rose als ganz neue Erfindung zugeschickt. Ein nicht hoch genug anzuschlagender Vorzug der Methode liegt in dem relativ geringen Chloroformverbrauch. Prof. Rose kommt in seiner Arbeit über „Anaesthetica" Deutsche Zeitschrift für Chirurgie Bd. 19, 1883, zu dem Schluss: „Dass die Zahl der grossen Operationen nie so gross und der Verbrauch an Chloroform nie so klein in Bethanien während der letzten 8 Jahre gewesen ist, als 1882, wo zum ersten Mal der Junker'sche Apparat das ganze Jahr hindurch in Gebrauch war.

In wie weit es sich bei Abtragung der Zunge vom Munde aus

mit der Scheere trotz tiefster Narkose wird vermeiden lassen, die Vorunterbindung der Arteria lingualis auszuführen, um eine vorläufige Beherrschung der Blutung zu ermöglichen, muss ich dahingestellt sein lassen. v. Esmarch entfernte die Zunge auf diese Weise vom Munde aus mit der Hohlscheere fast ohne Blutung. Letztere muss jedenfalls genau in Betracht gezogen werden, da es sich doch so häufig um furchtbar anämische und heruntergekommene Patienten handelt, bei welchen mit jedem Blutstropfen gegeizt werden muss.

Man sieht demnach, dass es da, wo die Entfernung der Zunge allein in Frage kommt, oft möglich sein wird, ohne Hilfsoperation auszukommen. Anders steht es natürlich, wenn Verdacht vorliegt, dass auch die Nachbarschaft oder Drüsen in Mitleidenschaft gezogen sind. Da wird man sich zunächst zu fragen haben, ob man einer der bewährten Durchtrennungsmethoden folgen darf.

In erster Linie kommt hier die Operation mit querer Wangenspaltung nach dem Vorgange von Jäger, Erlangen 1831, in Betracht, wenn es auch zweifelhaft ist, ob man damit, wie Schläpfer meint, in den meisten Fällen auskommt. Hutchinson 1881 räth unbedingt zu dieser Voroperation, wenn das Carcinom weit hinten sitzt. Jedenfalls wird dadurch die ganze Mundhöhle bis zur Epiglottis zugänglich und sichtbar gemacht, sodass die Entfernung der Zunge mit grösster Leichtigkeit möglich ist.

Bei den drei derartig behandelten Fällen von Furneaux, Gant und Rose in der Arbeit von Schläpfer heilte die Wangenwunde per primam, nachdem die Operation ohne Unfall verlaufen und alles Krankhafte entfernt war. Bei querer Wangenspaltung wird sich auch das vermeiden lassen, was Morgan 1871 als Hauptnachtheil des Ecraseur bezeichnet, dass derselbe nämlich die Tendenz hat, schief und nicht vertical durch die Zungenbasis zu schneiden, deshalb leicht abgleitet und so etwas Krankes zurücklässt. Die Blutung konnte immer leicht durch Compression oder sofortige Unterbindung gestillt werden, falls sie nicht durch regelrechte Anwendung des Ecraseur überhaupt vermieden war.

Die Furcht vor dem Zurückbleiben einer Speichelfistel oder vor einer Verletzung des Nervus facialis hat sich als unbegründet erwiesen. Man wird also in vielen Fällen in der Wangenspaltung ein gutes Mittel haben, um den nöthigen Raum für die Operation zu gewinnen, ein Mittel, welches mit sehr geringer Gefahr für den Kranken verbunden und dabei verhältnissmässig einfach ist.

In unserem mit Kieferkrebs verbundenen Fall ist es bei dem Umfang, welchen die Neubildung angenommen hat, nothwendig ge-

wesen, den Schnitt in der gewählten Weise zu führen. Derselbe hat weiter den Vorzug, dass in der Wunde selbst auch eine sich als nöthig erweisende Unterbindung der Arteria lingualis leicht vorgenommen werden kann, wie es beiderseits geschah, und dass die Einführung des Ecraseurs um vieles erleichtert wird.

Seitdem Cloquet 1827 auf den Gedanken gekommen war, die Ligaturfäden zum Abschnüren der Zunge durch einen Einstich unterhalb des Kinns einzuführen, hat man von dieser Gegend aus auf die verschiedenste Weise sich bequemen Zugang zu verschaffen gesucht.

Regnoli eröffnete 1838 die Mundhöhle in der Mittellinie und durch zwei seitliche Schnitte. Billroth modificirte das Verfahren.

Seine Methode der submentalen Lappenbildung hat, wie Schläpfer ausführt, vor allem den Nachtheil, dass infolge der Ablösung der Muskelansätze vom Unterkiefer und Durchschneidung des Mundbodens das Schlingen lange Zeit unmöglich wird, dass sich ferner Wundsecrete in der Umgebung des retrahirten Kehlkopfes ansammeln, welche wegen der Störung der Schlingfunctionen nur schlecht entfernt werden können, zu Husten reizen und gefährliche Complicationen von seiten der Lungen bewirken. Starben doch Billroth selbst von 10 Operirten 4 an derartigen Nachkrankheiten.

Eine weitere Gefahr droht dadurch, dass sich im Zellgewebe des Halses leicht Abscesse bilden. Sicher ist, dass die Blutung bequem beherrscht werden kann, eventuell durch Unterbindung der Arteria lingualis von den Seitenschnitten aus, und dass die Uebersichtlichkeit über die Erkrankung fast immer ausreichen wird. 1887 hat Loebinger eine Schnittführung angegeben, welche die Abtrennung der Kinn-Muskelansätze vom Knochen vermeidet, vor allem wird der Musculus stylohyoideus nicht durchschnitten.

Eine neuerdings sehr empfohlene Voroperation, die sogenannte Kocher'sche „Exstirpation der Zunge von der Basis aus", beruht darauf, dass der Zugang zur Zunge von der Fossa submaxillaris aufgesucht wird. Diese Operation wurde schon im Jahre 1873 am 18. Mai von Herrn Prof. Rose, wie aus der Arbeit von Escher „Ueber die Exstirpation des Mundbodencarcinoms, Zürich. Diss. inaug. 1874 p. 57 ersichtlich, mit dauerndem Erfolge ausgeführt. Es zeigte sich damals, dass diese Methode ausgiebigen Raum gewährt, um die Zunge bis an ihre hintersten Ansätze übersehen zu können.

Von den 69 aus der Klinik von Kocher veröffentlichten Fällen sind 12 nach dem angegebenen Grundsatz operirt, mit einem Todesfall. Gerühmt wird die gute Ableitung der Wundsecrete, die Ueber-

sichtlichkeit, das Vermögen, die Blutung gut beherrschen und Drüsen leicht entfernen zu können.

Aus dem Jahre 1898 stammt eine neue von Viannay, Lyon, angegebene Methode. Derselbe unterbindet beide Linguales, exstirpirt die Drüsen, schneidet das Zungenbein mitten durch und öffnet die Mundhöhle in der Mittellinie. Dann wird die Zunge herausgezogen und dicht über dem Zungenbein abgetragen. Er hat diese Operation sechs Mal mit gutem Erfolg gemacht.

Alle diese verschiedenen Verfahren werden nicht verhindern können, dass Fälle vorkommen, in denen man sich genöhigt sieht den Unterkiefer selbst anzugreifen. Mit Recht hebt Schläpfer hervor, dass man jedenfalls von der Durchsägung des Kiefers in der Mittellinie nach Sédillot absehen wird, weil entweder die Wangenspaltung ausreicht oder man lieber zur Langenbeck'schen Methode seine Zuflucht nehmen wird, da sie am wenigsten die Schluck- und Schlingfunctionen beeinträchtigt, während andererseits bei weit hinten sitzenden Carcinomen die Sédillot'sche Kieferspaltung kaum ausreichen wird. Interessant bleibt dieselbe deshalb, weil sie infolge der Misserfolge einzelner Chirurgen dazu führte, die operative Behandlung des Zungencarcinoms überhaupt in Misscredit zu bringen. Von Roux 1836 eingeführt, wurde sie 1844 von Sédillot verbessert. Syme operirte nach dieser Methode und erlebte seine zwei Todesfälle, welche ihn bestimmten, von der Operation an sich abzurathen, um „Andere vor dem Missgeschick zu bewahren, welches ihn selbst betroffen."

Das Langenbeck'sche Verfahren der seitlichen Kieferspaltung ist gerade in den letzten Jahren häufig angewandt worden. Gerade dem Vorgehen von der Fossa submaxillaris aus macht es sehr ernstlich den Rang streitig. Sind doch von den 69 Fällen Kocher's, 21 nach Langenbeck operirt. Es möchte daher angebracht sein, etwas näher darauf einzugehen.

Die Operation beginnt mit einem Schnitt vom Mundwinkel vertical nach abwärts bis zur Nähe des Zungenbeins. Dieser Schnitt kann bis zum unteren Rande des Unterkiefers alle Weichtheile durchtrennen, von hier ist er aber nur Hautschnitt. Er trifft das Zungenbei meist genau an der Sehne des Musculus digastricus. Jetzt wird der Eck- oder erste Backzahn extrahirt und, nachdem man mit Hilfe eines spitzen Messers an dieser Stelle den Unterkiefer auf der inneren Seite von seinen Weichtheilen entblösst hat, in der Höhe des extrahirten Zahns die Mandibula mit der Stichsäge etwas schräg von hinten nach vorn unten durchsägt. Durch diese Durchsägung in schiefer Richtung wird an dem kleineren Fragmente unten eine dreieckige

Spitze gebildet, durch welche seine Verschiebung, bewirkt durch Contraction des Musculus masseter, verhindert werden soll. Sodann werden die beiden Knochen-Fragmente kräftig auseinandergehalten. Bevor man sich zur Exstirpation selbst wendet, wird zunächst die Unterbindung der Arteria lingualis ausgeführt, welche ohne Schwierigkeit gelingt. Jetzt folgt zuerst die Exstirpation der Drüsen, dann die Durchschneidung der Unterzungenmuskeln und der Mundschleimhaut, und erst zuletzt, wenn alle unterhalb der Zunge gelegenen kranken Theile entfernt sind, die Exstirpation der Zunge selbst. Durch diese wird eine feste Fadenschlinge gelegt, mit deren Hilfe man dieselbe weit aus der Wunde hervorzieht und je nach der Ausdehnung des Carcinoms verschieden weit, wenn möglich aber immer ein paar cm im Gesunden abträgt. Auch die Arcus palatini, die Tonsillen, kurz alle Theile bis zur Epiglottis können nunmehr ohne Schwierigkeiten entfernt werden. Nach Vollendung der Operation werden die Sägeflächen des Unterkiefers durch einen in die Markhöhle eingeführten doppelspitzigen Elfenbeinzapfen aneinandergedrängt und in ihrer Lage durch eine Knochennaht befestigt. Die Hautwunde wird sodann durch genau angelegte Seitensuturen bis auf den untersten Theil der Wunde verschlossen. Letzterer ist für die Durchlegung eines Drainrohrs bestimmt, welches von hier aus durch die Wunde geführt im Mundwinkel endigt und durch eine Fadenschlinge am besten an der Ohrmuschel befestigt wird.

Von einem einzigen Schnitte aus kann die Unterbindung der Arteria lingualis, die Entfernung der Drüsen und der Zunge bis zum Zungenbein, weiter wie in unserem Fall, des Mundbodens, der Tonsillen, und die Resection des Kiefers bequem vorgenommen werden. Eine Gefahr aber fällt sofort beim Durchsehen der Operationsgeschichte ins Auge, das ist das Vorfinden einer carcinösen Pseudarthrose nach der ersten Operation. Es ist wohl anzunehmen, dass bei derselben Krebskeime zwischen die Sägeflächen gerathen sind und dort einen guten Nährboden gefunden, die radicale Operation welche später vorgenommen wurde, also sehr erschwert haben. Berücksichtigt man noch die so oft eintretende Nekrose und nicht carcinöse Pseudarthrose des Unterkiefers, so wird man die Langenbeck'sche Operation wohl thunlichst zu vermeiden suchen, zumal sie beim Lebenden oft wenig Platz schafft.

Treten wir nun an den zweiten Act der Zungen-Exstirpation, nämlich die Abtragung der erkrankten Theile heran, so wird es sich darum handeln, festzustellen, in welcher Weise dieselbe geschehen soll.

Auszuschalten sind von vornherein die Verfahren mittels Aetzmittel oder Ligatur, wie sich aus einer einfachen Durchsicht der derartig behandelten Fälle ergiebt [Buchka, Tübingen 1850, Girouard 1857]. Diese Frage ist schon von der Pariser Akademie endgültig erledigt worden.

Viele Freunde begann sich Middeldorfs Galvanokaustik zu erwerben, seitdem Bruns seine auf diesem Wege operirten Fälle veröffentlicht hat. Buchka, der dieselben beschrieb, sagt: „Die Galvanokaustik bietet, wenn man mit einem dicken Platindraht einen schwachen Strom langsam einwirken lässt, mehr Sicherheit gegen Blutung als das Ecrasement, die Operation dauert nicht so lange, und man kann sowohl auf der Brandfläche das entartete von dem gesunden Gewebe unterscheiden, als auch durch das Gefühl in der Nachbarschaft sitzende erkrankte Partien erkennen. Der Hauptnachtheil ist, dass der Apparat sehr kostspielig ist, auch kann man nicht leugnen, dass Nachblutungen vorkommen." Sautter, ein Schüler Brun's giebt an, dass die Galvanokaustik nur gegen Blutungen aus kleineren Gefässen schütze. Immerhin ist diese Abtrennungsart in der Hand geübter Operateure als zulässig zu erachten. Gegen die Blutung hat man die Vorunterbindung der Arteria lingualis empfohlen. Doch kann die Gefahr derselben wohl nicht so sehr in die Wagschale fallen; denn unter den 5 Fällen Schläpfer's hatte nur Heath eine Nachblutung, welche die Unterbindung nöthig machte, und Bruns durchtrennte 1875 eine Zunge mit der galvanokaustischen Schneideschlinge in 5 Minuten ohne Blutung.

Neuerdings hat das Verfahren der Abtragung mit schneidenden Instrumenten, Messer oder Scheere, nach vorgängiger Unterbindung der Arteria lingualis viel Boden gewonnen. Die letztere wird allseitig als nothwendig bezeichnet, da andere Blutstillungsmethoden an so beweglichen Theilen wie Zunge und Mundboden zu verwerfen seien, und doch lehrt die Erfahrung (cf. Prof. Rose), wie gerade bei Wunden der Zunge die einfache exacte Naht das einzige sichere Blutstillungsmittel ist. Die Hauptgefahr, vor welcher der Operateur sich hüten muss, ist eben die Blutung, und da genügt es nicht, wie William Stockes 1895 will, die Unterbindung nur in besonders schweren Fällen vorzunehmen.

Butlin (1894) giebt an, er operire nach der Methode von Whitehead mittels Scheere. Ueber die Endresultate in seinen 46 Fällen findet sich leider nichts.

Ein grosser Vorzug ist die einfache und bequeme Handhabung des Messers; aber es fragt sich doch, ob man die Complication der Arterien-Unterbindung ohne weiteres in den Kauf nehmen soll. Die-

selbe ist früher hinsichtlich ihrer Gefährlichkeit sicher überschätzt worden. Es beweist ja die Statistik von Fischer über 36 Fälle, dass das Endergebniss kein gar so schlechtes ist. 25 genasen, 5 starben, 5 sind ohne Angaben, während Anger noch zwei Todesfälle auf 8 Operationen angiebt, und in einem Falle von Thiersch sich Verjauchung des Zellgewebes am Halse daran anschloss. Es fragt sich auch, wie viele ungünstige Fälle dabei nicht mit veröffentlicht sind, ein gewöhnliches Charakteristicum all dieser Litteraturstatistiken.

Wie steht es denn nun mit der Sicherstellung vor Blutung nach der Unterbindung in der Continuität? Es sei gestattet, die Stellung, welche Prof. Rose zu dieser Frage einnimmt, auf Grund seines Vortrags: Ueber Stichwunden der Oberschenkelgefässe und ihre sicherste Behandlung, Zürich 1874, hier kurz zu skizziren.

Nachdem Hunter 1785 ein Kniekehlen-Aneurysma durch Unterbindung der Arteria femoralis geheilt hatte, wurde die Continuitätsunterbindung zum Princip erhoben. Die Einfachheit des Eingriffs war ja auch bestechend. Bald aber erlebte man so häufige und gefährliche Nachblutungen, dass man zur Wahl immer stärkerer Stämme schritt. Bei Blutungen aus der Radialis unterband man die Brachialis und musste es erleben (Pirogoff 1864), dass gleich hinterher der Puls zu fühlen, also höchstens eine vorübergehende Herabsetzung des Blutdrucks eingetreten war. Prof. Rose erwähnt einen Fall von Verletzung der Arteria ulnaris und radialis, wo es nach Unterbindung der Brachialis ruhig weiter blutete, und zwei Blutungen aus dem Arcus der Hohlhand, wo man Schritt für Schritt bis zur Unterbindung der Subclavia ging, ohne den Kranken zu retten. Man kam soweit, dass man wegen Blutung ohne Weiteres amputirte. „Es ist daher ein Irrthum, wenn man glaubt, mit der Continuitäts-Unterbindung den Stromlauf sicher unterbrechen zu können.“ Es blutet ja auch nach Störung der Thrombenbildung durch Abtupfen in einer Arterienwunde immer aus beiden Enden. Also bleibt als einziges Mittel, die Blutung local zu unterdrücken durch Unterbindung beider Enden, dies lässt dann aber auch nie im Stich. Auch bei Zungen-Operationen wird man nach sorgfältiger Unterbindung, die allerdings oft umständlich und schwierig ist, nie eine Nachblutung erleben.

Die Continuitätsunterbindung hilft wohl für eine Zeit lang, sodass die Operation erleichtert und die Uebersicht durch die Blutleere besser wird, aber ohne anschliessende locale Unterbindung beseitigt sie die Gefahr der Nachblutung nicht.

Bekannt sind Fälle (v. Bruns), bei welchen nach einseitiger Unterbindung Blutung auf dem Wege der Collateralbahnen eintrat,

nichts Wunderbares, da ja die anatomischen Untersuchungen klargelegt haben, dass Anastomosen zwischen den beiden Arterien fast in jedem Fall anzutreffen sind. Weichselbaum, 1873, berichtet auch über einen Fall, in dem Blutung eintrat trotz doppelseitiger Unterbindung.

Der Ecraseur hat von jeher in einem erfolgreichen Wettstreit mit dem Messer gelegen. Selbst Chirurgen, welche dem letzteren den Vorzug geben, erkennen die Bedeutung des ersteren an. Just sagt darüber auf Grund seiner zahlreichen Fälle: „Das Ecrasement linéaire hat sich an der Zunge glänzend bewährt. Seine Resultate sind günstiger als die der Messeroperation; die Blutung wird bei richtiger Anwendung des Verfahrens sicher vermieden, die Heilung beansprucht keine längere Zeit und trat bisher in allen Fällen ein. Ein Nachtheil ist nur die verhältnissmässig lange Dauer der Operation.“ Geht man an die von Prof. Rose operirten Fälle an der Hand eines so günstigen Urtheils heran, so erkennt man, dass dasselbe durchaus berechtigt ist.

In den Fällen von Escher verlief dasselbe ohne alle Blutung; die während der Anlegung entstandene Blutung stand für immer nach Anziehung der Ketten. Ein Fall hatte am 5. Tage eine kleine Nachblutung aus unbekannter Ursache.

Chassaignac hat zuerst 1855 die Application seines Ecraseurs behufs Amputation der ganzen Zunge von der Gegend unterhalb des Kinns empfohlen und das Ecrasement an menschlichen Leichen und Thieren versucht. Schläpfer, S. 40, beschreibt dasselbe ausführlich. Vergleiche auch die von ihm beigefügten Abbildungen. Das Verfahren der vollständigen Abtragung gestaltet sich ungefähr folgendermaassen: Eine leicht gekrümmte, mit einem Faden versehene Nadel dringt in eine der seitlichen Furchen des Mundbodens ein mit Vermeidung des Wharton'schen Ganges, den man aussen lässt. Diese Nadel kommt in der Mittellinie durch die Haut heraus, in der Gegend oberhalb des Zungenbeins. Das andere Ende des Fadens, in gleicher Weise mit einer krummen Nadel bewaffnet, wird als quere Schlinge über die Rückenfläche der Zunge geführt, nahe der Basis. Die Nadel, welche in die Seitenfurche des Mundbodens eindringt auf der Seite, welche derjenigen, auf welcher man zuerst eingestochen hatte, gegenüberliegt, kommt in gleicher Weise in der Mittellinie zum Vorschein, an der Austrittsstelle der ersten Nadel. Auf diese Weise hat man einen Ring, welcher die obere Fläche und die Seitenränder der Zunge umgiebt, und sich in der Gegend über dem Zungenbein schliesst. Hierauf befestigt man an das eine Ende des Fadens die Ecraseurkette, dann

führt man diese Kette so herum, dass sie genau der Bahn folgt, welche durch die zuerst angelegte Ligatur vorgezeichnet ist. Wenn die Kette so geordnet war, braucht man nur noch das Instrument spielen zu lassen, und die allmählich gesteigerte Constriction vollführt die Trennungen der hinteren Anheftungen der Zungen. Es muss jetzt nur noch der so abgetrennte Theil der Zunge von seinen Verbindungen mit dem Mundboden gelöst werden. Dies erreicht man, wenn man einen Ecraseur glatt anlegt, dessen Kette die Abtrennung der Zungenansätze in ganz horizontaler Richtung vollführt. Bei diesem Verfahren, bei welchem zwei Ecraseure nach einander thätig waren, einer um die hinteren Verbindungen, der andere, um die Zunge vom Mundboden zu trennen, nimmt naturgemäss die Operation viel Zeit in Anspruch. Es ist aber nichts im Wege, beide Ecraseure gleichzeitig spielen zu lassen. Eine Schilderung, wie die Anlegung kunstgerecht ausgeführt, und die Anwendung dreier Ecraseure combinirt werden kann, giebt Escher in der Beschreibung des von Prof. Rose am 18. Mai 1873 operirten Falles.

Von den 50 Fällen Schläpfer's wurden 31 mit dem Ecraseur behandelt, ein Beweis, dass derselbe gerade an der Zunge allen anderen Durchtrennungswerkzeugen vorgezogen wird. Gründe: Die Operation ist leichter auszuführen, als die Unterbindung der Arteria lingualis, macht nur eine Wunde, wenn nicht überhaupt ohne Hülfsoperation vorgegangen wird, und giebt eine gute Prognose.

Auch in unserem Fall thut derselbe voll und ganz seine Schuldigkeit. Bei Schläpfer's Kranken trat einmal infolge einer Nachblutung der Tod ein, 7 weitere waren von Blutung während der Operation begleitet, welche sich jedoch jedesmal leicht stillen liess. Die Misserfolge sind meistens einer unrichtigen Handhabung zuzuschreiben. Morgan, 1871, giebt zu, dass zu rasch gearbeitet wurde, während andererseits Butlin 1899 angiebt, dass bei langsamem Operiren mit dem Ecraseur unter seinen Fällen nie eine Blutung oder Nachblutung vorgekommen sei. In drei Fällen ist über die Dauer des Ecrasements nichts angegeben, in drei Fällen von Nunneley, welcher die abnorme Weichheit für die Ursache der Blutung hält, wurde wahrscheinlich nicht im Gesunden durchschnitten.

Was den Vorwurf anlangt, dass man doch im Allgemeinen in der Chirurgie vermeide, Quetschwunden zu setzen, so muss dem gegenüber betont werden, dass das Ecrasement schon infolge der Contractilität der Zungenmusculatur, und bei richtiger Anwendung überhaupt keine Quetschung verursacht, sondern eine lineare Durchtrennung bewirkt. Die Uebersicht über Schläpfer's Patienten lehrt, dass die Reaction

immer eine unbedeutende, die Wundheilung eine rasche ist. Sogar prima intentio ist möglich. Prof. Rose sah als Assistent auf der Abtheilung von Wilms bei einem in beträchtlicher Entfernung von der Spitze vorgenommenen Ecrasement beider Zungenhälften die Wunde unmittelbar verkleben.

Wie wenig schmerzhaft der Ecraseur wirkt, beweisen die Fälle in denen die Kranken nichts von dem Verfahren fühlten, obwohl sie nach der Voroperation aufgewacht, während der ganzen Dauer des Ecrasement bei Bewusstsein blieben. Es ist doch sicher ein grosser Vorzug, bei dem Alter der meisten Krebskranken und ihrer oft sehr schlechten Verfassung die Gefahren langer Narkose unter Umständen vermeiden zu können.

Der Einwurf, dass mit dem Ecraseur bei weitem nicht so gut alles Krankhafte entfernt werden könne, wie mit dem Messer, ist kaum stichhaltig. Von Schläpfer's 31 Fällen werden 26 als geheilt entlassen, über die 5 anderen fehlen Angaben. Wo eine Operation überhaupt in Frage kommt, reicht auch der Ecraseur aus. Wird doch in unserem Fall alles Gewebe senkrecht vor Epiglottis und Zungenbein entfernt, und weiter wird man auch wohl kaum mit dem Messer zu gehen sich unterfangen. Wenn es ferner darauf ankommt, dem Patienten jeden Blutstropfen zu erhalten, ist der Ecraseur allein am Platze. Weiter hat derselbe den Vorzug, dass sehr selten ein Recidiv im Munde oder an der Zunge auftritt. Bei Schläpfer's Fällen nur einmal (Morgan). Die Recidive betreffen fast immer die Cervicaldrüsen, ein Umstand, welcher eine ungeheure Erleichterung des Zustandes der Kranken bedeutet. Prof. Rose hat an seinen eigenen Fällen weder eine irgendwie bedeutende Nachblutung, noch ein Recidiv in der Ecraseurnarbe gehabt.

Vielleicht lässt sich, wie bei unserem Fall, eine Combination beider Verfahren ermöglichen, indem man die Zunge mit Messer oder Scheere von allen ihren Verbindungen löst, um so die günstigsten Bedingungen für die Anlegung des Ecraseur zu schaffen.

Auf Grund seiner Erfahrungen stellt Prof. Rose folgende Regeln auf, deren Innehaltung strengstes Gebot ist.

1. Es darf nur in genügend langen Intervallen (alle ½ bis 1 Minute einen Knips) vorgegangen werden.

2. Jeder Stoss, jede Drehung des Ecraseur, besonders aber das Herumstöbern in der Wundfläche, Sondiren und Abtupfen, sind verboten.

3. Es muss im Gesunden gearbeitet werden, sonst schneidet der Ecraseur durch; derselbe muss vertical durchtrennen.

4. Man darf nicht abgleiten; zu diesem Zweck muss man schnell furchen nach Sicherung mit dem Finger.

5. Man darf nicht wackeln oder ziehen.

Aus den angeführten Gründen folgt, dass der Ecraseur seine wohlverdiente Stellung neben dem Messer behalten muss. Der Chirurg wird sich von Fall zu Fall darüber schlüssig werden, welches Verfahren er wählen will. Die früher mit Recht gefürchtete Retraction der Zunge kommt bei vollständiger Exstirpation nicht in Betracht. Empfehlenswerth ist es, die Zunge durch eine Fadenschlinge während der Operation vorziehen und fixiren zu lassen.

Es wird sich nun darum handeln, der Nachbehandlung ein Wort zu widmen; die Beherrschung der Blutung ist schon bei der Besprechung der Operationsmethoden genügend berücksichtigt worden.

Ruhiges Verhalten nach der Operation, exacte Blutstillung während derselben wird die beste Sicherheit gegen Nachblutungen geben. Die Patienten dürfen zunächst nichts geniessen, nicht reden, sondern ihre Wünsche nur durch Vermittlung einer Schreibtafel ausdrücken. und müssen eine ruhige, halbsitzende Lage einnehmen. Bei unruhigen Kranken wird auch eine Morphiuminjection am Platze sein; denn es ist ja bekannt, dass viel gewonnen ist, wenn die nächsten 24 Stunden ohne Störung verlaufen sind.

Dann wird die Nachbehandlung in ihr Recht treten. Butlin, 1894, legt auf diese besonders grossen Werth. Er sucht durch Jodoformbestäubung die Wunde möglichst frei von Zersetzungen zu halten, in der begründeten Furcht, dass schlechte Wundsecrete tödtliche Complicationen bewirken können. Die Ernährung geschieht per rectum, im Nothfall mit der Schlundsonde. Die in Bethanien in solchen Fällen angewandte Behandlung ist aus der Krankengeschichte ersichtlich. Durch Spülen des Mundes mit Kalium chloricum wird daneben für möglichste Desinfection gesorgt. Diese letztere ist um so mehr am Platze, wenn man durch die Voroperation gesetzte Weichtheilwunden vernäht hat; denn wenn auch, wie in unserem Fall, eine prima intentio oft eintritt, so sind doch auch häufig Eitersenkungen entstanden, welche in dem lockeren Zellgewebe des Halses einen besonders bösartigen Charakter annehmen (Gamgee, Birmingham 1868). Man kann deshalb verstehen, dass in der vorantiseptischen Zeit von Chelius-Blasius u. A. verlangt wurde, eine Oeffnung für den Abfluss von Secret und Speichel zu lassen. In dem von Escher publicirten Fall vom 18. Mai 1873 wurde die Wunde mit ausgezeichnetem Erfolge offen behandelt. Um zu vermeiden, dass infolge von Verschluss des

Kehlkopfeingangs durch die Epiglottis Asphyxie erzeugt wird, kann man dieselbe zweckmässig durch Naht sichern.

Erwähnt doch Tuffier 1884 einen nach Regnoli-Billroth-scher Methode operirten Fall von Totalexstirpation, bei welchem sich, als der Kranke am Abend nach der Operation gestorben war, zwei polypenartige Geschwülste an der Epiglottis fanden, welche zusammen mit Blutgerinnseln den Kehlkopfeingang verlegten.

Wie steht es nun mit der Mortalität nach Zungenexstirpation? Schläpfer hat unter seinen 50 Fällen 39 Heilungen zu verzeichnen. 11 Mal trat Tod infolge der Operation ein. Die Betrachtung der Krankengeschichten lehrt auch, dass die auf natürlichem Wege Operirten ein weit besseres Resultat liefern (von 30 — 2 Todesfälle), als die Fälle mit Voroperation (von 20 — 9 Todte), wie ja a priori anzunehmen war. Das erstere Resultat ist ein Beweis dafür, dass die Operation an sich kein so sehr gefährlicher Eingriff ist. Auch das letztere Ergebniss kann nicht ohne Weiteres dagegen verwendet werden, wenn man bedenkt, dass z. B. Syme's zwei Fälle aus den Jahren 1857 und 1858 infolge noch zu geringer Erfahrung mit der Operation einen schlechten Ausgang nahmen. Zu berücksichtigen ist ferner die Schwere und Ausdehnung der Erkrankung, der elende Zustand der Patienten, der gewaltige Eingriff, den die Operation doch immer darstellt. Von den 46 Kranken Butlin's starb nur ein 75jähriger Mann 5 Wochen nach der Operation an Sepsis, dem neben der Zunge auch Lymphdrüsen entfernt und die Arteria lingualis unterbunden waren. Darunter befanden sich 4 Fälle von Totalexstirpation, und alle Kranken waren im Alter von 33—75 Jahren. 16 Fälle waren complicirt mit Lymphdrüsen oder Unterbindung. Von den erwähnten 69 Fällen Kocher's wurden 89,5 Proc. als geheilt entlassen.

Von König's 25 Fällen (1885) endeten 7 unmittelbar letal. Diese Zahlen beweisen, dass die Operation ihre volle Berechtigung hat, und es unterliegt wohl keinem Zweifel, dass die Resultate bei grösserer Vorsicht während der Operation und in der Nachbehandlung noch besser werden, vermag doch Schläpfer sicher in drei Fällen auf Fehler in diesen Punkten den Tod zurückzuführen.

Eine andere Frage ist die, wie lange die Heilung anhält, ob überhaupt die Lebensdauer durch die Operation verlängert wird und ob im Falle eines Recidivs dem Patienten ein erträgliches Dasein zugesichert werden kann.

Butlin fand so häufig secundäre Drüsenerkrankungen, dass er in jedem Fall zur Entfernung derselben räth, eventuell in einer zweiten Sitzung.

1897 wies Heidenhain darauf hin, dass die Zungencontractionen die inficirende Substanz in die Lymphbahnen weiter befördern, dass darauf die Bösartigkeit des Carcinoms grösstentheils beruhe.

Einen weiteren wichtigen Aufschluss über die Recidivität beim Carcinoma linguae geben Küttner's Untersuchungen 1898; derselbe stellt fest, dass die Zunge sehr reich an Lymphbahnen ist, dass die Lymphe einer Seite zu den beiderseitigen Drüsen abfliesst, und dass die abführenden Lymphbahnen zahlreiche Anastomosen eingehen. Die Lymphdrüsen der Zunge sind die Glandulae submaxillares, cervicales profundae auf der Vena ingularis interna, die kleinen Glandulae linguales und die zwischen den beiden Genio-glossi gelegenen Drüsen. Ausserdem sind directe Verbindungen der Zunge mit den Glandulae supraclaviculares vorhanden.

An der Hand seiner 40 Fälle stellt Binder 1896 fest, dass

1. die Lebensdauer der wegen Zungenkrebs Operirten, die später einem Recidiv erlegen sind, gegenüber den nicht Operirten (die Dauer des Zungencarcinoms beträgt 1—1½ Jahre) um durchschnittlich 5 Monate verlängert wird, und dass
2. die Carcinome in einer Anzahl von Fällen (8 = 29,2 Proc.) sicher geheilt sind. Diese Fälle blieben 1½ bis 12½ Jahre geheilt. 22 Mal waren Drüsen ergriffen. Die Patienten waren meistens im 6. oder 7. Decennium.

Nach Anger beträgt die Lebensdauer der nicht Operirten 14 Monate, der operativ Behandelten, bei denen ein Recidiv auftrat, 24 Monate.

In Schläpfer's Fällen trat bei keinem ein Recidiv im Munde auf, jedenfalls gegenüber den Leiden, welche ein jauchiges Geschwür im Munde verursacht, ein grosser Gewinn. In unseren Fall war nach Monaten noch kein Recidiv vorhanden.

Weber berichtet im Handbuch von Billroth und Pitha über einen Patienten, der 12 Jahre recidivfrei war, G. Buchanan (1895) sogar über einen Zeitraum von 30 Jahren. Daraus folgt, dass die Operation durchaus nicht schlechtere Resultate giebt, als die anderer Carcinome. Von Kocher's Fällen waren 34,3 Proc. recidivfrei (7 Monate bis 8 Jahre). Er erinnert dabei an die Thatsache, dass ein auftretendes Recidiv meistens innerhalb der ersten Monate zum Vorschein kommt. Auf Grund seiner Resultate kommt er zu dem auffallenden Schluss, dass die Kranken, welche seinerzeit den schwersten Eingriffen

ausgesetzt waren, am längsten die Operation überlebten, mit anderen Worten, dass diejenigen am meisten Aussicht haben, lange ohne Recidiv zu bleiben, welche am radicalsten operirt sind.

Ein besonderes Capitel, welches begreiflicher Weise immer im Vordergrund des Interesses stand, hat von jeher die Betrachtung der Functionsstörungen nach Ablatio linguae eingenommen. Da möge gleich Anfangs hervorgerufen werden, dass trotz des doch sehr radicalen Eingriffes bei unserem Kranken Schluck- und Sprachvermögen bei seiner Entlassung ein verhältnissmässig gutes war, im Vergleich zu dem Zustand, in welchem derselbe sich vor der Operation befand. Schläpfer kommt zu dem Ergebniss, dass die Kranken alle sehr früh zu sprechen beginnen. Die Sprache bessert sich mit dem Fortschritt der Heilung. Die Vocale zeigen keine wesentlichen Abnormitäten, nur wird hervorgehoben, dass das i schlecht ausgesprochen werden konnte. Die Lippenbuchstaben, bei denen die Zunge gebraucht werden muss, können schlecht gesprochen werden, ebenso die Gaumenbuchstaben. Die Zungenbuchstaben zeigen, wie zu erwarten, bedeutende Störungen. Fast immer heisst es, dass die Sprache durch die Operation eine wesentlich verbesserte geworden ist. Inwiefern eine von Rizzoli beobachtete, sowie von Rose in dem von Escher veröffentlichten Fall „Schaub“ constatirte Regeneration der Zunge in der Längsrichtung zur Beobachtung kommt, welche doch sicher auf die Wiederherstellung des Sprachvermögens von Einfluss ist, muss noch weiteren Untersuchungen unterliegen.

Von wesentlicher Bedeutung dafür scheinen mir auch die zuweilen eintretenden Formveränderungen der Mundhöhle durch Schleimhautverziehung infolge Narbencontraction zu sein. Prof. Rose, welcher meines Wissens zuerst auf die Hülfe, die dem Chirurgen bei plastischen Operationen durch die von ihm so genannte Schleimhautverziehung zu statten kommt, aufmerksam gemacht hat in seiner Arbeit: „Die Operation der Blasenscheidenfisteln“ (Berlin 1863, in den alten Charitéannalen), erläutert darin an der Hand von Abbildungen, wie der Substanzverlust nach der Wilms'schen Operation der oberflächlichen Blasenmutterfisteln durch Herbeiziehen der Nachbartheile ausgeglichen und die Spannung beseitigt wird. Die Harnröhre und vordere Blasenwand sieht man schliesslich vom Schambogen abgezogen, es bildet sich vor Allem, indem die Verschiebung auch das benachbarte Bauchfell beeinflusst, ein tiefer vorderer Douglas. Die natürliche Excavatio utero-vesicalis peritonei geht bis zur oberen Wand der Scheide hinab, statt dass das Bauchfell sich wie sonst von der

hinteren Blasenwand 1 Zoll höher gleich zu dem Uteruskörper hinüberschlägt. Dabei verstreicht die Portio vaginalis, wie in der Gravidität durch die eintretende Narbencontraction fast vollständig, ein merkwürdiger Verschiebungsprocess.

Einen in dieser Hinsicht interessanten Fall hat Schläpfer an einem Fall von Prof. Rose in seiner Arbeit beschrieben und durch Abbildungen nach Photographien erläutert. Man sieht daran deutlich, wie an dem Zungenstummel, der sich wohl z. Th. neu gebildet hatte, die Schleimhaut von allen Seiten herübergezogen war, sodass die vorderen Gaumenbögen, statt eine senkrechte Fläche zu bilden, im Winkel von 45° zum emporgehobenen Mundboden gehen.

Welche Rolle die Schleimhautverziehung spielen kann, hatte ich kürzlich selbst zu beobachten Gelegenheit an einem in Bethanien operirten Kranken. Derselbe kam mit einem nach 9 Jahren eingetretenen Carcinom-Recidiv der rechten Unterlippe und Wange, und wurde davon radical befreit. Bei dem plastischen Ersatz des rechten Mundwinkels, welcher infolge der nöthig gewordenen grossen Ausdehnung der Operation weit nach rechts zu liegen kam, konnte eine grosse Partie nicht mit Schleimhaut besäumt werden. Die Stomatopoëse, offen behandelt, heilte in 17 Tagen per primam, und es zeigte sich nun, dass die Schleimhaut der Aussenfläche des Unterkiefers und des Zahnfleisches rechts spontan zur Deckung herangezogen war und sich auf den Rest der Unterlippe umschlug. Mit dem Finger konnte man fühlen, wie an der Aussenfläche der Mandibula, wo vorher die natürliche Rinne der vorderen Mundhöhle sich befand, die Schleimhaut horizontal von den Zähnen straff gespannt nach aussen sich erstreckte. So war durch Narbenzug in 17 Tagen eine über Quadratzoll grosse Fläche, für die es bei der Operation an Schleimhautbedeckung gefehlt hatte, nachträglich damit versehen.

In unserem Fall tritt eine glatte Vernarbung der Granulationsfläche im Munde auf Kosten der Wangenschleimhaut ein. Der Patient wird mit einer nur markstückgrossen nicht bedeckten Partie entlassen: als er sich wieder vorstellt, ist dieselbe bis auf Erbsengrösse zusammengeschrumpft.

Ehrmann, Heidelberg 1894, welcher sowohl das in der Litteratur zerstreute Material über Functionsstörungen bei totalem Zungenmangel gesammelt, als auch an einem Fall eingehende Beobachtungen angestellt hat, kommt zu folgendem Ergebniss:

Die in ihrer Bildung von der Zunge ganz unabhängigen Lippenlaute bleiben unberührt, die Buchstaben, bei denen die Zunge gebraucht werden muss, um der Mundhöhle eine bestimmte Form zu geben

sind bedeutend verändert. Zu den letzteren gehören die sogenannten Zungenbuchstaben, aber auch die Gaumenlaute, welche streng genommen ebenfalls Zungenlaute sind, da es auch hier die Zunge ist, welche durch Hebung des hinteren Theils ihres Rückens die Verengerung oder den Verschluss bewirkt. Defecte in der Articulation der Zungen- und Gaumenlaute werden dauernd bleiben, wenn auch durch Zuhülfenahme sonst bei der Articulation nicht oder nur wenig thätiger Hülfs-Mechanismen eine für gewöhnliche Zwecke ausreichende Verständlichkeit erzielt werden kann. Die Consonanten-Articulation ist mehr gestört als die Vocal-Bildung, da zur ersteren ein viel ausgedehnteres und feineres Spiel der Zunge nöthig ist, als bei der letzteren. Von unserm Patienten heisst es: Er vermag sich verständlich zu machen, während er vor der Operation kaum zu verstehen war. Es muss eben als Hauptsache bei den grossen Operationen betont werden, dass die Kranken eine verständliche Sprache erst dadurch wieder erlangen.

Das Kauen und Schlingen kommt bei der Vorsicht, welcher die Patienten hinsichtlich der Ernährung unterstellt sind, erst in der späteren Zeit der Nachbehandlung in Frage. In den Fällen von Schläpfer konnten die meisten mit Leichtigkeit kauen und schlucken, „überraschend", wie es heisst, wenn man berücksichtigt, wie sehr beeinträchtigt diese Functionen vor der Operation infolge der Natur des Leidens waren. Die Kranken lernen bald eine richtige Auswahl der Kost und gewöhnen sich, den Bissen zweckmässig zu formen durch compensatorische Action der Wangenmuskeln und des Mundbodens. Das Kauvermögen kommt dabei wenig in Betracht, weil dasselbe durch den Mangel an Zähnen schon vorher sehr benachtheiligt war, weshalb die Patienten auch meist festweiche den festen Speisen vorziehen. Sie giessen die Flüssigkeiten anfangs in den Rachen, ohne Schwierigkeit, da der Glottis-Verschluss durch die Epiglottis gesichert ist, wenn der Genio-hyoideus erhalten blieb. Ein merkwürdiges Licht auf die Bedeutung der Epiglottis wirft übrigens ein Befund, den Prof. Rose gemacht hat. Es handelte sich um ein Mädchen, welches, am Fuss operirt, nach der Operation zu Grunde ging. Bei der Section fand sich, dass die Epiglottis vollkommen fehlte, ohne dass im Leben irgend etwas darauf hingewiesen hatte. — Später beugen die Kranken den Kopf nach hinten und vermögen so ohne Schwierigkeit zu schlucken. Es wird sogar von Leuten berichtet, welche nach Verlust der Zunge an table d 'hôte essen konnten, ohne Aufsehen zu erregen (Syme 1866).

Nach Ehrmann sind Kau- und Schluckkewegungen erheblich

gestört, das Schlucken weniger als das Kauen. Der Antheil der Zunge am Schlingen (Rückwärtsschiebung der Bissen) ist leicht zu ersetzen:

1. Durch die fast durchweg beobachtete Hintenüberneigung des Kopfes, wodurch die Speisen über den Kehlkopfeingang nach unten geworfen werden.
2. Durch Nachhülfe mittels geeigneter Instrumente.
3. Wenn der Mundboden beweglich ist, durch diesen.
4. Durch Wangen-Action.

Die Operationen, welche ausser der Zunge den musculösen Mundboden (Musculus mylohyideus, genio-hyoideus) mehr oder weniger entfernen, beeinträchtigen das Schlingen in höherem Masse, als die weniger eingreifenden Methoden der Entfernung per os mit oder ohne Wangenspaltung. Die Mitwirkung der Zunge am Kaugeschäft lässt sich weniger leicht ersetzen, nur durch grössere Lippen und Wangenaction. Schleimhautverziehung und Narben-Contraction, sowie eine etwaige Regeneration der Zunge werden mit der Zeit fördernd einwirken. Der Verschluss, den die Zungenwurzel gegen Verschlucken bildet, lässt sich relativ leicht ersetzen; die Epiglottis kann durch die Speisen mechanisch heruntergedrückt werden. Immerhin stellt sich leicht lästiger Hustenreiz ein. Der Geschmack wird nach Schläpfer ebenfalls verhältniss wenig betroffen. Dass derselbe in unserem Fall für feinere Unterscheidungen erloschen ist, nimmt bei dem Umfang der Operation wohl kein Wunder. Auch Escher weiss nur von geringen Abweichungen zu berichten. Ehrmann stellt fest, dass bei Zungenlosen immer Geschmacksstörungen vorhanden sind. Jedoch reicht für gewöhnliche Zwecke bei Genuss von Speisen die Geschmacksempfindung aus. Inwieweit diese Erfahrung damit zusammenhängt, dass auch an der Epiglottis und den Gaumenbögen Geschmackspapillen nachgewiesen sind, bedarf noch der näheren Untersuchung.

Aus den angeführten Zusammenstellungen über Mortalität, Recidivität und Functionsstörungen erhellt, dass die Frage nach der Berechtigung der vollständigen Zungen-Exstirpation wohl zu bejahen ist. Erschwert wird die Operation durch die Ungunst des Operationsgeländes. Bedenkt man jedoch den elenden Zustand, in welchem die Kranken sich bis zu ihrem Ende befinden, die unerträglichen Schmerzen, die Gewissheit, dass sie nach qualvollem Leiden, wo ihnen die Natur desselben jeden Lebensgenuss verekelt, unrettbar dem Tode verfallen sind, so wird man den Satz als berechtigt anerkennen, dass der Chirurg zum Messer greifen muss, wenn nur ein Fünkchen Hoffnung

auf Erfolg vorhanden ist, und die Dankbarkeit des Kranken wird ihm dafür lohnen.

Die Prognose wird aber noch besser werden, wenn die Kranken nicht, wie gewöhnlich, in vorgeschrittenem Stadium, in elendester Verfassung kommen, sondern wenn sie nach früh gestellter Diagnose zur radicalen Entfernung in sachgemässe chirurgische Behandlung treten.

Diese frühzeitige Diagnose wird meistens Sache einer genauen Untersuchung durch den praktischen Arzt sein. In der Mehrzahl der Fälle schliesst sich die Carcinom-Entwicklung an den chronischen Reiz durch cariöse Zähne oder andere lange dauernde Reizzustände an. Auffällig ist, wie gering dabei oft im Anfang die Beschwerden sind. Kommt es doch vor, dass Drüsenschwellungen (Kocher) das erste Symptom bilden. In anderen Fällen stehen Zahnschmerzen von neuralgischem Charakter im Vordergrund. Auffallend ist der grosse Procentsatz, den Männer dem Krebs liefern, meistens Raucher. Kocher führt die starke Zunahme des Carcinoms in Nord-Amerika auf die Steigerung des Brantweinverbrauchs zurück, welcher eine Schädigung des Epithels zur Folge hat. In andern Fällen entwickelt sich der Krebs auf dem Boden eines syphilitischen Ulcus oder einer Psoriasis linguae. Whitehead erwähnt, dass unter seinen Fällen sieben Mal Lues den Boden bereitet habe, 61 Mal starkes Rauchen, 33 Mal Reiz der Zähne. Darauf ist vor allem das Augenmerk zu richten, denn das Zusammentreffen dieser Jahre lang einwirkenden Schädlichkeiten mit Carcinom lässt den Gedanken nicht abweisen, dass dieselben die veranlassenden Momente abgeben, wenn uns auch die Grundursache nicht bekannt ist. Eine richtige Prophylaxe, Abfeilen scharfer Zahnkanten, Beschränkung des Rauchens, Beachtung jeder Schrunde wird daher von grossem Werthe sein.

Mit Recht aber wird andererseits von chirurgischer Seite hervorgehoben, dass eine Behandlung mit Aetzmitteln durchaus verboten ist, da sie gewöhnlich ein rapides Wachsthum der Geschwulst zur Folge hat und so die Bedingungen für eine Operation bedeutend ungünstiger gestaltet.

XI.

Aus der chirurgischen Universitätsklinik zu Giessen (Prof. Dr. Poppert).

Ueber Hepatopexie.

Von

Dr. Carl Böttticher,

Assistenzarzt der Klinik.

(Mit 3 Abbildungen.)

Wenn man vor anderthalb Decennien von einer „Chirurgie der Leber“ sprach, so dachte man dabei nur an einige wenige chirurgische Eingriffe: an die operative Behandlung des Leberabscesses, die Eröffnung der Gallenblase und die chirurgische Therapie des Leberechinococcus. Wie aber für so manches Organ des menschlichen Körpers, so hat die Einführung und ausgiebige Nutzbarmachung der Antiseptik, vor Allem der Aseptik im Verein mit einer sich von Jahr zu Jahr mehr vervollkommnenden Technik auch auf dem Specialgebiet der Leberchirurgie die bis dahin so eng gezogenen Schranken des menschlichen Wollens und Könnens beträchtlich weiter hinausgerückt. Ich erinnere an die Verletzungen der Leber und ihrer Adnexe. Wie hat man es doch in neuester Zeit verstanden, dieselben der chirurgischen Behandlung zugänglich zu machen, und zwar mit einem Erfolge, welcher die vordem so traurige Prognose dieser Leberwunden heute um vieles günstiger erscheinen lässt! — Ein weiteres Angriffsobject, an welches sich noch vor Kurzem die Hand des Operateurs nicht heranwagte, sind jetzt dem Chirurgen die Geschwülste der Leber. Man hat uns gelehrt, ihre Entfernung durch Resection der erkrankten Leberstücke zu bewerkstelligen. Terrier und Auvray[1])*) haben in ihren Studien über die Resection der Leber 45 einschlägige Beobachtungen zusammengestellt, während

*) Die kleinen Ziffern im Text beziehen sich auf das am Schluss befindliche Litteraturverzeichniss.

Keen[2]) erst kürzlich noch über 76 Fälle berichtet hat, wo wegen Geschwulstbildung eine Leberresection ausgeführt worden ist.

Und endlich die pathologischen Stellungs-, Form- und Lageveränderungen der Drüse! — auch diese scheut man sich nicht mehr operativ zu behandeln, sobald die dadurch gesetzten Beschwerden und Krankheitserscheinungen ein derartiges Vorgehen gerechtfertigt erscheinen lassen. Was speciell die zu letztgenanntem Zweck ersonnenen Operationsverfahren anbetrifft, so kennt man deren zwei. Die eine und zwar die jüngere Methode, besteht in der Resection des verlagerten Leberlappens. Ihre Anwendung ist selbstverständlich nur dort möglich, wo neben der Dislocation eine Abschnürung von Lebersubstanz sich vorfindet, also bei exquisiter Schnürlappenbildnng. Nur dreimal ist, wie wir später noch sehen werden, dieser Eingriff bislang ausgeführt worden. — Das andere Operationsverfahren, welches ebenfalls eine Correctur gewisser Stellungs- und Lageveränderungen der Leber auf blutigem Wege anstrebt, tritt uns entgegen in der Hepatopexie oder Hepatorrhaphie, d. h. der Fixation der herabgesunkenen, bezw. verlagerten, beweglichen Leber durch die Naht.

Im Folgenden will ich versuchen, unseren heutigen Standpunkt bezüglich dieser Operation klarzulegen. Fragen wir zunächst: Bei welchen pathologischen Form- und Lageveränderungen der Leber kann die Hepatopexie indicirt sein? —

Der höchste Grad von Lageveränderung der Leber findet seinen Ausdruck in der sogen. „Wanderleber".

Es ist das Verdienst Cantani's, durch seine: „Caso di fegato ambulante" betitelte, 1866 erschienene Veröffentlichung[3]) die Aufmerksamkeit der modernen Kliniker auf dieses eigenartige Leiden gelenkt und dadurch erst den Anstoss zu eingehendem Studium desselben gegeben zu haben. Damit soll jedoch nicht gesagt sein, dass das Vorkommen von Leberdislocationen nicht auch schon den älteren Aerzten bekannt gewesen sei. Langenbuch führt in seiner Monographie[4]) mehrere Autoren an, ohne jedoch eines deutschen Forschers Erwähnung zu thun, welcher wohl die älteste anatomische Beschreibung einer „Wanderleber" gegeben haben dürfte. Diese Veröffentlichung aus dem Jahre 1754 stammt von Laurent. Heister[5]) und giebt mit Hilfe einer beigefügten Zeichnung ein klares, anschauliches Bild der vom Verfasser gelegentlich einer Autopsie angetroffenen „Wanderleber". Höchst naiv erscheint uns nur die Art, wie Heister in ätiologischer Hinsicht über eine so auffallende Lageveränderung des Organs hinwegzukommen versucht: „Durch diese Lage hat Gott vielleicht

zeigen wollen, dass er, wenn es sonst sein Wille gewesen wäre, der menschlichen Leber immer solche Lage hätte geben können."

Mit der Bezeichnung „Wanderleber" (Hepar mobile s. migrans) oder, wie die Franzosen sagen: L'hépatoptose totale. bezw. le foie totalement mobile belegen wir heute ein Krankheitsbild, bei welchem die Leber aus ihrem Zusammenhang mit dem Zwerchfell vollkommen losgelöst und aus dem ihr von der Natur bestimmten Lagerungsort in tiefere Partien der Bauchhöhle herabgesunken ist. Sie ist en masse ausgewandert, so dass, um einen Ausdruck von Terrier und Auvray[1]) zu gebrauchen, schliesslich eine „wirkliche Luxation der Leber mit anormaler Beweglichkeit" vorliegt. Diese unnatürliche Beweglichkeit ist für die totale Hepatoptose im höchsten Grade charakteristisch. Sie wird nur ganz ausnahmsweise vermisst werden, und zwar allein dann, wenn das verlagerte, zuerst bewegliche Organ im weiteren Verlaufe des Leidens infolge später aufgetretener Adhäsionen von Neuem fixirt worden ist. Nur in solchem Fall wird es unmöglich sein, eine Wanderleber durch äusseren Druck. durch einfaches Hinaufdrängen wenigstens vorübergehend in ihre normale Lage zurückzubringen. — Hält man an der eben gegebenen Definition fest, so ist — und darin stimmen wohl alle Autoren überein —, das Vorkommen der Wanderleber als sehr selten zu bezeichnen. Dabei ist noch besonders zu berücksichtigen, dass sich unter den als Hepar migrans bisher veröffentlichten Fällen sicherlich eine ganze Reihe von Beobachtungen befindet, welchen diese Krankheitsbezeichnung nicht zukommt. So will Wolff[6]) unter 70 seit Cantani publicirten Krankengeschichten nur 19 gelten lassen, in welchen der stricte Beweis für die Diagnose „Wanderleber" hinreichend erbracht sei.

Bezüglich des Vorkommens des Leidens sei noch bemerkt, dass die totale Hepatoptose bei Frauen ausserordentlich viel häufiger angetroffen werden dürfte als bei Männern. Unter den 23 Kranken, welche wegen Wanderleber der Hepatopexie unterworfen worden sind, befinden sich 21 Frauen und 2 Männer (vgl. unten Fall 4 und 15).

Mag nun auch das Capitel „Wanderleber" in letzter Zeit vielfacher Bearbeitung unterworfen worden sein, — es ist dessenungeachtet noch immer Gegenstand lebhafter Controverse, und zwar, wie wir zugeben müssen, mit vollem Recht. Denn dieses Leiden, oder besser gesagt die unter den Bezeichnungen „totale und partielle Hepatoptose" zusammengefassten Krankheitszustände können auch heute noch nicht weder ihrem Wesen nach, noch in ihrer Aetiologie und in

ihren Folgen als vollkommen klargelegt und ergründet bezeichnet werden.

Eine auch nur einigermaassen erschöpfende Behandlung den soeben berührten Punkten zu Theil werden zu lassen, liegt nicht in meiner Absicht. Nur das, was zum Verständniss für die zu besprechende operative Behandlung pathologischer Form- und Lageveränderungen der Leber gehört, mag hier Platz finden. Werfen wir zunächst einen Blick auf die

Pathologische Anatomie

der Wanderleber! — Das Wenige, was wir darüber wissen, ist gewonnen zum Theil durch Sectionen, welche indess auch nur in sehr beschränkter Anzahl ausgeführt worden sind, und zudem — wie Langenbuch[4]) meint — meist noch unreine Fälle betrafen, zum Theil an der Hand von operativen Eingriffen, welche man im Laufe der letzten Jahre behufs Sicherstellung der Diagnose oder von vornherein behufs Beseitigung von Leberdislocationen ins Werk gesetzt hat.

Vor Allem ging man darauf aus, angeborene Anomalien, so z. B. congenitale Defecte eines der natürlichen Leberbänder ausfindig und für das Bestehen einer Wanderleber verantwortlich zu machen. So liessen sich in einem Fall, welchen Longuet (1, S. 628) beobachtete, weder das Lig. suspensorium, noch dessen laterale Fortsetzungen auffinden. „Die Leber, vollkommen frei an all ihren Rändern, berührte nirgends mehr das Diaphragma.“ Einen ähnlichen Befund betreffs des Lig. suspensorium s. falciforme erhoben Lannelongue und Faguet[7]) bei einer Patientin, bei welcher sie die Hepatopexie ausführten (Fall 5). Dagegen vermisste Kirmisson[8]) an einem durch Section gewonnenen Präparat das Lig. coronarium.

Andere Forscher suchten die Ursache für die Dislocation und abnorme Beweglichkeit der Leber in dem von Meissner[9]) zuerst beschriebenen Mesohepar zu finden. Meissner verstand darunter eine höchstwahrscheinlich angeborene Anomalie, bei der sich statt des gewöhnlich straffen, kurzen Lig. coronarium von vornherein ein schlaffes, verlängertes, dem Mesenterium analoges Aufhängeband vorfinden soll. Ein diese Ansicht anscheinend bestätigender, von Kranold[10]) mitgetheilter Fall, in welchem ein solches Mesohepar in der Länge von 1,8 cm thatsächlich angetroffen wurde, verliert einmal durch das complicirende Carcinom der Leber an Werth, sodann aber war in demselben, wie der Autor selbst zugiebt, die Möglichkeit keinesfalls ausgeschlossen, dass das Mesohepar erst intra vitam durch irgend einen begünstigenden Factor acquirirt, also gar nicht congenitalen Ursprungs

gewesen sei. Ein weiteres Moment, welches uns die Meissner'sche Theorie als eine willkürliche erscheinen lässt, liegt darin, dass ausser den genannten Autoren Niemand sonst ein Mesohepar an der Leber eines erwachsenen Individuums zu Gesicht bekommen hat. Deshalb hält sich Faure[11]), dessen anatomisch-physiologische Untersuchungen über den „Appareil suspenseur du foie", bezw. über die Hepatoptose von grundlegender Bedeutung gewesen sind, auf Grund seiner Studien zu dem Urtheil berechtigt: „Le mésohépar invoqué par Meissner n'existe pas."

Es liegt auf der Hand, dass ein Herabgesunkensein der Leber nothwendigerweise mit einer „Dehnung der beiden Lamellen des Lig coronarium" und einer „Lockerung der zwischen ihnen gelegenen Bindegewebsanheftung der hinteren Leberfläche" (Langenbuch) verknüpft sein muss. Diesbezügliche Leichenbefunde wurden auch von den Autoren, welche überhaupt diesem Punkte ihre Aufmerksamkeit zuwandten, erhoben (Kirmisson, Symanowsky u. A.). Auch Ramsay (Fall 18) fand bei seiner Patientin ein verlängertes Lig. suspensorium. Es wäre indess durchaus unrichtig, anzunehmen, dass diese Verlängerung der Aufhängebänder die Veranlassung zur Leberdislocation gegeben hätte. Schon Winkler[12]) vertrat die Ansicht, dass die mechanische Leistung der Leberligamente für gewöhnlich viel zu hoch angeschlagen werde. Die Bänder kämen höchstens bei seitlichen Excursionen des Organs als hemmende Factoren zur Geltung. Den directen Nachweis, dass unter den Fixationsmitteln der Leber den Bändern nur ein geringer Werth, der Vena cava inferior dagegen die grösste Bedeutung zukomme, hat Faure durch seine experimentellen Belastungsversuche erbracht. Zu der gleichen Ansicht haben sich Létienne[13]) und Godart-Danhieux[40]) bekannt. — Mit dieser Anschauung deckt sich übrigens auch ein Befund, den Faure selbst bei der Autopsie eines Falles von ausserordentlich beweglicher Wanderleber festzustellen in der Lage gewesen ist. Die Vena cava erschien, wie Faure[11]) sich ausdrückt, „extraordinairement lâche et comme allongée, se laissant écarter sans peine du flanc droit de la colonne vertébrale. Quand on imprime au foie des mouvements divers, elle les suit sans difficulté, en formant, au niveau de son adhérence hépatique, un coude prononcé, grâce auquel elle s'écarte de la colonne lombaire, au point qu' il est facile, en rompant à peine quelques fibres conjonctives, de passer le doigt entre la face postérieure de la veine cave et les vertèbres sous-jacentes." Auch Leube[14]) fand bei ausgesprochener Stauungs- und Wanderleber neben sehr bedeutender Dehnung der Aufhängebänder eine Lockerung

im Bereich jener Partien, wo die Leber an der Wirbelsäule durch die untere Hohlvene fixirt ist, und erblickte in solchem Verhalten der Vene, wenn auch nicht das Hauptmoment für das Zustandekommen der Leberwanderung, so doch einen die Lageveränderung der Drüse unterstützenden Factor. — Immerhin können diese von Faure und Leube an der Vena cava inferior beobachteten Veränderungen sehr wohl nur zufällige, vielleicht auch secundäre Erscheinungen dargeboten haben. Faure selbst warnt davor, sie ohne Weiteres verallgemeinern zu wollen. — Noch mehr aber als von der Vene gilt letzteres von den kurz vorher erwähnten, hier und da gefundenen Abweichungen des übrigen Aufhängeapparates der Leber. Sie müssen sämmtlich pathologisch-anatomisch als zu wenig charakteristisch für den Krankheitsbegriff „Wanderleber" angesprochen werden.

In welcher Lage hat man nun Wanderlebern gelegentlich der Sectionen oder Laparotomien angetroffen? Das aus der Zwerchfellsaushöhlung ausgewanderte Organ kann alle möglichen Lagen im Abdomen einnehmen, je nachdem die abnorme Beweglichkeit einen leichten oder einen hohen Grad erreicht hat. Allerdings scheint die Leber fast immer die rechte Bauchhälfte in Beschlag zu nehmen, nur ausnahmsweise die linke. Langenbuch[4]) unterscheidet zwei Typen. Entweder schwebe die Leber, nachdem sie sich horizontal gesenkt und gleichzeitig um ihre Querachse etwas nach vorn gerollt habe, mit ihrer Masse in der Mitte der Leibeshöhle, oder aber sie sei mit dem rechten Lappen voran an der rechtsseitigen Innenfläche der Peritonealhöhle herabgeglitten; ihr unteres Ende sei dann hinter der Crista oder noch tiefer, hinter dem Schambein gelegen. Letztere Locomotion scheint auch von Faure[11]) für die häufigere gehalten zu werden. Dieser Autor erwähnt noch eine dritte seltenere Verlagerung, dadurch entstanden, dass das Organ sich dreht, „il bascule par son bord postéro-supérieur et vient, retenu par le ligament falciforme, appliquer sa face inférieure contre la paroi abdominale." Allen diesen Lageveränderungen der Leber ist das gemeinsam, dass das leergewordene Zwerchfellsgewölbe durch Darmschlingen von Neuem angefüllt wird, ein Punkt, der, wie wir noch erfahren werden, einer richtigen Diagnosestellung grosse Schwierigkeiten bereiten kann.

Von einzelnen Beobachtern ist auf das Vorkommen von Adhärenzen aufmerksam gemacht worden. Durch eine Perihepatitis ins Leben gerufen hat man dieselben bald zwischen Zwerchfell und Dislocationsleber (Demarquay), bald zwischen Leber und den benachbarten Eingeweidetheilen constatirt, (Symanowsky[11]), Bobrow)[15]), im letztgenannten Fall gelegentlich der Hepatopexie (vgl. Fall 10).

Bei einer anderen Patientin, welche Richelot[17]) operirte, lag die Leber in der rechten Fossa iliaca als ein unbeweglicher Tumor in Folge von Verlöthung ihrer Oberfläche mit der vorderen Bauchwand. Ihre Reposition in annähernd normale Lage und ihre Fixation im oberen Wundwinkel gelang erst nach blutiger Lösung der Verwachsungen (vergl. Fall 6). Die Bedeutung solcher Adhärenzen liegt nun nicht allein darin, dass sie die Lage des dislocirten Organes beeinflussen und durch sich selbst Störungen veranlassen können, sondern auch darin, dass sie die Beweglichkeit, eines der Cardinalsymptome der totalen Hepatoptose einschränken oder gar aufheben, ein Moment, welches ebenfalls in diagnostischer Hinsicht zu groben Irrthümern Anlass geben kann. Soviel über die pathologische Anatomie der Wanderleber! Wir müssen zugeben, sie wirft im Grossen und Ganzen recht wenig Licht auf die

Aetiologie der totalen Hepatoptose.

Wie über die Aetiologie der Wanderniere, so ist auch über diejenige der Wanderleber viel nachgesonnen und geschrieben worden. Fast jeder Autor, welcher über einen neuen Fall von totaler Hepatoptose berichtete, fügte den bereits vorhandenen Erklärungsversuchen noch eine neue Theorie hinzu. Dass dabei unbedeutenden, nebensächlichen Störungen nicht selten viel zu grosser Werth beigemessen worden ist, liegt auf der Hand. Die Aetiologie der Wanderleber ist auch heute noch eine offene Frage, bis zu deren Beantwortung erst noch grosse Lücken auszufüllen, viele Unsicherheiten aus dem Wege zu räumen sind.

Bei der Wanderleber muss man ebenso wie bei der Nephroptose zwischen einer angeborenen und einer erworbenen Verlagerung des Organs unterscheiden.

Unter die erste Gruppe sind die oben erwähnten Fälle von Longuet, Lannelongue und Kirmisson zu rubriciren, wo ein Defect am Aufhängeapparat zweifellos festgestellt worden ist. Während alle übrigen pathologischen Befunde, wie Erschlaffung und Verlängerung der Bänder, Veränderungen der Vena cava u. s. w. ebenso gut Ursache wie Folge der totalen Hepatoptose sein können, lassen die Beobachtungen der eben genannten Autoren genau erkennen, was bei ihnen das Primäre des Leidens gewesen ist.

Bei weitem häufiger tritt uns die totale Hepatoptose als ein erworbenes Uebel entgegen. Zahlreich sind nun, wie schon angedeutet, die Momente, welche die Entstehung der erworbenen Wanderleber bedingen sollen. Allgemeine Gültigkeit hat in Wirklichkeit jedoch keines derselben erlangen können. Ich möchte hier erinnern

an eine von H. Schmid[18]) gezogene Parallele zwischen der Entstehung der Wanderniere und der der Hernien. Man bestreitet, so ungefähr führt Schmid aus, allgemein, dass irgend eine Krankheit oder äussere Ursache, ja nicht einmal das schwerste Trauma an sich eine Hernie hervorbringen könne, es sei denn, dass eine gewisse Anlage dafür angeboren bestehe. Jahre lang brauche im Einzelfall dies Moment nicht zur Geltung zu kommen; eines Tages aber wirke eine entsprechende Gelegenheitsursache ein, und nun trete auch mit einem Male der Bruch in Erscheinung. Dürften wir wie bei der Hernie so auch in den Fällen erworbener Wanderniere eine gewisse congenitale Anlage, gewisse angeborene Momente voraussetzen, dann würden wir in diesem oder jenem bisher als Ursache angeschuldigten Umstand nichts Anderes zu erblicken haben als den letzten „Anstoss, welcher unter gerade günstigen Verhältnissen die Wanderniere in die Erscheinung treten lässt." Ebenso ungezwungen lässt sich meiner Ansicht nach auch das Zustandekommen der Wanderleber mit dem der Hernien vergleichen. Mit der Aufdeckung eines oder auch mehrerer angeborener Momente würde die Frage nach der Entstehung der Hepatoptose sich wesentlich leichter beantworten. Solchem Wunsche trägt nun eine kürzlich von Langenbuch[4]) aufgestellte, anscheinend viel versprechende Hypothese Rechnung. Nach der auf Erörterungen Neugebauer's fussenden Anschauung dieses Autors besteht bei manchen Individuen in Folge von fötalen Anomalieen der Nabelgefässentwicklung eine congenitale Verstraffung und Verkürzung des Lig. teres und venosum. Jeder mechanische Impuls, möge er in der Gestalt eines plötzlichen Rucks oder eines langsam, allmählich wirkenden Zuges auf das Lig. teres einwirken, könne deshalb bei congenitaler Anlage oder auch ohne dieselbe zur Entstehung einer Wanderleber führen. Diese von Langenbuch für die Genese der totalen Hepatoptose gegebene Erklärung hat viel Verlockendes an sich; ob sie allerdings stichhaltig sein wird, das werden erst weitere Untersuchungen und Beobachtungen, namentlich an Neugeborenen entscheiden müssen. Jedenfalls aber lässt sich, wenn man der Langenbuch'schen Anschauung beitritt, über den Werth der für die Entstehung der totalen Hepatoptose vorgebrachten ätiologischen Momente ein viel unbefangeneres Urtheil gewinnen.

Unter den beschuldigten mechanischen Impulsen, von denen ich nur die wichtigsten kurz anführe, sind zunächst die plötzlich wirkenden zu erwähnen. In dieser Hinsicht hat man Traumen, starke Stösse gegen das Abdomen, einen Sprung oder schweren Fall beschuldigt. Die Patientin Michl's (Fall 1) erkrankte 8 Tage später,

nachdem sie aus einer Hängematte heraus auf den Rücken gefallen war, mit Schmerzen im Epigastrium. Bei der Kranken, die Langenbuch wegen Wanderleber operirte, (Fall 2) ging ein Fall von der Treppe voraus. Eine Patientin Garnetts (citirt von Landau[19], pag. 55) hatte die Leberdislocation durch einen plötzlichen Ruck in gebückter Stellung davongetragen. Auch das Heben schwerer Lasten, Reitübungen und andere körperliche Anstrengungen hat man verantwortlich gemacht. Landau[19]) berichtet von einer Patientin, die beim Heben eines Claviers einen Riss im Leibe verspürt haben will, sofort ohnmächtig zusammenbrach und schwer erkrankte. Nach einigen Wochen fühlte man bei ihr die tief in den Bauchraum hinein verlagerte, bewegliche Leber. Eine der von Depage (Fall 21) operirten Kranken war nach wiederholter, körperlicher Anstrengung, die Patientin, bei der Ferrari (Fall 37) eine stark antevertirte Leber operirte, infolge der Strapazen eines Umzugs erkrankt.

Ferner kommen in ätiologischer Beziehung in Betracht häufig sich wiederholende, sehr heftige Exspirationsstösse, verbunden mit plötzlichen, starken Contractionen des Zwerchfells (Husten, Erbrechen, Lachkrämpfe). Sehr häufige (bis 30 an einem Tage), durch Heufieber ausgelöste Niesanfälle waren, wie Landau[19]) annimmt, die Ursache erheblicher Dislocation der normalen Leber einer seiner Patientinnen.

„Das Diaphragma", sagt Faure[11]) „reisst bei diesem plötzlichen Emporschnellen die Leber mit sich, indess nur durch Vermittlung der Aufhängebänder, die infolgedessen selbst in brüsker Weise gezerrt werden."

Diesen plötzlich wirkenden mechanischen Momenten stehen solche mit langsamer, allmählicher Wirkung gegenüber. Die Patientin Richelot's (Fall 6) war genöthigt, viel zu stehen und dabei mit dem rechten Fusse ein Pedal zu treten. — Eine wichtige Rolle spielt in dieser Hinsicht auch für viele Autoren das Corsett, obwohl ein solches, wenn es gut verpasst ist und guten, zweckmässigen Sitz hat nach Ansicht von Faure, Landau, Glénard, Langenbuch u. a. die Leber eher an normaler Stelle zurückhält, als dass es dieselbe nach unten drängt. Weit mehr dürfte dagegen dem festen Binden der Röcke um die Taille ein schädigender Einfluss zuzuschreiben sein. — Ein Hauptgewicht dürfte auch auf eine plötzliche Entlastung und Verminderung des allgemeinen Inhaltsdruckes der Bauchhöhle, auf eine schnell sich anschliessende Erschlaffung und Verdünnung der Bauchdecken nach vorausgegangener übermässiger Ausdehnung derselben, wie sie nach Tumorenexstirpation, Ascitespunctionen, nach

Aborten und Geburten eintreten können, zu legen sein. Namentlich nach letzteren tritt ja die Verminderung des abdominellen Drucks am häufigsten und schnellsten auf und wird um so leichter schwere Folgezustände hinterlassen, je weniger Sorgfalt auf eine hygienische Wochenbettspflege verwendet wird, namentlich bei häufigen, kurz auf einander folgenden Geburten. Dem hieraus resultirenden Hängebauch der Frauen schreibt Landau[19]) in seiner Monographie eine besonders hervorragende Rolle beim Entstehen der Wanderleber zu, eine Ansicht, welcher Langenbuch[4]) unumwunden zustimmt. Auch er sieht im Hängebauch „die vornehmste Ursache der Leberlösung", wobei er jedoch gleichzeitig auf eine interessante, durch das Lig. teres zwischen Leber und Hängebauch vermittelte Wechselbeziehung hinweist. Eine von Depage operirte Frau (Fall 21) hatte zwar bereits vor ihrer zweiten Entbindung an starken Schmerzen im rechten Hypochondrium gelitten. Dieselben erfuhren jedoch eine hochgradige Steigerung, als die Frau schon am 2. Tage ihres Wochenbetts aufstand, um ihren häuslichen Pflichten nachzugehen. Ein Einfluss sexueller Vorgänge beim weiblichen Geschlecht, z. B. ein solcher der Gravidität ist also unverkennbar. Immerhin aber kann man die Schwangerschaft doch nur als Hilfsursache ansehen. Denn unter den 21 wegen totaler Hepatoptose operirten weiblichen Individuen befanden sich anscheinend nur 4 Nulliparae (Fall 1, 2, 3, 12). Bei der grossen Bedeutung, welche dem Hängebauch zweifellos bei der Entstehung der Wanderleber, zukommt, lag es nahe, diesen Zustand bei der chirurgischen Behandlung der Hepatoptose ganz besonders zu berücksichtigen. Ueber die Art der Operation und über ihre Erfolge, welche Depage erzielte, geben die Fälle 7, 8, 9 und 22 Aufschluss.

Für die Entstehung der totalen Hepatoptose ist auch diejenige Vergrösserung des Bauchraums von grosser Wichtigkeit, welche in rasch eintretender Abmagerung ihre Ursache hat. Bekannt und gefürchtet ist ja eine schnell sich entwickelnde Beweglichkeit und Verschieblichkeit des Herzens bei brüsker Entfettungscur, das sog. Wanderherz, auf das u. A. Rumpf[20]) aufmerksam gemacht hat. In ähnlicher Weise kann sich nach rascher Resorption „des oft massenhaften Netzfettes, der subperitonealen Fettablagerungen und der fettreichen Appendices epiploicae" (Landau[19]) eine Dislocation der Leber herausbilden, zumal wenn übermässige Anstrengungen der Bauchpresse, vehemente Anstrengungen der Exspirationsmuskeln und andere Hilfsursachen dabei mitwirken. Schliesslich sei noch der Enteroptose (Glénard) gedacht, bei welcher sämmtliche Organe der Bauchhöhle, also auch die Leber, ohne besondere Krankheit, ohne Fettschwund

der Tendenz unterworfen sind, eine tiefere Lage im Abdomen einzunehmen. Faure[11]) geht hierin so weit, dass er erklärt: „L'hépatoptose est la dernière étape de l'entéroptose."

Symptomatologie der totalen Hepatoptose.

Auch hinsichtlich der Symptomatologie bestehen noch viele Widersprüche. Jedenfalls sind die Symptome in den einzelnen Fällen von Wanderleber ausserordentlich verschieden. Man muss dabei, wie Terrier und Auvray[1]) mit Recht betonen, unterscheiden, ob die Leberdislocation sehr schnell entstanden ist oder ob sich das Leiden langsam und ganz allmählich entwickelt hat.

In den unter die erste Kategorie fallenden Fällen sah man die subjectiven Beschwerden sehr stürmisch und mehr oder weniger in unmittelbarem Anschluss an ein Trauma, an eine gewaltige Körperanstrengung auftreten, ein Moment, welches Létienne veranlasst hat, von einer wahren traumatischen Luxation der Leber zu sprechen. So genügte in der schon erwähnten Beobachtung Garnett's[19]), S. 55, einfaches Bücken, um die lebhaftesten Schmerzen auszulösen. Gontermann[21]) sah im Verlauf von Keuchhusten bei einem Kinde ganz acute Entwickelung einer totalen Hepatoptose, bei der die Leber fast auf dem horizontalen Schambeinast lag. Das Kind starb ganz plötzlich, wohl infolge von Stieldrehung. — Rosenkranz[22]) berichtet über eine Frau, die mit einem Male unter starkem Erbrechen und Schmerzen mit nachfolgendem Ascites und Oedemen erkrankt war. Der Autor fand eine abnorm bewegliche Leber, deren Entstehung er, da sich absolut keine andere Ursache entdecken liess, auf das Erbrechen zurückführte. — Bisweilen gaben die Kranken mit Wanderleber an, sie hätten auf einmal die Empfindung gehabt, als ob sich in ihrer rechten Seite etwas losgehakt, etwas gedreht habe; gleich darauf hätten dann heftige Schmerzen im Abdomen eingesetzt. Zu letzteren gesellen sich übrigens gar nicht selten schwere Störungen von Seiten des Herzens sowie der Respiration, verbunden mit Würgbewegungen, Erbrechen, Meteorismus und hochgradiger nervöser Unruhe. — So plötzlich, so ernst und bedrohlich auch diese Symptome auftreten mögen, mitunter sind sie schon durch blosse manuelle Reposition des dislocirten Organs ebenso rasch wieder zum Verschwinden gebracht worden.

Ganz verschieden von dem eben entworfenen Krankheitsbild erweisen sich in der Regel die Symptome, welche die allmählich sich entwickelnde Wanderlebererkrankung begleiten. Es kommen hierbei Fälle vor, wenn auch sehr selten, wo die totale Hepatoptose ohne jedes für die Patientin — denn fast immer handelt es sich ja um Frauen! — fühlbare Zeichen bleibt, und wo die Dislocation

der Leber schliesslich nur ganz zufällig festgestellt wird. — Bei der Mehrzahl der Kranken stellen sich allerdings bereits sehr frühzeitig Beschwerden ein. Schon lange Zeit, bevor das dislocirte Organ der Palpation zugänglich wird, pflegt das Wohlbefinden der Patientin durch ein eigenthümliches Schmerzgefühl im Leib gestört zu werden. Diese Schmerzen, die gar nicht so heftig zu sein brauchen, die oft nur als ein Ziehen, als ein Gefühl von Schwere, wie wenn im Leib etwas nach unten fallen wolle (Fall 1 und 3), empfunden wurden, sind so constant, dass sie bisher nur selten bei Wanderleber vermisst wurden. Sie sind bald auf die rechte Seite des Abdomens beschränkt, bald im Epi- und Hypogastrium localisirt, bald strahlen sie in das Kreuz oder in die Schultergegend, bald bis in die Halsgegend (Fall 11) aus. Bei körperlicher Bewegung, beim Gehen und Stehen, auch wohl auf Alkoholgenuss hin nehmen sie gewöhnlich an Heftigkeit zu und verschwinden erst in der Ruhe wieder, bisweilen jedoch nur bei ganz bestimmter Körperlage. — In anderen Fällen haben die Schmerzen einen kolikartigen Charakter, gerade wie bei Cholelithiasis, ja, sie lassen sich kaum oder überhaupt nicht von den echten Gallensteinkoliken unterscheiden. Es fehlt dann weiterhin auch nicht an jenen ernsthaften, von Seiten des Herzens, der Lungen und des Nervensystems ausgehenden Störungen, wie wir sie schon bei der acut sich herausbildenden Wanderleber kennen lernten. Auch bisweilen ausserordentlich schwere Magendarmstörungen, galliges Erbrechen (Fall 6, 15 und 16), Icterus (Winkler[12]), Landau[19]) S. 54, Fall 8, 10, 15, 19), Ascites, Oedeme, Purpura (Godart), häufiger Harndrang (Fall 1 u. 21), Albuminurie, schleimigblutige Absonderungen aus der Uterusschleimhaut, ja selbst Haematemesis hat man beobachtet. Der letztgenannte, interessante Fall betrifft eine Beobachtung von Macnaughton[23]). Die 38jährige Patientin hatte bereits im Alter von 19 Jahren an Haematemesis, wahrscheinlich durch Magenulcus bedingt, gelitten. Die Blutung wiederholte sich mehrfach; dabei unstillbares Erbrechen, Ernährung nur durch Klysma. Das rechte Hypochondrium, die Lumbar- und Inguinalgegend wurden durch einen beweglichen Tumor ausgefüllt, der für die vergrösserte, bewegliche Niere gehalten wurde. Bei der Laparotomie fand man eine Wanderleber. Die rechte Zwerchfellkuppel war leer. Man beschränkte sich darauf, die Leber zu reponiren. Das Bluterbrechen hörte auf; die Kranke kehrte allmählich zu gewöhnlicher Kost zurück. — Bei der von Blanc (Fall 16) operirten Frau bestanden neben galligem Erbrechen sogar Fieber und Fröste, sodass man an einen Leberabscess denken musste.

Die Kranken können unter all den Störungen derartig leiden und so hinfällig werden, dass sie zu jeder, selbst der leichtesten Arbeit unfähig sind. Oft müssen sie dauernd das Bett hüten. Die Patientin Michl's (Fall 1) hatte $^1/_2$ Jahr lang im Bett zubringen müssen. Einzelne Kranken werden sehr reizbar und nervös (Fall 19 und 20). Die Kranke, über welche Cantani[3]) berichtet hat, zeigte eine melancholische Gemüthsstimmung, diejenige, bei welcher Desquin mit unglücklichem Ausgange die Hepatopexie ausführte, trug sich infolge ihrer unerträglichen Schmerzen mit Selbstmordgedanken. Eine der Patientinnen Franke's (Fall 17) war schliesslich Morphinistin geworden.

Diagnose der totalen Hepatoptose.

Alle die eben aufgezählten, sehr mannigfaltigen Beschwerden haben an und für sich nur beschränkten Werth für die Diagnose der Wanderleber, wenn sie auch im Einzelfall zur Unterstützung derselben herangezogen werden müssen. Man darf eben nicht ausser Acht lassen, dass das Krankheitsbild der totalen Hepatoptose, wie es von den Autoren beschrieben wird, durchaus nichts Pathognomonisches hat. Es kann sich z. B. mit demjenigen der Wanderniere, vor Allem aber mit dem Bilde der von Glénard zuerst mit dem Namen Enteroptose bezeichneten Krankheit decken.

Um die Diagnose „Wanderleber" gesichert erscheinen zu lassen, verlangt Thierfelder[24]) — und Wolf[6]) schliesst sich ihm an — die Aufdeckung dreier bestimmter Momente durch die objective Untersuchung. Nur in dem Fall, wo diese drei Cardinalsymptome vereint sich vorfinden, sei die Diagnose als absolut sicher zu bezeichnen. Dahin gehört:

1. Das Vorhandensein eines Tumors im mittleren und unteren Theile der rechten Bauchhälfte, welcher sowohl seiner Consistenz als seiner Form und Grösse nach der Leber entspricht.

2. Eine helltympanitische, zwischen dem oberen Rande dieser Geschwulst und dem unteren Rande der rechten Lunge gelegene Schallzone. Und zwar wird dieser tympanitische Percussionston bedingt durch Darmschlingen, welche sich, wie schon bemerkt, stets in das von der Leber verlassene Zwerchfellsgewölbe einschieben.

3. Die vollständige Reponirbarkeit der als Leber angesprochenen Geschwulst in die normale Lage der Drüse.

Angesichts zahlreicher diagnostischer Irrthümer, von denen im Capitel „Wanderleber" berichtet worden ist, muss man die Diagnose für eine recht unsichere und keineswegs leichte erklären. Nur eine

äusserst sorgfältige und exacte physikalische Untersuchung kann wenigstens häufig zum Ziele führen.

Schon die äussere Besichtigung liefert mitunter wichtige Anhaltspunkte für die Erkennung des Leidens. Wir haben zu achten auf etwa vorhandene Formveränderungen des knöchernen Brustkorbs, seien es angeborene oder erworbene, z. B. durch starkes Schnüren, auf die Beschaffenheit der Bauchwand, ob die Haut runzlig, welk erscheint, ob besonders zahlreiche, sehr ausgeprägte Striae, das Zeichen vieler Schwangerschaften, oder stark erweiterte Venen an der letzteren sich vorfinden, ob die Bauchdecken, das wichtigste Fixationsmittel der Baucheingeweide, straff und dick sind. Schlaffe, dünne Bauchdecken vermögen den dahinter gelegenen Eingeweidetheilen keinen genügenden Widerstand und Halt entgegenzusetzen. Auch nach einer Diastase der Recti, nach Bauchbrüchen hat man zu forschen. Ein vorhandener Hängebauch verdient selbstverständlich die grösste Beachtung. Bei sehr mageren Kranken hat man bisweilen schon durch blosse Inspection aus anormalen Vorwölbungen und Einsenkungen einen Rückschluss auf den Umfang und die Grenzen des Tumors ziehen können (Couturier[7]).

Die werthvollsten Aufschlüsse für die Diagnose liefert jedoch die Palpation, und zwar soll man nicht nur in Rückenlage, wo nach Langenbuch „leicht eine Selbstreposition der Leber erfolgt und dann natürlich gar nichts zu fühlen ist", sondern auch im Stehen und Sitzen, sowie in Seitenlage (Létienne[13]) untersuchen, und dies nicht einmal, sondern öfter an verschiedenen Tagen. — Trèves (Fall 12) und Ramsay (Fall 18) konnten bei ihren Kranken die Leberdislocation nur bei Untersuchung der Frauen im Stehen feststellen. — Hat man nun im unteren Bauchraum an ungewöhnlichem Orte einen Tumor festgestellt, so soll man zu ergründen suchen, ob er seiner Form und Consistenz, seiner Lage und Beziehung zu den Nachbarorganen nach die dislocirte Leber darstellen kann. Bisweilen wird man an dem an und für sich schon charakteristischen vorderen, scharfen Rand der Drüse deutlich zwei Einschnitte fühlen können, die Incisura vesicalis mit dem nach vorn ragenden Blindsack der Gallenblase und die Incisura interlobularis, durch die das Lig. teres zum Nabel zieht. Franke hatte bei seiner einen Patientin (Fall 13) an der unterhalb des Rippenbogens gelegenen Geschwulst einen „kleinen Höcker" gefühlt, den er nicht zu deuten wusste, der aber bei der Hepatopexie als die hoch oben stehende Gallenblase sich erwies. Ein sehr charakteristisches Zeichen ist ferner die Beweglichkeit der Geschwulst. Dieselbe lässt sich mitunter vollkommen in normale Lage zurückdrängen (Fall 19); ja, manchmal besorgt dies der Kranke selbst. Aller-

dings kann die Reposition infolge von nachträglich entstandenen Adhärenzen unmöglich sein (z. B. in der schon citirten Beobachtung von Richelot — Fall 6 —) oder doch nur unvollkommen sich bewerkstelligen lassen; solches berichten Piatelli[26]) und Weissenberger. In solchem Falle geht leider eines der Cardinalsymptome für die Diagnose verloren. — Auch auf etwaige Druckempfindlichkeit der Geschwulst hat man Acht zu geben. Es kann vorkommen, dass nach erfolgter Reposition derselben alle schmerzhaften Erscheinungen mit einem Male verschwinden (Winkler[12])), oder aber man beobachtet das Gegentheil, wie bei der von Ramsay operirten Patientin (Fall 18). Bei passiver Bewegung des dislocirten Leberabschnittes traten hier sofort Uebelkeit und Erbrechen auf.

Die Percussion vervollständigt schliesslich den Befund. Liegt wirklich Wanderleber vor, so erhält man bei der Beklopfung einerseits an Stelle der normalen Leberdämpfung eine tympanitische Zone. Ausnahmsweise kann allerdings der tympanitische Schall fehlen, wenn „Kothmassen den Darmschall zum leeren machen" (Edinger[25])). Ist dabei die dislocirte Leber nicht durch Adhärenzen fixirt, so wird sich der Bezirk des vordem tympanitischen Percussionsschalles durch Hinaufdrängen des Tumors in solchen mit gedämpftem Schall umwandeln lassen, ein für die Diagnose sehr wichtiges Moment! — Andrerseits findet sich weiter unten in der rechten Fossa iliaca oder auch in der Mitte des Bauches, seltener im linken Hypochondrium eine Dämpfungszone, deren Umfang an die der Leber denken lässt, und die sich ebenso wie die Leber selbst bei Bewegungen des Kranken verschiebt. Routier fand bei seiner Patientin (Fall 22) zwischen der Leber und dem in der rechten Unterbauchgegend constatirten Tumor eine tympanitische Zone. Höchstwahrscheinlich bestand hier neben der Wanderleber noch eine Schnürlappenbildung mit Einlagerung von Darm in die Schnürfurche.

Uebrigens braucht die dislocirte Leber nicht immer eine Dämpfung zu geben. So z. B. wird man nach einer solchen vergeblich suchen, wenn das Organ so tief in das Becken hinabgesunken ist, dass sich zwischen Leber und Bauchwand Darm hineinschieben konnte (Terrier und Auvray[1])). — Auch die Anwesenheit von Ascites kann das Charakteristische der Percussion verwischen, wenn auch (vgl. Discussion zu Macnaughton's Vortrag[23])) die Complication der totalen Hepatoptose mit Ascites auffallender Weise relativ selten angetroffen wird.

Differentialdiagnose.

Differentialdiagnostisch kommt alles in Betracht, was im Bereich der Bauchhöhle überhaupt als Tumor mit Wanderleber verwechselt

werden kann: also Geschwülste der Leber selbst, Wanderniere, Wandermilz, Tumoren des Netzes, Mesenteriums, Darmes, Uterus, der Ovarien. Infolgedessen begegnen wir auch beim Studium der Krankengeschichten der operativ behandelten Fälle von totaler Hepatoptose vielfachen diagnostischen Irrthümern. Langenbuch, Franke, Péan hatten eine Wanderniere vermuthet (Fall 2, 13, 19), Marchant, Areilza, Legueu eine Echinococcusgeschwulst (Fall 3, 15, 20), Lannelongue u. Faguet einen Netztumor (Fall 5). Richelot (Fall 6) hatte bei seiner Patientin eine Typhlite tuberculeuse diagnosticirt. Packard (citirt von Terrier und Auvray[1]) glaubte einen Abcès du foie sous-diaphragmatique vor sich zu haben. Er punctirte, aber ohne Erfolg. Bei der Section stellte sich heraus, dass die Punctionsnadel in die convexe Fläche der dislocirten Leber eingedrungen war. Auch Blanc hatte in seinem Falle (6) an einen Leberabscess gedacht. Nur in wenigen Fällen (1, 12, 17, 19 — Michel, Trèves, Franke und Legueu) wurde von vornherein die Diagnose auf „Wanderleber" gestellt.

Aus Vorstehendem erhellt zur Genüge, dass die Diagnose der totalen Hepatoptose immer noch eine recht unsichere sein kann. Häufig wird man sich mit einer Wahrscheinlichkeitsdiagnose begnügen müssen; stets wird es aber auch Fälle geben, für die der Satz Faure's[11]) zutrifft: „C'est la laparotomie seule, qui a permis de constater le déplacement du foie."

Behandlung der totalen Hepatoptose.

Bezüglich der Therapie der Wanderleber stellt sich Langenbuch[4]) auf den nach unserer Ansicht durchaus berechtigten Standpunkt, dass er sagt: „die Wanderleber ist ein exquisit chirurgisches Leiden und kann nur auf chirurgischem Wege geheilt werden." Indess will auch er die Therapie der totalen Hepatoptose zunächst immer mit einer orthopädischen Behandlung begonnen sehen. Zweifellos wird man auch in vielen Fällen, besonders in den mit Hängebauch complicirten, durch gut sitzende Bandagen mindestens eine Linderung der unerträglichen, speciell durch den Hängebauchzustand ausgelösten Beschwerden herbeiführen können. Allerdings muss man dabei in jedem Einzelfall sich immer wieder daran erinnern, dass, wenn die orthopädische Behandlung wirklich von Erfolg gekrönt sein soll, bei der Auswahl einer passenden, gut gearbeiteten Leibbinde grosse Geduld und strengste Sorgfalt von Seiten des Arztes sowohl, wie von Seiten des Patienten geübt werden

muss. — Hand in Hand mit der Anwendung von Bandagen soll eine Aufbesserung der constitutionellen Verhältnisse der Kranken angestrebt werden durch Mastcuren, Thermalbäder, Kaltwasserproceduren, durch Anwendung von Elektricität, von der Terrier und Auvray[1]) sich allerdings nicht viel versprechen. Bisweilen wird auch Massage der erschlafften Bauchdecken Nutzen bringen können. — Trotzalledem aber werden stets Fälle übrigbleiben, wo auch die sorgfältigste orthopädische Behandlung wenig oder gar keinen Erfolg zeitigt, und wo der Arzt immer wieder vor die Frage gestellt wird, ob es nicht gerathener sei, auf operativem Wege die Lageveränderung der Wanderleber zu beseitigen.

Die solches Ziel anstrebende Operation, die Hepatopexie bei totaler Hepatoptose, von den Franzosen auch „Hépatopexie totale" genannt, ist zum ersten Mal nicht von Gérard-Marchant[27]), wie Terrier und Auvray[1]) (S. 737) annehmen, sondern von Michl in Prag[28]) am 17. November 1887 ausgeführt worden. Allerdings ist Michl erst 10 Jahre später auf dem XII. internationalen medicinischen Congress zu Moskau 1897 mit seinem Bericht über diese Operation an die Oeffentlichkeit getreten. Ein von Langenbuch[4]) im Jahre 1889 unternommener Versuch, eine vollausgebildete Wanderleber von einem dicht unter dem rechten Rippenbogen angelegten Querschnitt aus mittelst Tamponade zu fixiren, schlug fehl. Erst die 1890 bei derselben Patientin durch Langenbuch[29]) vollzogene Hepatopexie liess die Leber dauernd fixirt bleiben. Die am 28. März 1891 durch Gérard-Marchant ausgeführte Hepatorrhaphie beseitigte zwar sämmtliche Beschwerden der Kranken, schützte aber nicht vor einer 8 Monate später sich wieder bemerkbar machenden neuen Dislocation der Leber.

Seitdem ist nun die operative Beseitigung der totalen Hepatoptose häufiger unternommen worden. Ausser den ebengenannten drei Fällen von Michl, Langenbuch und Gérard-Marchant fand ich in der Litteratur noch 20 weitere Beobachtungen, so dass also die Hepatopexie bei totaler Hepatoptose bisher im Ganzen 23 Mal ausgeführt sein dürfte.

Bei der nun folgenden Mittheilung der Casuistik werde ich diejenigen Publicationen, welche in schwerer zugänglichen ausländischen Zeitschriften erfolgt sind, etwas genauer wiederzugeben suchen, während ich mich bezüglich der übrigen Fälle auf ein kurzes Résumé beschränken werde. Auf die Technik der totalen Hepatopexie, ihre Erfolge u. a. gedenke ich erst nach Besprechung des Capitels der partiellen Hepatoptose näher einzugehen.

1. Fall. Hepatopexis hepatis migrantis. Operateur: Michl. Casopisu lékařů českych. Ročnik 1898.*)

Anamnese: 20jährige Beamtentochter. Begann 1885 ein Schnürleibchen zu tragen; bald darauf Schmerzen im rechten Hypochondrium. Im selben Jahre fiel sie aus einer Hängematte heraus auf den Rücken. 8 Tage später heftigere Schmerzen im Epigastrium und in der Regio inguin. d. Dieselben verschwanden allmählich, bis sie 1886 nach einer Tanzunterhaltung in noch höherem Grade wiederkehrten. Anfangs 1887 wurde das rechte Hypochondrium druckempfindlich. Die Kranke hatte das Gefühl, „als ob sich etwas senken würde". Die Schmerzen strahlten aus dem Hypochondrium in das rechte Bein, sowie gegen die rechte Clavicula und das rechte Oberarmgelenk aus. Dabei Appetitlosigkeit, Schlaflosigkeit, häufiger Harndrang. Der Allgemeinzustand verschlechterte sich zusehends. Ein hinzugezogener Arzt diagnosticirte eine Vergrösserung der Leber und ordnete eine Karlsbader Cur an. 2 Monate später wurde in Hinsicht auf einen im Unterleib rechts vorgefundenen Tumor die Diagnose auf rechtsseitige Wanderniere gestellt. Eine Bandage brachte gar keine Linderung der Beschwerden, solche fand Patientin nur in der Rückenlage. Sie verbrachte deshalb fast ein ganzes halbes Jahr im Bette. Im October 1887 fand sie behufs Vornahme der Nephropexie Aufnahme im Frauenspital der Elisabethinerinnen zu Prag.

Status: Sehr abgemagerte, geistig deprimirte Kranke. Percussion des Thorax rechts vorn hell und voll bis zur 6. Rippe, dann gedämpft tympanitisch bis zum Rippenbogen, wo der Schall helltympanitisch wurde.

Unterhalb des Nabels lag in der Bauchhöhle eine Geschwulst, deren untere Grenze sich an die Symphyse, das Lig. Poup. und den Darmbeinkamm anlehnte. Obere Grenze nicht abtastbar, verlor sich nach der Bauchhöhle zu. Zwei Drittel der Geschwulst lagen nach rechts, ein Drittel nach links von der Mittellinie. Mit einer Fläche von 12 cm Länge und 10 cm Breite war die Geschwulst unmittelbar an die vordere Bauchwand angelehnt. Der übrige Theil war von Darmschlingen bedeckt. Oberfläche der Geschwulst glatt und eben; Consistenz elastisch. Der Tumor liess sich ins rechte Hypochondrium hinauf verdrängen, wo dann die Percussion der Lebergegend normal erschien. Beim Nachlassen des Druckes senkte sich die Geschwulst schon in der Rückenlage, viel rascher noch beim Aufstehen der Kranken und nahm zuletzt die frühere Lage wieder ein.

Die Diagnose wurde auf „Wanderleber" gestellt; dieselbe wurde auch durch die in Narkose vorgenommene Untersuchung bekräftigt. In Narkose wurden gleichzeitig noch erheblich vergrösserte retroperitoneale Drüsengebilde gefühlt. In Anbetracht der Leiden, denen die Pat. ausgesetzt war, entschloss sich Michl zur operativen Hülfeleistung Man beabsichtigte, in der Lumbalgegend einen Längsschnitt nach Simon zu führen; sollte sich doch eine Wanderniere, wie die Internisten vermutheten, vorfinden, so wollte Michl dieselbe fixiren; falls aber die Diagnose Wanderleber sich bestätigte, so sollte die Leber nach einem vorbedachten Plane befestigt werden.

*) Das deutsche Referat verdanke ich der Liebenswürdigkeit des Herrn Verfassers selbst.

Die Operation fand am 17. November 1887 statt. Lumbalschnitt am Aussenrande des Musc. sacrolumbalis von der 11. Rippe bis zum Darmbeinkamm. Rechte Niere wohl etwas heruntergedrängt, sonst aber an normaler Stelle. Ueber ihrem oberen Pol, knapp unterhalb der 12. Rippe, wurde das Peritoneum eingeschnitten. Durch die so entstandene Lücke konnte man sich mittels Palpation und Inspection vom Vorhandensein einer Wanderleber überzeugen. Durch Erweiterung des Schnitts am äusseren Wundwinkel wurde der hintere und theilweise auch der äussere Leberrand, sowie die angrenzende obere Fläche und die benachbarte Zwerchfellpartie zugänglicher gemacht. Theils mit dem Finger, theils mit einem Sublimatgazebausch wurde der zugängliche Leberrand, die obere Leberfläche und die zugängliche Zwerchfellfläche gerieben, um an diesen Stellen grössere Neigung zur Verwachsung nach erfolgter Reposition zu bewerkstelligen. Es entstand dabei sehr geringe parenchymatöse Blutung, die indess schnell aufhörte. Darauf Naht. Zwei starke Silberdrahtsuturen wurden angelegt mittels ziemlich langer, leicht gekrümmter Nadeln. Die erste Naht verlief knapp unterhalb der 12. Rippe parallel mit derselben durch das Unterhautzellgewebe, durch die tiefen Schichten der Wundränder, sowie durch die Leber —, hier fast parallel mit dem rückwärtigen Leberrand in einer Länge von 8 cm recht weit in die Leber ausholend. Die zweite Naht wurde vertical zur ersten gelegt, mit dieser sich kreuzend; der Metallfaden drang vor der ersten Sutur von oben nach unten durch die Leberdicke durch, das obere Fadenende verlief durch die verdickten, vor der 12. Rippe befindlichen Schichten hindurch — wohl ohne die Pleurahöhle daselbst zu verletzen — und durch den inneren Wundrand, die Haut ausgenommen, nahe dem oberen Wundwinkel. Das untere Fadenende verlief durch die ganze Dicke des äusseren Wundrandes, die Haut ausgenommen. Während der obenerwähnten „Auffrischung" und der Nahtanlegung wurde die reponirte Leber vom Assistenten in normaler Lage gehalten, so auch selbstverständlich beim Knoten der Suturen. Oberhalb der versenkten Metallnähte wurde die Wunde mit tiefgreifenden und oberflächlichen Seidennähten ganz geschlossen und ein Jodoformverband angelegt. Der vordere Leberrand war auf 2 Querfinger unterhalb des Rippenbogens tastbar. Der Rand wurde mit einem Wattepolster gestützt, letzteres durch entsprechende Bindentouren in der erforderlichen Lage fixirt. Man liess die Operirte derart ins Bett legen, dass der Rumpf etwas tiefer als das Becken und die unteren Gliedmassen zu liegen kam.

Verlauf: In den ersten Tagen Temperatursteigerung bis 38,2°; dabei ein über den ganzen Körper ausgebreitetes Erythem. Die Wunde heilte per primam. Indess waren die vom Hypochondrium ausstrahlenden Schmerzen durch die Operation nicht gebannt, mussten vielmehr durch Morphium bekämpft werden. Entlassung am 10. December 1887. — Während des Jahres 1888 war der Zustand der Kranken nicht besonders befriedigend. Es traten noch oft in der Lebergegend localisirte und von da ausstrahlende Schmerzen auf. Appetit gering. Der Ernährungszustand besserte sich nur wenig. Die Kranke unterstützte anhaltend den vorderen Leberrand mit einem Wattepolster, das mittels einer breiten Binde an die vordere Bauchwand angedrückt wurde. Sie ging zwar im Zimmer umher,

brachte jedoch die meiste Zeit noch im Bett zu. Im Juli 1889 trat sie wieder ins Spital ein, wo ihr zur Stützung des vorderen Leberrandes, der dieselbe Lage wie nach der Operation einnahm, eine besonders construirte keilförmige Pelotte angepasst wurde. Seit dieser Zeit datirte wesentliche Besserung. Die Schmerzen traten seltener und milder auf. Die Gemüthsstimmung wurde heiter. Der Ernährungszustand besserte sich zusehends. Die Kranke war bald im Stande, die ganze Hauswirthschaft zu leiten. Im Jahre 1894 stand die Leber genau so wie 1889; sie blieb auch dann in normaler Lage, wenn die Patientin den Stützapparat selbst für längere Zeit ablegte. Die Schmerzen waren längst vollkommen und dauernd beseitigt. Der Ernährungszustand war ein günstiger. Im Mai 1897 nahm die Leber anhaltend die normale Lage ein, der vordere Leberrand war bloss auf 1 cm unterhalb des Rippenbogens (Mamillarlinie) zu tasten. Zu Hause geht die Patientin und verrichtet alle Hausarbeit ohne Bandage. Bei grösseren und weiteren Gängen legt sie dieselbe noch an, aber nur aus Furcht vor den früheren Schmerzen. Die versenkten Metallsuturen bereiteten der Kranken keine unangenehmen Folgen.

2. Fall. Operateur: Langenbuch[4])[29]). — Totale Hepatoptose. Hepatopexie. Heilung.

Junges Mädchen, bei dem schon am 3. Februar 1888 rechtsseitige Nephropexie ausgeführt worden war. Im August 1888 nach Fall von der Treppe scheinbar neue Wandernierenbeschwerden. Im rechten Hypochondrium beweglicher glatter Körper. Lumbalschnitt. Die Niere erwies sich fixirt. — Jetzt Eröffnung der Bauchhöhle durch einen Querschnitt dicht unter dem rechten Rippenbogen. Langenbuch reponirte die bewegliche Leber leicht und „legte zwischen die Wundränder einen derben, bis auf die Leberoberfläche, resp. deren vorderen Rand herabreichenden Tampon von Jodoformgaze ein". Erfolg zuerst gut; Leber nach Heilung der Wunde in normaler Lage fest fixirt. Darauf verheirathete sich die Patientin und wurde schwanger. Nach Beendigung der Geburt war die Leber wieder ebenso mobil wie früher. Bandage nutzlos. Hepatopexie 1890: Von einem dem unteren Rippenbogen entsprechenden Querschnitt führte Langenbuch von der unteren Leberfläche her acht starke Seidenfäden durch die Dicke des rechten Lappens, durchstach dann mit denselben Nadeln in passenden Abständen von hinten her die benachbarten Rippenknorpel und schnürte die Fäden mit Vermeidung des Durchschneidens von Lebersubstanz fest zu. Der untere vordere Rand des rechten Lappens lag jetzt innerhalb seiner normalen Grenzen. Blutung aus den Stichcanälen gleich Null. 6 Wochen lang Rückenlage. 3 Monate nach der Entlassung dauerndes Wohlbefinden der Patientin, welche Langenbuch am 13. October 1890 (Freie Vereinigung der Chirurgen Berlins) als geheilt vorstellte. Trotz wiederholter Schwangerschaft sass später (1897) die Leber so fest, als wäre sie nie gelöst gewesen.

3. Fall. Operateur: Gérard-Marchant[27]). Totale Hepatoptose. Nephroptose. Hepatopexie. Nephropexie. Besserung.

37jährige Frau. Bereits 6 Jahre vorher wegen Leberechinococcus erfolgreich operirt. Darauf 4 Jahre schmerzfrei; dann neue Schmerzen im Leib. Gefühl, als ob etwas in das rechte Hypochondrium herabfallen

wolle. In Folge der Schmerzen bisweilen Ohnmachtsanwandlungen. — Diagnose: Echinococcus der Leber. Am 28. März 1891 Verticalincision vom Ende der 9. Rippe abwärts. Man fand die Leber im Uebrigen normal, aber um 3 Querfinger breit gesenkt und beweglich. Hepatopexie mittels 4 Seidenfäden, die den vorderen Leberrand, sowie den Rippenknorpel durchbohren. Etagennaht des Bauches. 4 Wochen Bettruhe. Die Schmerzen dauerten indess fort, obwohl die Leber fixirt erschien und den Rippenbogen nicht mehr überragte. Am 12. Juni 1891 Nephropexie. Jetzt verschwanden die Schmerzen fast ganz.

Resultat: 8 Monate nach der letzten Operation war die Niere noch fixirt, dagegen überragte die Leber den Rippenbogen bereits wieder um 3 Querfinger. Allerdings waren die functionellen Störungen sammt den früheren Schmerzen vollkommen beseitigt.

4. Fall. Operateur: Desguin[41]). Totale Hepatoptose. Hepatopexie. Tod an acuter Peritonitis. 1892.

23 jähriger Mann litt schon Jahrelang an heftigen Schmerzen in der rechten Seite und im rechten Hypochondrium. Die Ursache dieser Beschwerden, die schliesslich unerträglich wurden, so dass der Kranke mit Selbstmordgedanken sich trug, war eine Wanderleber. Desguin beabsichtigte, die Leberkapsel an das parietale Bauchfell zu fixiren und das Lig. falciforme zu verkürzen. In der Chloroformnarkose auftretende Störungen nöthigten indess zu vorzeitiger, schneller Beendigung der Operation. Die Leber wurde, so gut es eben in der Eile ging, an die Bauchwand angenäht. Der Patient erlag einer acuten Bauchfellentzündung.

5. Fall. Operateur: Lanelongue et Faguet[72]). Totale Hepatoptose. Hepatopexie. Heilung.

52 jährige Frau, früher stets gesund; Menses regelmässig. Zwei normale Geburten. Seit 4 Jahren Gefühl von Schwere in der rechten Seite. Einige Monate später bemerkte sie eine Umfangszunahme ihres Leibes, fühlte auch selbst einen Tumor dortselbst. Allmähliche Steigerung der Beschwerden. Befund: In dem stark ausgedehnten Abdomen fühlt man einen grossen Tumor; über demselben absolut gedämpfter Schall. Kein nachweisbarer Ascites. Die Geschwulst hat gleichmässig feste Consistenz; an ihrer unteren Grenze ein scharfer, leicht abzutastender Rand. Der Tumor ist sowohl in verticaler, wie transversaler Richtung sehr beweglich. Ein Zusammenhang desselben mit der Leber oder der Milz scheint nicht zu bestehen, da bei der Percussion eine dazwischen gelagerte Zone mit hellem Schall hervortritt. Diagnose: Netztumor, wahrscheinlich mit Lebercirrhose vergesellschaftet. Am 29. Juni 1892 Operation: Schnitt in der Mittellinie. Leber cirrhotisch, prolabirt und ausserordentlich beweglich. Oberfläche unregelmässig, höckrig. Das Lig. falciforme fehlt. Die Leberoberfläche wird mit dem Messer in einer Ausdehnung von ca. 6 cm Länge und 3 cm Breite angefrischt. Dabei unbedeutende Blutung. Darauf wird die Leber, die sich nicht in ihre normale Lage zurückdrücken lässt, mit 3 Catgutnähten an die Bauchwand angenäht. Die Fäden durchbohren die ganze Bauchwand, bezw. ein ziemlich dickes Stück der Leber; sie liegen etwa 2 cm von einander entfernt und unter einander. Die oberste Naht liegt im letzten Intercostalraum. Heilung

per primam. Resultat: Nachuntersuchung im März 1895, d. h. nach 2 Jahren 9 Monaten. Schmerzen im Leib verschwunden. Leber noch prolabirt, aber unbeweglich; durch ausgedehnte Adhärenzen mit der Bauchwand verwachsen. Die Cirrhose schien keine Fortschritte gemacht zu haben.

6. Fall. Operateur: Richelot[17]). Totale Hepatoptose. Hepatopexie. Heilung.

28 jährige Frau; arbeitete viel im Stehen, dabei mit dem rechten Fuss ein Pedal tretend; fühlte sich seit einem Jahr bei der Arbeit belästigt, seit 2 Monaten Schmerzen in der rechten Seite, sowie fühlbarer Tumor in der F. iliaca. Schmerzanfälle zuletzt sehr häufig, galliges Erbrechen. Patientin war gänzlich arbeitsunfähig. Status: In der rechten F. iliaca eine harte, circumscripte, unbewegliche, druckempfindliche Geschwulst, die ihrer Form nach an eine dislocirte, durch Adhäsionen fixirte Niere erinnert. Diagnose: Typhlite tuberculeuse. Am 12. April 1893 Laparotomie. Schnitt am äusseren Rande des rechten M. rectus. Die normal grosse, anscheinend gesunde Leber lag in der rechten F. iliaca. Sie war vertical gestellt und nach rechts gedreht. Linker Lappen lag im rechten Hypochondrium mit der convexen Oberfläche nach aussen gewandt. Rechter Lappen durch handflächengrosse Adhäsionen (Peri-hépatite localisée) immobilisirt. Nach Lösung derselben liess sich die Leber leicht nach oben in annähernd normale Stellung drängen; ihr vorderer Rand überragte noch 3 Querfinger breit den Rippenbogen. Hepatopexie: 3 Catgutfäden wurden mit gekrümmter Nadel durch die tieferen Schichten der Bauchwand und den bindegewebig verdickten Theil der Glisson'schen Kapsel hindurchgeführt. Dabei weder Blutung noch Ausreissen der Fäden. Resultat: 3 Monate nach der Operation wurde völlige Heilung constatirt.

7. Fall. Operateur: Depage[44]). Splanchnoptose. Hepatoptose. Laparektomie und Hepatopexie. Heilung.

67 jährige Frau; hat zehnmal geboren. Seit 20 Jahren an hin- und herziehenden Schmerzen im Epigastrium und in der rechten Seite leidend. Gefühl von Schwere; oft geradezu kolikartige Schmerzanfälle, bisweilen täglich, bisweilen nach 3—4 wöchentlichen Intervallen auftretend. Gleichzeitig Uebelkeit, Erbrechen, zeitweise auch leichter Icterus. Schon 20 Jahre lang wegen „Cholelithiasis" in Behandlung. Patientin ist absolut arbeitsunfähig. Status: Befriedigender Ernährungszustand. Bauchhaut welk, gefaltet; typischer Hängebauch. Diastase der Musc. recti. Unterer Leberrand ist in der Höhe der Spina iliaca, bezw. 3 Querfinger breit unterhalb des Nabels fühlbar, druckempfindlich. Obere Grenze der absoluten Leberdämpfung in der rechten Brustwarzenlinie an der 9. Rippe; untere Grenze entspricht der durch Palpation festgestellten Grenze. Hepatopexie am 28. Juni 1893 nach dem von Depage angegebenen, auf Seite 329 dieser Arbeit beschriebenen Verfahren. Die Leber nimmt nach Verkürzung des Lig. umbilicale „une position sensiblement normale" ein. Bauchnaht. Verlauf: Nur in den ersten 3 Tagen nach der Operation klagte die Kranke, dass „ihr Verband zu fest angezogen sei". Am 12. Juli 1893 entlassen. 2 Tage später kehrte sie zurück mit Oedem der unteren

Extremitäten. Dasselbe war aber nach achttägiger Bettruhe für immer beseitigt. Resultat: Einige Zeit später wurde folgender Befund erhoben: „Die Operirte versieht ihr ganzes Hauswesen ohne jede Beschwerde. Sie ist glücklich über die bei ihr ausgeführte Operation; sie hat merklich an Gewicht zugenommen; ihr Abdomen gleicht demjenigen eines jungen Mädchens. Ihre Leber ist in nahezu normaler Lage fixirt geblieben." Am 21. November 1896, d. h. 3 1/2 Jahre nach der Operation, konnte Depage über diese Frau, die er am 20. November 1896 nochmals untersucht hatte, an Terrier und Auvray (1, S. 754) wie folgt berichten: „Die Operirte hat nach der Operation nicht den geringsten Schmerz wieder verspürt. Diese Frau, die 20 Jahre lang nicht, ohne schwer zu leiden, arbeiten konnte, versieht jetzt ihr ganzes Hauswesen, arbeitet auf dem Felde, trägt Lasten, ohne Ermüdung zu verspüren, trotz ihrer 70 Jahre. Sie ist völlig umgewandelt und befindet sich ausserordentlich wohl. Das Abdomen ist rundlich, leicht vorgewölbt; die Haut ist gespannt. Es besteht kein Hängebauch. Der untere Leberrand steht 2—3 Querfinger tiefer als normal. Die obere Grenze der absoluten Leberdämpfung liegt in der Lin. mamill. an der 8. Rippe. Im Bereich der Medianlinie liegt der untere Leberrand 1 1/2 cm unterhalb der horizontalen Operationsnarbe, d. h. die Leber hat sich seit der Operation in dieser Höhe etwas gesenkt."

8. Fall. Operateur: Depage[44]). Splanchnoptose. Hepatoptose. Laparektomie und Hepatopexie. Heilung.

36jährige Frau, hat sechsmal geboren, zweimal abortirt. Seit zehn Jahren anfallsweise, täglich auftretende heftige Schmerzen in der Magengrube und im rechten Hypochondrium. Seit 6 Wochen sind diese Schmerzen unerträglich; dabei Kopfweh, Ohnmachtsanwandlungen, Schwindel, Herzklopfen u. s. w. Status: Schlecht genährte Frau, presst beständig beide Hände gegen die Lebergegend, um ihre Schmerzen zu erleichtern. Obere Lebergrenze entspricht in der Lin. parastern. der 7., in der Lin. mamill. der 8., in der Lin. axill. der 9. und in der Lin. scapul. der 11. Rippe. Der untere Leberrand steht in der Höhe der Spin. il. ant. sup. Druck auf die Lebergegend sehr schmerzhaft. Die grosse Curvatur des Magens steht in der Mittellinie 4 cm unterhalb des Nabels. Hepatopexie am 15. October 1893 nach derselben Methode wie in Fall 7. Verlauf ungestört; nur während der ersten 48 Stunden nach der Operation klagt die Kranke über ein schmerzhaftes Gefühl des Zusammengeschnürtseins. Resultat: Ueber diese Kranke berichtet Depage am 21. November 1896 an Terrier und Auvray (1, S. 754): „Patientin ist völlig geheilt. Sie hat seit der Operation nie wieder Schmerzen verspürt. Bauch wenig vorgewölbt; Bauchhaut straff. Keine Spur von Hängebauch. Leber steht etwas tiefer als normal, hat sich aber seit der Operation nicht wieder gesenkt (il n'est pas descendu depuis l'opération)."

9. Fall. Operateur: Depage[44]). Splanchnoptose. Hepatoptose. Cholelithiasis. Laparektomie und Hepatopexie. Cholecystotomie. Choledochotomie. Tod an Shock.

40jährige Frau, hat elfmal geboren. Vor 2 Jahren plötzlich unter Krämpfen und heftigem Erbrechen erkrankt. 7 Monate bettlägerig; wiederholt Ikterus. Status: Sehr elender Kräftezustand. Unterer Leberrand

steht in der rechten Bauchhälfte 3 Querfinger breit unterhalb der zwischen beiden Spinae il. ant. sup. gezogenen Linie. Die Palpation ergiebt Eventration und die von Glénard beschriebenen Zeichen allgemeiner Enteroptose. Hepatopexie am 5. November 1893. Schnittführung wie in Fall 7 und 8, erschwert durch Verwachsungen zwischen Netz und Darm. Stein im Ductus choledochus. Cholecystotomie. Choledochotomie. Operation dauerte 2 Stunden. 32 Stunden nach Beendigung derselben Exitus letalis an Shock.

10. Fall. Operateur: Bobrow[45]). Cirrhosis hepatis? Totale Hepatoptose. Hepatopexie. Besserung.

50jährige Frau, litt schon seit 20 Jahren an heftigen Schmerzen in der rechten Bauchhälfte. Allgemeine Schwäche. Gehen und Stehen sehr schmerzhaft. Ikterus. Der untere Leberrand steht in der Höhe der Spina iliaca ant. sup. Diagnose: Dislocation der Leber. Am 29. Januar 1894 Hepatopexie. Um die anscheinend leere Gallenblase viel Verwachsungen. In den Gallenwegen kein Stein. Zwei dicke Seidenfäden werden durch die ganze Dicke der Leber gestochen und am Knorpel der 9. Rippe befestigt. Die Leberoberfläche wird mit der Nadel angefrischt.

Resultat: Bald nach der Operation ging der Ikterus zurück, die Kranke konnte ohne Schmerzen umhergehen. Der Ikterus kehrte allerdings wieder, nicht aber die Schmerzen. 20 Monate nach der Operation waren die früheren starken Beschwerden immer noch beseitigt. Grössere Körperanstrengung indess noch unmöglich. Die Leber stand jetzt in Nabellinie.

11. Fall. Operateur: Lucas Championnière[46]). Totale Hepatoptose. Hepatopexie. Heilung.

35jährige Frau, nie ernstlich krank; dreimal geboren. Empfand Mitte November 1894 im Anschluss an das Tragen einer schweren Last ein schmerzhaftes, beklemmendes Gefühl im Abdomen. Sie musste das Corsett fortlassen. Am 20. November steigerten sich die Schmerzen, so dass die Kranke 8 Tage im Bett zubrachte. Von da ab häufig Obstipation, Gefühl von Schwere im Unterleib, besonders beim Stehen und Gehen, weniger beim Liegen, ferner ziehendes Gefühl im Epigastrium, als ob dort ein Organ liege, „qui pèse". Daneben zerrender Schmerz hinter dem Brustbein bis in die Halsgegend hinauf. Status: Typischer Hängebauch „avec éventration de la ligne blanche". Der vordere Rand der tief gesenkten, beweglichen Leber deutlich abzutasten. Rechter Lappen liegt in der Fossa iliaca. Hepatopexie am 26. Juli 1895. Schnitt in der Mittellinie. Reposition der Leber nur in unvollkommener Weise möglich, als ob das tiefer getretene Zwerchfell Widerstand geleistet hätte. 9 Catgutfäden wurden zur Fixation benutzt, 4 für den rechten, 3 für den linken Leberlappen. Die übrigen zwei befestigten das Lig. suspensorium an die Bauchwand. Um bessere Adhärenzen zu erzielen, wurde die Leberoberfläche, sowie das Peritoneum parietale mittels eines Schwämmchens mit 5 procent. Carbolsäurelösung betupft. Verlauf normal. Resultat: Nachuntersuchung am 1. Mai 1897 (also etwa 21 Monate nach der Operation). Vorzüglicher Allgemeinzustand. Alle Beschwerden waren verschwunden. Die Leber hatte den ihr angewiesenen Platz nicht verlassen.

12. Fall. Operateur: Trèves[47]). Splanchnoptose. Totale Hepatoptose. Hepatopexie. Heilung.

22 jähriges Mädchen litt seit ca. 6 Jahren an quälenden, aber dabei ziemlich unbestimmten Störungen von Seiten der Abdominalorgane. Eine 3 Jahr nach Beginn der Beschwerden erfolgte operative Anheftung einer rechtsseitigen Wanderniere hatte nur insofern Erfolg, als die Niere am richtigen Platz verblieb und die durch die Nephroptose bedingten Störungen beseitigt erschienen. Patientin war jedoch wegen fortbestehender anderweitiger Beschwerden dauernd auf ärztliche Behandlung angewiesen. Zuletzt trug sie ständig eine Bandage, ohne die sie weder stehen noch gehen konnte.

Trèves sah die Kranke im October 1894 zum ersten Mal und constatirte, dass die Leberdämpfung, die bei Rückenlage der Patientin normal war, in aufrechter Position um 6 cm tiefer rückte. Daneben bestanden noch anderweitige Erscheinungen von Splanchnoptose. Hepatopexie im Juni 1895. Schnitt in der Linea alba, am Schwertfortsatz beginnend. Die Leber liess sich um ein Beträchtliches nach abwärts drängen. Der Magen lag auch tiefer als normal, liess sich aber erst nach Exstirpation mehrerer tuberculöser, geschwollener Mesenterialdrüsen nach oben schieben. Das Colon transversum lag unter Nabelhöhe. Zur Fixation der möglichst reponirten Leber verwandte Trèves 3 starke Seidennähte. „Die wichtigste Naht" wurde durch den vorderen Leberrand geführt; sie durchbohrte das Lig. teres, welches Band den kräftigsten Halt lieferte. Die beiden anderen Nähte umgriffen das Lig. teres und falciforme. Sämmtliche Nähte wurden am knorpeligen Proc. xiphoideus befestigt. Dauer der Operation 1½ Stunden. Resultat: Durchaus zufriedenstellend. Die durch die Enteroptose gesetzten Störungen schwanden. Die Leber verblieb auch bei aufrechter Stellung der Kranken an dem ihr zugewiesenen Platz. Die Kranke vermochte ohne die früheren Beschwerden und ohne irgendwelchen Stützapparat herumzugehen. Auch die gastrischen Störungen waren fast gänzlich beseitigt.

13. Fall. Operateur: Franke[42]). Totale Hepatoptose. Hepatopexie. Heilung.

23 jährige Frau litt seit über 1 Jahr an sehr lästigen, in ihrem Sitz wechselnden Unterleibsbeschwerden. In den letzten Wochen Magendruck, Schmerzen im untern Theil des Leibes, Druck unter dem rechten Rippenbogen. Sie selbst fühlte schon seit längerem einen „Knoten", der von der rechten Seite her oft bis zur Mitte des Leibes wanderte. Status: Unterhalb des Rippenbogens mannsfaustgrosser, nicht ganz bohnenförmiger Tumor mit einem kleinen „Höcker" auf der Innenseite. Die Geschwulst lässt sich sehr leicht bis nach der Mittellinie, nach unten bis zum Nabel, nach oben unter den Rippenbogen verschieben. Leberdämpfung sehr schmal, von der 8. Rippe bis zum Rippenbogen. Diagnose: Ren mobilis, wahrscheinlich entartet oder durch Geschwulstbildung verändert. Bandage nutzlos. Am 13. December 1895 zuerst Probeschnitt in der Lumbalgegend. Niere nicht dislocirt. Darauf Schnitt dicht unterhalb und parallel dem rechten Rippenbogen. Leber weit nach unten gelagert, um eine horizontale frontale Achse gedreht, so dass der vordere Rand nach unten hinten sah, ausserordentlich beweglich, und in annähernd normale Lage reponibel.

Der erwähnte „Höcker" war die Gallenblase. Hepatopexie: 8—9 dicke Catgutfäden, die behufs langsamerer Resorption mit Jodoform-Wachs-Aetherlösung behandelt worden waren, wurden etwa 1 1/2 cm vom Leberrande entfernt eingestochen, durchbohrten Bauchfell und z. T. noch die Musculatur. Auf die Leberoberfläche wurde ein Jodoformgazetampon fächerförmig ausgebreitet, der in der Gallenblasengegend aus der Bauchhöhle herausgeleitet wurde. Der Tampon wurde nach 8 Tagen entfernt. Am 23. Tage nach der Operation stand Patientin auf. Resultat: Am 8. August 1896 berichtete Franke: Es traten nie wieder Beschwerden auf; Leber sass fest an normaler Stelle.

14. Fall. Operateur: Delagenière[43]). Cirrhosis hepatis. Totale Hepatoptose. Hepatopexie. Cholecystostomie. Heilung.

30 jährige Frau, Alkoholistin, litt seit 18 Monaten an zunehmender allgemeiner Schwäche, Erbrechen, Schmerzen in der rechten Seite, Volumenszunahme des Bauches. Status: In der rechten Bauchhälfte grosse, harte, bis in die Fossa iliaca hinabreichende, die Medianlinie um 2 Querfingerbreite überragende, bewegliche Geschwulst. Am 16. Januar 1896 wurde durch verticalen Schnitt am Aussenrande des rechten Musc. rect. der Tumor, der sich als sehr bewegliche, cirrhotische Leber erwies, bloss gelegt; ihre Reposition war leicht. Hepatopexie nach dem Seite 322 dieser Arbeit beschriebenen Verfahren. Sodann Cholecystostomie.

Resultat: Die Leber nahm noch 13 Monate nach der Operation trotz inzwischen überstandener Gravidität und Geburt normale Lage ein.

15. Fall. Operateur: Areilza[48]). Totale Hepatoptose. Hepatopexie. Heilung.

20 jähriger Mann, an heftigen Schmerzanfällen, Erbrechen, Ikterus leidend. Voluminöser, glatter, beweglicher Tumor im rechten Hypochondrium. Diagnose: Leberechinococcus. Am 12. Februar 1896 mediane Laparotomie. Ventrofixation der normalen, aber mobilen Leber durch 4 Seidenfäden an die Bauchwand. Anfrischung der Leberoberfläche mit dem Thermokauter.

Resultat: 5 Jahre nach der Operation Wohlbefinden. Leber blieb fixirt.

16. Fall. Operateur: Blanc[49]). Totale Hepatoptose. Hepatopexie. Heilung.

35 jährige, mit Tabes behaftete Frau, litt an Fieberattaquen, starken Frösten, galligem Erbrechen, leichtem Ikterus. Diese Erscheinungen, die alle 5—6 Tage auftraten, liessen zuerst an einen Leberabscess denken, zumal da die Leber während der Anfälle voluminöser wurde. Eine im Intervall zwischen 2 Anfällen ausgeführte Untersuchung ergab aber neben einer Vergrösserung eine Senkung der Leber; sie stand 3 Querfinger breit unterhalb des Nabels. Sie liess sich wie ein Kirschstein enucleiren und unter die falschen Rippen hinaufdrängen. Sich selbst überlassen fiel sie alsbald zurück.

Diagnose: Hepatoptose. Die Fieberanfälle waren höchstwahrscheinlich durch Retention der Galle in Folge Abknickung der Gallenwege bedingt. Am 15. Februar 1896 Hepatopexie. Schnitt am Aussenrande

des M. rectus d. Leber hart, sanduhrförmig verengt (déformation du corset) und in toto gesenkt (abaissé en masse), aber unschwer reponibel. Abschabung der vorderen Fläche der Leber sowie der Innenwand des unteren Thoraxabschnittes mit dem Messer. Darauf wurden 3 Seidenfäden 1 1/2 cm tief in die Leber eingestochen und zwischen den Rippenknorpeln, an denen somit die Leber aufgehängt wurde, durchgeführt. 3 weitere Fäden fixirten die Leber am obern Ende des Schnittes, hier Peritoneum, Muskel- und aponeurotische Schicht fassend.

Resultat: 1 1/2 Jahr später berichtete Blanc auf dem Congrès de Saint-Étienne (10. August 1897), dass Schmerzanfälle und Fieberattaquen seit der Operation nicht wieder aufgetreten seien.

17. Fall. Operateur: Franke[42]). Totale Hepatoptose mit Schnürlappen. Hepatopexie. Heilung.

41 jährige Frau, die sich stark zu schnüren pflegte, litt seit Ende Juni 1895 an allgemeinem Krankheitsgefühl, Appetitlosigkeit, Uebelkeit, Magendruck, Durchfall. Später hochgradige Reizbarkeit, hypochondrische Stimmung. Bandagen nutzlos. Rechterseits Ren mobilis. Am 29. Februar 1895 Nephrorrhaphie. Nur vorübergehende Besserung. Im Januar 1896 wieder sehr elender Zustand. Franke fand in der rechten Seite eine nach rechts und unten verschiebliche, massige, wenig empfindliche Geschwulst, die mit der Leber nicht in Zusammenhang zu stehen schien und von Därmen überlagert war. Diagnose: Wanderleber, bezw. Schnürlappen der Leber. Bandagentherapie ohne jeden Erfolg. Am 28. März 1896 Laparotomie. Schnitt unterhalb und parallel dem Rippenbogen. Die Leber lag tief, ragte nach oben kaum an den Rippenbogen heran und besass einen vom rechten Lappen abgeschnürten, sehr beweglichen, fast faustgrossen Schnürlappen. Breite, fast durchweg narbige Schnürfurche von etwa 10 cm Länge, deren äusserster medianer Theil aus Lebergewebe bestand. Hepatopexie: Franke zog das Bauchfell mit Fascie am oberen Wundrande weit vor, stach vom Muskel am Rippenrande her durch nach innen und durch den Schnürlappen durch 1 1/2 cm von dessen freiem Rande entfernt, führte den Faden von rechts nach links und stach wieder nach aussen durch, worauf er knotete. 5 Nähte. Darauf vernähte er das überstehende Bauchfell durch fortlaufende Naht mit dem freien Leberrande, um den er es nach innen umgeschlagen hatte. In ähnlicher Weise wurde der linke Leberlappen durch 3—4 Nähte fixirt. Jodoformgazetamponade wie in Fall 13. Entfernung des Tampons am 8. April. Bettruhe bis 25. April.

Resultat: Im August 1896 völliges Wohlbefinden. Keine Beschwerden ausser einem zerrenden Gefühl an der Narbe.

18. Fall. Operateur: Ramsay[50]). Beiderseits Nephroptose Nephropexie. Totale Hepatoptose. Hepatopexie. Heilung.

39 jährige Frau, die 4 mal geboren, litt seit April 1895 an Incontinentia urinae, brennenden Schmerzen im Leib und Tumor im l. Hypogastrium. Diagnose: L. Wanderniere. Nephropexie am 2. Juli 1895. Zuerst Wohlbefinden. Im Februar 1896 wieder allgemeines Krankheitsgefühl, Schmerzen in der rechten Seite, Tumor im rechten Hypochondrium. Diagnose: R. Wanderniere. Nephropexie am 25. Februar 1896.

Ungestörte Heilung. Als Patientin jedoch aufstehen wollte, stellten sich Uebelkeit und Erbrechen ein. Gleichzeitig glaubte die Kranke, dass auch der Tumor rechts wiedergekehrt sei. Bei Untersuchung im Liegen war von demselben nichts zu fühlen. Bei Untersuchung im Stehen erschien jedoch die Leber um ihren linken Lappen gedreht, so dass nun der rechte Lappen in die Mitte des Bauchs unterhalb des Nabels zu liegen kam. Dabei war der rechte Lappen leicht druckempfindlich und so beweglich, dass man ihn leicht bis in das linke Hypogastrium hinein und wieder zurückdrücken konnte. Durch das Hin- und Herbewegen wurde sofort Uebelkeit und Erbrechen ausgelöst. Die Frau litt derartig, dass sie zu jedem operativen Eingriff, der ihr Erleichterung schaffen konnte, bereit war. Hepatopexie am 24. April 1896. Senkrechter Schnitt in der Mitte des rechten Musc. rectus. Beide Nieren an normaler Stelle. Leber sehr beweglich. Lig. suspensorium auffallend verlängert (the suspensory ligament being very much elongated). Energische Abreibung der Leberoberfläche mit aseptischer Gaze. Das Lig. teres wurde dicht an der Leber mit einem starken Seidenfaden durchstochen und umknüpft. Nach Knotung wurde das eine Fadenende in der Richtung von oben nach unten um den Knorpel der 7. Rippe herumgeleitet. Nach Reposition der Leber wurden beide Fadenenden sicher geknotet, so dass jetzt die Leber mittelst ihres round ligament an der Thoraxwand fixirt war. Da trotzdem der rechte Lappen noch allzu grosse Beweglichkeit zeigte, wurde er durch einen doppelten Kangaroofaden, der 2 Zoll vom Leberrande entfernt durchgestochen wurde, an die Bauchwand fixirt. Die Blutung aus dem Stichcanal stand sofort nach Knotung des Fadens.

Verlauf ungestört. 4 Wochen Bettruhe. Resultat nach 1 Jahr: Alle Beschwerden seit der Operation verschwunden; völliges Wohlbefinden. Körpergewicht vermehrt. Die Frau arbeitete den ganzen Tag als Scheuerfrau.

19. Fall. Operateur: Péan[51]). Nephroptose. Totale Hepatoptose. Fixation dieser Organe „au moyen d'un sac péritonéal artificiel." Heilung.

29 jährige Frau litt seit 2 Jahren an sehr intensiven Unterleibsbeschwerden, Verdauungsstörungen, Erbrechen, Störungen von Seiten der Blase. In der rechten Fossa iliaca fühlbarer Tumor, der sich ohne Schwierigkeit unter den Rippenbogen hinaufschieben liess. Form und Consistenz der Geschwulst liessen an eine hypertrophische, dislocirte Niere denken. Die schwer leidende Kranke wünschte selbst operativen Eingriff. Bei der am 30. Juni 1896 ausgeführten Laparotomie (15 cm langer Schrägschnitt) fand Péan eine Wanderleber. „La veine cave est repliée sur elle-même, le ligament suspenseur est très allongé et vascularisé." Daneben bestand rechterseits Nephroptose. Hepatopexie nach einem besonderen Verfahren (siehe Seite 327 dieser Arbeit), indem Péan nach Reposition der Leber in das rechte Hypochondrium eine künstliche seröse Scheidewand unterhalb der Leber bildete.

20. Fall. Operateur: Leguen[52]). Nephroptose. Enteroptose. Hepatopexie. Erfolg unbestimmt.

31 jährige Frau, vor 6 Jahren entbunden. Bereits 2 Jahre vor der Geburt des Kindes anfallsweise auftretende Schmerzen im Unterleib und

in der Nierengegend; Erbrechen. Ikterus. Nach der Entbindung steigerten sich die Beschwerden ausserordentlich; dabei schwere Störungen von Seiten des Verdauungstractus und Nervensystems. Diagnose: Allgemeine Enteroptose. Am 2. Juli 1897 Nephropexie rechts. Einige Wochen später liess sich Pat. von Neuem ins Krankenhaus aufnehmen. Sie klagte über hochgradiges Schmerzgefühl im rechten Hypochondrium, so dass sie weder gehen noch stehen konnte. Diagnose: Tiefstand der Leber (Nabelhöhe). Dieselbe lässt sich theilweise, aber nur unter Schmerzen unter den rechten Rippenbogen zurückschieben. Hepatopexie am 9. August 1897 nach besonderem Verfahren (siehe Seite 327 dieser Arbeit).

Resultat: ungewiss. Der unmittelbare Erfolg der Operation war allerdings ein guter. Indess verliess die Kranke bereits am 15. Tage nach der Operation das Spital und wurde seitdem nicht wieder gesehen.

21. Fall. Operateur: Legueu[52]). Totale Hepatoptose. Hepatopexie. Heilung.

27 jährige Frau, Nullipara, bemerkte seit 2 Jahren eine schnelle Volumenszunahme ihres Leibes; gleichzeitig Uebelkeit, galliges Erbrechen, Gefühl von Druck und Schwere im Abdomen. Zeitweise krampfartige Schmerzen im rechten Hypochondrium, die nach der Schulter und dem Nabel hin ausstrahlten. Dabei Appetitlosigkeit, Abmagerung, ausgesprochene Nervosität; grosse Mattigkeit, geringer Ikterus.

Status: Leber von glatter Oberfläche, aber ziemlich stark vergrössert, bei Palpation schmerzhaft. Unterer Rand überragt um mehrere Querfinger die Nabellinie nach unten. Diagnose: Echinococcus der Leber.

Am 25. August 1897 Laparotomie. Leber von normaler Farbe und Consistenz, die falschen Rippen weit überragend und in die Länge gezogen (étiré). Die convexe Fläche ist zur vorderen geworden. Nach ihrer Reposition, bei der sich das ausserordentlich schmale und erschlaffte Lig. suspensorium in Falten legt, Hepatopexie wie in Fall 20.

Resultat: 5 Monate später Nachuntersuchung. Die Kranke hatte ihre Kräfte, ihren Appetit wiedergewonnen. Schmerzen sowie nervöse Störungen beseitigt. Leber war fixirt geblieben. Die Kranke war „très améliorée et pour ainsi dire guérie."

22. Fall. Operateur: Depage[53]). Splanchnoptose. Hepatoptose. Laparektomie und Hepatopexie. Heilung.

30 jährige Frau, die im 17. Lebensjahre im Anschluss an wiederholte Anstrengungen plötzlich unter starken Schmerzen im rechten Hypochondrium sowie im Epi- und Hypogastrium erkrankt war; damals schon zeitweilig Ohnmachtsanwandlungen und nervöse Attaquen. 25 Jahre alt verheirathete sie sich und gebar innerhalb von 2 1/2 Jahren 2 Kinder. Nach der 2. Geburt stand sie bereits am folgenden Tage auf, um ihre gewöhnliche Arbeit zu verrichten. Darauf sehr heftige Schmerzen im Abdomen. Seitdem Aufstossen, Schwere im Magen, Völle des Leibes. Schmerzen in der Magengegend, die nach der Leber und den Nieren hin ausstrahlten; hartnäckige Verstopfung, Kopfweh, Schwindel, Ohrensausen; üble Laune; nervöse Krämpfe, Schlaflosigkeit, grosse Schwäche;

Harndrang (40—50 Mictionen täglich). Aufrechtstehen sehr mühevoll. Beim Gehen besteht das Gefühl, als ob „der Bauch nach unten falle." Beim Sitzen muss die Kranke die Füsse horizontal legen. Rückenlage wird gut vertragen. Aber wenn Patientin sich auf die Seite legt, hat sie das Gefühl, als ob alle Bauchorgane nach dieser Seite hinüberfielen; zugleich heftige, ziehende Schmerzen in der entgegengesetzten Seite. Hochgradige Abmagerung. Bei bimanueller Palpation fühlte man die dislocirte rechte Niere, desgleichen die herabgesunkene, aber leicht reponible Leber. Uterus sehr beweglich, antevertirt, comprimirt die Blase. Medicamentöse Therapie und Bandagenbehandlung nutzlos. Am 22. November 1897 Laparektomie und Hepatopexie durch Depage (vergl. Fall 8 und 9, siehe auch Seite 329 dieser Arbeit).

Resultat: Hanecart berichtete am 24. Februar 1898, also 3 Monate nach der Operation, dass die Leber in der ihr angewiesenen Lage verharre. Der noch bewegliche Uterus sei hinlänglich aufgerichtet, so dass er die Blase nicht mehr comprimire und keine Störungen der Urinentleerung mehr hervorrufe.

23. Fall. Operateur: Routier (citirt von Genouville[34]). Totale Hepatoptose. Hepatopexie. Heilung.

Die Kranke litt seit gewisser Zeit an Schmerzen in der rechten Seite. Man fand dort bei ihr einen undeutlich begrenzten Tumor, der indess einerseits nicht das typische ballotement rénal gab, andererseits auch nicht die Leber zu sein schien. Es bestand eine „Zone formée" zwischen ihm und der Leber. Routier laparotomirte, fand „un foie totalement abaissé", fixirte die Leber und heilte die Kranke.

Anteversio hepatis.

Bevor wir uns dem Krankheitsbilde der partiellen Hepatoptose zuwenden, sei noch in Kürze einer Stellungsveränderung der Leber gedacht, welche weder zur ausgebildeten Wanderleber, noch zur partiellen Hepatoptose gerechnet werden kann, welche aber gelegentlich doch einmal Gegenstand chirurgischen Eingreifens werden kann. Ich meine jene typische Stellungsveränderung des Organs, welche Landau[19]) mit dem Namen Anteversio hepatis bezeichnet hat. Es handelt sich dabei um eine Drehung des Organs um seine transversale Achse nach vorn, wobei schliesslich ein mehr oder weniger grosser Theil der convexen Leberoberfläche der vorderen Bauchwand zugekehrt wird. Frerichs[30]) hat in seiner „Klinik der Leberkrankheiten" nachdrücklich auf diese Deformität in der Stellung der Drüse hingewiesen. Man begegnet derselben nach diesem Autor besonders häufig bei Frauen, wo sie durch zu festes Schnüren der Kleidungsstücke bedingt wird. Trifft der Druck des Corsetts oder der Rockbänder die mittlere oder untere Fläche der Leber, „so senkt sich die Achse des Organs abwärts, der Rand des rechten Lappens tritt weit unter dem Rippensaume hervor, so dass er mitunter

in der Cöcalgegend in der Nähe des Darmbeinkammes fühlbar wird." Nach Griffiths[31]) sind es vornehmlich Erschlaffungszustände der Bauchwand, welche die Entstehung der Anteversio hepatis begünstigen. Mit einer wirklichen Leberdislocation, einer veritablen Wanderleber, hat die in Rede stehende Stellungsveränderung nichts zu thun. Die Leber bleibt ja trotz ihrer Drehung immer noch in ihrer Lage fixirt. Die bei der Anteversio sich vorfindende Palpirbarkeit des Organs unterhalb des Rippenbogens an sich ist noch kein Zeichen für eine Verlagerung der Drüse. — Wohl aber kann solch eine um ihre Querachse gedrehte Leber, zumal wenn bei ihr noch die Leberdämpfung verloren gegangen ist und passive Beweglichkeit sich eingestellt hat, zu diagnostischen Irrthümern, namentlich auch zu einer Verwechslung mit einer totalen Hepatoptose Anlass geben. In den von Griffiths[31]) mitgetheilten Fällen reichte der untere Leberrand einmal bis zum Darmbeinkamm, ein anderes Mal sogar bis in die Fossa iliaca. Eine derartige Leber muss infolge ihrer Drehung bei der percutorischen Untersuchung erheblich vergrössert erscheinen, ohne dass jedoch in Wirklichkeit eine erhebliche Volumenszunahme vorhanden zu sein braucht. Wenn nicht etwa fixirende Adhärenzen bestehen, oder wenn nicht etwa ein von oben wirkender Druck (Tumoren, Exsudate zwischen Zwerchfell und Leber) im Spiele ist, so wird man wohl immer eine antevertirte Leber an ihren normalen Lagerungsort zurückbringen können.

Es ist nun die Frage, ob eine Stellungsveränderung der Leber, wie die eben beschriebene, unangenehme Folgen für das betreffende Individuum hervorzurufen vermag. Langenbuch[4]) (S. 122) hält es für möglich, dass hier und da einmal das Interesse des Chirurgen durch diesen Zustand in Anspruch genommen werden könne. Er bezeichnet allerdings die auch nach seiner Ansicht vielfach durch all zu festes Schnüren entstandene, von uns nach dem Vorschlag Landau's[19]) als Anteversio hepatis angesprochene Stellungsänderung der Leber direct als Schnürleber, wobei er indess betont, dass diese Schnürlebern durchaus nicht immer Schnürlappenbildung zu zeigen brauchen. Nach unserer eigenen Erfahrung können thatsächlich durch eine Anteversion der Leber ernste Beschwerden hervorgerufen werden, welche nach Versagen der Allgemeintherapie und der Bandagenbehandlung sehr wohl die Vornahme eines chirurgischen Eingriffs, bestehend in der Reposition des nach vorn gedrehten Organs an seinen normalen Lagerungsort und die Fixation daselbst durch die Naht rechtfertigen können. Eine derartige Operation, d. h. also eine Hepatopexie bei uncomplicirter

Anteversio hepatis hat Prof. Poppert in drei unten näher beschriebenen Fällen ausgeführt. Da bei diesen Kranken gelegentlich der Laparotomia explorativa ausser der eben erwähnten starken Drehung der Leber nach vorn keine anderweitigen pathologischen Veränderungen an den Bauchorganen zu entdecken waren, erschien die Annahme begründet, dass die zum Theil sehr hochgradigen Beschwerden thatsächlich durch die blosse Stellungsänderung der Leber hervorgerufen waren, eine Auffassung, welche durch das befriedigende, bezw. gute Resultat der Operation späterhin nur an Boden gewonnen hat. Unter jenen drei Krankengeschichten dürfte die des Falles 24 insofern erhöhtes Interesse verdienen, als hier neben der stellungsändernden Drehung gleichzeitig noch eine Senkung der Leber in toto, ein Descensus hepatis angetroffen wurde, ein Zustand, in welchem Landau [19]) (S. 69) sicherlich nicht mit Unrecht den Beginn oder, wenn man wolle, den leichtesten Grad von Wanderleber erblickt. Der im Fall 25 erhobene Befund ist schliesslich dadurch bemerkenswerth, dass bei ihm ausser der Drehung der Leber um ihre transversale Achse noch eine solche um die verticale stattgefunden haben musste.

24. Fall. — Operateur: Poppert. — Anteversio hepatis. — Hepatopexie. Erfolg nicht sicher bekannt.

Anamnese: Katharina L., 28 Jahre alt, unverehelicht; aufgenommen am 20. Januar 1898. — Früher stets gesund. Im Februar 1897 plötzlich ohne bekannte Ursache mit heftigen Schmerzen erkrankt, die von der Rückengegend ausgingen und nach vorn in das rechte Hypochondrium strahlten. Nach 8 Tagen langsame Besserung. Doch ist seitdem „ein unangenehmes, ziehendes Gefühl in der Lebergegend" zurückgeblieben, durch das sich Pat. bei jeder Arbeit, ja schon beim Stehen und Gehen ausserordentlich belästigt fühlt. Sonst keine besonderen Beschwerden. Eigentliche Schmerzanfälle, wie der im Februar 1897, sind nicht wieder aufgetreten. Mit der Diagnose: „Wanderniere" kommt Patientin zur Klinik.

Status: Mässig kräftig gebaute, befriedigend ernährte Kranke. Kein Ikterus. Bauchdecken ziemlich fettreich, mässig gespannt. Obere Grenze der Leberdämpfung liegt in der rechten Lin. mam. am unteren Rand der 8. Rippe; die untere überragt etwa handbreit den Rippenbogen. Unterer scharfer Leberrand nicht fühlbar. Dort, wo sonst die Gallenblase liegt, fühlt man eine nicht sehr harte, mannsfaustgrosse Resistenz. Dieselbe ist sowohl seitlich, als nach hinten sehr verschieblich. Diagnose: Gallenblasentumor, eventuell mit zungenförmigem Riedel'schen Fortsatz des rechten Leberlappens.

Laparotomie: 28. Januar 1899. — Senkrechter Schnitt am äusseren Rectusrand. Nach Durchtrennung des Peritoneum gewahrt man, dass die Leber in toto herabgesunken ist. Der untere scharfe Rand des rechten Lappens steht in gleicher Höhe mit der Spina il. a. s., der untere Rand

des linken Lappens in Nabelhöhe. Gallenblase nicht nennenswerth vergrössert; Wandung nicht verdickt. Kein abnormer Inhalt. Ausführungsgänge frei. Was man als Gallenblasentumor angesprochen hat, war der nur zum Theil der Palpation zugängliche rechte Leberlappen. Oberfläche der Drüse glatt, ohne jede Schnürfurche. Keine Adhäsionen. Reposition der Leber in annähernd normale Lage gelingt leicht. — Hepatopexie. Dazu wird auf den senkrechten Schnitt noch eine am Rippenbogen entlang nach aussen laufende, schräge Incision gesetzt. Nach möglichster Reposition wird der rechte Lappen durch 3, der linke durch eine Seidendoppelnaht an die vordere Bauchwand in der Höhe des Rippenbogens festgenäht. Zwischen je 2 Nähte wird ein starker Jodoformgazetampon möglichst weit hinauf zwischen Leberoberfläche und Diaphragma geschoben. Bauchnaht.

Verlauf: Zuerst starkes Erbrechen. Klagen über heftige Schmerzen im Bereich der Wunde, besonders beim Athmen. In den ersten 3 Tagen auch Fieber bis 39,2°. Am 5. Februar Lockerung, am 12. Februar Kürzung, am 16. Februar Entfernung der Tampons. 25. Februar. Pat. ist ausser Bett; ohne Schmerzen. 12. März. Wunde fast vernarbt. Schmerzen sind nicht wieder aufgetreten. Entlassen.

Pat. ist nach Mittheilung der betreffenden Ortsbehörde am 27. Juli 1899 an Typhus gestorben, nachdem sie vorher wieder fast völlig arbeitsfähig gewesen war.

25. Fall. Operateur: Poppert. — Anteversio hepatis. — Hepatopexie. — Heilung.

Anamnese: Frau Katharina R., 40 Jahre alt. Aufgenommen am 22. März 1898.

Früher stets gesund. 8 normale Geburten; meist in Intervallen von 2 Jahren. Wochenbett wurde stets 8—9 Tage abgehalten; dann aber meist sofort anstrengende landwirthschaftliche Arbeit. Am 3. Februar 1898 abortirte Patientin; starke Blutung; manuelle Lösung der Placentarreste. Darauf Wohlbefinden bis Anfangs März, wo Pat. plötzlich mit heftigen Schmerzen in der rechten Oberbauchgegend erkrankte. Dabei unstillbares Erbrechen, Kreuz- und Schulterschmerzen. Die Schmerzen waren sehr quälend, traten anfallsweise auf, ohne jedoch ganz aufzuhören. Pat. war dauernd bettlägerig. Appetit fehlte völlig; hartnäckige Obstipation. Grosse Schwäche.

Status: Schwächliche, dürftig genährte Frau; nicht ikterisch. — Bauchdecken schlaff, wenn auch kein ausgesprochener Hängebauch. Obere Leberdämpfung normal; untere reicht in der Lin. mam. etwa bis zur Spina il. a. s. herab. Leber unter dem rechten Rippenbogen als glatte, ziemlich bewegliche Geschwulst fühlbar; kein scharfer Rand. — Temperatur erhöht, am 25. März auf 39,5°; dabei lebhafte Schmerzen in der Lebergegend, die sehr druckempfindlich ist. Diagnose: Cholelithiasis mit Vergrösserung des rechten Leberlappens.

Laparotomie 29. März 1898. Schnitt am äusseren Rectusrand. Leber zeigt starke Drehung nach vorn. Unterer Rand des rechten Lappens steht in der Lin. mam. in der Höhe der Spina il. a. s., derjenige des linken in der Mittellinie etwa 3 Querfinger breit oberhalb der Sym-

physe. Dabei ist die Leber gleichzeitig noch um ihre verticale Achse gedreht und zwar nach rechts. Oberfläche glatt. Consistenz normal. Schnürfurchen sind nicht zu entdecken. Gallenblase normal. Keine Nephroptose. Leber lässt sich nur soweit reponiren, dass der rechte Leberlappen in der Lin. mam. noch um 3—4 Querfinger breit den Rippenbogen überragt. 4 Seidenknopfnähte, 4 Jodoformgazestreifen. Bauchnaht.

Verlauf: In den ersten 10 Tagen Klagen über heftige Schmerzen in der Lebergegend. 9. April. Schmerzen wesentlich geringer. Lockerung und am 13. April Entfernung der Tampons. 27. April Wunde geschlossen; Pat. steht auf. 9. Mai ohne Beschwerden entlassen.

Nachuntersuchung am 15. Februar 1900: Völliges Wohlbefinden. Vorzügliches Aussehen. Guter Ernährungszustand. Die Schmerzen sind nie wieder aufgetreten. Seit Herbst 1898 hat die Frau wieder all ihre oft sehr schwere Arbeit versehen können. Appetit sehr gut; sie kann alle Speisen vertragen; Stuhlgang normal; ist nie wieder bettlägerig gewesen; fühlt sich so kräftig und gesund wie vor dem Abortus. — Narbe fest. Noch leichte Druckempfindlichkeit unterhalb des rechten Rippenbogens. Obere Lebergrenze entspricht bei der Percussion in der rechten Brustwarzenlinie dem unteren Rand der 6. Rippe, die untere steht 2 Querfinger breit unterhalb des rechten Rippenbogenrandes. Leber auch bei tiefer Inspiration nicht palpabel.

26. Fall. Operateur: Poppert. — Anteversio hepatis. Hepatopexie. Cholecystektomie. Besserung.

Anamnese: Frau Elisabeth Schff., 36 Jahre alt. Aufgenommen am 28. März 1899.

Früher stets gesund; 4 normale Geburten in den Jahren 1891, 1893, 1895, 1897. Wochenbett wurde 8—10 Tage eingehalten. Im Anschluss an das letzte Thrombophlebitis am linken Beine. — Im Frühjahr 1898 will Patientin, als sie im Begriff war, in die Küche zu gehen, plötzlich „einen Platz" in der oberen Bauchseite verspürt haben. Seitdem brennende Schmerzen daselbst, sowie im Kreuz. Dieselben sollen bezüglich ihres Auftretens und ihrer Dauer sehr wechseln. Sie werden durch jede körperliche Anstrengung gesteigert, verschwinden in der Ruhe wieder. Erbrechen, Gelbsucht wurden dabei nie beobachtet. Appetit sehr schlecht; ausgesprochene Neigung zur Stuhlverstopfung. Pat. ist völlig arbeitsunfähig und so schwach, dass sie geglaubt hatte, sie würde die Reise zur Klinik nicht aushalten können.

Status: Gracil gebaute, sehr schlecht ernährte, blasse Frau. Bauchdecken dünn, schlaff. Obere Leberdämpfung normal, untere in Nabelhöhe gelegen. Kein fühlbarer Gallenblasentumor; doch besteht Druckempfindlichkeit in der Gallenblasen- und Nabelgegend. Ausserdem Blasenkatarrh. Diagnose: Cholelithiasis?

Laparotomie 3. Mai 1899: Schnitt parallel dem rechten Rippenbogen in 2 Querfinger breitem Abstand von demselben. Die Leber erscheint nach vorn gedreht; ihr unterer Rand befindet sich in dem durch die Percussion vorher festgestellten Tiefstande, lässt sich aber unschwer in normale Lage zurückdrücken. Die Gallenblase ist langgezogen, hat die Form eines Processus vermiformis und enthält einzelne kleine Concre-

mente. Keine Adhäsionen. Cystektomie. — Dann Hepatorrhaphie. 3 Seidenknopfnähte. 3 Jodoformgazestreifen. Ausgiebige Tamponade über dem Stumpf des Ductus cysticus.

Verlauf: Anfangs Abends etwas Fieber, aber nicht über 38,5°, sowie Klagen über heftige Schmerzen in der linken Lebergegend. Die am 20. Mai gelockerten Tampons werden am 27. Mai entfernt. Am 7. Juni wird Pat. entlassen; nur noch geringe Schmerzen im Operationsgebiet.

Bei der Untersuchung am 22. April 1899 gab Patientin an, dass sie nach ihrer Heimkehr an hartnäckiger Bronchitis und Magendarmkatarrh erkrankt sei; sie habe Wochen lang wieder im Bett liegen müssen. — Vom September 1899 ab aber habe sie sich zusehends erholt. Ihr Körpergewicht, das vor der Operation 113 Pfd. betragen habe, sei jetzt 134 Pfd. Indess empfinde sie zeitweise immer noch ein lästiges Druckgefühl, sowie stechende Schmerzen in der Lebergegend. — Der Appetit lasse auch noch zu wünschen übrig; Stuhlgang sei jedoch regelmässig. Sie fühle sich zwar wesentlich kräftiger wie vor der Operation, aber doch noch nicht völlig gesund. — Narbe fest. Mässige Druckempfindlichkeit im Bereich des unteren rechten Rippenbogens. Untere Leberdämpfung entspricht ungefähr dem Rippenbogen. Unterer Leberrand nicht fühlbar. Man muss annehmen, dass die Leber in der ihr angewiesenen Position geblieben ist, wenn auch die Beschwerden der Frau nicht ganz beseitigt sind.

Partielle Hepatoptose.

Trat uns in der totalen Hepatoptose, bezw. in der Wanderleber ein Krankheitsbild entgegen, bei welchem die Leber aus ihrem Zusammenhang mit dem Zwerchfell vollkommen gelöst ist, so vermissen wir diese Eigenthümlichkeit bei denjenigen Stellungs- und Formveränderungen der Leber, welche unter den Begriff der partiellen Hepatoptose fallen. Dieses Leiden ist nach unseren heutigen Erfahrungen sicherlich viel häufiger, als die wirkliche Wanderleber. und zwar überwiegt auch hier wiederum das weibliche Geschlecht aus noch nicht genügend aufgeklärten Gründen bei Weitem.

Pathologische Anatomie.

Im Allgemeinen ist über die pathologische Anatomie der partiellen Hepatoptose ein helleres Licht gebreitet, als über diejenige der Wanderleber, und zwar schon deshalb, weil in neuester Zeit das erstgenannte Leiden ziemlich häufig nicht nur bei Sectionen und gelegentlich von zu anderem Zweck ausgeführten Laparotomien angetroffen wurde. sondern auch, weil es selbst öfter Gegenstand chirurgischer Behandlung gewesen ist.

Bei der partiellen Hepatoptose handelt es sich um eine Formveränderung der Leber, bei der zwar die Hauptmasse des Organs nach wie vor die Zwerchfellsconcavität ausfüllt, bei der aber ein Theil der Drüse eine Vergrösserung

zuerst in der Längsrichtung erfährt und nach und nach zu einem exquisit lappenförmigen, mehr oder weniger gestielten Gebilde auswächst. Während ferner die Hauptmasse der Drüse bei intactem Befestigungsapparat vollkommen fixirt bleibt, ist der meist gleichzeitig noch hypertrophische Lappen, der Lobe flottant der Franzosen, mehr oder weniger beweglich und in verschiedener Richtung verschiebbar, so dass er wiederholt für Ren mobilis gehalten worden ist, z. B. bei der Patientin Pichevin's[33]). — Am Ausgesprochensten war wohl die Aehnlichkeit des Krankheitsbildes mit „Wanderniere" in dem von Genouville publicirten Fall (siehe unten Fall 38), wo alle Symptome für hydronephrotische Wanderniere sprachen.

In der Mehrzahl der Fälle hat die partielle Hepatoptose ihren Sitz im rechten Leberlappen. Seltener ist auch der linke in Mitleidenschaft gezogen, noch seltener dieser allein verändert. Ein solcher Lobe flottant erscheint als ein stark in die Länge gezogenes, im Anfangsstadium ziemlich flaches, zungenförmiges, von Genouville[34]) als Languette hépatique mobile benanntes Gebilde, welches vor der rechten, anfänglich wohl stets noch fixirt gebliebenen Niere liegt und bis zur Crista ilei, ja bis tief in die Fossa iliaca hineinreichen kann — Pichevin[33]), Faure[11]), S. 83, Terrier und Baudouin[37]), vgl. auch Fall 31, 33, 37, 41.

Was die Beschaffenheit des Drüsenparenchyms anbetrifft, so zeigt dasselbe für gewöhnlich im Bereich eines solchen Lobe flottant keinerlei Abweichungen von dem Parenchym der Hauptmasse der Drüse.

Anders dagegen in jenen Fällen, wo uns die partielle Hepatoptose als typischer Schnürlappen entgegentritt. Im ersten Entwickelungsstadium des Schnürlappens findet man gewöhnlich nur eine seichte quergestellte Furche, welche über die vordere convexe Oberfläche des Organs hinwegzieht. Bei Fortbestehen der Druckwirkung vertieft sich dieselbe im weiteren Verlaufe mehr und mehr. Schliesslich ist nur noch eine schmale Brücke vorhanden, welche die in der Zwerchfellsconcavität gelegene Hauptmasse der Leber mit dem abgeschnürten Theil verbindet. Dieser Brückenstreifen, an welchem das Drüsenparenchym oft gänzlich geschwunden und durch Bindegewebe ersetzt ist, war in unserem Fall 33 nur zwei, im Falle 35 sogar nur noch 1 cm stark. Die Beweglichkeit des abgeschnürten unteren Theiles ist dann oft derartig ausgesprochen, dass man denselben, falls keine Adhärenzen bestehen, unschwer nach vorn und oben umklappen oder bequem aus der Wunde herauswälzen (Fall 33) kann. — Dass nun

ein derartiger Schnürlappen infolge mangelhafter Entleerung seines Blutes, seines Secretes und auch infolge compensatorischer Hypertrophie seine ursprüngliche Gestalt immer mehr preisgeben wird, ist leicht einzusehen. Er verdickt sich, wird schwerer, rundet sich ab und nimmt auch gar nicht so selten viereckige Gestalt (vgl. Fall 33) an. Der zugeschärfte Rand verwandelt sich bei der Schnürleber, wie Frerichs[30]) (S. 51 Anm.) betont, regelmässig in einen kolbig abgerundeten Rand. Schliesslich gleicht der Schnürlappen einem grösseren, beweglichen Tumor, „dessen Unterbringung", wie Langenbuch[4]) sich ausdrückt, „in dem natürlichen Vertheilungs- und Dislocationsplan nicht vorgesehen war und dessen aufdringliche Anwesenheit nur dauernde Störung und Beeinträchtigung des intra- und extra-abdominellen Wohlbefindens hervorrufen muss." Schnürlappen von 8—10 cm Dicke werden gar nicht selten angetroffen (Fall 32, 35). — Auch die Consistenz des abgeschnürten Stückes wird wesentlich fester, wohl infolge interstitieller Veränderungen des Lebergewebes, wie sie Tscherning bei seiner Kranken durch 1½ cm tiefe Probeincisionen feststellen konnte (Fall 30). — Der Leberüberzug erweist sich im Bereich des Schnürlappens bisweilen auffallend derb (Fall 34). Billroth benutzte in seinem Fall eine „schwielig-narbige Stelle" an der Vorderseite der Leber zur Fixation des Organs[29]). — Eine unregelmässige Lappung des abgeschnürten Stückes wurde in Fall 29, vor Allem aber in unserem Fall 36 beobachtet, wo sich vom äusseren Rande des Schnürlappens noch ein stark hypertrophischer Zipfel abzweigte. — Auch auf die Gallenblase und die Gallenausführungsgänge bleibt das isolirte Wachsthum des rechten Lappens nicht ohne Einfluss. Erstere wird oft stark in die Länge gezogen; in Fall 40 hatte sie eine schlauchförmige Gestalt angenommen. Ebenso wird der Ductus cysticus, namentlich wenn er in den Bereich der Schnürfurche zu liegen kommt, verlängert und flachgedrückt (Fall 32, 33). — Am Ligamentum teres konnten wir zweimal eine auffallende Verlängerung und Erschlaffung constatiren (Fall 33 und 34), ein Moment, das späterhin bei der Hepatopexie Berücksichtigung fand, indem das Band durch die Naht mitgefasst und auf diese Weise wieder straffer angespannt wurde.

Von den secundären Verlagerungen, welche andere der Leber benachbarte Unterleibsorgane durch den vergrösserten, nach unten vorgeschobenen rechten Leberlappen erleiden können, erscheint zunächst die mitunter beobachtete Dislocation der Flexura coli dextra erwähnenswerth. Langenbuch fand bei seiner wegen Schnürleber operirten Patientin (Fall 31) die genannte Flexura durch den abge-

schnürten Lappen nach unten und links gedrängt, dabei vermuthlich stark geknickt und comprimirt. Auch bei einer unserer Kranken (Fall 41) ist ein abnormer Tiefstand der Flexura — in der Höhe der Spina il. a. s.! — bemerkt worden. Dass hierin ein nicht unwichtiges Circulationshinderniss für den Darminhalt zu suchen sein wird, liegt auf der Hand. — Beachtenswerth ist ferner noch, dass unter den acht von Prof. Poppert operirten Fällen von Schnürleber, bezw. Lobe flottant viermal rechtsseitige Nephroptose (Fall 32, 39, 40, 41) angetroffen wurde. Darnach hat es den Anschein, als ob der partiellen Hepatoptose ein mechanisch lockernder Einfluss auf die rechte Niere zukomme, eine Vermuthung, die in der Delore'schen Ansicht[57]) eine Stütze findet, dass bereits durch die physiologische Anschwellung der Leber während der Verdauung eine Ptosis der Niere ins Leben gerufen werde. — Schliesslich sei noch aufmerksam gemacht auf eine mehr oder weniger ausgesprochene Immobilisirung des nach abwärts verlagerten Leberlappens durch bindegewebige Adhärenzen. In Fall 34 bestanden solche zwischen Gallenblase und Darm, in Fall 40 zwischen unterem Leberrand und hinterer Fläche des rechten Lappens einerseits, und Darmschlingen, bezw. Netz andererseits. Bei der Kranken, welche Ferrari operirte (Fall 37), war die ganze obere Leberfläche mit der Zwerchfellsconcavität und der vorderen Bauchwand auf das Engste verlöthet, und es bedurfte einer sehr mühsamen vorsichtigen Lösung dieser festen Adhäsionen, bevor die Leber wieder verschieblich wurde und sich in normale Position reponiren liess.

Aetiologie der partiellen Hepatoptose.

Ebenso wie die pathologische Anatomie ist auch die Aetiologie der partiellen Hepatoptose bedeutend durchsichtiger als diejenige der Wanderleber. Es sind in erster Linie zwei mechanische Momente, die bei der Entstehung eines Lobe flottant oder eines Schnürlappens eine wichtige Rolle spielen können. Entweder wirkt auf die Leber, bezw. auf einen Abschnitt derselben ein permanenter Zug in der Richtung von oben nach unten ein, oder aber das Organ ist einem andauernden Druck von oben und vorn her ausgesetzt. Mitunter können sich auch beide Factoren in ihrer Wirkung vereinigen.

Einen solchen Zug in der Richtung nach abwärts kann nun einmal eine erkrankte, in Folge dessen meist vergrösserte und schwerer gewordene Gallenblase auf die Leber ausüben. Auf diesen Vorgang hat zuerst Riedel[35]) aufmerksam gemacht, als er den bei Gallenblasengeschwulst gar nicht selten sich vorfindenden

„zungenförmigen Fortsatz des rechten Leberlappens" beschrieb. In seinen 6 Fällen, wo diese Form der partiellen Hepatoptose vorlag, wurde viermal eine deutlich palpabele Gallenblasengeschwulst angetroffen; nur zweimal fehlte ein solcher Tumor neben dem Fortsatz. Bezüglich des Zustandekommens des zungenförmigen Fortsatzes neigt Riedel zu der Ansicht, dass derselbe „zu Anfang" recht wohl durch Schnürung entstanden sein könne. Bestimmt mochte er die Frage nicht entscheiden, weil er bei seinen Operationen (Cholecystotomie) niemals die obere Grenze des Fortsatzes hatte sehen können, also auch nicht im Stande gewesen war festzustellen, ob eine Schnürfurche vorhanden war oder nicht. Dass aber für die weitere Vergrösserung des Leberfortsatzes nicht eine Schnürwirkung, sondern andere Factoren, und zwar in erster Linie der Zug der abnorm gefüllten Gallenblase verantwortlich gemacht werden müssen, entnahm Riedel daraus, dass unmittelbar nach operativer Entleerung der Gallenblase der Fortsatz sich zurückzubilden begann. Schon nach 8 Tagen wurde in seinen Fällen der Lappen runzelig und schrumpfte ein; nach einigen Monaten war er ganz verschwunden. Nach unserer Ansicht dürfte es übrigens auch Fälle geben, wo sich der zungenförmige Fortsatz auch zu Anfang allein in Folge von Zugwirkung der Gallenblasengeschwulst, ohne gleichzeitige Schnürwirkung entwickelt. In unserem Fall 27 war gelegentlich der Hepatopexie, wo man doch die Leberoberfläche bis unter den rechten Rippenbogen hinauf, also auch die obere Grenze des Fortsatzes hatte überblicken können, von einer Schnürfurche nicht das Geringste wahrzunehmen gewesen.

Dass die Entlastung der Gallenwege durch Cholecystotomie oder einen ähnlichen Eingriff für sich allein thatsächlich sehr oft ein schnelles Verschwinden der partiellen Hepatoptose herbeizuführen im Stande ist, können wir aus eigener Erfahrung, die sich auf eine grössere Anzahl, den Riedel'schen Fällen ganz analoge Beobachtungen stützt, voll und ganz bestätigen. Ein gleich gutes Resultat von der Cholecystotomie hat auch Manclaire[36]) gesehen. Er berichtet über einen Fall, wo ebenfall Cholelithiasis zur „Hépatomégalie et hépatoptose temporaire" geführt hatte. Bereits wenige Wochen nach der Cholecystotomie war weder von einer Vergrösserung der Leber noch von einer Hepatoptose etwas mehr nachzuweisen gewesen.

Ob aber auch bei den extremsten Graden der auf Cholelithiasis beruhenden partiellen Hepatoptose die Cholecystotomie allein ausreichen wird, möge dahin gestellt bleiben. In einem von Terrier und Baudouin[37]) publicirten Fall handelte er sich um einen „lobe du foie très développé et qui descend vers l'ombilic et

la fosse iliaque droite", für dessen Entstehung der Zug der durch einen grossen Gallenstein beschwerten Gallenblase in Frage kam. Wenn auch die Beschwerden der Patientin nach erfolgter Ausräumung der Gallenblase schwanden, — die Rückbildung des Lobe flottant ist allem Anschein nach nur eine sehr unerhebliche gewesen. Vielleicht wurde sie durch pathologische Veränderungen vereitelt, welche im Leberparenchym bereits Platz gegriffen hatten: „der Leberlappen erschien hart, wie sklerosirt, allerdings ohne Unregelmässigkeiten seiner Oberfläche". In solchen Fällen, wo also der tiefstehende Leberlappen durch Gewebsveränderung seine „trophische Umbildsamkeit" schon mehr oder weniger eingebüsst hat, wo zu befürchten ist, dass bei ausbleibender Schrumpfung und fortdauernder Beweglichkeit des Fortsatzes die Beschwerden des Kranken trotz Entlastung der Gallenblase fortdauern könnten, — in solchen Fällen wird man ebenso wie bei exquisit umfangreichen, tiefstehenden, wohl möglich hypertrophirten Lobes flottants meines Erachtens besser thun, durch eine der Cholecystotomie sofort angeschlossene Fixation des möglichst weit nach oben gedrängten Leberlappens, d. h. also durch die partielle Hepatopexie nicht nur einer Rückbildung und Verkleinerung des zungenförmigen Leberfortsatzes die Wege zu bahnen, sondern auch vor allem die störende Beweglichkeit des Fortsatzes für später auszuschalten. In dem nachstehend mitgetheilten Fall, wo der rechte Leberlappen durch eine ums Dreifache vergrösserte, mit Steinen vollgepfropfte Gallenblase noch um 1½ Querfinger unter die zwischen beiden Spinae il. a. s. gezogene Linie herabreichte, liess man deshalb der Cholecystotomie unmittelbar die Hepatopexie folgen, und zwar, wie wir uns später überzeugen konnten, mit gutem Erfolge.

27. Fall. Operateur: Poppert. — Cholelithiasis. Zungenförmiger Fortsatz des rechten Leberlappens. — Cholecystotomie. Hepatopexie.

Anamnese: Frau Maria Pf., 33 Jahre alt, aufgenommen 18. Januar 1899, die fünf normale Geburten überstanden hat, leidet seit 10 Jahren etwa an heftigen, anfallsweise auftretenden, kolikartigen Schmerzen in der rechten Rippenbogengegend, in den Rücken und in die rechte Schulter ausstrahlend. Dabei jedesmal galliges Erbrechen. Meist alle 14 Tage Anfall, oft 8, bisweilen auch nur 2 Tage dauernd. In der letzten Zeit leichter Ikterus. Dabei Appetitlosigkeit und zunehmende Schwäche. Die Frau konnte ihren Haushalt nicht mehr besorgen, lag oft tagelang zu Bett. Menses unregelmässig, verfrüht, sehr profus. Hartnäckige Verstopfung. Stuhlentleerung nur auf Abführmittel hin. Dabei ist die Frau in letzter Zeit sehr traurig, melancholisch gestimmt, weint viel.

Status: Grosse, schlank gebaute Frau von blasser Gesichtsfarbe,

befriedigendem Ernährungszustand. Kein Ikterus. Bauchdecken dünn, schlaff, aber kein Hängebauch. Die Leberdämpfung beginnt in der rechten Mam.-Linie am oberen Rand der 7. Rippe und reicht hinab bis zur Höhe der Spina il. a. s. Hier fühlt man deutlich den scharfen unteren Leberrand. Die muthmaassliche Stelle der Gallenblase ist etwas druckempfindlich, dagegen ist ein Gallenblasentumor nicht fühlbar.

Diagnose: Partielle Hepatoptose.

Operation am 20. Januar 1899. Schnitt parallel dem rechten Rippenbogenrande, 2 Querfinger unterhalb desselben. Der freigelegte rechte Leberlappen überragt noch um $1^1/_2$ Querfingerbreite die zwischen beiden Spinae il. a. s. gezogene Linie; Oberfläche desselben glatt, unverändert; keine Hypertrophie. Von einer Schnürfurche ist nicht das Geringste wahrzunehmen. Repositionsversuch nach oben gelingt ohne Mühe soweit, dass der untere Leberrand in der Mam.-Lin. nur noch $1^1/_2$ Querfinger breit den Rippenbogen überragt. Dabei wird die vom rechten Leberlappen völlig überlagerte, aufs Dreifache der Norm vergrösserte, mit Concrementen angefüllte Gallenblase sichtbar. In ihrer Umgebung keine Adhäsionen. Zunächst Cholecystotomie mit wasserdichter Drainage der Gallenblase (Poppert[39]). Ausräumung von 38 Gallensteinen von Linsen- bis Haselnussgrösse. Darauf Fixation der reponirten Leber an die Rippenbogengegend durch 4 Seidenknopfnähte. Flächenhafte Jodoformgazetamponade (siehe Capitel: Technik der Hepatopexie). Ausgiebige Tamponade um den Fundus der Gallenblase herum. Verschluss der Bauchwunde mittels zweireihiger Naht bis auf die der Mitte des Schnittes entsprechende Stelle, wo der in der Gallenblase liegende Nélaton-Katheter sowie die Tamponsenden durchgeleitet sind.

Verlauf: In den ersten 6 Tagen nach der Operation Fieber bis 39^0, Pulsbeschleunigung, leichte Unruhe, Kopfschmerzen. Vielleicht Jodoformintoxication (?). Klagen über zerrende Schmerzen in der Lebergegend. 30. Januar Temperatur und Puls normal. Schmerzen im Bereich der Wunde geringer. Lockerung der Tampons. 8. Februar. Die am 4. Februar bereits verkürzten Tampons werden entfernt. 11. Februar. Entfernung des Katheters. 15. Februar. Pat. steht auf. 18. Februar 1899. Leber hat die ihr angewiesene Lage beibehalten. Keinerlei Beschwerden. Entlassen.

Nachuntersuchung am 13. Januar 1900: Die blühend aussehende, gut genährte Frau giebt an, nach der Operation niemals mehr einen Schmerzanfall gehabt zu haben; auch die Kreuzschmerzen sind verschwunden. Appetit gut; sie kann wieder alles essen. Stuhlgang regelmässig, desgleichen Menses. Psychische Depression völlig beseitigt. Keine Spur von Ikterus. Narbe fest; Lebergegend nicht druckempfindlich. Obere Lebergrenze liegt bei der Percussion in der Mam.-Linie im 6. Intercostalraum, untere 1 Querfinger breit unterhalb des rechten Rippenbogenrandes. Unterer Leberrand nicht palpabel. Pat. ist sehr dankbar, weil sie durch die Operation von all ihren Leiden befreit sei. Sie versieht schon längst wieder ihren ganzen Haushalt ohne Beschwerden.

Genau dasselbe Operationsverfahren ist von Lennander mit gleich gutem Erfolge angewandt worden in einem Fall, über welchen erst kürz-

lich in Nr. 22 des Jahrgangs 1900 vom Centralblatt für Chirurgie referirt worden ist.

28. Fall. Operateur: Lennander[56]). Cholelithiasis. Partielle Hepatoptose. Cholecystotomie. Hepatopexie. Heilung.

65 jährige Frau, seit 6 Jahren an Koliken, Meteorismus, Obstipation leidend. Gelegentlich einer früheren diagnostischen Lumbalincision hatte man eine intraperitoneal gelegene, mit dem Colon ascendens verwachsene Geschwulst festgestellt. Da die Obstipation immer lästiger wurde, Laparotomie. Querschnitt dicht oberhalb der Nabellinie. Rechter Leberlappen reichte bis zur Sp. il. a. s. herab. Gallenblase mit Netz und Colon ascendens verwachsen und mit Steinen gefüllt. — Cholecystotomie. Um ferner die dislocirte und in der Sagittalebene rotirte Leber nach erfolgter Reposition zu befestigen, führte man in Sublimatlösung (1 : 1000) getauchte Mulltampons zwischen Zwerchfell und convexe Leberoberfläche ein. Der vordere Leberrand wurde durch drei dicke Catgutfäden ventrofixirt. Entfernung der Tampons nach 16 Tagen. Afebrile Heilung in 6 Wochen. Resultat: 26 Monate nach der Operation war die Leber in normaler Lage zu percutiren.

In ähnlicher Weise wie die abnorm schwere Gallenblase müssen hinsichtlich der Bildung eines Leberfortsatzes übrigens auch entzündliche Geschwülste, welche der Leber, insbesondere ihrer unteren Fläche oder ihrem unteren Rande anliegen und mit der Oberfläche der Drüse verwachsen sind, auf die Leber einwirken, ein ätiologisches Moment der partiellen Hepatoptose, welches ebenfalls zuerst von Riedel[35]) auf Grund einer von ihm gemachten Beobachtung hervorgehoben worden ist. In dem betreffenden Fall handelte es sich um eine unter dem prominirenden Leberfortsatz gelegene, entzündliche Nierengeschwulst. Das Gewicht derselben hatte permanent an der Leber gezerrt. Die Folge war eine langsame Vergrösserung des Lappens, welcher erst durch die Beseitigung des Tumors ein Ziel gesetzt wurde.

Eine sehr wichtige Rolle bei dem Zustandekommen der partiellen Hepatoptose, insbesondere des sog. Schnürlappens spielt weiterhin die beim weiblichen Geschlecht gebräuchliche Tragweise der Kleider. Wir haben es hier nicht mehr mit einer Zug-, sondern mit einer Druckwirkung zu thun. Namentlich das feste Zusammenschnüren der Taille durch die schmalen Rockbänder, wie es grade in hiesiger Gegend gebräuchlich ist, wo die Frauen und Mädchen des Bauern- und Arbeiterstandes meist 6—8 kurze, je bis 1 kg schwere Röcke übereinander tragen, muss als ein die Formveränderung der Leber sehr begünstigendes Moment angesehen werden. Durch diese Art der Kleiderbefestigung wird noch mehr als durch ein Corset ein Theil der Leber nach vorn und unten gedrängt. Wiederholt sich dieser Vorgang

immer wieder von neuem, so kann mit der Zeit der Aufhängeapparat der Leber eine derartige Ueberdehnung erleiden, dass er seine Elasticität einbüsst und dass beim Aufhören des Druckes das Organ je länger, um so unvollkommener seine richtige Position wieder annimmt. Das eben erwähnte ätiologische Moment ist zweifelsohne auch für manche Fälle der oben ausführlicher besprochenen Anteversio hepatis von grundlegender Bedeutung.

Was speciell den Einfluss des Corsets auf die Leber anbetrifft, so wirkt nach Langenbuch[4]) ein bequem, weitsitzendes Corset „zwar raumbeengend und zusammenschnürend, aber nur allgemein durch das ganze Organ hin, dieses mehr flächenhaft deformirend und niemals oder nur selten linear abschnürend.“ Anders ist dagegen die Wirkung eines zu engen Corsets! Ein solches zwingt die Leber, vertical nach unten länger zu werden, wobei sowohl der rechte wie der linke Leberlappen abnorm weit unter dem Rippenbogen hervortreten und dadurch in ihrem unteren Abschnitt jedem äusseren Druck schutzlos preisgegeben werden. Hayem[38]) unterscheidet in seiner interessanten Abhandlung über: „La maladie du corset“ eine dreifach verschiedene Druckwirkung, welche ein Corset ausüben könne; es handle sich entweder um eine Constriction sus-hépatique oder hépatique oder sous-hépatique. Von diesen könne die Constriction hépatique für die Entstehung eines Lobe flottant allerdings von grosser Wichtigkeit sein. Sie verursache eine Raumbeengung der Bauchhöhle und des untersten Thoraxabschnittes, wobei die dort liegenden Organe eine starke Zusammenpressung erfahren. Die Leber als das umfangreichste und am wenigsten comprimirbare derselben wird dabei am meisten zusammengepresst werden. Die Constriction sus-hépatique dagegen, bei welcher der Druck auf der Zwerchfellsconcavität und auf der nach oben sehenden convexen Fläche der Leber laste, dränge die Drüse in toto nach abwärts aus dem Thoraxraum heraus und begünstige auf solche Art das Zustandekommen der totalen Hepatoptose. Die Constriction sous-hépatique schliesslich habe keine specifisch schädliche Wirkung auf die Leber; im Gegentheil, sie verleihe diesem Organ sogar noch einen Halt von unten her.

Ist nun aber erst einmal in Folge der Schnürwirkung ein Abschnitt der Leber so weit verlängert, dass er den Rippenbogen mehr oder weniger breit überragt, so wird bei Fortdauer der Druckwirkung der Rippenbogen auf die unter ihm gelegene Leberpartie eingedrückt. Dadurch entsteht mit der Zeit die sog. solitäre quere Schnürfurche (Langenbuch[4]), S. 110).

Ausser der Schnürwirkung kommt von ätiologischen Momenten

der partiellen Hepatoptose ebenso wie bei der Wanderleber noch die Vergrösserung der Capacität des Bauchraums in Betracht, welche durch physiologische oder plötzliche Ausdehnung des Abdomens und durch ungenügende Verkleinerung des Bauchraums nach seiner Entleerung bedingt wird (Landau[19]), S. 58). In dieser Beziehung wird ein vorzeitiges Aufstehen der Wöchnerinnen unter Umständen nicht nur zu Uterusdislocationen disponiren, sondern auch auf die Lagerung der Leber schädigend einwirken können. Bei einer unserer Kranken (Fall 36) traten unmittelbar, nachdem die Frau am 4. Tage des Wochenbetts bereits aufgestanden und ihrer Beschäftigung nachgegangen war, heftige Schmerzen in der Lebergegend auf, Schmerzen, die sie vordem nicht gekannt hatte.

Dem Einfluss von traumatischen Ursachen begegnen wir in der Aetiologie der partiellen Hepatoptose seltener, als beim Capitel „Wanderleber". Das von Ferrari operirte Mädchen (Fall 37) war infolge der Strapazen eines Umzuges an rechtsseitiger Pleuritis exsudativa erkrankt, zugleich aber bestand bei ihr ein Druckgefühl im rechten Hypochondrium mit lancinirenden Schmerzanfällen. Ferrari, welcher bei der Laparotomie eine um ihre transversale Achse gedrehte und an ihrer Oberfläche mit Zwerchfell und Bauchwand stark verwachsene Leber fand, nimmt an, dass die Ptosis, bezw. die Anteversio des Organs infolge öfters wiederholter körperlicher Anstrengungen, denen die Patientin während eines Umzuges ausgesetzt war, ziemlich schnell aufgetreten sei. Gleichzeitig habe sich aber eine rechtsseitige Pleuritis entwickelt. Der entzündliche Process habe dann von der Pleura auf das Peritoneum parietale des Zwerchfells, sowie auf das viscerale Blatt der Leber übergegriffen. Dabei sei zuerst der vordere Rand der Leber unten, sodann die vordere Fläche der Drüse mit der Bauchwand fixirt worden.

Symptomatologie der partiellen Hepatoptose.

Man darf als erwiesen ansehen, dass bisweilen die partielle Hepatoptose vollkommen symptomlos verlaufen kann. Es giebt sicherlich manche Individuen, namentlich unter dem weiblichen Geschlecht, mit exquisiter Schnürleber, welche von der Existenz ihres Schnürlappens nichts wissen und sich in jeder Beziehung wohl fühlen. Solche Erfahrung macht man gar nicht selten gelegentlich von Sectionen und gelegentlich einer aus anderen Gründen unternommenen Laparotomie. Es erklärt sich dieses aus dem sehr langsamen Entwickelungsverlauf, welchen gewöhnlich solch ein Lobe flottant oder ein Schnürlappen nimmt. Erst wenn die partielle Hepatoptose den Grad erreicht hat,

dass der abgeschnürte Theil oder der zungenförmige Fortsatz weit unter dem Rippenbogen als hin und her verschiebliches Gebilde hervorragt, wird vielleicht eines Tages zufällig die seltsame Geschwulst entdeckt, häufig zuerst vom Patienten selbst (Fall 29 u. 40). Obwohl der Tumor keine Unbequemlichkeiten bereitet, entschliesst sich der Kranke endlich doch, den Arzt darüber zu befragen. Und nun tritt oft dasselbe ein, was wir bei dem Leiden der Wanderniere beobachten: von dem Augenblick an, wo der Patient aus dem Munde des Arztes vernimmt, dass er eine bewegliche Niere habe, datiren auch seine ersten Beschwerden.

In der Mehrzahl der Fälle jedoch macht das Leiden von vornherein Symptome, zuerst vielleicht nur allgemeiner Art. Die Kranken verspüren frühzeitige Ermüdung schon bei leichter körperlicher Anstrengung, klagen über allerhand unbestimmte Schmerzen im Körper, über Herzklopfen, Hitze im Kopf, Fieber (Fall 29), Dyspnoe, über Schwindelgefühl, Zittern der Hände und Füsse (Fall 29), Ohnmachtsanwandlungen (Fall 29). Daneben bestehen Appetitlosigkeit, Aufstossen, Uebelkeit, Erbrechen. Fast stets findet man eine ausserordentlich hartnäckige Verstopfung. Auch Störungen von Seiten der Blase, Druckgefühl daselbst, häufiger Harndrang werden beobachtet (Fall 32 und 38). Infolge dieser Störungen stellt sich nicht selten eine rasch zunehmende Abmagerung ein (Fall 29, 37).

Unter den Localsymptomen nimmt der Schmerz die wichtigste Stelle ein, allem Anschein nach bedingt durch Spannung der Bänder, Zerrung der Nerven, Druck auf die Nachbarorgane u. s. w. Die Kranken klagen über Schmerzen im Abdomen, besonders im rechten Hypochondrium. Auffallend war die Localisation des Schmerzes in Fall 34. Obwohl es sich um einen rechtsseitigen Schnürlappen handelte, der linke Leberlappen aber normal befunden wurde, verlegte die Frau dauernd ihre Hauptbeschwerden in die Gegend des linken Rippenbogens. — Vom Hypochondrium pflegen die Schmerzen in die Nabelgegend, zwischen die Schulterblätter, in die Kreuz- und Lendengegend, in die oberen und unteren Extremitäten auszustrahlen. Das Schmerzgefühl wird bald als umschrieben, bald als diffus, bald als ziehend und zerrend, bald als bohrend, stechend oder klopfend beschrieben. — Bisweilen sind die Schmerzen permanent, in anderen Fällen wieder treten sie anfallsweise auf mit Zwischenräumen von Wochen oder Monaten. Die Kranken sind während des Anfalles oft völlig arbeitsunfähig, bettlägerig, während sie in den schmerzfreien Intervallen ihrer Arbeit nachgehen können. Häufig aber bleibt auch, wenn der Anfall vorüber ist, ein mehr oder weniger lästiges

Druckgefühl in der Lebergegend zurück (Fall 30, 33, 40). Im Fall 36 wurde mehrfach der Schmerzanfall durch einen Schüttelfrost eingeleitet. — Arbeit steigert, körperliche Ruhe lindert gewöhnlich die Schmerzen (Fall 30, 39). In Fall 35 liess blosse Rückenlage dieselben sofort verschwinden. Andere Patienten (Fall 32, 33) finden jedoch keine Erleichterung durch ruhiges Verhalten. — Eine unserer Kranken (Fall 41) klagte, dass ihre Schmerzen schon durch den Druck der lose angezogenen Rockbänder gesteigert würden. — Ikterus wird auch hier und da bei partieller Hepatoptose beobachtet (Fall 32, 39), hervorgerufen durch Zerrung des Ductus cysticus und choledochus, die ja nicht selten gerade in die Schnürfurche zu liegen kommen.

Auf ein interessantes Symptom bei Hepatoptosis, das bisher als solches noch nicht beschrieben sei, hat Vène[58]) vor Kurzem hingewiesen: Tussis hepatica. Er beobachtete eine Frau, die schon seit 18 Jahren an unablässigem trockenen Husten litt. Jede Behandlung war vergeblich gewesen. Man hielt den Husten für nervösen, hysterischen Husten. Zufällig brach die Frau ein Schlüsselbein und bekam desshalb eine Bandage, welche den Thorax und den oberen Theil des Abdomens ruhig stellte. Solange sie nun diese Bandage trug, blieb der Husten aus. Gleichzeitig constatirte Vène, dass die Kranke niemals Nachts, überhaupt niemals hustete, solange sie liegende Stellung einnahm, ganz gleich, ob Seiten oder Rückenlage. — Die nunmehr vorgenommene Untersuchung der Leber ergab einen Tiefstand dieses Organs, namentlich bei stehender Stellung der Patientin. Eine von den Mamillae bis zum Nabel reichende Bindeneinwicklung befreite die Kranke für immer von ihren Hustenanfällen. Das Corsett hatte sich nutzlos erwiesen. — „Tussis hepatica" ist bereits seit Hippokrates bekannt. Nach den älteren Autoren soll der „Leberhusten" nicht selten bei Leberabscess vorkommen. Vène macht darauf aufmerksam, dass Larroque bereits 1831, wo man von Hepatoptosis noch nichts gewusst habe, zwei Arten von Tussis hepatica unterschieden habe, die eine finde sich bei Hepatitis, die andere werde beobachtet bei aufrechter Stellung des Kranken und sei hervorgerufen durch das Gewicht der Leber. — Da die Leber nach Faure an der Vena cava aufgehängt sei, die mit dem Zwerchfell in Berührung stehe, vermuthet Vène, dass auf diesem Wege eine Irritation des Diaphragma herbeigeführt und damit der Husten ausgelöst werde. Bevor man deshalb die Diagnose: hysterischer Husten stelle, müsse man alle pathologischen Reflexe von Seiten der Abdominalorgane, insbesondere auch eine Hepatoptosis ausgeschlossen haben. Das oben beschriebene Symptom scheint bisher nicht sehr häufig beobachtet worden zu sein.

Jedenfalls aber verdient es ernste Beachtung und kann gegebenen Falls vielleicht auch differentialdiagnostisch verwerthet werden.

Einen Einfluss der Menstruation auf die Schmerzen haben wir, wie dies auch von anderen Beobachtern hervorgehoben wird, niemals constatiren können.

Bezüglich des Verhaltens des rechts- und linksseitigen Schnürlappens besteht nach Langenbuch[4]) ein gewaltiger Unterschied in der Hinsicht, dass der an sich allerdings weit seltener anzutreffende linksseitige Schnürlappen wesentlich heftigere Beschwerden verursache, als wir solche bei rechtsseitigem Sitz des Uebels zu sehen gewohnt seien. Der genannte Autor stützt sich dabei auf einen eigenen erlebten Fall, wo allerdings Beschwerden bestanden, welche die Kranken fast zur Verzweiflung trieben. Aus dieser Beobachtung folgert L., dass der gewöhnliche rechtsseitige Schnürlappen niemals sehr schmerzhaft wirken könne, „weil einerseits keine besonders empfindlichen Organe unter ihm gelagert sind und andererseits die Concavität der seitlichen Bauchhöhle jeden Gegendruck von unten, bezw. von hinten einigermaassen ausschliesst." Der linksseitige Schnürlappen dagegen müsse, zumal wenn er indurirt und seiner plastischen Umbildsamkeit längst beraubt sei, sich also den unter ihm liegenden Organen nicht mehr anschmiegen könne, namentlich bei Rückenlage auf den Pylorus, das Duodenum, einzelne Darmschlingen, das Pankreas, die Aorta und andere grosse Gefässe, sowie auf die grossen Nerven und Ganglienplexe einen permanenten, ausserordentlich störenden Druck ausüben.

Ob diese Ansicht Langenbuch's, welche sich nur auf eine einzige Beobachtung stützt, zutreffend ist, erscheint uns sehr fraglich. — Auch unter unseren Kranken mit rechtsseitiger Schnürlappenbildung befanden sich solche, die ausserordentlich schwer litten und die nur in der Hoffnung, von ihrem schon Jahr und Tag bestehenden qualvollen Leiden befreit zu werden, ihre Einwilligung zu der gefürchteten Operation gaben. Auch Terrier und Auvray[1]) (pag. 637) können den von Langenbuch gemachten Unterschied nicht anerkennen. Bei jeder Vergrösserung der Leber, ganz gleich, ob der rechte oder linke Lappen betroffen werde, seien schliesslich die von Langenbuch genannten Eingeweidetheile einem beständigen, gesteigerten Druck ausgesetzt. Dadurch entstünden auch bei rechtsseitigem Schnürlappen Störungen, wie sie Langenbuch für den linksseitigen allein in Anspruch genommen wissen möchte.

Diagnostik der partiellen Hepatoptose.

Die Diagnose der partiellen Hepatoptose baut sich einmal auf dem soeben geschilderten Symptomencomplex, sodann aber auf dem physikalischen Untersuchungsbefunde auf. Bei mageren Personen mit dünnen, schlaffen Bauchdecken wird man oft ohne Weiteres eine Verlängerung der Leber, am häufigsten im Bereich ihres rechten Lappens mehr oder weniger weit nach abwärts feststellen können. Die Percussion, die sowohl in liegender wie stehender Stellung des Patienten vorgenommen werden soll, ergiebt für gewöhnlich über dem Fortsatz gedämpften Schall, der unmittelbar in die im Uebrigen normale Leberdämpfung übergeht. Insbesondere entspricht die obere Lebergrenze normalen Verhältnissen. Bei der Palpation fühlt man einen flachen, elastischen, nicht fluctuirenden, glatten und nur unter pathologischen Verhältnissen unebenen, auffallend harten Tumor, welcher respiratorische Verschiebung, sowie eine namentlich in sterno-vertebraler Richtung ausgesprochene Beweglichkeit erkennen lässt. — Auch eine tiefe, quere Schnürfurche wird sich unter Umständen abtasten lassen. Ist dieselbe stark ausgeprägt und breit, so kann es wohl vorkommen, dass sich vorübergehend eine Darmschlinge in dieselbe hineinschiebt. Es kann dann die Continuität der Leberdämpfung von einer schmalen helltympanitischen Zone unterbrochen sein. Oder aber es zieht direct vor dem Lobe flottant eine Darmschlinge her, welche ihn ganz oder theilweise von der vorderen Bauchwand abdrängt. Oberhalb und unterhalb dieser Schlinge ist der Schall dumpf (Fall 37). Man fühlt dann in der Tiefe einen beweglichen Tumor, der Angesichts der Percussionsverhältnisse mit der Leber anscheinend nicht zusammenhängt, isolirt ist und deshalb auch nicht als Schnürlappen, sondern leicht als eine andere Geschwulst angesprochen wird. Nach Fleiner[59]) beobachtet man dieses Verhalten bei Schnürleber gar nicht selten.

Ein exquisiter Schnürlappen wird der Diagnose unter einigermaassen günstigen Verhältnissen nur ausnahmsweise grössere Schwierigkeiten entgegenstellen; anders dagegen ein flacher Lobe flottant, namentlich, wenn es sich um die Untersuchung von beleibteren Personen handelt! Hier werden immer Fälle übrig bleiben, wo nicht einmal die Untersuchung in Narkose, sondern einzig und allein erst die Explorativincision Klarheit schaffen wird.

Differentialdiagnostisch kommt der partiellen Hepatoptose gegenüber in allererster Linie rechtsseitige Wanderniere in Betracht. Dieses Leiden hat schon ausserordentlich oft Anlass zu dia-

gnostischen Irrthümern gegeben. Vielleicht nicht mit Unrecht hat man deshalb gesagt, dass die Wanderniere nur darum für ein so häufig vorkommendes Leiden erklärt worden sei, weil man sie so oft mit einem Schnürlappen der Leber verwechselt habe. Gegen eine derartige Verwechslung schützt einmal die Feststellung einer scharfen Kante am Innenrande der beweglichen Geschwulst, wie sie nach Glénard für den Schnürlappen charakteristisch ist, sodann aber, wie Senator,[60]) hervorhebt, die Aufblähung des Darms. Bei dieser wird die Niere nach hinten, der Schnürlappen dagegen ebenso wie eine Gallenblasengeschwulst nach vorn gegen die Bauchwand gedrängt. Zur Entscheidung, ob gegebenen Falls Wanderniere oder particlle Hepatoptose vorliegt, hat Glénard[61]) ein eigenes Verfahren, die bewegliche Niere zu palpiren, empfohlen, sein Procédé de pouce. Ewald hat diese Methode in No. 12 der Berl. klin. Wochenschrift Jahrgang 1890 erwähnt. — Nach Guyon[62]) liefert dieselbe indess nur bei Individuen mit leicht eindrückbaren Bauchdecken und geringem Panniculus brauchbare Resultate. Andererseits aber giebt auch die Guyon'sche Palpationsmethode, das sog. Ballotement der Niere kein absolut sicheres differentialdiagnostisches Zeichen, weil die Leber in ganz derselben Weise wie die Niere zu ballotiren vermag. — Auch eine Verwechslung mit malignen Neubildungen der Niere wird, wie der Billroth'sche Fall 29 lehrt, sich nicht immer vermeiden lassen.

Ebenso wird die Differentialdiagnose gegenüber den Geschwulstbildungen der Leber, Echinokokken und Neubildungen (Gummata, Adenome, Sarkome, Angiome, „biliäre Cysten") auf grosse Schwierigkeiten stossen können. Für Leberneubildung sprechen nach Terrier und Auvray[63]) ausser dem Nachweis einer Geschwulst im oberen Abschnitte des Abdomens ein meist vorhandener deutlicher Ascites, häufig auch Venenerweiterungen in der vorderen Bauchwand. Tumoren des Netzes, sowie des Mesenterium dürften eine noch grössere passive Beweglichkeit besitzen, als man sie bei partieller Hepatoptose antrifft. Allerdings kann in solchem Falle durch Adhäsionen des Tumors mit seiner Umgebung die Beweglichkeit sehr vermindert oder gänzlich aufgehoben werden. Ausserordentlich schwierig kann sich die Differentialdiagnose zwischen Gallenblasengeschwulst bezw. Cholelithiasis und partieller Hepatoptose gestalten. Namentlich wenn das letztgenannte Leiden mit anfallsweise auftretenden kolikartigen Schmerzanfällen, mit Erbrechen, mit Ikterus u. A. einhergeht, dann wird es oft unmöglich sein, mit Bestimmtheit zu entscheiden, ob ein am rechten Rippenbogenrande

fühlbarer, glatter, ballotirender Tumor die prall gefüllte Gallenblase darstellt oder einen Lobe flottant mit oder ohne Schnürfurche.

Behandlung der partiellen Hepatoptose.

Der partiellen Hepatoptose gegenüber darf man sich von vornherein noch weniger Erfolg von einer symptomatischen und orthopädischen Behandlung versprechen als gegenüber der Wanderleber. Man mag noch so sorgfältig in der Auswahl und Anpassung einer Bandage verfahren, — den flottirenden Lappen oder den abgeschnürten Leberabschnitt wird eine solche höchst selten dauernd und sicher ruhig stellen können, vielleicht nur unter Anwendung eines derartigen Drucks und einer derartigen Compression des Abdomens, welche durch Uebertragung auf die hinter der Leber gelegenen Eingeweidetheile wiederum schädlich wirken und die Beschwerden des Patienten steigern müssen. — Der partiellen Hepatoptose liegen mechanisch-pathologische Ursachen zu Grunde, mithin, sagt Langenbuch[4]) mit vollem Recht, „kann die Behandlung derselben auch nur eine mechanische, d. h. chirurgische sein."

Drei Methoden stehen uns zur Verfügung:

1. Die Cholecystotomie. Dieselbe ist, wie wir schon sahen, zuerst von Riedel für die Fälle mit ursächlichem Gallenblasenleiden empfohlen und in 6 Fällen erfolgreich ausgeführt worden. Die operative Entlastung der Gallenblase und ihrer Ausführungsgänge führt hier, wie wir aus eigener Erfahrung bestätigen können, zu schneller Schrumpfung des Lappens und damit zur Beseitigung des zungenförmigen Fortsatzes des rechten Leberlappens.

2. Die Resection des abgeschnürten Stückes.

Dieser Eingriff wurde zum ersten Mal von Langenbuch[4]) (S. 118) ausgeführt. Im Jahre 1887 resecirte er einen 370 g schweren linksseitigen Leberschnürlappen. Um vor einer Blutung sicher zu sein, fasste er die Gefässe der ligamentösen Brücke, welche den abgeschnürten Lappen mit der Hauptmasse der Drüse verband, in mehrere Unterbindungsstiele und durchtrennte dann. Obwohl die einzelnen Gefässe dann noch einmal isolirt unterbunden worden waren, erfolgte kurz nach der Operation dennoch eine profuse, das Leben des Kranken aufs äusserste bedrohende, intraabdominelle Blutung. Langenbuch sah sich deshalb gezwungen, die Bauchhöhle noch einmal zu öffnen. Man fand auch in der Resectionslinie ein blutendes Gefäss, das unterbunden wurde. Abgesehen von einem Ascites, der sich nachträglich einstellte, aber nach einmaliger Punction verschwand, war der weitere Verlauf

University of California LIBRARY

ungestört. Die Kranke selbst aber war „vom Tage der Operation an dauernd von ihren Beschwerden befreit".

Mit gleich gutem Erfolge hat Bastianelli[64]) 1895 einen abgeschnürten gestielten Leberlappen resecirt. Er benutzte bei seiner Operation zur Bekämpfung der Blutung einen elastischen Schlauch. Die Blutung war bei diesem Vorgehen nur unbedeutend und liess sich ohne Schwierigkeit mit dem Thermokauter stillen.

Die dritte Resection eines Schnürlappens dürfte Martin vorgenommen haben. In der mir leider nicht zugänglich gewesenen Zeitschrift: Birmingh. M. Rev. 1898. XLIII. 92—98 berichtet derselbe über: A case of succesful removal of a large pedunculated accessory lobe of the liver.

Man wird zugeben müssen, der Erfolg der Resection war in allen drei Fällen ein guter. Es fragte sich aber, ob sich dasselbe Heilungsresultat nicht auch auf anderem, sowohl wesentlich gefahrloserem, als auch conservativerem Wege hätte erreichen lassen. Vor schweren Nachblutungen, wie sie Langenbuch trotz sorgfältigster Blutstillung in seinem Fall erlebt hat, wird man wohl nie absolut sicher sein. Nach Tscherning[55]) hat man auf dem Sectionstisch wiederholt constatiren können, „dass das Gewebe zwischen Leber und Schnürlappen selbst bei tiefen Taschen doch bedeutende Gefässlumina enthalten kann, auch in den seltenen Fällen, wo fast jede Spur von Lebergewebe verschwunden ist." Ein Ausreissen, Abgleiten einer Ligatur des Leberstumpfes ist aber bei der Brüchigkeit des Gewebes immer möglich.

Ob die Ansicht von Keen[2]), dass man selbst grosse Leberpartien durchbrennen könne, wenn man nur mit schwachglühendem Thermokauter und sehr langsam arbeite, sich als richtig erweist, bedarf noch der Nachprüfung. — Ein extraperitoneales Einnähen des schmalen Wundstieles in die quererweiterte Bauchwandwunde, wie es Langenbuch[4]) auf Grund seines oben citirten Falles empfiehlt, kann allerdings die Bekämpfung einer etwaigen Nachblutung bequemer gestalten, ist aber keineswegs unbedenklich, einmal, weil die Leber sowohl wie ihr Aufhängeapparat dabei einer beträchtlichen Spannung ausgesetzt werden, und ein Losreissen der Drüse von der Bauchwand, z. B. beim Würgen, Erbrechen, Husten u. s. w. erfolgen kann, sodann weil bei einer extraperitonealen Behandlung der Leberwunde die Gefahr einer Peritonitis eine viel ernstere sein wird.

Nach unseren Erfahrungen sind die Erfolge der partiellen Hepatopexie, also der dritten bei partieller Hepatoptose in Frage kommenden Operationsmethode **gerade der Schnürleber** gegenüber derartig gute, dass es uns nicht

gerechtfertigt erscheint, den Patienten statt einer im Wesentlichen einfachen, ungefährlichen Operation der weit gefährlicheren Resection zu unterwerfen. — Auch Terrier und Auvray[1]) räumen aus ähnlichen Gründen der partiellen Hepatorrhaphie unbedingt den Vorzug ein vor der Resection. „Nous considérons toutefois que la résection du foie est une opération délicate; — la fixation du lobe mobile est au contraire une opération facile à réaliser, sans gravité (à condition que les règles de l'asepsie soient rigoureusement observées), ayant donné de beaux résultats, et qui doit être préférée à la résection."

Die erste Hepatopexie bei partieller Hepatoptose ist im Jahre 1884 durch Billroth ausgeführt worden, und zwar handelte es sich damals um ausgesprochene Schnürlappenbildung. Seitdem sind nun weitere Beobachtungen von Tscherning, Langenbuch, Ferrari und Genouville publicirt worden. Diesen Fällen, über die ich im Folgenden kurz referiren möchte, kann ich noch 8 Fälle von partieller Hepatoptose aus der Giessener chirurgischen Universitätsklinik anreihen, bei denen Prof. Poppert mit gutem Erfolg die Hepatopexie ausgeführt hat. Am Schluss der diesbezüglichen Casuistik mögen noch die Krankengeschichten von vier Frauen Platz finden, bei welchen die Hepatoptose nur Theilerscheinung einer allgemeinen Enteroptose war, und bei welchen durch die Hepatorrhaphie die Beschwerden vielleicht gebessert, aber doch nicht ganz beseitigt wurden.

29. Fall. Operateur: Billroth[54]). Schnürleber. Hepatopexie. Heilung.

36 Jahre alte Frau, litt seit Jahresfrist öfters an Erbrechen und Fieber ohne bekannte Ursache. Seit 5 Monaten bemerkte sie in der rechten Oberbauchgegend eine apfelgrosse, harte Geschwulst. In der Folge erkrankte sie acht- bis zehnmal unter starkem Fieber, Abgeschlagenheit; bisweilen auch Magenbeschwerden und Erbrechen; öfter 1—2 Tage bettlägerig. Am ärgsten wurde sie aber belästigt durch stechende, ziehende Schmerzen, die vom Rücken zum Brustblatt und vom Kreuz in beide Oberschenkel ausstrahlten. Arbeiten und Treppensteigen dadurch unmöglich. Dabei starke Abmagerung, Mattigkeit, Ohnmachtsanwandlungen, heftiges Zittern der Hände und Füsse.

Status: Ziemlich abgemagerte Frau. Kein Hängebauch. Leberdämpfung in der rechten Lin. mam. bis zur Sp. il. nach abwärts reichend. In der rechten Oberbauchgegend überfaustgrosser, harter, etwas ballotirender Tumor fühlbar, der bei der Athmung sich leicht verschiebt und sich von der vorderen Bauchwand nach hinten gegen die Nierengegend drücken lässt, wo der Anstoss deutlich von der anderen Hand gefühlt wird. Auch lässt sich der Tumor seitlich unter der Leber verschieben.

Diagnose: Neoplasma (der Niere oder des Darms oder der retroperitonealen Drüsen).

Laparotomie 21. März 1884: 13 cm langer Schrägschnitt vom Proc. xiphoid. zur Crista ilei. Sofort tritt ein unregelmässig gelappter, höckriger Tumor von bräunlich-rother Farbe zu Tage, der durch eine 3—4 Finger breite, schwielige Brücke mit der Leber zusammenhängt. Hepatopexie: Durch eine schwielig-narbige Stelle an der Vorderseite des Tumors wird nahe der Abfurchung ein starker Faden mit einer krummen Nadel hindurchgeführt. Darauf werden die beiden mit Nadeln armirten Fadenenden durch die ganze Dicke der vorderen Bauchwand durchstochen und über einem Jodoformgazebäuschchen geknotet. Verschluss der Bauchwunde. Drain zwischen Haut und Fascie. Verlauf nur Anfangs durch Fieber gestört. Bei der 4 Wochen nach der Operation erfolgenden Entlassung waren die Bauchdecken an der Fixationsstelle über der Leber nicht verschiebbar.

Resultat (März 1886): Ziehende, stechende Schmerzen beseitigt, desgleichen Erbrechen, Magenbeschwerden, Appetitlosigkeit. Auch Ohnmachtsanwandlungen und Zittern verschwunden. Die Frau ging wieder ihren häuslichen Verpflichtungen nach.

30. Fall. Operateur: Tscherning[55]). Schnürleber. Hepatopexie. Heilung.

36 jährige Frau litt im 17. Lebensjahr an Gelbsucht, die sich öfter wiederholte. Seit 5 Jahren Geschwulst in der rechten Seitenbauchgegend, die langsam wuchs und Schmerzen machte; besonders in den letzten 2 Jahren alle 2—3 Tage auftretend mit Intervallen von ca. 8 Tagen, ohne aber ganz aufzuhören. Vielfach bettlägerig und arbeitsunfähig. Die ziehenden, jagenden Schmerzen strahlten von der Geschwulst nach dem Rücken und den Seiten hin aus. Besserung durch Ruhe, Steigerung durch Bewegung. Stuhl etwas träge.

Status: In der rechten Leibeshälfte ein wenig druckempfindlicher Tumor, der von der rechten Lumbalgegend nach vorn etwas innerhalb der Mam.-Linie und von der Sp. il. a. s. bis zur Curvatur reicht. Der gedämpfte Schall über der Geschwulst geht direct in die Leberdämpfung über. Tumor seitwärts bis zur Mittellinie beweglich, lässt sich in der Lumbalgegend zum Prominiren bringen.

Diagnose: Unsicher. Am wahrscheinlichsten erschien: Lebergeschwulst, Schnürlappen.

Laparotomie am 9. Juni 1886. Lumbo-abdominaler Schnitt von der 12. Rippe bis etwas vor die Sp. il. Nach Eröffnung des Peritoneum vorn in der Wunde fand man einen durch breiten Stiel mit dem rechten Leberlappen zusammenhängenden Schnürlappen. Hepatopexie mittels mehrerer tief ins Gewebe und in die Seitenbauchwand eingelegter Nähte. Tamponade der Peritonealwunde.

Verlauf: Nur Anfangs leichter Ikterus, Albuminurie, Fieber. Nach 4 Wochen ausser Bett.

Resultat nach $1^3/_4$ Jahre: Anfälle sistirten seit der Operation; nur leichte ziehende Schmerzen im Leibe traten noch auf. Gehen wird gut vertragen. Die Frau besorgt ihr Hauswesen wieder. Lebergeschwulst fühlt sich wie früher an, ist aber weniger beweglich.

31. Fall. Operateur: Langenbuch[29]). Schnürleber. Hepatopexie. Heilung.

50jähriges Fräulein, litt seit 20 Jahren an periodisch wiederkehrenden Brechanfällen, die mit heftigem Kopfschmerz, Schwere im Magen, Leber-, Kreuz- und Schulterschmerzen einsetzten. Im letzten Halbjahre fast allwöchentlich Anfälle. Dabei grosser Appetitmangel, hartnäckige Verstopfung. Kräfte sanken infolgedessen mehr und mehr. In letzter Zeit auch quälender häufiger Drang zum Urinlassen, sowie chronisches Oedem des linken Beines.

Befund: In der rechten Hälfte des Abdomens ein flacher, glatter, derber Tumor, der mit der Leber zusammenhängt, sehr verschieblich ist und mit grösster Wahrscheinlichkeit als Schnürlappen gedeutet wird.

Laparotomie 11. Juni 1890: Rechter Leberlappen reicht bis zur Regio iliaca herab und ist in der Gegend zwischen unterem Rippenrand und Nabel durch eine horizontal verlaufende, lineare Bindegewebsbrücke in eine obere und untere Hälfte getheilt. Flexura coli. d. nach unten links dislocirt und gleichzeitig comprimirt. Die Leber wird nach oben und hinten soweit als möglich und etwas gewaltsam reponirt, so dass der untere Rand des Schnürlappens zuletzt etwas über Nabelhöhe liegt. Darauf Querschnitt durch die Bauchdecken entsprechend dem nunmehrigen Rande des unteren Leberrandes. Vernähung des Schnürlappens „vermittels acht dicht nebeneinander durch seine dicksten Partien gelegter starker, weit und tiefgreifender Seidensuturen mit der Muskel- und Subcutanschicht der Bauchdecke etwas oberhalb der queren Bauchwunde und ihr parallel.“ Die Fäden wurden, ohne durchschneiden zu dürfen, fest zugeschnürt, dass sie tiefe Furchen im Lebergewebe erzeugten, und dann geknotet. Blutung aus den Stichcanälen minimal. Schluss der Bauchwunde. 6 Wochen Bettlage. Am 18. August 1890 entlassen.

Resultat am 13. October 1890: Erbrechen, Appetitlosigkeit, Obstipation beseitigt. Gewichtszunahme von 9 Pfund. Die untere Lebergrenze hat sich genau in den ihr angewiesenen Grenzen gehalten.

32. Fall. Operateur: Poppert. Nephroptose. Schnürleber. Nephropexie. Hepatopexie. Heilung.

Anamnese: Frau Elisabeth L., 54 Jahre alt, aufgenommen 17. Juni 1898, hat fünf normale Geburten durchgemacht in Zwischenräumen von 2—5 Jahren. Im Januar 1898 eines Abends plötzlich ohne bekannte Ursache mit heftigen Schmerzen in der rechten Oberbauchgegend erkrankt, die nach dem Rücken, rechten Arm, der rechten Schulter ausstrahlten. Gleichzeitig ziemlich starke Gelbsucht. Die etwa 15 Minuten währenden Schmerzanfälle sollen bis jetzt fast täglich wiedergekehrt sein, sogar Nachts bei ruhiger Rückenlage. Jede Nahrungsaufnahme habe die Beschwerden gesteigert. Seit Beginn der Schmerzen fühlt sich Pat. sehr elend, ist appetitlos, sehr oft bettlägerig und so gut wie gänzlich arbeitsunfähig. Stuhlgang angehalten; Druckgefühl auf der Blase, häufiger Urindrang. Die vom Arzt verordnete Leibbinde brachte keinerlei Linderung.

Status: Dürftiger Ernährungszustand. Kein Ikterus. Typischer Hängebauch. Lebergegend mässig druckempfindlich. Obere Grenze der Leberdämpfung an der 7. Rippe, untere in der Höhe der Spina il. a. s.

Unterhalb des rechten Rippenbogens fühlt man eine bis zur Spina herabreichende glatte Geschwulst.

Diagnose: Tiefstand der Leber.

Laparotomie 22. Juni 1898: Schnitt am Aussenrande des rechten M. rectus. Vom rechten Leberlappen erweist sich in der Höhe des Rippenbogenrandes ein über mannsfaustgrosses, bis 8 cm dickes Stück abgeschnürt, dessen Verbindung mit dem Haupttheil der Leber durch eine 3 cm dicke, bindegewebig entartete Brücke unterhalten wird. Gallenblase um das Doppelte vergrössert; Ductus cysticus, der zum grösseren Theil in der Schnürfurche liegt, anscheinend verlängert. Inhalt der Gallenblase leicht ausdrückbar. Nirgends fühlbare Concremente. Dagegen besteht hochgradiger rechter Ren mobilis; oberer Nierenpol steht ca. 1 Querfinger breit oberhalb der Crista ilei. Deshalb zunächst Lumbalschnitt und rechtsseitige Nephrorrhaphie. Darauf Hepatopexie. Der möglichst weit nach oben gedrängte Schnürlappen wird am unteren Rande durch 3 Seidennähte in der Höhe des Rippenbogens fixirt, wobei sich eine leichte Umknickung des Lappens in der Schnürfurche nicht vermeiden lässt. Flächenhafte Tamponade (5 Jodoformgazestreifen).

Verlauf: In den ersten 4 Tagen heftige Schmerzen in der rechten Nieren- und Lebergegend. 2. Juli Lockerung, 6. Juli Entfernung der Tampons. 20. Juli ausser Bett. 22. Juli entlassen ohne besondere Beschwerden.

Resultat auf Grund der Nachuntersuchung vom 29. April 1900 (22 Monate nach der Operation): Pat. fühlte sich gleich nach ihrer Entlassung noch schwach. Nach 4 Wochen aber schnell fortschreitende Genesung. Jetzt kann sie jede ihr zukommende Thätigkeit wieder verrichten, selbst schwere anhaltende Arbeit im Felde. Blühendes Aussehen. Appetit sehr gut; sie kann alles essen und hat erheblich an Körpergewicht zugenommen, so dass ihr alle Kleider zu eng geworden seien. Stuhlgang regelmässig. Keine Blasenstörungen mehr. Auch sonst sind nie wieder Schmerzen aufgetreten. Lebergegend nicht druckempfindlich. Untere Leberdämpfung schliesst mit dem Rippenbogen ab. Frühere Resistenz nicht mehr fühlbar. Die Frau ist ausserordentlich dankbar dafür, dass man ihr durch die Operation die Gesundheit wiedergegeben habe.

33. Fall. Operateur: Poppert. Schnürleber. Hepatopexie. Heilung.

Anamnese: Frau G., 61 Jahre alt, die viermal geboren hat und früher stets gesund gewesen war, erkrankte ca. 3 Monate vor ihrer Aufnahme (1. August 1898) eines Tages ohne ihr bekannte Ursache an heftigen stechenden Schmerzen in der rechten Oberbauchgegend. Der Anfall währte ca. 48 Stunden, kehrte nicht wieder; statt dessen blieben lästiges Aufstossen, Schluckbeschwerden und Druckgefühl in der Lebergegend zurück, das beim Liegen noch ausgesprochener sei als beim Gehen. Ferner eigenartige, unangenehme Sensationen in der Halsgegend, als ob ständig etwas im Schlunde auf- und abstiege. Völlige Appetitlosigkeit; Stuhlgang nur auf Abführmittel hin. Grosse Schwäche.

Status: Befriedigend ernährte, nicht ikterische Kranke. Bauchdecken wenig fettreich, aber relativ straff. Kein Hängebauch. Obere Lebergrenze in der rechten Mam.-Linie im 7. Intercostalraum. Im rechten

Hypochondrium auffallend mobiler Tumor von glatter Oberfläche fühlbar, dessen unterer, ziemlich scharfer Rand in der Mittellinie 2 Querfinger breit über der Symphyse palpabel ist. Soweit herab erstreckt sich auch der oben als Leberdämpfung angesprochene Dämpfungsbezirk.

Diagnose: Schnürleber.

Laparotomie: 5. August 1898. Eröffnung der Bauchhöhle durch einen nach unten convexen Schnitt, der in der rechten vorderen Lin. axill. beginnt und 2 Querfinger unterhalb des Rippenbogens entlang zunächst bis zur Lin. alba geführt, dann bis zur linken Lin. mam. verlängert wird. Am Rippenbogenrand eine ca. 3 cm breite Schnürfurche, in deren Bereich das Leberparenchym sich in eine grauweisse, bindegewebig entartete, 2 cm dicke Brücke umgewandelt hat. Durch diese Furche wird ein über mannsfaustgrosses Stück des rechten Lappens abgeschnürt, das durch compensatorische Hypertrophie verdickt und derartig verbreitert ist, dass es eine viereckige Gestalt angenommen hat. Der untere Rand des Schnürlappens liegt thatsächlich 2 Querfinger breit über der Symphyse. Als das abgeschnürte Stück aus der Wunde herausgewälzt wird, tritt auch der bis Nabelhöhe herabgerückte, sonst aber unveränderte, insbesondere keine Schnürung zeigende linke Lappen zu Tage, sowie das auffallend schlaffe, verlängerte Lig. teres. Gallenblase ohne Steine, aber ziemlich prall gefüllt. Der in die Schnürfurche zu liegen gekommene Ductus cysticus erscheint flach gedrückt und in die Länge gezogen. Leber lässt sich nur soweit nach oben drängen, dass der untere Rand des rechten Lappens $1^1/_2$ Querfinger breit über Nabelhöhe steht und in der rechten Mam.-Linie noch um ca. 5 cm den Rippenbogen überragt, der des linken Lappens etwa in die Mitte zwischen Proc. xiph. und Nabel zu liegen kommt. Hepatopexie. 3 Suturen durch den rechten Schnürlappen, 2 durch den linken Leberlappen und 1 durch das Lig. teres. 5 Jodoformgazetampons.

Verlauf afebril. Nur in den ersten Tagen heftige Schmerzen im Operationsgebiet. 19. August Entfernung der Tampons. Bei der Entlassung am 3. September 1898 nimmt die Leber völlig den ihr angewiesenen Platz ein.

Resultat: Die Frau schrieb am 5. Mai 1900, dass sie zwar noch Aufstossen, aber keine Schmerzen mehr habe. Ihr Appetit sei sehr gut; sie könne alles essen. Der Stuhlgang sei regelmässig. Sie habe an Gewicht zugenommen und fühle sich wesentlich kräftiger. Sie könne jetzt auch wieder ihr Hauswesen versehen.

34. Fall. Operateur: Poppert. Schnürleber. Hepatopexie. Heilung.

Anamnese: Frau Karoline B., 43 Jahr alt, aufgenommen 5. Mai 1898. Pat. hat in 24jähriger Ehe siebenmal geboren in Zwischenräumen von 2—$2^1/_2$ Jahren; stand meist am 8.—10. Tag nach der Geburt wieder auf. Im Allgemeinen stets kräftig und gesund. Ende Juli 1898 plötzlich heftige Schmerzen im Leib; Ursache unbekannt. Die Schmerzen waren vornehmlich auf das linke Hypogastrium concentrirt und so heftig, dass die Kranke 1 Tag und 2 Nächte laut schrie und jammerte. Sie fand noch am ehesten Ruhe bei Bauchlage. Erbrechen und Ikterus fehlten.

Nach 2 Tagen Linderung, es blieb aber ein ständiges Schmerzgefühl unter dem linken Rippenbogen zurück, das sich beim Gehen, sowie leichtester Arbeit lebhaft steigerte. Dabei Appetitlosigkeit, allgemeine Schwäche, so dass Patientin völlig arbeitsunfähig und grösstentheils bettlägerig war.

Status: Kräftig gebaute, befriedigend ernährte Frau. Kein Ikterus. Kein Hängebauch; Bauchdecken mässig straff. Untere Leberdämpfung in der rechten Linea mam. bis zur Spina il. a. s., obere Leberdämpfung am oberen Rand der 8. Rippe. Bei bimanueller Untersuchung fühlt man die Leber als einen voluminösen, nicht übermässig harten, glatten, nicht druckempfindlichen, aber sehr beweglichen Tumor.

Diagnose: Partielle Hepatoptose.

Laparotomie: 9. August 1898. Querschnitt 3 cm unterhalb und parallel dem Rippenbogen. Unterer Rand des rechten Leberlappens liegt noch tiefer, als es nach der Percussion schien: $1^1/_2$ Querfinger unter der Sp. il. a. s., unterer Rand des linken in Nabelhöhe. Gallenblase lang gezogen, um das Doppelte vergrössert; nicht prall gefüllt, ohne Steine. An ihrer Hinterfläche einige ziemlich leicht trennbare Adhäsionen mit dem Darm. Etwa handbreit über dem unteren Leberrande liegt auf der Vorderfläche des rechten Lappens eine ziemlich seichte Schnürfurche. Der unterhalb derselben gelegene Leberabschnitt ist hypertrophisch (Dickendurchmesser 7—8 cm). Linker Leberlappen normal, ohne Schnürfurche. Nach Reposition überragt der rechte Lappen in der Lin. mam. den Rippenbogen etwa noch um 2 Querfingerbreite; der linke steht 2 Querfinger breit über der Nabellinie.

Hepatopexie mittels 5 Seidennähten (4 entfallen auf rechten Lappen, 1 durchbohrt und verkürzt das Lig. teres. Leberkapsel auffallend derb. Stichcanalblutung minimal. Einführung von 7 Jodoformgazetampons. Bauchnaht.

Verlauf anfangs gestört durch Jodoformintoxication (Unruhe, Schlaflosigkeit, Angst, Verwirrtheit, Delirien, Pulsbeschleunigung; Fieber bis 38,8). Am 13. August Lockerung, am 17. August Entfernung von drei Tampons. Da indess die Intoxicationserscheinungen nicht weichen, werden am 20. August auch die übrigen 4 Tampons entfernt. Seitdem Nachlass aller Störungen. Am 6. September steht Pat. auf. Am 10. September mit Leibbinde entlassen.

Resultat auf Grund der Nachuntersuchung vom 23. März 1900 (19 Monate nach der Operation): Die früheren Schmerzen sind nie wieder aufgetreten. Völliges Wohlbefinden. Appetit jetzt gut; selbst schwere Speisen werden ohne Beschwerden vertragen; Schlaf gut; Stuhlgang normal. Pat. sieht frisch und gesund aus, hat an Körperfülle erheblich zugenommen, versieht wieder ihre Arbeiten als Hausfrau. Narbe fest. Unterer Leberrand nicht fühlbar. Untere Leberdämpfung schneidet in der Mam.-Linie mit dem Rippenbogen ab.

35. Fall. Operateur: Poppert. Schnürleber. Hepatopexie. Heilung.

Anamnese: Frau Katharina H., 51 Jahre, aufgenommen 9. October 1898, hat viermal normal geboren. Wochenbett stets 8 Tage inne gehalten. Seit 3 Jahren besonders beim Gehen, Stehen und bei der Arbeit

Schmerzen im rechten Hypochondrium, Kreuz, in der rechten Schulter, die indess meist nur 1/2 Stunde anhielten und bei Rückenlage sofort verschwanden. Die Schmerzen traten oft mehrmals am Tage auf; dabei Uebelkeit und schleimiges Erbrechen; nie Gelbsucht. Aber hartnäckige Verstopfung; Pat. nahm regelmässig Morgens und Abends Karlsbader Salz. Sie konnte schliesslich gar keine festen Speisen mehr zu sich nehmen, nur flüssige. Dabei vollkommen arbeitsunfähig, vielfach bettlägerig. Sie war so schwach, dass sie kaum die Reise nach der Klinik antreten konnte.

Status: Kräftiger Knochenbau; befriedigender Ernährungszustand. Hängebauch. Unterhalb des rechten Rippenbogens unbestimmte Resistenz fühlbar, die der Bauchwand fest anzuliegen scheint. Untere Leberdämpfung etwa in der Höhe der Spina il. a. s. Unterer scharfer Rand nicht deutlich fühlbar. Palpation nicht schmerzhaft.

Diagnose: Tiefstand der Leber, eventuell Schnürleber.

Laparotomie 14. October 1898: Schnitt am äusseren Rande des Musc. rectus d. Unterer Rand des rechten Lappens steht 1 1/2 Daumenbreit unterhalb der Spina il. a. s., unterer Rand des linken in der Mittellinie etwas unter Nabelhöhe. Am rechten Lappen in der Höhe des Rippenbogens eine tiefe Schnürfurche; nur 1 cm breite, bindegewebige Brücke. Der unterhalb der Schnürfurche gelegene Leberabschnitt ist stark hypertrophisch, stellenweise 10 cm dick. Gallenblase etwas in die Länge gezogen, sonst aber normal. Leber lässt sich in toto so gut wie gar nicht nach oben drängen. Behufs Ausführung der Hepatopexie wird auf den Verticalschnitt ein 6 cm langer, parallel dem rechten Rippenbogen verlaufender Querschnitt gesetzt. Sodann wird der rechte Schnürlappen für sich allein, soweit es geht, nach oben gedrängt, und durch 5 Seidenknopfnähte an die vordere Bauchwand in Höhe des Rippenbogens fixirt. Der untere Rand des abgeschnürten Stückes steht alsdann in der rechten Lin. mam. etwa 1 1/2—2 Querfinger breit über der Sp. il. a. s. Einführung von 5 Jodoformgazetampons. Bauchnaht.

Verlauf: 24. October Lockerung der Tampons; die anfangs in der Lebergegend vorhanden gewesenen Schmerzen sind jetzt verschwunden. 28. October Entfernung von zwei Tampons; 5. November Entfernung der übrigen. Am 18. November ohne Beschwerden entlassen.

Resultat auf Grund der Nachuntersuchung vom 23. März 1900 (17 Monat später): Vorzügliches Aussehen. Reichliches Fettpolster. Alle früheren Beschwerden sind seit der Operation beseitigt. Nie wieder Erbrechen! Stuhlgang ganz regelmässig. Appetit sehr reichlich. Die Frau isst jetzt alle Speisen ohne jeden Nachtheil (Kartoffeln, Sauerkraut u. s. w.). Narben fest. Untere Lebergrenze percutorisch 3 Querfinger unterhalb des rechten Rippenbogens festzustellen. Unbedeutende Druckempfindlichkeit daselbst.

36. Fall. Operateur: Poppert. Schnürleber. Hepatopexie. Heilung.

Anamnese: Frau (geschieden) Helene M., 45 Jahre alt, aufgenommen am 4. Februar 1899.

Früher sehr bleichsüchtig; Menses sollen erst mit 20 Jahren aufgetreten sein. 5 Kinder. Nach der letzten Geburt habe sie nur 3 Tage liegen

können, habe sofort arbeiten müssen, um Brod zu haben. Sofort ziehende Schmerzen in der Lebergegend, die ins Kreuz und rechtes Bein ausstrahlten und zeitweise jeden Schritt, jede Bewegung unmöglich machten. „Ich konnte," sagt Patientin, „tagelang kein Glied mehr bewegen, keinen Fuss aufsetzen." Fast permanent bettlägerig. Völlige Appetitlosigkeit. Dieser Zustand hielt etwa 14 Monate an, dann kamen die Schmerzanfälle seltener, nur alle 2 Monate, um 3—7 Tage anzuhalten; Pat. musste sich sofort ins Bett legen. Erbrechen, Gelbsucht fehlten; dagegen soll ab und zu ein Schüttelfrost den Schmerzanfall eingeleitet haben. — Schnüren wird geleugnet.

Status: Dürftig genährte, sehr nervöse Frau mit langgestrecktem Thorax. Bauchdecken etwas schlaff, aber kein Hängebauch. In der rechten Lin. mamill. vom 7. Intercostalraum ab bis zur Spina il. a. s. leerer Schall. Unterer Leberrand undeutlich, convexe Oberfläche des rechten Lappens dagegen in grosser Ausdehnnng abtastbar.

Diagnose: Partielle Hepatoptose.

Laparotomie am 8. Februar 1899. Schnitt 3 Querfinger breit unterhalb und parallel dem rechten Rippenbogen. — Rechter Leberlappen zeigt exquisite Schnürlappenbildung. Schnürfurche in der Höhe des Rippenbogens; 3 cm dicke, bindegewebige Brücke. Schnürlappen durch Stauungshyperplasie sehr voluminös, schwer und hart; stumpfer unterer Rand liegt in der Höhe der Spina il. a. s. — Vom äusseren Rande des Schnürlappens zweigt sich noch ein stark hypertrophischer Zipfel ab, der auf der Darmbeinschaufel ruht, und dessen unterer Rand fast bis zur Symphysenlinie reicht. Linker Leberlappen normal. Gallenblase stark in die Länge gezogen; Inhalt normal. — Rechte Niere etwas tiefer stehend als gewöhnlich, auffallend leicht verschieblich. — Völliger Ausgleich der Leberdislocation undenkbar. Reposition nur so weit möglich, dass unterer Rand in der rechten Mamillarlinie etwa 2 Querfinger breit oberhalb der Sp. il. steht. Hepatopexie mit 5 Seidenknopfnähten. 5 Jodoformgazestreifen.

Verlauf: Anfangs heftige Schmerzen in der rechten Seite. 18. Febr. Lockerung und Verkürzung, 22. Febr. Entfernung der Tampons. Entlassung am 15. März 1899. Noch grosse Schwäche und noch unbestimmte Schmerzen im Leib.

Resultat auf Grund der Nachuntersuchung vom 11. April 1900 (14 Monate nach der Operation): Pat. hat vorzügliches Aussehen, guten Appetit. — Seit April 1899 ist sie wieder ununterbrochen als Schneiderin und Pflegerin thätig. Seitdem nie wieder bettlägerig. Nur ab und zu noch Spannen in der rechten Bauchgegend (Ren mobilis?), nie wieder jene plötzlichen Schmerzanfälle von früher. — Leber blieb fixirt; untere Grenze der Leber steht 3 Querfinger breit oberhalb der Sp. il. a. s.

In den nachstehend aufgeführten Fällen von partieller Hepatoptose bestand keine eigentliche Schnürlappenbildung. Es handelte sich vielmehr nur um sogen. Lobes flottants.

37. Fall. Operateur: Ferrari.[32]) — Partielle Hepatoptose. Hepatopexie. Heilung.

Anamnese: 24jähriges Mädchen erkrankte vor 5 Jahren infolge

von Strapazen eines Umzuges an rechtsseitiger Pleuritis exsudativa. Nach Ablauf derselben blieb dauernd ein drückendes Schmerzgefühl im rechten Hypochondrium zurück; dabei zeitweise lancinirende Schmerzanfälle, einhergehend mit einem Gefühl von Völle, Aufstossen, Würgen. Schon bei leichtester Anstrengung Dyspnoe und Steigerung der Beschwerden. Trotz möglichster Ruhe immer mehr zunehmende Schwäche, langsame Abmagerung.

Status (Februar 1897). Noch leidlich kräftige, befriedigend ernährte, anämische Kranke. Appetitlosigkeit, Verdauungsstörungen. — Abdomen etwas gespannt, wenig eindrückbar. In der rechten Fossa iliaca ein länglich runder Tumor von der Grösse des Kopfes eines 7monatlichen Foetus. Oberfläche glatt; ziemlich feste Consistenz; leicht druckempfindlich; völlig unbeweglich. Bei bimanueller Palpation fühlt man eine compacte Masse mit wohlbegrenztem Rand, die sich nach oben unter den rechten Rippenbogen fortsetzt. Bei der Percussion entspricht die untere Grenze dem tiefsten Punkte der Fossa iliaca, die innere der Linea mam., die hintere der Linea axill., die obere geht in die normale Leberdämpfung über, besonders nach hinten zu, während vorn eine Zone mit hellem Klang sich dazwischenschiebt. In der Lumbalregion tympanitischer Schall.

Diagnose: Verlagerung der Leber nach unten. Auf dringenden Wunsch der Kranken, die von ihren Leiden befreit sein wollte, Laparotomie am 12. Februar 1897. Schräger Querschnitt, vom äusseren Rand des rechten M. rectus, 2 Querfinger breit über der Linea umbilicalis bis an den Rand der Regio lumbalis verlaufend. Der rechte Leberlappen wird sofort sichtbar und zwar mit seiner oberen Fläche, die zur vorderen geworden, und eng mit der Bauchwand und mit der Zwerchfellconcavität verlöthet war. Nach vorsichtiger, sehr mühsamer Lösung der festen Adhäsionen ist die Leber leicht verschieblich und lässt sich unschwer in normale Lage reponiren. Wegen ihrer ausgesprochenen Tendenz, wieder zu prolabiren, erscheint ihre Naht erforderlich. — Dazu Trendelenburg'sche Lagerung. Während ein Assistent die Leber in richtiger Stellung hält, wurden in der Höhe des Rippenbogens 4 Catgutnähte angelegt, die Peritoneum und tiefere Schichten der Bauchwand fassen. Gegen die untere Leberfläche wird ein grosser Bausch Jodoformgaze gelegt. Zwischen letzteren und Darm wurde ein Stück Netz geschoben. Verschluss der Wunde durch Etagennähte. — Nach 3 Tagen Entfernung der Tampons. Wundheilung ungestört. Die Kranke wurde 1 Monat lang in Trendelenburg'scher Lage gehalten.

Resultat: Nach der Operation hörten sämmtliche Beschwerden auf; die Leber blieb vollkommen fixirt. Auch bei späterem Wiedersehen derselbe günstige Befund. Patientin selbst sah sich als vollkommen geheilt an.

38. Fall. Operateur: Genouville.[34]) Partielle Hepatoptose. Hepatopexie. Heilung.

Die betreffende Kranke hatte schon 2 Jahre vorher im Anschluss an einen Fall Erscheinungen von Hydronephrose, Anurie dargeboten. Eine vorgenommene Nephrorraphie beseitigte diese Störungen. Nach einigen Monaten jedoch abermals Symptome von Urinverhaltung. Die Untersuchung der Frau ergab die Anwesenheit eines mobilen Tumors in der rechten Bauchhälfte, welcher die Form einer Niere hatte, ausserdem „le

contact lombaire, le ballotement, kurz alle objectiven Zeichen von Nephroptose" darbot. — Die Laparotomie ergab indessen, dass es sich um eine „languette hépatique mobile" handelte. — Hepatopexie mittelst zweier Catgutnähte.

Resultat: Heilung.

39. Fall. Operateur: Poppert. Nephroptose. Partielle Hepatoptose. Nephropexie. Hepatopexie. Heilung.

Anamnese: Frau Luise St., 29 Jahre alt, aufgenommen 2. Februar 1898, leidet seit 6 Jahren fast ununterbrochen an Rückenschmerzen, die beim Stehen und Gehen viel schlimmer sind als beim Liegen. Dabei zeitweise noch plötzlich einsetzende, sehr quälende kolikartige Schmerzen in der rechten Oberbauchgegend, die meist 2—3 Tage anhielten und die Pat. zwangen, das Bett zu hüten. Zur Zeit dieser Anfälle will Pat. jedesmal leicht ikterisch gewesen sein.

Status: Gracil gebaute, etwas anämische, befriedigend ernährte Kranke. Bauchdecken ziemlich straff. Percussion des Abdomens ergiebt eine mit der Leber zusammenhängende, platte Geschwulst. Und zwar scheint die nach unten gerichtete abgestumpfte Spitze derselben etwa bis zur Höhe der Spina il. a. s. hinabzureichen. Indess ist der Schall über den abhängigeren Partien der Geschwulst nicht absolut gedämpft; tympanitischer Ton klingt stark durch. Am medialen Rand der Geschwulst, etwa in der Mitte zwischen Rippenbogenrand und der Spina il. a. s., fühlt man einen etwa hühnereigrossen, glatten, nicht druckempfindlichen, auffällig verschieblichen Tumor, der als vergrösserte Gallenblase angesprochen wird.

Diagnose: Cholelithiasis mit zungenförmigem Fortsatz.

Laparotomie am 4. Februar 1898: Nach Eröffnung der Bauchhöhle durch einen am rechten Rippenbogenrande beginnenden, am lateralen Rectusrande geführten Schnitt liegt der thatsächlich bis zur Spina il. herabreichende rechte Leberlappen vor. Normales Aussehen, glatte Oberfläche, normale Consistenz. Schnürfurche nicht einmal angedeutet. Als man ihn nach oben drängt, kommt an seiner Hinterfläche die nicht vergrösserte, normal gefüllte Gallenblase zum Vorschein. Die vorher gefühlte, als Gallenblasentumor angesprochene Geschwulst ist die nach abwärts gelagerte rechte Niere. — Zunächst Nephropexie (Lumbalschnitt). Dann Hepatopexie, nachdem auf die Längsincision noch ein 8 cm langer, dem Rippenbogenrande parallel verlaufender Querschnitt gesetzt worden ist. Fixation der möglichst weit in die rechte Zwerchfellsconcavität hinaufgedrängten Leber durch 6 Seidenknopfnähte. Unterer Leberrand steht nach Anheftung in der Mamillarlinie etwas über Nabelhöhe. Flächenhafte Tamponade (5 Tampons).

Verlauf: ungestört, nur in den ersten Tagen Klagen über lebhafte Schmerzen im Operationsgebiet. 16. Februar Entfernung der Tampons. 3. März Patientin ausser Bett. 12. März beschwerdefrei entlassen.

Resultat: Herr Kreisphysicus Dr. Schmidt zu Neunkirchen, der die Kranke der Klinik überwiessen hatte, war so liebenswürdig, dieselbe Ende December 1899 (22. Monat nach der Operation) nachzuuntersuchen und darüber wie folgt zu berichten: Die Frau war seit der Operation

nie wieder in ärztl. Behandlung. Nur zuweilen hat sie noch unbedeutende, unbestimmte Beschwerden in der rechten Bauchhälfte. Sonst völliges Wohlbefinden. Appetit sehr gut; Stuhlgang und Menses regelmässig. Gutes Aussehen. Panniculus wesentlich stärker. Leber überragt in der Mam.-Linie den Rippenbogen um 2 Querfinger, ist respiratorisch wenig verschieblich, liegt dem Rippenbogen fest an. R. Niere nicht palpabel.

40. Fall. Operateur: Poppert. Partielle Hepatoptose. Hepatopexie. Heilung.

Anamnese: Frau Lina Schm., 33 Jahr, hat 4 normale Wochenbetten (1889, 1890, 1891 und 1894) durchgemacht. Im Sommer 1897 plötzlich und ohne bekannte Ursache sehr heftige Schmerzanfälle in der Magengegend, meist 1/2—1 Stunde anhaltend und alle 2—3 Tage wiederkehrend. Dabei Aufstossen, starke Uebelkeit, aber kein Erbrechen, kein Icterus. Sobald der Anfall vorüber war, blieb ein lästiges Zug- und Druckgefühl hinter dem Brustbein und in der Herzgrube zurück. In letzter Zeit wurden die Schmerzen im Epigastrium wesentlich heftiger, verschwanden auch nicht so bald wieder. Oft 3 Tage hintereinander anhaltend. Patientin konnte dann „vor Schmerzen nicht gerade stehen"; sie lag tagelang zu Bett und war völlig arbeitsunfähig. Sie wünscht dringend Hülfe durch operativen Eingriff.

Status: Befriedigender Ernährungszustand. Kein Icterus. Bauchdecken nicht sehr straff, aber kein Hängebauch. Obere Leberdämpfung in der Mam.-Linie am unteren Rand der 7. Rippe, untere 2 Querfinger breit oberhalb der Sp. il. a. s. Unterhalb des rechten Rippenbogens, wo Patientin selbst schon lange einen „Knoten" fühlen will, lässt sich im Bereich der Leberdämpfung eine flache, derbe Resistenz fühlen. Diagnose: Cholelithiasis, part. Hepatoptose.

Laparotomie 26. April 1898: Schnitt am Aussenrande des rechten Musc. rectus. Der untere, etwas verdickte, stumpfe Rand des rechten Lappens steht nur querfingerbreit über der Sp. il. a. s. Gallenblase schlauchförmig in die Länge gezogen und nur zur Hälfte gefüllt, überragt denselben noch um 5 cm. Wandung nicht verdickt. Keine Steine. Dagegen bestehen ziemlich ausgedehnte, flächenhafte, bindegewebige Verwachsungen zwischen unterem Leberrand und hinterer Fläche des rechten Lappens einerseits und Darm, bezw. Netz andererseits. Nach Lösung dieser Adhäsionen (z. Th. scharf mit der Scheere) lässt sich der tiefer getretene rechte Lappen unschwer hinaufdrängen. Behufs Hepatopexie 8 cm langer Querschnitt. Durch 4 Seidensuturen wird der untere Rand des rechten Leberlappens an die Bauchwand in Höhe des Rippenbogens fixirt. Nach Anziehen der Fäden schlägt sich der Lappen in seinem unteren Abschnitt leicht bogenförmig nach vorn um. Flächenhafte Tamponade.

Verlauf: Anfangs Klagen über heftige stechende Schmerzen in der rechten Seite. 7. Mai Lockerung, 11. Mai Entfernung der Tampons. 9. Juni 1898 entlassen ohne Schmerzen.

Resultat auf Grund der Nachuntersuchung vom 20. März 1900: Seit der fast 23 Monate zurückliegenden Operation ist kein Schmerzanfall mehr aufgetreten, nur noch dann und wann lästiges Druckgefühl in

der Magengegend, besonders nach der Aufnahme schwer verdaulicher Kost, sowie Aufstossen. Patientin versieht ihre Wirthschaft wieder ohne Störung. Appetit gut. Untere Leberdämpfung schneidet in der rechten Mam. Linie genau mit Rippenbogen ab. „Knoten" nicht mehr fühlbar.

41. Fall. Operateur: Poppert. R. Nephroptose. Partielle Hepatoptose. Nephropexie. Hepatopexie. Heilung.

Anamnese: Frau Elisabeth Sp., 26 Jahre alt; aufgenommen 17. Juli 1899, früher gesund; 3 normale Geburten. Seit Herbst 1897 leidet sie an Schmerzen in der Lebergegend. Dieselben haben keinen eigentlichen krampfartigen Charakter; es ist mehr ein ständiges, drückendes, ziehendes, aber sehr lästiges Gefühl, das schon durch den Druck der Rockbänder sich steigert. Daneben Appetitlosigkeit, allgemeine Mattigkeit; hartnäckige Stuhlverstopfung. Menses regelmässig. Nie Icterus.

Status: Blasse, schwächlich gebaute, elende Frau. Bauchdecken dünn, schlaff; aber kein ausgesprochener Hängebauch. In der rechten Mam. Linie vom untern Rande der 6. Rippe ab bis in die Fossa il. d. hinein Dämpfung. Man fühlt diesem Bezirk entsprechend eine voluminöse, glatte, leicht druckempfindliche, fast gar nicht bewegliche Resistenz ohne scharfe Ränder und Einschnitte. Ein von vorn auf den Tumor ausgeübter Druck pflanzt sich nach hinten bis in die rechte Nierengegend fort. Diagnose: Nierengeschwulst?

Operation 27. Juli 1899. Lumbalschnitt. Es zeigt sich, dass ein hoher Grad von rechter Ren mobilis mit Tiefstand der Leber vorliegt. Oberer Nierenpol schneidet mit der Crista ilei ab; Niere nicht völlig reponibel. Nephrorraphie. — Nach Eröffnung der Bauchhöhle durch einen 3 cm unterhalb des Rippenbogens gelegten Querschnitt zeigt sich enormer Tiefstand der Leber, besonders des rechten Lappens. Der untere Rand des letzteren steht in der Lin. mam. etwa 3 cm oberhalb der Symphysenlinie. Linker Lappen reicht bis zur Nabellinie. Der rechte Schnürlappen hat unmittelbar über seinem stumpf abgerundeten Rande bereits die Dicke einer Mannesfaust, nach oben dementsprechend weiter zunehmend. Von einer Schnürfurche ist nichts zu sehen. Der peritoneale Ueberzug der Leber erscheint sehr derb, verdickt. Das Leberparenchym hat auffallend feste Consistenz. Gallenblase normal. — Die Flexura coli d. steht abnorm tief, in der Höhe der Sp. il. a. s. Eine Reposition der Leber gelingt nur so weit, dass der untere Rand des rechten Lappens in der Höhe der Sp. il. a. s. zu stehen kommt. Hepatopexie. 5 Seidensuturen. Tamponade.

Verlauf: Anfangs starke Schmerzen in der rechten Seite. Vorübergehende Temperatursteigerung. 15. August Tampons entfernt. 26. August entlassen ohne besondere Beschwerden.

Resultat: Der Hausarzt der Patientin stellte Ende December 1899 (5 Monate nach der Operation) folgenden Befund fest: Keine Beschwerden mehr. Appetit gut; Stuhlgang normal, nur ab und zu stechender Schmerz zwischen den Schultern. Obere Leberdämpfung in der Lin. mam. zwischen 6. und 7. Rippe, unterer Leberrand 7 cm unterhalb des Rippenbogens fühlbar.

42. Fall. Operateur: Poppert. Hepatoptose. R. Nephroptose. Gastroptose. Hepatopexie. Nephropexie. Besserung.

Anamnese: Bertha K., 23 Jahre alt, unverheirathet, aufgenommen 22. Mai 1897, früher angeblich sehr bleichsüchtig, seit 2 Jahren an häufigen Schmerzanfällen unterhalb des rechten Rippenbogens leidend. Schmerzen sollen brennender, stechender Art sein, meist von $^1/_2$—1 tägiger Dauer, besonders nach körperlicher Anstrengung auftretend.

Status: Gracil gebaute, blasse, dürftig ernährte Kranke. Auffallend lang gestreckter Thorax. Abdomen sehr weich. Obere Lebergrenze in der rechten Mam.-Linie an der 7. Rippe. Im rechten Hypochondrium runder, glatter, sehr beweglicher, auffallend druckempfindlicher Tumor fühlbar; leicht nach oben verschiebbar. Der Tumor entspricht seiner Form, Grösse und Consistenz nach durchaus einer Ren mobilis. Da man indess bisweilen einen scharfen unteren Rand an ihm zu fühlen glaubt, ist es wahrscheinlicher, dass es sich um partielle Hepatoptose handelt. Patientin selbst wünscht bei ihren heftigen Schmerzanfällen dringend operative Abhilfe.

Laparotomie: 25. Mai 1897. Schnitt am Rand des rechten Musculus rectus. Leber zeigt ausgesprochene Ptosis bei auffallend grosser Beweglichkeit, aber keine Schnürfurche. Unterer dünner Rand des rechten Lappens 2 Querfinger breit über der Sp. il. a. s., untere Grenze des linken Lappens 1 Querfinger breit über Nabelhöhe. Leber und Gallenblase sonst normal. Wohl aber zeigt die rechte Niere abnormen Tiefstand und anormale Verschieblichkeit. Hepatopexie (3 Seidenfäden, 4 Tampons). Am 12. Juni 1897 zunächst ohne Beschwerden entlassen, kehrt Patientin bald mit den früheren Klagen wieder. Rechtsseitige Wanderniere. Am 12. November 1897 rechts Nephropexie.

Nachuntersuchung 29. April 1900: In der Leber- und rechten Nierengegend nur noch ab und zu Schmerzen, bei Weitem geringer wie früher. Dagegen seit Monaten sehr heftige Schmerzanfälle in der linken Nierengegend wie früher rechts; häufig bettlägerig; Linderung nur nach Morphium. Dabei Appetit schlecht, Aufstossen, Stuhlgang sehr träge. Auf der Höhe der Schmerzen häufig Erbrechen. Obere Lebergrenze im 6. Intercostalraum. Unterer Leberrand nicht fühlbar. Linke Niere nicht palpabel. Untere Magengrenze in Nabelhöhe.

43. Fall. Operateur: Poppert. Partielle Hepatoptose. Enteroptose. Hepatopexie. Vorübergehende Besserung.

Anamnese: Fräulein Marie H., 36 J. alt, Lehrerin, aufgenommen 20. Juni 1898.

1893 ganz allmählich mit Magenbeschwerden erkrankt. Von vornherein Erbrechen. Ständiges Druckgefühl in der Magengegend und unterhalb des rechten Rippenbogens, von da in den Rücken und die Schulterblattgegend ausstrahlend. Dabei grosse Schwäche. Gehen und Stehen fast ganz unmöglich. Von 1893—1897 war Patientin ausser Stande, ihren Beruf als Lehrerin zu erfüllen. Zuletzt nach jeder Mahlzeit Erbrechen. Gewichtsabnahme bis auf 93 Pfund. 1895 in der hiesigen medicinischen Klinik 7 Monate lang behandelt, u. A. mit Magenausspülungen. Dieselben brachten vorübergehend Linderung. Gebessert ent-

lassen. 1896 wieder Verschlimmerung. Von Neuem Aufnahme in die medicinische Klinik. Sehr quälender Druck im Magen, heftige Kreuzschmerzen; anhaltendes Erbrechen. Ungebessert entlassen. Am 31. October 1896 wurde in der chirurgischen Klinik auf Wunsch der Patientin die Laparotomia explor ausgeführt. Dabei wird rechtsseitige Wanderniere festgestellt; Nephropexie. Darnach wesentliche Besserung; in den ersten 4 Wochen noch ab und zu Erbrechen, dann nicht mehr. Kreuzschmerzen durch Bandage gemildert. Appetit hob sich; Kräfte kehrten zurück. Ostern 1897 nahm sie ihren Beruf wieder auf und hat bis 20. Juni 1898 keine einzige Unterrichtsstunde versäumen müssen. Körpergewicht 112 Pfund. Sie verträgt auch wieder schwere Speisen und führt längere Spaziergänge aus. Indessen bestehen z. Zt. der Aufnahme noch folgende Beschwerden, die so arg sind, dass Patientin sich zu einer nochmaligen Operation entschlossen hat: 1. Beim Gehen Druck zwischen Schwertfortsatz und Nabel sowie hinten im Kreuz. 2. Schmerzen in der Gegend des rechten unteren Rippenbogens und in der rechten Regio iliaca. Die Schmerzen seien stechender Art, „wie mit Nadeln", nur viel heftiger, kämen ganz unverhofft, ohne äussere Ursache z. B. beim ruhigen Sitzen, auch im Liegen, besonders Nachts, wenn sie die Binde abgelegt habe. Sie habe dann ein unangenehmes Gefühl, „als ob etwas geschwollen und gleichzeitig los wäre in ihrer rechten Bauchhälfte." Stuhlgang nur auf Abführmittel hin. Menses hätten auf die Schmerzen keinen Einfluss.

Status: Befriedigender Ernährungszustand. Brustorgane gesund. Bauchdecken schlaff, leicht eindrückbar. Leber selbst in Narkose nicht palpabel.

Laparotomia 21. Juni 1898. Querschnitt unterhalb des rechten Rippenbogens. Unterer Rand des rechten Leberlappens 2 Querfinger breit über der Sp. il. a. s. Leberoberfläche unverändert. Gallenblase normal. Hepatopexie (4 Seidenfäden) der unter den rechten Rippenbogen hinauf gedrängten Leber. Gastroptose: Kleine Curvatur steht 2 1/2 Querfinger über Nabelhöhe.

Nachuntersuchung 10. Februar 1900: In der ersten Zeit nach der Operation fühlte Patientin sich wohler, kräftiger; Schmerzen geringer. April 1899, als sie ihren kranken Vater gehoben hatte, erkrankte sie plötzlich mit heftigen kolikartigen Schmerzen in der rechten Seite und im Rücken sowie mit Erbrechen. Seitdem wieder andauernde Schmerzen: Aufstossen, Appetitlosigkeit; viel Kollern und Gurren im Leib; hartnäckige Stuhlverstopfung. Schlaflosigkeit. Seit 2 Monaten ist sie wieder gänzlich unfähig, ihren Beruf auszuüben. Obere Leberdämpfung im 6. J. C. R; untere schneidet mit Rippenbogenrand ab. Leberrand nicht fühlbar, ebensowenig rechte Niere.

44. Fall. Operateur: Poppert. Partielle Hepatoptose. Enteroptose. Hepatopexie. Geringe Besserung.

Anamnese: Frau Christine M., 43 Jahre alt, aufgenommen 29. September 1898, hat 3 mal normal geboren. 1/2 Jahr nach der letzten Geburt (1884), nach der sie nur 3 Tage lang gelegen hatte, traten bei ihr ganz plötzlich während der Feldarbeit heftige Rückenschmerzen auf, die ca. 3 Monate lang anhielten. Dann Nachlass der Beschwerden, ohne

dass jedoch völlige Schmerzlosigkeit eintrat. Ein sehr quälendes Gefühl im Kreuz blieb bestehen, als ob im Leib etwas nach unten fallen wollte. Bei jeder Arbeit Steigerung der Schmerzen. Gleichzeitig Appetitlosigkeit, Gefühl von Völle nach dem Essen. Uebelkeit. Brechreiz. Müdigkeit; allmähliche Abmagerung; hartnäckige Verstopfung. In den letzten 3 Jahren Verschlimmerung der Schmerzen. Von der hiesigen Universitätsfrauenklinik überwiesen. Uterus nicht dislocirt.

Status: Grosse, kräftig gebaute, befriedigend ernährte Frau. Bauchdecken wenig fettreich, ziemlich straff. Auch in aufrechter Stellung kein Hängebauch. Leberdämpfung in der Mam.-Linie oben normal, unten bis fast an die Sp. il. a. s. heranreichend. Diagnose: Partielle Hepatoptose.

Laparotomie 30. September 1898. Schnitt am lateralen Rand des Musc. r. d. Rechter Leberlappen etwas hypertrophisch, reicht bis zur Sp. il. herab. Keine Schürfurche. Gallenblase normal. Unterer Rand des linken Leberlappens steht in der Lin. alba 1 Querfinger breit über dem Nabel. Der Pylorus liegt ebenfalls 1 Querfinger breit über Nabellinie; der obere Rand des Colon transversum liegt 1 Querfinger breit unter Nabelhöhe. Unterer Pol der rechten Niere steht in gleicher Höhe mit der Crista ilei. Leber lässt sich soweit nach oben drängen, dass ihr unterer Rand mit dem Rippenbogenrande abschneidet. Hepatopexie. Nach Fixation (4 Seidenfäden, 5 Tampons) überragt der untere Rand des rechten Lappens um 1 Querfinger den Rippenbogen. In Hinsicht auf die allgemeine Enteroptose wird von einer Nephrorrhaphie Abstand genommen. Verlauf durch Cystitis gestört. 15. October Entfernung der Tampons. Am 5. November entlassen.

Nachuntersuchung 19. April 1900: Appetit besser seit der Operation, Stuhlgang regelmässiger. Aber immer noch starke Kreuzschmerzen, Schwere in den Beinen. Andauernde Kopfschmerzen, Schwindelgefühl. Menses unregelmässig, meist sehr profuse Blutung. Arbeitsfähigkeit nach der Operation zwar etwas besser, aber immer noch stark behindert Unterer Leberrand 1 1/2 Querfinger unterhalb des Rippenbogens palpabel. Ernährungszustand besser.

45. Fall. Operateur: Poppert. Partielle Hepatoptose. Rechtsseitige Nephroptose. Enteroptose. Hepatopexie. Nephropexie. Geringe Besserung.

Anamnese: Elisabeth R., 22 Jahre, unverheirathet, aufgenommen 13. April 1899, früher angeblich stets gesund, am 23. August 1897 bei der Feldarbeit plötzlich mit starkem Erbrechen und stechenden Schmerzen in der Magengegend sowie in der ganzen rechten oberen Bauchhöhle erkrankt. Das Erbrechen schwand nach einigen Tagen, die Schmerzen blieben indess zurück. Dabei hartnäckige Obstipation, sowie quälendes Durstgefühl, Trockenheit im Halse. Appetit gut. Schmerzen so heftig, dass Pat. dringend Operation wünscht.

Status: Befriedigender Ernährungszustand. Bauchdecken sehr schlaff, lassen sich in grosser Falte aufheben. Nach der Percussion reicht die Leber mit ihrem unteren Rande in der Lin. mam. bis 2 Querfinger unter die Nabellinie herab. Ferner rechts Ren mobilis. Beide Organe lassen sich aber durch Druck von aussen in nahezu normale Lage reponiren.

Diagnose: Partielle Hepatoptose. Rechtsseitige Nephroptose.

Laparotomie 17. April 1899. Querschnitt unterhalb des rechten Rippenbogens. Leber ohne Schnürfurche, in Aussehen und Consistenz völlig normal, desgleichen Gallenblase. Unterer Rand steht 2½ Querfinger unter Nabelhöhe. Pars pylorica liegt gleichfalls in Nabelhöhe. In gleicher Höhe der obere Rand des Col. transversum. Die zurückgedrängte Leber schneidet unten mit Rippenbogenrand ab. Hepatopexie (4 Seidensuturen, 5 Tampons).

Verlauf ungestört. Entfernung der Tampons am 4. Mai. Schmerzen in der rechten Seite bestehen indess fort. Am 23. Juni Nephropexie der rechten Niere, deren unterer Pol in der Höhe der Crista ilei liegt.

Nachuntersuchung am 8. Mai 1900: Appetit und Schlaf besser als vor der Operation. Aber ständig noch Schmerzen in der Nabelgegend, besonders beim Bücken und bei jeder körperlichen Anstrengung. Pat. kann nur leichteste Arbeit im Haus thun. Noch starkes Durstgefühl und Trockenheit im Halse. Ferner ein Gefühl, als ob in der rechten Rippenbogengegend etwas nach unten fallen wolle. Leberdämpfung schneidet mit dem Rippenbogen ab; unterer Leberrand nicht palpabel. Rechte Niere nicht fühlbar. Wohl aber geringer Tiefstand der linken Niere.

Technik der Hepatopexie.

Jede operative Behandlung der Hepatoptose hat vor Allem zwei Hindernisse zu überwinden. Erstens ist das Organ, dessen totale oder partielle Fixation angestrebt wird, ein recht voluminöses Gebilde mit respectablem Gewicht (circa 2 kg). Zweitens wird die leichte Zerreissbarkeit der Serosa sowie des Parenchyms der ausserdem noch sehr blutreichen Drüse einer Befestigung der Leber durch die Naht stets grosse Schwierigkeiten in den Weg legen.

Es ist klar, dass die in dieser Hinsicht zu überwindenden Hindernisse bei der Fixirung der wirklichen Wanderleber wesentlich grösser sein werden, als bei der operativen Behandlung der partiellen Hepatoptose, wo ja die Hauptmasse der Leber an normaler Stelle liegt, und zwar fixirt, und wo nur ein in die Länge gezogener oder abgeschnürter Lappen festgelegt werden soll. Die französischen Autoren — Terrier und Auvray[1]) und Defontaine[65], — unterscheiden dementsprechend auch eine totale und eine partielle Hepatopexie. — In Anbetracht dessen jedoch, dass die bei partieller Hepatoptose gebrauchten Fixationsmethoden auch bei der Wanderleber, wenn auch etwas durch die Natur des Falles modificirt, Anwendung finden, wird man meines Erachtens zweckmässiger zu unterscheiden haben zwischen sogen. einfacher Hepatopexie und zwischen den Modificationen derselben, wie sie bisher in dreifach verschiedener Form von Depage, Péan und Legueu angegeben worden sind.

Wenden wir unser Interesse zunächst der Hepatopexia simplex zu, ein Verfahren, das bisher am meisten Anwendung gefunden hat.

Was zunächst die Schnittführung hierbei behufs Eröffnung der Bauchhöhle anbetrifft, so wird sich dieselbe nicht ein für alle Mal von vornherein festsetzen lassen. Sie muss — wie Tscherning[55]) betont — nach dem concreten Fall abgepasst sein. Vor Allem wird die Lagerung der Geschwulst ausschlaggebend sein müssen. — Bei totaler Hepatoptose ist bisher am häufigsten — und zwar zunächst als Explorativschnitt — eine senkrecht verlaufende Incision benutzt worden. Lannelongue u. Faguet (Fall 5), Championnière (Fall 11), Treves (Fall 12) und Areilza (Fall 15) legten denselben in die Linea alba. — Am Aussenrand des rechten Musculus rectus schnitten Richelot, Delagénière, Blanc und Legueu (Fall 6, 14, 16, 20, 21) ein. Ramsay (Fall 18) halbirte bei seiner Incision den ebengenannten Muskel, während Gérard-Marchant (Fall 2) seinen nach abwärts gerichteten Verticalschnitt am Rande der 9. Rippe beginnen liess. — Von diesen Autoren warnt Richelot[17]) eindringlichst davor, das Abdomen en travers zu eröffnen, und lässt als einzig zulässige Schnittführung die Verticalincision am äusseren Rande des geraden Bauchmuskels gelten. — Dem gegenüber haben Langenbuch und Franke behufs Fixation der Wanderleber das Abdomen durch einen unterhalb und parallel dem rechten Rippenbogen verlaufenden Schnitt eröffnet (Fall 2, 13, 17). Péan's Schnittführung (Fall 19) erstreckte sich von hinten nach vorn „vom vorderen Rande des Lumbalvierecks nach dem Nabel hin." — Michl (Fall 1) machte sich in seinem Falle die Wanderleber von einem Lumbalschnitt aus zugänglich, der am Aussenrande des Musc. sacrolumbalis entlang von der 11. Rippe zur Crista ilei reichte.

Eine ganz ähnliche Schnittführung wandte Tscherning (Fall 30) behufs operativer Befestigung der partiellen Hepatoptose an. Er meint (55), dass für die Resection eines Schnürlappens die vordere schräge Laparotomie, für die Fixation des Lappens aber ein lumboabdominaler Schnitt bequemer liege. — Billroth (Fall 29) hatte sich dagegen bei der ersten Hepatopexie, die überhaupt ausgeführt wurde, ebenfalls eines Schrägschnittes bedient, der vom Proc. xiphoideus zur Crista ilei reichte. Langenbuch (Fall 31) und Ferrari (Fall 37) wählten ebenfalls eine transversale Schnittführung unterhalb des rechten Rippenbogens. Derselben wurde auch von Prof. Poppert der Vorzug gegeben. War jedoch bei unseren Fällen zu diagnostischem Zweck oder in dem Glauben, es handele sich um Cholelithiasis, die

Bauchhöhle zuerst durch einen senkrechten Schnitt am Aussenrande des rechten Musc. rectus eröffnet worden, so wurde, falls Hepatopexie indicirt erschien, noch ein 6—8 cm langer, parallel und unterhalb des rechten Rippenbogens nach aussen verlaufender Querschnitt auf die Verticalincision gesetzt. Nach unseren Erfahrungen schafft diese quere Schnittführung, insbesondere für die Anlegung der Naht, grosse Vortheile und Erleichterung. Sie ist deshalb, wie Defontaine[65]) meint, geradezu unerlässlich, wenn es sich darum handelt, bei totaler Hepatoptose die bewegliche Leber nach vorbedachtem Plane zu fixiren. Dazu bedürfe man eines langen Schnittes, welcher den Rand der Leber in möglichst grosser Ausdehnung freilege. „On doit donc préférer une incision curviligne parallèle au rebord costal droit et située à deux travers de doigt au-dessous." Ein solcher Schnitt verlaufe auch dem vorderen, der Ptosis am ehesten ausgesetzten Leberrand parallel, gewähre den meisten Spielraum und erleichtere die Fixation des obengenannten Randes an die vordere Bauchwand durch Nähte, die man nicht weit genug entfernt von der Mittellinie anlegen könne, ausserordentlich. Eine verticale, am äusseren Rectusrande gelegte Incision dagegen gestatte zwar auch trotz der etwas hinderlichen, gerade in die Schnittrichtung fallenden Gallenblase die Anlegung von 4—6 Nähten, lasse aber den Leberrand doch nicht in wünschenswerther Ausdehnung zu Tage treten.

Nach Eröffnung der Peritonealhöhle hat man sich genau über die abnorme Stellung und Lage der freigelegten Leber zu orientiren. Etwaige Adhärenzen sind zu lösen, ein Moment, das sich bisweilen — wie uns der von Ferrari operirte Fall beweist — ausserordentlich schwierig gestalten kann. Sodann ist die Leber, bezw. bei partieller Hepatoptose der betreffende Lappen in möglichst annährend normale Lage zu bringen und daselbst durch einen Assistenten zu erhalten. Man wird sich dieses nöthigenfalls dadurch erleichtern können, dass man den Patienten in Trendelenburg'sche Lage bringt, wie es Delagénière und Ferrari gethan haben.

Was das zur Hepatopexie benutzte Nahtmaterial anbetrifft, so räth Richelot[17]) Catgut zu nehmen. Bei Benutzung von Seide sei man nicht sicher, ob dieselbe einheile; sie könne Anlass zur Abscessbildung geben und herauseitern. Ausser ihm bedienten sich Lannelongue-Faguet, Championnière, Ferrari, Genouville und Franke (Fall 5, 11, 37, 38, 13 und 17) starker Catgutfäden. Der letztgenannte Operateur benutzte in seinen Fällen ein in Jodoform-Wachs-Aetherlösung aufbewahrtes Catgut, welches besonders langsam

resorbirt werden soll. — Michl (Fall 1) fixirte bei seiner Patientin die Wanderleber durch zwei zu einander gekreuzt gelegte Silberdrahtfäden. Auch diese Metallsuturen sind reactionslos eingeheilt.

Alle übrigen Operateure verwandten Seidenfäden zur Hepatopexie, und meist möglichst starke Seide. Chevallier[52]) empfiehlt dieses Nahtmaterial besonders angelegentlich. Catgut werde zu schnell resorbirt, ohne dass bereits ein genügender Contact zwischen Leber und Bauchwand durch Adhärenzen zu Stande gekommen wäre. Die Furcht, dass durch längeres Verweilen der Seidenfäden im Körper die Gefahr einer Infection für den Operirten erstehe, sei hinfällig, wenn man wirklich sterile Seide verwende. Thatsächlich ist die namentlich von Richelot[17]) gefürchtete Fadeneiterung in keinem unserer Fälle beobachtet worden; sie wird auch sonst von keinem der Operateure, welche die Leber mit Seide fixirten, erwähnt.

Die Zahl der Fäden, welche zur Fixation erforderlich waren, ist sehr verschieden. Langenbuch, Championnière, Franke z. B. legten 9 Suturen an, Treves kam mit 3, Bobrow sogar mit 2 Fäden aus. — Im Allgemeinen lässt sich sagen, je mehr Fäden angelegt werden, um so besser wird das Gewicht des zu fixirenden Organs vertheilt, um so weniger wird der einzelne Faden belastet und um so weniger wird er auch durchschneiden und ausreissen. Die wirkliche Wanderleber dürfte zu ihrer Ventrofixation mehr Fäden nöthig haben, als der viel leichtere Schnürlappen.

Zur Anlegung der Fäden verdienen krumme Nadeln mit nicht schneidenden Rändern den Vorzug. Terrier und Auvray[1]) empfehlen neben den von Emmet angegebenen Nadeln stumpfe gerade oder doch nur wenig gebogene Nadeln. Bei Benutzung dieser sondenartigen Nadeln habe man viel weniger Verletzungen der Lebergefässe zu befürchten, als bei spitzen Nadeln; sie selbst wollen bei ihren Thierversuchen niemals stärkere Blutung gehabt haben, wenn sie mit den ersteren genäht hätten. In der Giessener Klinik wurden anfangs Kader'sche, dann aber ziemlich grosse, krumme, runde Nadeln benutzt, ohne dass jemals eine nennenswerthe Stichcanalblutung eingetreten wäre.

Wie tief sollen nun die Fäden in die Leber eindringen? — Bobrow (Fall 10) stach durch die ganze Dicke der Leber hindurch. Langenbuch, Gérard-Marchant (Fall 2 u. 3) durchstachen ebenfalls den ganzen vorderen Leberrand. Richelot[7]) warnt vor solchem Vorgehen. Die Fäden sollen nach ihm ausser den tieferen Lagen der Bauchwand die convexe Leberoberfläche nur so weit umfassen, dass letztere dem Peritoneum parietale angedrückt

werde, jedoch „sans traverser l'organe de part en part, car le contact arrête l'hémorragie". Insbesondere fürchtet Richelot stärkere Blutung aus den an der Unterfläche der Leber befindlichen Stichöffnungen, sobald man die Drüse in ihrer ganzen Dicke durchbohre Faure[11]) räth ebenfalls, man solle auf der convexen Leberoberfläche etwa 1—2 cm tief in das Parenchym einstechen und auf derselben Fläche die Nadel auch wieder herausführen.

Einer besonderen Nahtmethode hat sich Delagénière[43]) bei der Hepatopexie in Fall 14 bedient. Das Verfahren entspricht dem von Guyon für die Fixation der Wanderniere angegebenen. Delagénière benutzt 6 doppelte Catgutfäden, die in Abständen von 1,5 cm auf der Leberoberfläche placirt werden. Beim Ein- und Austritt im Drüsenparenchym wird der Doppelfaden geknotet. Die Fäden dringen etwa 1 cm tief in die Leber ein.

Fig. 1.

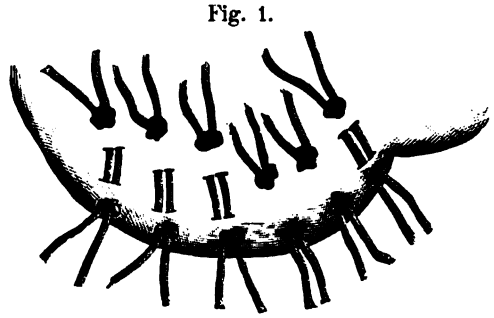

Hepatopexie nach Delagénière.

Vorstehende Skizze, welche der Arbeit von Defontaine[65]) entnommen ist, dürfte das Verfahren hinreichend veranschaulichen. Delagénière will, weil er möglichst dicke Catgutfäden, aber möglichst feine Nadeln benutzt, jede Blutung vermeiden, zumal da auch die am Ein- und Austritt der Fäden angebrachten Knoten zur Blutstillung beitragen sollen. — Nach meiner Ansicht ist die Delagénière'sche Nahtmethode doch ziemlich umständlich und zeitraubend. Ausserdem aber ist nach den Erfahrungen aller Operateure auch bei gewöhnlicher Naht die Stichcanalblutung eine ausserordentlich geringe und steht jedenfalls beim Anziehen und Knoten der Fäden sofort.

Ein sofortiges Ausreissen der Fäden im Lebergewebe ist bei Anwendung einiger Vorsicht nicht zu befürchten. Selbstverständlich wäre es falsch, wenn nach Anlegung und Zuschnürung eines einzigen Fadens der die Leber nach oben drängende Assistent bereits mit dem

Druck nachlassen wollte. Der eine Faden würde wohl sicher ausreissen. Man wird vielmehr erst sämmtliche Fäden anlegen und erst dann hintereinander knoten müssen. Erst wenn der letzte Faden zugeschnürt ist, darf die stützende Hand langsam fortgezogen werden. Die Fäden selbst sind ziemlich fest, aber doch vorsichtig anzuziehen, weil sie sonst von vornherein durchschneiden könnten. Ein Ausreissen der Fäden hat man noch weniger da zu besorgen, wo an der Leberoberfläche — wie in dem von Billroth operirten Fall 29 — schwielig verdickte Partien der Capsula Glissonii vorhanden sind, durch welche die Nadel geführt werden kann.

In einigen Fällen hat man bei der Hepatopexie die Aufhängebänder der Leber benutzt. Lucas-Championnière (Fall 11) fixirte durch zwei Suturen das Ligamentum suspensorium an die Bauchwand. Treves (Fall 12) legte überhaupt keine Naht durch das Leberparenchym, sondern der eine seiner drei Seidenfäden, und zwar der nach seiner Meinung wichtigste Faden durchbohrte das Ligamentum teres, die beiden anderen umgriffen dieses Band sowie das Ligamentum falciforme. Alle drei Suturen wurden am Knorpel des Processus ensiformis befestigt. — Ramsay (Fall 18) führte ebenfalls einen starken Seidenfaden durch das Ligamentum teres, der dann seinen Stützpunkt an der 7. Rippe fand; ausserdem befestigte er den immer noch mobilen rechten Leberlappen noch mittels eines Catgutfadens an die Bauchwand. Auch in den von Professor Poppert operirten Fällen 33 und 34 wurde je eine Sutur durch das verlängerte Ligamentum teres gelegt.

Ebenso verschieden wie die Anordnung der Fäden in oder auf der Leber, ist auch ihre Befestigung an der Bauch- und Thoraxwand. Einige Operateure (Langenbuch, Gérard-Marchant, Bobrow) hingen die Leber mit tiefumgreifenden Fäden an den Rippenknorpeln auf. Andere (z. B. Richelot, Blanc, Tscherning, Franke, Poppert) begnügten sich, die Fäden durch das Peritoneum parietale und die tieferen Schichten der Seitenbauchwand zu legen. Billroth (Fall 29) führte die beiden mit Nadeln armirten Enden des von ihm benutzten Fadens durch die ganze Dicke der vorderen Bauchwand hindurch und knotete sie über einem Jodoformgazebäuschchen, ein Verfahren, das wegen der Gefahr einer durch die Hautstichöffnungen vordringenden Infection nicht unbedenklich erscheint.

Im Grossen und Ganzen darf man sich aber für die Dauer von einer blossen Ventrofixation der Wanderleber wie auch des Schnürlappens bezw. des Lobe flottant

durch die eben beschriebenen Nahtmethoden nicht allzu viel versprechen. Mit der Zeit würden die Fäden bei dem respectablen Gewicht des Organs, welches von ihnen hochgehalten werden soll, doch wohl durchschneiden.

Man hat deshalb nach Mitteln gesucht, die Naht anderweitig zu unterstützen. Faure[11]) war es, welcher zunächst durch Versuche an Hunden die Frage zu beantworten suchte, ob das Lebergewebe nach Fortnahme seines peritonealen Ueberzugs die Fähigkeit besitze, mit der Bauchwand intim zu verkleben und Verwachsungen einzugehen, welche fester waren als die zwischen zwei serösen Flächen. Seine Annahme wurde bei der Section der Versuchsthiere bestätigt. Die Adhärenzen zwischen angefrischter fixirter Leberoberfläche und Bauchwand waren ausserordentlich fest und derb.

Aehnliche Verhältnisse hat man nun auch beim Menschen zu schaffen gesucht. Richelot und Ferrari (Fall 6 und 32) allerdings brauchten bei ihren Kranken, wo sie ausgedehnte Verwachsungen zwischen Leber und Bauchwand, bezw. Zwerchfell zu lösen hatten, nicht erst noch besonders solche adhärenzbefördernde Zustände hervorrufen. Sie fanden dieselben bereits von der Natur geboten vor. Die durch blutige Lösung der Adhäsionen entstandene grosse oberflächliche Leberwunde hat dann, wie Langenbuch[4]) (p. 139) sich ausdrückt, „nichts Eiligeres zu thun, als mit der entsprechenden Bauchfellfläche in der Zwerchfellhöhle eine neue grosse Adhärenz einzugehen."

Wo aber solche Verhältnisse nicht bestehen — und das wird wohl in den meisten Fällen zutreffen — ist es nothwendig, sie künstlich zu erzeugen. Michl (Fall 1) rieb zu solchem Zweck den Leberrand, die obere Leberfläche und den zugänglichen Zwerchfellabschnitt theils mit dem Finger, theils mit einem Sublimatgazebausch ab. Aehnlich verfuhr Ramsay (Fall 18); er benutzte sterile Gaze zum Abreiben. Lannelongue und Faguet (Fall 5) sowie Blanc (Fall 16) frischten mit dem Scalpell, Bobrow (Fall 10) mit der Nadel die auf einander zu liegen kommenden Flächen an. Die Blutung war dabei minimal. — Championnière (Fall 11) betupfte Leber und Peritoneum parietale mit einem durch 5 proc. Carbolsäurelösung angefeuchten Schwämmchen. Areilza und Legueu (Fall 15, 21) frischten mit dem Thermokauter an. Auch Langenbuch[4]) (p. 139) empfiehlt zu diesem Zweck den Paquelin, jedoch nicht die verschorfende Wirkung desselben, sondern nur die strahlende Hitze des Thermokauters, indem er die glühende Spitze desselben 1—2 cm von der

Leberoberfläche, bezw. vom Zwerchfell entfernt hin und herführt. Ausserdem räth Langenbuch noch, die so angefrischten Flächen gleichzeitig mit Chloroform zu bepinseln.

Derartige Adhärenzen zwischen Leber und Zwerchfell, bezw. vorderer Bauchwand erreicht man nun aber auch, wie wir dieses von der Behandlung der Wanderniere her wissen, durch breite, flächenhafte Tamponade. Dieselbe ist zuerst allein, d. h. ohne Fixation durch Naht von Langenbuch[4]) (p. 138) bei Wanderleber angewandt worden. Nach Reposition der Leber legte L. zwischen die Wundränder einen derben, bis auf die Leberoberfläche resp. deren vorderen Rand herabreichenden Tampon von Jodoformgaze. Der Erfolg schien Anfangs ein sehr guter zu sein, da die Leber nach der Heilung in normaler Lage fest fixirt war. Allerdings liessen bald darauf eintretende Schwangerschaft und Geburt die Leber wieder mobil werden.

Anscheinend Dauerheilung erzielte dagegen Franke bei seinen beiden Kranken (Fall 13 und 15), wo er der Hepatopexie die Tamponade folgen liess. Wenn er auch glaubt, dass die Naht in jedem Falle ihre Schuldigkeit thun werde, so wird nach seiner Ansicht die Sicherheit des Erfolges durch die vermittelst der Tamponade erstrebte breite, flächenhafte Verwachsung der Leber mit dem Diaphragma doch ganz wesentlich erhöht. Auch Tscherning hatte schon früher (Fall 30), um möglichst breite Adhäsionen zu erlangen, die Peritonealwunde mit Tampons ausgestopft.

Nach den in der Giessener Klinik gemachten Erfahrungen erfüllt die Jodoformgazetamponade die in dieser Hinsicht an sie gestellten Erwartungen durchaus. Wir stehen nicht an, die guten Erfolge, welche bei partieller Hepatoptose, vor Allem bei Schnürlappenbildung durch die Hepatopexie erzielt worden sind, weniger der Naht, als vielmehr den durch die 14tägige Tamponade erzielten Adhärenzen, welche den beweglichen Schnürlappen ruhig stellten, zuzuschreiben.

Um noch einmnl das in der Giessener Klinik bisher allerdings nur bei partieller Hepatoptose angewandte Operationsverfahren im Zusammenhang kurz zu betrachten, so gestaltet sich dasselbe folgendermaassen: Freilegung der Leber durch einen ca. 15 cm langen, 2—3 cm unterhalb des rechten Rippenbogens und parallel demselben geführten Schnitt. — Wird die Diagnose: „partielle Hepatoptose“ erst durch Laparotomia explorativa gestellt, so wird auf den Vertikalschnitt noch ein dem rechten Rippenbogenrand parallel verlaufender, bis 10 cm langer Querschnitt gesetzt. — Repo-

sition des herabgesunkenen Organs soweit als möglich nach oben, eventuell nach Lösung vorhandener Adhäsionen. — Anlegung von 4—8 Suturen mittelst möglichst dünner, runder Nadel, die mit einem Doppelfaden dünner Seide armirt ist. Die Nadeln werden in Abständen von etwa zwei Querfingerbreite in der Höhe des Rippenbogenrandes 1—1 ½ cm tief durch die Leberoberfläche gestochen und dann so tief wie angängig durch das Peritoneum parietale und die darüber liegenden Weichtheile geführt. Die Gegend der Gallenblase bleibt frei von Nähten. Je nach Bedarf wird nur der rechte, bezw. rechter und linker Leberlappen fixirt. Erst wenn alle Fäden gelegt sind, erfolgt die Knotung. — Zwischen die einzelnen Suturen werden möglichst weit nach oben zwischen Leberoberfläche und vordere Thoraxwand, bezw. Zwerchfellfläche hinein 4—5 Jodoformgazestreifen eingeschoben und flächenhaft ausgebreitet. Es werden möglichst derbe Gazestreifen verwandt, da sehr lockere Tampons beim späteren Herausnehmen leicht zerreissen und Stücke derselben in der Bauchhöhle stecken bleiben könnten, sodann aber auch, weil nach unseren Erfahrungen die Tampons aus dickerer Gaze stärkeren Reiz ausüben als dünne, locker gewebte Streifen und dementsprechend auch festere Narbenbildung ins Leben rufen. Die Bauchwunde wird bis auf die Durchtrittsstelle der Tampons durch Etagennaht geschlossen.

Die Nachbehandlung bei Hepatopexie gestaltet sich sehr einfach. Die in den ersten Tagen nach der Operation meist vorhandenen, nach unseren Erfahrungen oft sehr heftigen, zerrenden, spannenden Schmerzen im Operationsgebiet sind häufig nur durch Morphium zu lindern. Die Tampons werden zweckmässig schon nach 8 Tagen etwas gelockert, nach 14—16 Tagen aber sämmtlich entfernt. Lässt man sie über diese Zeit hinaus liegen, ist ihre Entfernung wegen starker Verlötung schwieriger, schmerzhafter und häufig auch nur unter stärkerer Blutung ausführbar. Beim Auftreten ernster Jodoformintoxicationserscheinungen (vgl. Fall 34) wird man die Tampons unter Umständen noch früher entfernen müssen.

Durchaus nothwendig ist es, dass die Operirten mindestens 4 Wochen lang absolute Bettruhe in Rückenlage bewahren. Möglichst horizontale Lage dürfte genügen. Ferrari (Fall 37) liess seine Patientin 1 Monat lang in Trendelenburg'scher Lage zubringen. — Eine gut passende Bauchbinde ist von den Operirten jahrelang zu tragen.

Es erübrigt nun noch, der Modificationen, welche anstatt der Hepatopexia simplex bislang angegeben worden sind, in Kürze zu gedenken. Als erste nenne ich:

Die Methode von Péan.

Dieses Operationsverfahren, welches Péan im Fall 19 bei totaler Hepatoptose angewandt hat, wird von französischen Chirurgen als „Hépatopexie par formation d'une cloison séreuse artificielle" bezeichnet. Péan hat darüber auf dem französischen Congress für Chirurgie im October 1896 (vgl. Terrier und Auvray [1]), S. 745) berichtet. Durch einen transversalen, von hinten nach vorn zum Nabel ziehenden Schnitt drang Péan auf die bis ins Becken herabreichende bewegliche Geschwulst, welche er bis dahin für Wanderniere gehalten hatte, vor. Es zeigte sich, dass der Tumor intraperitoneal gelegen war und eine Wanderleber vorstellte. Dieselbe wurde reponirt, und nun handelte es sich darum, sie in normaler Lage dauernd zu erhalten. Péan hielt es für das Beste, unterhalb der Leber eine künstliche seröse Scheidewand zu bilden, „transversale, d'une longueur suffisante pour prévenir tout déplacement ultérieur." Zu diesem Zweck fixirte er das vordere Blatt des Peritoneum parietale gegen das hintere, indem er die serösen Flächen und, wo es sich machen liess, noch Schichten des fibrösen Gewebes durch Seidenfäden umfasste und einander näherte. Die Seidensuturen wurden noch durch eine Catgutnaht verstärkt. Auf diese Weise schuf Péan eine feste Scheidewand zwischen dem neuen Leberbett und dem Rest der grossen serösen Höhle, ohne dass die Function der Gallengänge eine Störung erlitt. Zu Statten kam ihm dabei der Umstand, dass die bis ins Becken hinabgetretene Leber sowohl das Colon ascendens als auch das Colon transversum von rechts nach links vor sich hergedrängt hatte. Die Wunde wurde sofort wieder verschlossen. — Das Resultat war ein durchaus gutes. Drei Monate nach der Operation stellte Péan die Patientin den Congressmitgliedern als vollständig geheilt vor.

Die Methode von Legueu,

welche 1898 von Chevallier[52]) publicirt worden ist, gipfelt darin, die Leber vermittelst einer weit ausgreifenden, an der unteren Fläche der Drüse verlaufenden Doppelfadenschlinge aufzuhängen. Die Gallenblase darf von der Fadenschlinge nicht mitgefasst werden. — Legueu bedient sich dazu eines 75 cm langen Doppelfadens von starker Seide. — Die Operation zerfällt in 3 Acte:

I. Act: Laparotomie: Schnitt am Aussenrande des rechten Musc. rectus, 5—6 cm unterhalb des Rippenbogens beginnend.

II. Act: Hepatopexie: Ein Assistent zieht den rechten Wundrand kräftig nach aussen, um den rechten Leberlappen in möglichst grosser Ausdehnung frei zu machen. Mit einer Reverdin'schen

Nadel durchbohrt man jetzt 4—5 cm hinter dem vorderen Rande von der unteren zur oberen Fläche vordringend den Leberlappen. Der Doppelfaden wird angehängt und von oben nach unten durchgezogen. Darauf wird der Faden zunächst eine Strecke an der Unterfläche entlang geleitet, dann um die Gallenblase unter Durchbohrung des Drüsenparenchyms herumgeführt und in einiger Entfernung von derselben vermittelst der diesmal von der convexen Fläche her eingestochenen Nadel wiederum durch die Leberdicke hindurch zur Leberoberfläche zurückgeleitet. Die nebenstehende, der Arbeit von Chevallier entlehnte Figur möge das Verfahren ein wenig anschaulicher machen! Die Fadenenden 1 und 2 liegen am äusseren Rande, 3 und 4 am inneren Rande des tiefgetretenen rechten Leberlappens. Die Fäden werden nun an den Rippen bezw. an der Bauchwand fixirt, und zwar wird Faden 1 mit 2 und Faden 3 mit 4 zusammengeknotet.

Fig. 2.

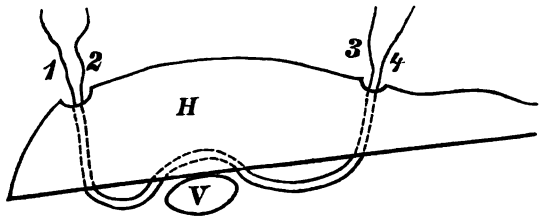

III. Act: Verschluss der Bauchwunde durch Etagennaht.

Legueu hat das eben beschriebene Verfahren in zwei Fällen (20 und 21) angewandt. Im letzten Fall nahm er ausser der Naht noch eine Anfrischung der Leberoberfläche vermittelst des Thermokauters vor. Da die zuerst operirte Kranke am 15. Tage nach der Operation das Spital verliess und dann nicht wieder gesehen wurde, kann für die Beurtheilung der Methode nur der zweite, 5 Monate später nachuntersuchte Fall in Frage kommen. Hier war allerdings das Resultat ein gutes. Sämmtliche Beschwerden waren beseitigt. Die Leber, die nur unvollkommen hatte reponirt werden können, war in der ihr angewiesenen Position fixirt geblieben.

Die Methode von Legueu besitzt nach Chevallier folgende Vorzüge vor der Hepatopexia simplex: 1. Die Gefahr der Infection und Blutung sei nicht grösser als bei den anderen Fixationsmethoden. 2. Die Technik sei eine einfachere. 3. Die Fixation sei eine solidere und sichere. — Man habe, meint Chevallier, nur einen einzigen Faden nöthig, dessen Haltbarkeit noch dadurch vergrössert werde, dass man ihn doppelt nehme. Dieser Faden werde so durch die Leber

geführt, dass ein Aussreissen ausgeschlossen sei. — Die Befürchtung Richelot's, dass die Stichöffnungen auf der Unterfläche stark bluten könnten, sei hinfällig; man könne getrost die Leber in ihrer ganzen Dicke durchbohren, ohne nennenswerthe Blutung zu erleben. — Steche man nur oberflächlich, so müsse man, um die Leber wirklich zu fixiren, eine ganze Anzahl Suturen anlegen. Sehr schwierig aber sei es auch dann noch, alle diese Fäden so zu knoten, dass sie gleichmässig, einer wie der andere, belastet würden. — Bei Legueu's Methode werde dagegen das Gewicht der Drüse gleichmässig auf eine breite Fadenfläche vertheilt.

Das Verfahren Legueu's hat Manches für sich. Indess wird sich erst an der Hand weiterer Erfahrungen ein sicheres Urtheil über den Werth desselben gewinnen lassen. Die Anfrischung der Leberoberfläche, wie sie Legueu ja in seinem zweiten Fall vorgenommen hat, dürfte übrigens regelmässig vorzunehmen sein.

Die Methode von Depage.

Depage[44]) in Brüssel hält die Hepatopexia simplex in all den Fällen, wo die Hepatoptose nur eine Theilerscheinung der Splanchnoptose sei, wo sie ihre vornehmste Ursache in einer Erschlaffung der Bauchmuskulatur, dem sog. Hängebauch finde, für eine durchaus unzulängliche, wenig leistungsfähige Operation. Ein Recidiv sei unter solchen Verhältnissen unvermeidlich. An Stelle der einfachen Leberfixation will er das von ihm empfohlene Operationsverfahren gesetzt wissen. „A mon avis", schreibt er an Terrier und Auvray (1, pag. 745), „l'acte principal, c'est la laparectomie." An anderer Stelle sagt er: „Nous ne considérous la fixation du foie que comme une opération secondaire, comme un complément à la résection de la paroi abdominale."

Die von Depage für die chirurgische Behandlung der Splanchnoptose und insbesondere der Hepatoptose empfohlene Methode bezweckt eine Verkürzung und Verstraffung der Bauchwand in allen ihren Durchmessern, nicht nur in transversaler Richtung, wie die von Gallet, Bouffard, Sacré etc. angewandten Verfahren. — Depage übt folgende, aus Fig. 3[I] ersichtliche Schnittführung, bei der zuerst ein Hautlappen umschnitten wird:

Transversaler Schnitt (*a b*), welcher die Enden der beiden 11. Rippen verbindet. Von den Endpunkten dieses Schnittes (*a* und *b*) werden zwei schräg medialwärts verlaufende Schnitte (*a c* und *b d*) geführt, von denen jeder halb so lang ist wie der Schnitt *a b* und die in der durch den Nabel (*n*) gelegten Linie (*c n d*) endigen. Von den

Punkten *c* und *d* nehmen zwei weitere, nach abwärts und mit der Convexität nach aussen gerichtete Bogenschnitte ihren Ausgang, die sich im Punkte *e* treffen. — Abtragung des auf diese Art umschnittenen Hautlappens. — Ausschneidung der Linea alba bis zum vorderen Rand des Musculus rectus mit Einschluss des Peritoneum. — Darauf wird das Ligamentum teres nebst unterem Rande des Ligamentum suspensorium in den oberen Wundwinkel hinaufgezogen, wo es nach möglichster Verkürzung angeheftet wird. — Sodann wird die Bauchhöhle durch eine sehr exacte, mit peinlichster Sorgfalt angelegte Naht wieder verschlossen. Und zwar vernäht Depage 1. das Peritoneum allein, 2. Muskeln und Peritoneum, 3. die Muskeln allein, 4. Aponeu-

Fig. 3.

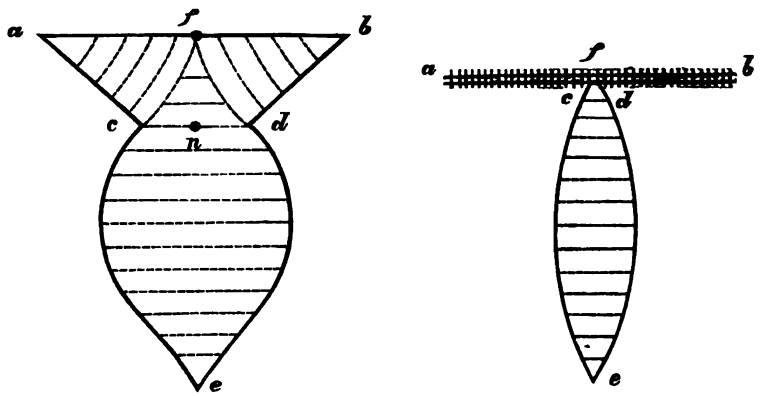

rose und Muskel, 5. Aponeurose allein, 6. Haut und darunter liegende Gewebsschichten, 7. Haut allein. — Uebrigens schliesst Depage auf diese Weise seine sämmtlichen Laparotomiewunden, ohne jemals die Entstehung eines Bauchbruchs darnach gesehen zu haben. — Bei der Vereinigung der Haut verfährt Depage so, wie Fig. 3[II] es angiebt. Die Wundränder *a c* und *b d* werden zunächst mit dem Wundrand *a f b* vereinigt, dann wird der zwischen den Punkten *f* und *e* noch übrig gebliebene Spalt durch quer gestellte Suturen zum Verschluss gebracht.

Depage hat nach dieser Methode seit 1893 vier Fälle (7, 8, 9 und 22) von Hepatoptose bei Splanchnoptose operirt. Die eine Patientin starb zwar an Shock, welcher ausgelöst wurde einmal durch den elenden Allgemeinzustand der Frau schon vor der Operation, sodann durch die Schwierigkeit und lange Dauer des noch durch Chlolecystotomie complicirten Eingriffs. — In den drei übrigen Fällen

war der Erfolg aber ein vorzüglicher und zwar allem Anschein nach für die Dauer. — Trotz der guten Resultate, welche mit dieser Methode erzielt werden, stellt sich Depage übrigens doch auf den Standpunkt, dass die blutige Operation bei der Splanchnoptose nur ausnahmsweise ausgeführt werden dürfe. Sie sei erst dann indicirt, wenn die medicamentöse Therapie gescheitert und auch durch Bandagenbehandlung eine Besserung im Zustande der Patienten nicht herbeigeführt worden sei. (Hannecart[53]).

Das Depage'sche Operationsverfahren — die Laparektomie und Hepatopexie — bietet zweifellos grosse Vortheile, die sich nach Hannecart als folgende darstellen:

1. Durch Resection eines Lappens von der geschilderten Gestalt wird die erschlaffte Bauchwand in einer einzigen Sitzung sowohl in verticalem wie transversalem Durchmesser verkürzt und gespannt.

2. Die Leber wird Dank der Verkürzung und Fixation des Ligamentum teres in gute Lage gebracht und in solcher erhalten.

3. Durch die zum Verschluss der Bauchwunde angewandte Naht wird eine feste Bauchwand geschaffen, welche jeder späteren Eventration zu trotzen vermag.

Bereits Landau[19]) hatte in seiner 1885 erschienen Monographie (pag. 148) sich dahin ausgesprochen, dass die Behandlung der Wanderleber durchaus mit derjenigen des Hängebauchs zusammenfalle. Er hofft, alle durch die dislocirte Leber bedingten Beschwerden „in einer vollkommen zu nennenden Weise" heben zu können, „wenn man den Bauchdecken selbst eine feste Stütze ertheilt und die der Leber als Unterlage dienenden Eingeweide möglichst an der Dislocation und vermehrten Beweglichkeit hindert." Landau glaubt dieses einzig und allein mit Hilfe einer gut sitzenden Leibbinde erreichen zu können. Dagegen verurtheilt er den von Kisbert und von v. Lesser angeregten Gedanken, die Leber operativ zu fixiren, auf das Schärfste, weil diese damals am lebenden Menschen noch nicht ausgeführten operativen Vorschläge nach seiner Auffassung von der Pathologie der Wanderleber jeder wissenschaftlichen Begründung entbehren. — Nun, einmal haben die seitdem beim Menschen unternommenen Hepatopexieen in ihren Erfolgen die Auffassung Landau's längst widerlegt, sodann aber ist gerade das Depage'sche Operationsverfahren der Landau'schen Theorie, dass das wichtigste Fixationsmittel der Baucheingeweide und somit auch der Leber die intacten Bauchdecken seien, angepasst. Und weil nun ferner Angesichts der Casuistik kein Zweifel darüber

bestehen kann, dass es sehr wohl Fälle von partieller, insbesondere aber von totaler Hepatoptose giebt, bei denen jede Bandagenbehandluog erfolglos bleibt, so dürfen wir mit Recht in der Depage'schen Operation, der „Hépatopexie avec reconstitution de la paroi abdominale" einen chirurgischen Eingriff erblicken, welcher den pathologischen Verhältnissen der Hepatoptose namentlich in den Fällen, wo dieselbe nur Teilerscheinung allgemeiner Enteroptose ist, am ehesten gerecht wird. — Wie die von uns beobachteten, operativ behandelten Fälle 42 bis 45 lehren, genügt hier die einfache Hepatopexie zur dauernden Beseitigung der Beschwerden keineswegs. Es ist deshalb auch für die Zukunft in unserer Klinik geplant worden, in den Fällen, wo Hepatoptose bei Splanchnoptose besteht und wo wegen hartnäckiger, anderweitig nicht zu beseitigender Beschwerden die Fixation der mobilen Leber indicirt erscheint, diese mit der von Depage angegebenen Laparektomie zu vereinigen.

Fragen wir nun zum Schluss: Welche Resultate hat man bisher mit der Hepatopexie erzielt?

Wir haben zunächst über 23 operativ behandelte Fälle von totaler Hepatoptose berichtet. Zwei der Operirten starben im Anschluss an die Operation und zwar die Kranke von Desquin (Fall 4) an acuter Peritonitis, die andere Patientin, welche von Depage operirt worden war, an Shock. — Die von Gérard-Marchant behandelte Kranke (Fall 3) wurde zwar, nachdem der Hepatopexie noch eine Nephropexie angeschlossen worden war, von ihren Beschwerden befreit, aber die Leber blieb in der ihr durch die Operation angewiesenen Lage nicht fixirt. — Auch in dem Bobrow'schen Falle (10) wird man nur von einer Besserung reden können. — Schliesslich kann der Krankengeschichte der von Legueu zuerst operirten Patientin (Fall 20) kein Werth beigemessen werden, weil die Beobachtungszeit hier zu kurz war. — In den noch übrig bleibenden 18 Fällen aber darf man von einer Heilung sprechen und zwar wurden durch die Hepatopexie nicht nur die durch die Ptosis der Leber gesetzten Störungen beseitigt, sondern das Organ blieb auch anscheinend dauernd fixirt dort, wo es angenäht war.

Was die operativ behandelten Fälle von sog. Anteversio hepatis (Fall 24, 25 und 26) anbetrifft, so war einmal der Erfolg ein unsicherer, weil eine Nachuntersuchung der inzwischen an Typhus verstorbenen Patientin unmöglich war. In den beiden anderen Fällen trat einmal Besserung, einmal Heilung ein.

Ein guter Heilungserfolg war bei den zwei Kranken zu verzeichnen, bei welchen der Hepatopexie die Cholecystotomie behufs Entlastung der Gallenwege vorausgeschickt worden war (Fall 27 und 28).

In den 13 Fällen von partieller Hepatoptose (Fall 29—41), wo es sich um die Immobilisirung eines flottirenden Lappens oder eines mobilen Schnürlappens handelte, trat jedes Mal Heilung ein.

Was schliesslich die vier Fälle von partieller Hepatoptose anbelangt (Fall 42—45), in welchen nebenbei noch andere Erscheinungen von Splanchnoptose bestanden (Nephroptose, Gastroptose, Coloptose), so war hier der Erfolg der Hepatopexia simplex durchgehends ein recht fragwürdiger. Die Beschwerden wurden gar nicht oder doch nur vorübergehend und in geringem Grade verbessert.

Das Résumé vorstehender Arbeit möchte ich in folgenden Sätzen zusammenfassen:

1. Bei totaler Hepatoptose ist die Hepatopexie das einzige Behandlungsverfahren, welches wirklichen, dauernden Erfolg verspricht.

2. Bei Anteversio hepatis, sowie bei partieller Hepatoptose ist die Hepatopexie dann indicirt, sobald durch anderweitige Therapie die vorhandenen ernsten Beschwerden und Störungen nicht beseitigt werden konnten.

3. Bei Schnürleber verdient die Hepatopexie den Vorzug vor der Resection.

4. Für die Fälle von uncomplicirter Hepatoptose erweist sich die Hepatopexia simplex als vollkommen ausreichend.

5. Bei Hepatoptose als Theilerscheinung allgemeiner Splanchnoptose versagt meist die Hepatopexia simplex. Hier verdient das mit Reconstruction der Bauchwand verbundene Verfahren von Depage den Vorzug.

6. In Fällen, wo die Hepatoptose durch ein Gallenblasenleiden bedingt ist, wird man zweckmässig der Cholecystotomie die Hepatopexie folgen lassen, sobald ausgesprochene Schnürlappenbildung oder ein exquisit grosser Lobe flottant oder eine chronische Erkrankung des vergrösserten Leberabschnittes, die eine genügende Rückbildung nicht mit Sicherheit erwarten lässt, bestehen.

7. Zur Beseitigung oder wenigstens zur Linderung der Beschwerden bei partieller Hepatoptose bedarf es nicht vollkommener Reposition

des tiefer getretenen Leberabschnittes. Es genügt vielmehr schon die Immobilisirung desselben.

8. Die dauernde Ruhigstellung der mobilen Leber, bezw. des mobilen Leberlappens wird nicht durch die Suturen, sondern durch die künstlich erzeugten Adhärenzen erreicht.

Litteratur.

1) Terrier et Auvray, Le foie mobile et son traitement chirurgical. Revue de chirurgie. 1897. Nr. 8 u. 9.
2) Keen, Annals of Surgery. September 1899.
3) Cantani, Caso di fegato ambulante. Annal. univ. di med. Milano 1886.
4) Langenbuch, Chirurgie der Leber und Gallenblase. Deutsche Chirurgie. Lief. 45c. 2. Hälfte.
5) L. Heister, Acta phys.-med. naturae curiosorum. Nürnberg 1754.
6) Wolff, Enteroptose und Wanderleber. Dissertation. Leipzig 1896.
7) Couturier, Thèse de Bordeaux. 1895.
8) Kirmisson, Bull. soc. anat. 1880. LV.
9) Meissner, Schmidt's Jahrbücher. 141.
10) Kranold, Zur Casuistik der Wanderleber. Dissertation. Tübingen 1884.
11) Faure, L'appareil suspenseur du foie. L'hépatoptose et l'hépatopexie. Thèse de Paris 1892.
12) Winkler, Zur Casuistik und Actiologie der Wanderleber. Archiv f. Gynäkologie. 1872. IV.
13) Létienne, La méd. moderne. 1893.
14) Leube, Zur Lehre von der Wanderleber. Münchener med. Wochenschr. 1894.
15) Bobrow, Ann. der russ. Chir. 1896. Heft 3; ref. Centralblatt f. Chir. 1896.
17) Richelot, Gaz. hebd. de méd. et de chir. 1893.
18) H. Schmid, Handbuch der spec. Therapie inn. Kr. 1895. VI.
19) Landau, Die Wanderleber und der Hängebauch der Frauen. Berlin 1885.
20) Rumpf, Berliner klin. Wochenschrift. 1888. S. 345.
21) Gontermann, Ein Fall von Wanderleber. Deutsche medic. Wochenschr. 1890. S. 1043.
22) Rosenkranz, Zur Casuistik der Wanderleber. Berliner klin. Wochenschr. 1887. S. 715.
23) Macnaughton, The Lancet. 1898. May 14. S. 1327.
24) Thierfelder, Ziemssen's Handbuch d. spec. Pathol. u. Ther. VIII. 2. 1880.
25) Edinger, Capitel „Wanderleber" in Eulenburg's Real-Encyklopädie. 1880.
26) Piatelli, Citirt in Schmidt's Jahrb. 141. S. 112.
27) Gérard-Marchant, Académie de médecine. 11. August 1891 und Thèse de Faure. 1892.
28) Michl, Časopisu lékařů českych. Ročnik 1898.
29) Langenbuch, Berl. klin. Wochenschr. 1891. S. 68 u. 69.
30) Frerichs, Klinik der Leberkrankheiten. 1861.
31) Griffiths, The British med. Journ. 1878. I. p. 89.
32) Ferrari, Di un caso singolare di epatoptosi curato colla epatopexis. — Atti della Società Ital. di Chir. 1897.
33) Pichevin, Coïncidence d'un lobe flottant du foie et d'un rein mobile. Progrès méd. 1888.
34) Genouville, Ann. des mal. des org. urin. Tome XVI, p. 1281.
35) Riedel, Berl. klin. Wochenschr. 1888. Nr. 29.
36) Manclaire, Bull. de Soc. anat. 5 Sér. Tom. XI. p. 785.
37) Terrier et Baudouin, Progrès médical. 1888. p. 121—123.
38) Hayem, La maladie du corset. Archiv de médecine. 1895.
39) Poppert, Die Cholecystotomie mit wasserdichter Drainage der Gallenblase. Deutsche med. Wochenschrift. 1899. Nr. 50.
40) Godart-Danhieux, Die Ursachen der Hepatoptose. La Policlinique 15. April 1898.

41) Desguin, Annal. de la Soc. de méd. d'Anvers. 1892.
42) Franke, Zur Technik der Hepatopexie. Centralbl. f. Chirurgie. 1896. S. 775.
43) Delagénière, Archiv. prov. de chir. 1897, ref. Centralblatt für Chirurgie. 1898. S. 799.
44) Depage, De l'intervention chirurgicale dans la splanchnoptose. Bruxelles. 1898.
45) Bobrow, Wratch 1895, ref. Centralblatt f. Chirurgie. 1896.
46) Lucas-Championnière, Gazette des hôp. 1. April 1897. p. 372.
47) Treves, British medical Journal. 4. Jan. 1896.
48) Areilza, Rivista di medic. y cirurg. pr. 5. Juli 1897.
49) Blanc, Lyon médical. 1897. No. 43.
50) Ramsay, Brit. med. Journ. 1897. May 8.
51) Péan, Luxation du foie opérée par une nouvelle méthode. Congrès de chirurgie. 1896.
52) Chevallier, Technique de l'hépatopexie (Procédé de Legueu). Thèse de Paris. 1898.
53) Hannecart, Laparectomie et hépatopexie dans un cas de splanchnoptose. Journal médical de Bruxelles. 1898. No. 8.
54) v. Hacker, Operative Fixirung eines beweglichen abgeschnürten Leberlappens. Wiener med. Wochenschr. 1886. Nr. 14 u. 15.
55) Tscherning, Beweglicher Schnürlappen der Leber durch Hepatopexie fixirt. Centralblatt f. Chirurgie. 1888. Nr. 23.
56) Lennander, Nord. med. Arkiv. N. F. Bd. X. Heft 35. I. Ref. Centralbl. f. Chirurgie. 1900. Nr. 22.
57) Delore, Lyon méd. 1895. Bd. LXXIX. p. 116.
58) Vène, Journal de Médecine interne, 15. Oct. 1898; ref. The Lancet. 1898. No. 26.
59) Fleiner, Münch. med. Wochenschr. 1895. Nr. 42 - 45.
60) Senator, Nothnagel, Spec. Path. u. Ther. Bd. XIX. S. 102.
61) Glénard, Revue des maladies de la nutrition. Bd. III. p. 641.
62) Guyon, Die Krankheiten der Harnwege. Klinische Vorlesungen. Uebersetzt von Kraus und Zuckerkandl. Bd. II. 1897.
63) Terrier u. Auvray, Revue de chir. 1898. No. 5 u. 6.
64) Bastianelli, Il Policlinico. 1895. p. 151.
65) Defontaine, Chirurgie du foie proprement dite. Archives provinciales de Chir. 1897. No. 8.

XII.

Aus dem Knappschafts-Lazareth zu Königshütte (Oberschlesien).
(Dirigirender Arzt: Geheimrath Prof. Dr. W. Wagner.)

Mittheilung einiger Fälle von Meningea-Blutungen, nebst Bemerkungen über die Technik der Eröffnung des Schädels bei denselben.

Von

Dr. Wiemann,

Marinestabsarzt, commandirt zum Knappschafts-Lazareth.

(Mit 2 Abbildungen.)

In kaum 3/4 Jahren sind im hiesigen Knappschafts-Lazareth 6 Fälle, also eine recht stattliche Zahl, von Blutungen aus der Art. mening. media zur Beobachtung gekommen, die hinsichtlich ihres Verlaufs und ihrer Erscheinungen recht viel Interessantes darbieten, sodass sich wohl deswegen schon eine nähere Betrachtung derselben lohnt. Letztere dürfte aber auch noch einen besonderen Zweck haben. — Die meisten unserer Fälle boten der Diagnose recht grosse, zum Theil unüberwindliche Schwierigkeiten dar. Trotz der ausgezeichneten und auch sehr ausführlichen Arbeiten über die Verletzungen der Art. mening., besonders von Wiesmann[1]), kommen doch immer noch Fälle dieser Erkrankung vor, bei denen eine sichere Erkennung nicht oder wenigstens nicht rechtzeitig möglich ist. Das typsiche Bild der Meningea-Blutung ist eben recht oft verwischt, theils dadurch, dass wichtige Symptome aus irgend welchen, und zum grössten Theil unbekannten Gründen fehlen, theils dadurch, dass die Gefässverletzung mit anderen Verletzungen complicirt ist. Es unterbleibt daher so manche Operation, die dem betreffenden Patienten wahrscheinlich das Leben gerettet hätte. Würden nun gerade solche Fälle ausführlicher mitgetheilt, so könnte man sich, falls man einmal mit Aehnlichen zu thun bekommt, leichter zurechtfinden und zu dem nothwendigen Eingriff entschliessen. Daher sei es mir gestattet, die oben erwähnten 6 Fälle zu beschreiben

1) Deutsche Zeitschrift f. Chirurgie. Bd. XXI u. XXII.

und zwar etwas ausführlicher, als es Manchem vielleicht nöthig erscheinen möchte. Aber ohne das zu beeinträchtigen, was diese Fälle zeigen sollen, war eine grössere Kürzung der ja allerdings immer etwas langweilig zu lesenden Krankengeschichten nicht möglich, und ist deshalb unterblieben.

An die Wiedergabe der einzelnen Fälle und ihre Besprechung möchte ich dann noch einige Bemerkungen über unsere Technik der Schädeleröffnung speciell für diese Erkrankung und über die verschiedenen anderen zu diesem Zweck angegebenen Methoden anschliessen, die wohl schon deswegen auf ein grösseres Interesse rechnen dürfen, als sie im Grossen und Ganzen die Anschauungen meines hochverehrten Chefs, des Herrn Geheimraths W. Wagner, wiedergeben.

Zunächst die 3 operirten Fälle.

1. Fall. Ludwig Sedlatzek, Schlepper, 19 Jahre alt; aufgenommen am 17. October 1899, durch herabfallende Kohle verletzt. Pat. war an der Unfallstelle bewusstlos aufgefunden worden, soll während des Transportes ins Lazareth mehrmals erbrochen haben.

Bei der Aufnahme ist Pat. völlig bei sich, giebt klare Antworten; Erbrechen hat hier nicht stattgefunden. Lähmungserscheinungen nicht vorhanden, ebensowenig ein Zeichen einer Basisfractur. Am Hinterkopf ca. 10 cm lange Quetschwunde, Weichtheile bis auf die Galea durchtrennt, Knochen anscheinend intact.

Am linken Fuss mehrere stark mit Kohlestückchen verunreinigte Quetschungen, Sehnen und Knochen liegen zum Theil frei. Am übrigen Körper noch mehrere Hautabschürfungen bezw. Contusionsstellen, doch keine Skelettverletzung.

In der Aethernarkose wurden die Wunden versorgt; die Kopfwunde genäht, die Fusswunden, soweit es angängig erschien, desgleichen, das linke Bein auf Volkmann'scher Schiene gelagert.

18. October 1899. Pat. ist seit der Narkose (gestern Mittag) benommen, was anfänglich noch als Folge derselben betrachtet wurde. Er lässt sich nur durch sehr lautes Anrufen für einen Augenblick aufrütteln, thut, was man ihm sagt, verfällt dann aber sofort wieder in seinen früheren Zustand. Er wirft sich fortwährend unruhig hin und her, im Bett herum, besonders in der Nacht, so dass fast immer jemand bei ihm stehen muss, um ihn vor Schaden zu bewahren. Urin lässt Pat. unter sich; Nahrung nimmt er in flüssiger Gestalt etwas zu sich, schluckt noch gut.

Der Puls ist nicht besonders hoch oder gespannt, Pulszahl beträgt ca. 80 in der Minute, die Pupillen reagiren träge. Die rechte erschien gestern Abend etwas weiter als die linke, heute Morgen ist jedoch ein Unterschied nicht festzustellen.

Temperatur normal; Lähmungen nicht nachzuweisen.

19. October. Zustand des Sensoriums unverändert; Puls, der zweistündlich controllirt und notirt wird, zeigt eine durchschnittliche Frequenz

von 76 Schlägen, Athmung nicht erschwert, nicht schnarchend, Zahl der Athemzüge 22—24 in der Minute.

Pupillen zeigen keine Differenz, Unruhe besteht noch immer. Der linke Mundfacialis heute deutlich paretisch. Zunge wird gerade herausgestreckt, zeigt die Ab- bezw. Eindrücke der Zähne. Am Rumpf oder Gliedmaassen eine Veränderung der Motilität oder Sensibilität nicht festzustellen. Temperatur normal. Beh.: kleine Morphiumgaben, Eisblase, Karlsbader Salz.

21. October. Linker Facialis deutlich gelähmt, Nasolabialfalte verstrichen, Mundwinkel hängt herab. Ausserdem besteht links deutliche Ptosis. Sprache, soweit von dem Pat. ein Wort herauszubekommen, erscheint undeutlich. Pupillen sind mittelweit und gleich; Untersuchung sehr erschwert, da Pat. sich sehr sträubt, den Bulbus verdreht u. s. w., Augenspiegeluntersuchung aus diesem Grunde auch nicht möglich. Somnolenz dauert fort; das unruhige Hin- und Herwerfen hat auf die Morphiumdarreichungen, zweimal täglich 0,005 g, etwas nachgelassen. Urin und Stuhl lässt Pat. unter sich. Am Körper keine Lähmungserscheinungen, Sensibilitätsprüfung ohne Erfolg. Puls wechselnd, von 96/80—60 Schlägen herunter; nicht besonders hart oder hoch. Temperatur seit dem 18. normal.

23. October. Pat. hat am 21. October Abends locale Krämpfe in der rechtsseitigen Gesichts-, Hals- und Arm-, bezw. Schultermusculatur bekommen, die von den Wärtern so beschrieben werden, dass Mundwinkel und Kopf nach rechts hin zucken und Zuckungen im rechten Arm und den rechten Fingern auftreten; auch am linken Arm sollen solche Zuckungen, doch bedeutend schwächer, sich gezeigt haben. Bei dem einen stärkeren Anfall sollen auch Zuckungen im rechten Bein aufgetreten sein; das andere liegt hochgelagert auf T-Schiene. Es gelang mir trotz langer Anwesenheit nicht, einen dieser kaum 30 Secunden dauernden „Anfälle" zu beobachten.

In der Nacht vom 22./23. sind mehrere Anfälle aufgetreten, mit ungefähr denselben Erscheinungen, doch sollen die Zuckungen stärker gegewesen sein; ich konnte nur einmal fibrilläre Zuckungen im Gebiete des linken Mundfacialis und langsame, gewissermaassen athetotische Bewegungen der rechten Finger und der rechten Hand bemerken. Zustand des Sensoriums unverändert. Pupillen zeigen keine Differenz, reagiren kaum, sind mittelweit. Genaue Untersuchung der Augen wegen des Widerstrebens des Pat. unmöglich. Facialislähmung und Ptosis links bestehen fort. Der rechte Arm wird spastisch gehalten in Adduction und leichter Beugung im Ellenbogengelenk; Streckversuchen wird starker Widerstand entgegengesetzt. Auch die Finger werden meist spastisch gebeugt gehalten. Das rechte Bein zeigt gleichfalls Spasmus, wird auch meist an den Leib angezogen gehalten. Der rechte Arm zeigt normale Spannungsverhältnisse. Sensibilitätsprüfung gelingt nicht; jedenfalls reagirt Pat. am Körper und Extremitäten kaum auf tiefe Nadelstiche, nur im Gesicht empfindet er sie anscheinend als schmerzhaft. Ein Unterschied zwischen rechter und linker Seite dabei nicht zu beobachten. Puls leicht wechselnd, nicht von besonderer Spannung und Härte, kein Druckpuls! Anzahl der Schläge durchschnittlich 72.

11 Uhr a. m. Operation in leichter Chloroformnarkose (Herr Prof. Wagner). Bildung eines Wagner'schen Lappens an der linken Kopfseite, entsprechend der Voigt'schen Wahlstelle etwa; die Durchtrennung des Knochens geschah mit Hammer und Meissel.

Nach Aufklappen des Lappens sieht man an der unteren Grenze der Oeffnung dicke, schwärzliche Blutgerinnsel hervorquellen; die Hauptmasse dieses extraduralen Hämatoms sitzt mehr nach unten hin, reicht bis weit auf die Basis. Nach Entfernung der Blutgerinnsel mit dem Finger, bezw. dem scharfen Löffel fühlt man an der Basis eine von vorn nach hinten ziehende Fracturlinie. Die Dura ist unverletzt; sie bedeckt jedoch einen etwa kleinapfelgrossen, durch braunröthliche Färbung und eigenthümliche Consistenz charakterisirten Contusionsherd des Gehirns, dessen genauer Sitz sich bei der Unversehrtheit der Dura nicht genau feststellen lässt, wahrscheinlich aber etwa die Gegend des Ursprungs der Fossa Sylvii einnimmt; derselbe wird unberührt gelassen. Die Blutung steht; eine Verletzung der Mening. media infolgedessen nicht festzustellen. Das durch die Blutgerinnsel comprimirte Gehirn dehnte sich schon während der Operation wieder völlig aus. Da die Contusionsstelle dabei etwas durch die Knochenlücke sich vorwölbt, wird der Haut-Knochenlappen nur lose aufgelegt, die Haut desselben zur Fixirung des Lappens mit den umgebenden Hauträndern durch einige Nähte vereinigt. Deckverband. Nach Eröffnung der Schädelhöhle war der Puls auf etwa 80 Schläge gestiegen, am Abend auf ca. 100. Pat. ist am Abend noch nicht freier, doch sind keine Zuckungen mehr aufgetreten.

24. October. Bis 1 Uhr Nachts war der Zustand des Pat. unverändert, dann wurde er munterer, soll auf Fragen geantwortet haben (?). Bei der Morgenvisite macht er einen im Ganzen freieren Eindruck, doch giebt er keine Antworten. Jetzt tritt die linksseitige Facialislähmung und Ptosis sehr deutlich hervor, letztere ist sicher noch stärker geworden, das obere Augenlid kann gar nicht mehr gehoben werden.

Nachmittag ist Pat. erheblich freier, antwortet zwar nicht, aber führt erhaltene Befehle aus, hebt z. B. beide Arme hoch, der rechte ist dabei bedeutend schwächer; versucht schon allein zu essen, die rechte Hand stellt sich dabei noch sehr ungeschickt an. (Schwäche?) Im Allgemeinen ist Pat. jedoch noch recht schläfrig.

25. October. Pat. heute fast ganz munter; antwortet auf entsprechend gestellte Fragen richtig mit „Ja“ und „Nein“; anders gestellte Fragen vermag er jedoch nicht zu beantworten. Man merkt ihm meist an, dass er die Fragen versteht, doch die Worte nicht recht finden oder aussprechen kann; es sind jedenfalls nur unverständliche Laute, die er herausbringt. Beine und Arme können gehoben werden, doch die rechtsseitigen Extremitäten erheblich schwächer als die linksseitigen; ebenso Händedruck. Puls ca. 100—110 in der Minute. Kein Fieber.

26. October. Zustand fast unverändert; Pat. ist beinahe ganz klar, vermag aber ausser „Ja“ und „Nein“ noch kein Wort herauszubringen, trotzdem er sich, wie man deutlich an den Bewegungen seines Gesichtes sieht, grosse Mühe giebt; es kommen unverständliche Laute heraus. Facialisparalyse und Ptosis unverändert. Urin und Stuhl werden ab und zu noch

ins Bett entleert, besonders Nachts, doch giebt Pat. auch öfter Zeichen, dass er das Uringlas u. s. w. haben will. Er schläft noch viel, liegt auch noch sehr unruhig, wirft sich noch viel im Bett herum.

28. October. Verbandwechsel. Hintere Kopfwunde fast ganz verheilt, ebenso sehen die Fusswunden gut aus; die Nähte werden entfernt. Die Trepanationswunde ebenfalls reizlos, Ränder zum grössten Theile verklebt, die nicht genähten unteren Wundwinkel fast ganz durch Granulationen ausgefüllt.

30. October. Pat. jetzt fast ganz frei, verräth Interesse an seiner Umgebung. Aphasie besteht fort; trotz der grossen Mühe, die er sich anscheinend giebt, bringt er doch nur unverständliche lallende Worte heraus. Die Lähmungserscheinungen beinahe ganz verschwunden.

3. November. Pat. kann jetzt schon seinen Namen aussprechen; sagt heute Morgen zur Begrüssung: „Morgen". Es werden ihm von seinen Mitkranken, die neben ihm liegen und grosses Interesse daran zeigen, einfache Worte zugesprochen und er aufgefordert, sie nachzusprechen. Puls 80 in der Minute, von normaler Beschaffenheit, doch bei ganz leichten Bewegungen ansteigend bis 100—120.

11. November V. W. Trepanationswunde bis auf schmale, granulirende Stelle am vorderen, unteren Wundwinkel verheilt. Mit dem Sprechen will es noch immer nicht so recht werden, wenn Pat. ein neues Wort glücklich gelernt hat, so giebt er dasselbe als Antwort auf die verschiedensten Fragen, so z. B. mit Vorliebe seinen Namen. Er scheint dabei gar nicht zu merken, dass er etwas Falsches sagt, obwohl er doch versteht, was man ihm sagt, erhaltene Befehle ausführt u. s. w. Schreiben kann Pat., noch geht es ziemlich langsam und sind es recht unbeholfene Buchstaben, wie von einem Kind, das eben Schreiben gelernt hat; ähnlich ist es auch mit dem Lesen des Geschriebenen. Fragt man ihn nachher nach dem, was er geschrieben, so weiss er entweder nichts mehr davon, oder er kann die Worte, die er vorgelesen, nicht finden, bezw. nicht aussprechen. Er antwortet entweder gar nicht, oder sagt wieder falsche Worte.

13. November. Sprache bessert sich: so erzählt er z. B., dass seine Mutter und seine Schwester heute bei ihm gewesen, dass sein Fuss schon gut sei. (Er wollte gern aufstehen.) Doch fehlen ihm noch viele Worte.

21. November. Pat. antwortet jetzt fast auf jede Frage, die in sein Verständniss fällt, richtig, wenn auch etwas langsam. Es scheint manchmal, als ob auch die Fähigkeit zu denken etwas gelitten hätte, als ob es ein Weilchen dauere, bis Pat. die Frage versteht, bezw. die richtige Beantwortung findet.

29. November. In der Sprache kaum noch Schwierigkeiten zu bemerken; ab und zu Silbenstolpern, besonders bei etwas schwereren Worten. Wunde am Kopf jetzt verheilt; Lappen steht, da ja der Knochen nur lose aufgelegt und nicht in sein altes Niveau niedergedrückt war, etwas vor, ist aber fest mit seiner Umgebung verwachsen. Stärkerer Druck ist angeblich noch etwas empfindlich.

1. December. Fusswunden gut verheilt. Pat. nimmt sehr zu, sieht gut aus; Beklopfen des Lappens angeblich noch etwas schmerzhaft, Druck nicht mehr. In der Sprache keine Störungen mehr wahrzunehmen.

16. Januar. Pat. klagt über eine Art Schwindelgefühl morgens gleich nach Aufstehen und Abends nach dem Hinlegen; den Tag über will er von dieser Empfindung nicht belästigt werden. Beim Romberg-schen Versuch ganz geringes Schwanken, das auch durch mehrmaliges Bücken nicht stärker wird. Die Reflexe zeigen keine Aenderung, Pupillen ebensowenig; ausserdem klagt Pat. jetzt auch über Ohrensausen im linken Ohre; Hörfähigkeit etwas herabgesetzt, am Trommelfell ausser leichter Einziehung nichts Besonderes. Pat. übte von hier ab im medico-mechanischen Institut; der Hauptzweck war, ihn etwas zu beschäftigen.

3. März. Pat. wird heute geheilt entlassen; seiner subjectiven Beschwerden wegen bekommt er aber noch eine Rente zugebilligt. Von dem Schlussbefund ist erwähnenswerth, dass die Platte beim Beklopfen noch etwas druckempfindlich war; Motilität und Sensibilität zeigen keine Störungen. Beim Romberg'schen Versuche nur ganz unbedeutendes Schwanken. Pupillen gleichweit, reagiren deutlich; nur bei ganz schwacher Beleuchtung, Abends z. B., erscheint die rechte Pupille ab und zu etwas weiter als die linke. Hörschärfe beiderseits gleich; Trommelfell beiderseits normal. Pat. klagt noch über Kopfschmerzen, sonst ist er beschwerdefrei.

Nachbemerkung: Das Auftreten des somnolenten Zustandes nach einem der anfänglichen Hirnerschütterung folgenden, freien Intervall, die motorische Unruhe des Pat. und schliesslich das Fehlen einer Hemiplegie liessen mit grosser Wahrscheinlichkeit die Diagnose auf Blutung in den Schädelraum, und zwar ausserhalb des Gehirns selbst, stellen trotz Fehlens zweier immerhin doch recht wesentlicher Symptome des Hirndrucks, nämlich des Druckpulses und der Veränderungen der Athmung. Zur Erklärung dieses Mangels musste man annehmen, dass der Druck im Schädelraum noch nicht so gestiegen war, um eine Reizung der Herz-, bzw. Athmungscentren in der Medulla hervorzurufen. Schwerer war es zu sagen, wo das drückende Moment einwirkte, ja es gelang dies erst nach mehreren Tagen, als sich eine spastische Parese der rechtsseitigen Extremitäten und schliesslich Zuckungen in den Muskeln derselben einstellten. Die linksseitige Facialislähmung konnte keinen Hinweis auf den Ort der Blutung abgeben; sie musste bei der gleichzeitigen Läsion des N. oculomotorius, bzw. eines Astes desselben auf eine Schädigung der Nerven selbst zurückgeführt werden, die an der Basis stattgefunden hatte, und ebenso gut durch eine Basisfractur, wie durch ein Extravasat dieser Seite, das bis zur Basis herabreichte, erklärt werden konnte.

Die unter dem 21. erwähnte Undeutlichkeit der Sprache konnte auf Aphasie beruhen; viel Werth wurde dieser Erscheinung jedoch nicht beigelegt. Es hält ja bei diesen somnolenten Kranken oft sehr schwer, überhaupt nur irgend eine Antwort zu bekommen, die infolge der grossen Schläfrigkeit natürlich leicht undeutlich herauskommt; in

unserem Falle kam noch das Bestehen einer Facialislähmung hinzu, die das Sprechen auch nicht deutlicher macht.

Die auf Grund der rechtsseitigen Hemiparese und Reizungserscheinungen gestellte Diagnose auf ein Hämatom der mittleren Schädelgrube erwies sich als richtig. Es bestand ein Hämatom an dieser Stelle, das von der Basis aufgestiegen war. Es muss sich also wohl um eine Verletzung der Art. mening. med. oder eines Astes derselben dicht an der Basis gehandelt haben, und es liegt nahe, anzunehmen, dass diese Verletzung durch den gleichzeitigen Basisbruch gesetzt ist und in einer Anspiessung des betreffenden Gefässes durch einen Knochensplitter bestanden hat. Diese Verletzungsart würde auch das langsame Steigen des Druckes gut erklären.

Dieses Hämatom hat naturgemäss besonders auf die unteren Partien der Hemisphäre — untere Stirnwindung, Insel, Schläfenlappen gedrückt, die motorische Region nur eben erreicht, und hier infolgedessen eigentlich nur Reizungserscheinungen auszulösen vermocht. Ausserdem bestand auf dieser Seite eine Quetschung des Gehirns, die, wenn anders wir die Lage derselben richtig vermuthet haben, besonders die oben genannten Theile betroffen haben muss. Wieviel von den Ausfall-, bzw. Reizerscheinungen auf Rechnung der Quetschung der Hirnrinde, wieviel auf den Druck seitens des Extravats zu setzen ist, das ist kaum zu sagen. Die aphatischen Störungen — wie aus der Krankengeschichte hervorgeht, bestand bei dem Pat. eine ausgesprochene motorische Aphasie und daneben wohl auch amnestische Aphasie und Paraphasie, — sind wohl, da sie zu ihrem Verschwinden so lange Zeit brauchten, auf die Quetschung der entsprechenden Rindenpartien, speciell also des hinteren Theils der unteren Stirnwindung, der Insel (?) und der oberen Schläfenwindung (?) zu setzen, während die Hemiparese wohl durch den Druck des Extravasats hervorgerufen wurde.

2. Fall. Häuer P. Juranek, 34 Jahr alt, aufgenommen am 24. Januar 1900; er war am Morgen dieses Tages durch herabfallende Kohle am Kopf getroffen worden.

Patient ist nicht bewustlos gewesen, hat nicht erbrochen. Bei seiner Aufnahme ist er völlig bei sich, kommt selbst aus der Badestube ins Operationszimmer; er zeigt auch sonst keine Störungen in der Thätigkeit des Gehirns. Nur fällt die Verlangsamung und Beschaffenheit des Pulses auf. Derselbe machte ca. 52—56 Schläge in der Minute, ist voll und hart. Der Befund war im Uebrigen folgender:

Am unteren Lid des rechten Auges Sugillation; am rechten Nasenloch blutiger Schorf; Patient giebt an, dass er Nasenbluten gehabt.

Etwa 4 Querfinger breit über dem vorderen Rande des äusseren Gehörgangs findet sich eine bogenförmig verlaufende, fast $^2/_3$ eines Kreis-

bogens von ca. 3 cm Durchmesser einnehmende Wunde; der Bogen ist nach hinten offen. Der Knochen ist im Verlauf dieser Wunde eingebrochen, hinten ebenfalls intact und hat die Haut des Lappens in seinen Spalt eingeklemmt; ausserdem ist das Knochenstück in seiner vorderen Hälfte und zwar in seiner Längsrichtung eingebrochen und hat auch hier die Weichtheile mit Haut etwas eingeklemmt. Die jetzt noch bestehende Depression des Knochenstücks ist sehr gering.

In Chloroform-Narkose Umschneidung der eingeklemmten Partien; mit wenig Meisselschlägen gelingt es, die Haut und die Weichtheile frei zu machen. An der einen Stelle musste zu diesem Zwecke mit dem Meissel etwas tiefer eingegangen werden, sodass hier die Schädelhöhle in einem feinen Spalt von kaum 1 cm Länge eröffnet wurde. An dieser Stelle blutete es etwas stärker, doch schien die Blutung aus der Diploë zu kommen. Ein weiterer Eingriff schien bei der Beschaffenheit der Knochenwunde nicht nothwendig. Es wurde deshalb nach leichter Jodoformgaze-tamponade der blutenden Stelle die Hautwunde bis auf den hintersten Winkel vernäht und durch den Verband ein leichter Druck ausgeübt.

Die Narkose war gut; Puls dauernd 52. Patient wurde, da doch immerhin Verdacht auf eine innere Blutung in Folge des Druckpulses und des Operationsbefundes bestand, von nun an genau beobachtet, der Puls stündlich gezählt.

Patient kam nach der Operation zunächst wieder völlig zu sich, unterhielt sich z. B. mit seinen inzwischen eingetroffenen Angehörigen klar und verständlich. Allmählig wurde er schläfriger, während der Puls auf 48 Schläge herabging; dann traten Lähmungen der linken Körperhälfte auf. Um 4 1/2 h. p. m., also etwa 4 Stunden nach der Operation war der Befund folgender:

Patient liegt im tiefen Coma, reagirt nicht mehr; Athmung stertorös; Pupillen eng, gleichweit; Puls hart, voll, 48—46 Schläge in der Minute; linker Arm und linkes Bein schlaff gelähmt. Der linke Facialis scheint auch gelähmt zu sein, doch lässt sich das bei der Reactionslosigkeit des Patienten nicht genau feststellen.

Sensibilitätsprüfung unmöglich. Hier war natürlich kein Zweifel mehr möglich, es musste sich um eine Blutung aus der rechtsseitigen Art. mening. med. bzw. einem ihrer Aeste handeln mit Druck auf die motorischen Centren. Die bei der Operation beobachtete Blutung stammte demnach doch aus der Schädelhöhle.

5 Uhr p. m. Operation. Nach Herausziehen des tamponirenden Gazestreifens aus der Wunde blutete es wieder ziemlich stark, zugleich wurde der Puls rascher. Nach Entfernung der Nähte bildete ich einen etwa 6 cm hohen und 5 cm breiten, nach unten sich verjüngenden Wagnerschen Lappen, dessen oberer Rand in die alte Wundfläche bezw. die mittlere Fissur des Knochens fiel. Die Durchmeisselung war, trotzdem das Arbeiten durch die schwer abzuhaltende Blutung sehr beeinträchtigt war, in ca. 15 Minuten beendet. Bei dem Versuch, die ummeisselte Platte hochzuheben, brach am vorderen Rande ein etwa 2—2 1/2 cm langes und kaum 1 cm breites, spindelförmiges Knochenstück in Folge einer in dieser Richtung ziehenden Fissur aus.

Nach Zurückklappen des Weichtheil-Knochenlappens zeigt sich die Dura von einer wohl 2—2 1/2 cm dicken Schicht geronnenen Blutes bedeckt, etwa entsprechend der mittleren Schädelgrube.

Die Hemisphäre ist an dieser Stelle stark zusammen gedrückt, sodass in derselben eine tiefe Delle entstanden ist, über die die unverletzte Dura schlaff hinwegzieht. Pulsation des Gehirns nicht vorhanden, auch dehnt sich während der Operation dasselbe nicht wieder aus.

Da trotz mehrerer Umstechungen die Blutung nicht gänzlich stand. — am meisten blutete es noch im hinteren Abschnitt der Wundhöhle, — wurde ein Jodoformgazestreifen eingelegt und dann der Lappen zurückgeklappt und die Hautränder bis auf die beiden untersten Wundwinkel mit einander vernäht. Schon während der Naht trat an der Stelle, wo das kleine Knochenstück fehlte, deutliche Pulsation auf.

Puls nach der Operation: 70—76.

25. Januar. Patient hat in der Nacht ruhig geschlafen; heute Morgen ist er völlig bei sich, erzählt unter anderem, dass ihm bei seiner Verletzung auch ein Schneidezahn losgeschlagen sei. Er klagt nur über Kopfschmerzen; Lähmungen völlig verschwunden; jedoch jetzt deutliche Facialis-Lähmung links.

Temperatur 37,8°; Puls schwankt zwischen 62 und 80, macht meist 70—72 Schläge in der Minute. Mittags leichter Temperaturanstieg auf 38,3° (im After gemessen), am Abend wieder normale Temperatur 37,5°.

26. Januar. Patient schläft fast den ganzen Tag, ist aber leicht zu wecken und dann völlig bei Besinnung; er isst gut und mit Appetit; Sprache etwas undeutlich in Folge der Facialis-Lähmung. Puls 68—70, weich. Temperatur 37,5. Eingiessung, danach reichliche Stuhlentleerung.

29. Januar. Patient noch immer sehr schläfrig, lässt sich durch Anruf aufwecken, antwortet, bzw. thut, was man ihm sagt, fällt dann aber rasch wieder in seinen früheren Zustand zurück; Urin lässt er meist noch unter sich; Puls 68—70 noch oft schwankend. Temperatur seit dem 25. Januar dauernd normal. Facialislähmung besteht noch, Extremitäten frei. In leichter Chloroform-Narkose Entfernung des Gazestreifens; es entleert sich hinterher etwas dünnflüssiges, dunkles Blut. Nähte bleiben noch liegen. Jodoform-Verband.

Abends: Patient erheblich freier und munterer, zeigt Interesse für seine Umgebung und sich selbst; Puls 70 Schläge, weich.

30. Januar. Patient völlig klar, fieberfrei; noch Parese d. Facialis.

7. Februar. Noch leichte Parese d. Facialis.

14. Februar. Wunde bis auf die beiden unteren Wundwinkel verheilt; keine Pulsation zu sehen; Facialisparese verschwunden.

3. März. Auch der vorderste Wundwinkel endlich verheilt. Die Stelle der Knochenlücke auf Druck recht schmerzhaft, Pulsation nicht vorhanden.

19. März. Beklopfen der Platte noch als unangenehm empfunden: Druck auf die Stelle der Knochenlücke noch mässig schmerzhaft; Narbe etwas verschieblich. Pulsation nicht vorhanden, doch wölbt sich bei Hustenstössen diese Stelle etwas vor. Patient ist zur Zeit noch zur Schonung im Lazareth.

Dieser Fall bot für die Diagnose keine Schwierigkeiten. Interessant ist, dass eine Gehirnerschütterung, die ja sonst meist das Bild der Meningea-Blutung einzuleiten pflegt, nicht oder jedenfalls nur in so leichter Form bestanden hat, dass sie nicht bemerkt worden ist; interessant ist ferner das ungemein rasche Vorwärtsschreiten der bedrohlichen Erscheinungen. Gleich nach der Operation verschwanden die Druckerscheinungen, Lähmungen, Puls- und Athmungsveränderungen und das Coma. Doch blieb noch eine grosse Schläfrigkeit bestehen, die sich fast zur Somnolenz steigerte und erst nach Entfernung des in die Wunde eingelegten Jodoformgazestreifens verschwand. Die Gaze muss also doch noch einen ziemlich starken Druck ausgeübt haben.

Ich habe hier trotz Bestehens einer Wunde und trotz der Fractur des Knochens doch noch die typische temporäre Resection ausgeführt. Wäre ich an der Stelle der Verletzung eingegangen, indem ich die schon vorhandene feine Oeffnung allmählich mit Meissel und Zange erweitert hätte, so hätte ich einen ziemlich erheblichen Defect im Knochen bekommen, der dann entweder gleich oder durch eine Nachoperation hätte wieder geschlossen werden müssen. Zudem wäre die Oeffnung für die Entfernung des zu erwartenden Hämatoms sehr ungünstig gelegen gewesen, abgesehen davon, dass sie doch im Vergleich zu der bei der temporären Resection gesetzten Oeffnung hätte recht klein gehalten werden müssen, also nur einen schlechten Ueberblick gewährt hätte. Abgesehen von dem Ausbrechen des kleinen Knochenstückes am oberen, vorderen Rande ist die Erhaltung des Knochens und damit der knöcherne Verschluss des Schädels auch gelungen. Der kleine Defect hat sich noch nicht knöchern geschlossen; es steht jedoch bei der Kleinheit desselben zu erwarten, dass dies nach einiger Zeit geschieht. Vorläufig scheint er durch eine bindegewebige Narbe gedeckt zu sein; man kann die Lücke kaum durchfühlen, ausserdem sind auch keine Hirnpulsationen an dieser Stelle zu bemerken.

3. Fall. Josef Mutz, 39 Jahre alt, Häuer, verunglückt am 16. Febr. 1900 durch Kohlenfall.

Patient wird bewusstlos ins Lazareth gebracht; auf dem Transport soll er sehr unruhig gewesen sein, sich hin und her geworfen haben, haben aufstehen wollen.

5 Uhr Nachm. Aufnahmebefund: Pat. liegt im tiefen Sopor, reagirt nicht auf Anrufen; Versuchen, die Lider auseinander zu ziehen, die Extremitäten zu bewegen, setzt er jedoch Widerstand entgegen. Lähmungen dabei nicht festzustellen. Der linke Bulbus scheint ein wenig mehr hervorzutreten als der rechte; die Pupillen sind gleich weit, reagiren un-

deutlich. Puls 60—62, voll und ziemlich prall. Art. radial. verdickt und stark geschlängelt.

Auf dem Kopfe in der Mittellinie, etwa 3 Querfinger hinter der Haargrenze, kleine, nicht bis auf den Knochen gehende Lappenwunde, die durch 3 Nähte geschlossen wird.

Während der Operation Erbrechen bräunlicher (blutiger) Massen und Abgang von Urin und Koth.

6½ Uhr Nachm. Sopor dauert fort, Pat. sehr unruhig, wirft sich im Bett hin und her, richtet sich oft auf, um aus dem Bett zu steigen, hat noch mehrmals erbrochen. Die Athmung ist schnarchend, leicht beschleunigt. Ausgesprochene Facialislähmung rechts; leicht zu sehen, da Pat. häufig das Gesicht verzieht, als ob er Schmerzen habe. Dabei bleibt die rechte Gesichtshälfte völlig ruhig; die rechte Lidspalte steht etwas offen. In beiden Schultern treten häufige Zuckungen auf, Achselzucken; die Arme zeigen mässige Spannung. Der rechte Arm und auch das rechte Bein werden weniger bewegt als die linken Extremitäten; Pat. macht z. B. alle Abwehrbewegungen mit dem linken Arm. Bewegungsversuchen wird jedoch Widerstand entgegengesetzt. In der Pectoralis-Musculatur der rechten Seite häufige fibrilläre Zuckungen.

Sensibilität, Hautreflexe erhalten, soweit bei dem Zustande des Pat. eine Prüfung möglich ist.

Pupillen beiderseits gleich (die linke erscheint bei ganz dunkler Beleuchtung etwas weiter), über mittelweit, reagiren kaum; die Augen sehen nach links. Am unteren Lid des linken Auges bläuliche Verfärbung der Haut durch Bluterguss unter dieselbe.

Puls voll und gespannt, Anzahl der Schläge 58—60 in der Minute.

Ordination: Eisbeutel auf Kopf; Morphium 0,007 subcutan.

11 Uhr Abends. Pat. ist nach der Morphiumgabe etwas ruhiger geworden; Sopor dauert fort, ebenso schnarchende Athmung, Backen werden bei dem Exspirium weit aufgeblasen; Puls unverändert; um 10 Uhr hat ein heftiger Schweissausbruch eingesetzt, der noch anhält.

17. Februar. Nacht war leidlich ruhig; gegen Morgen wieder vermehrte Unruhe; Urin und Stuhl wurden ins Bett entleert. Der rechte Arm wird spastisch gehalten, zeigt ab und zu Zuckungen, die manchmal jedoch auch im linken Arm sich zeigen sollen. Häufig ist Achselzucken zu beobachten.

Facialis-Paralyse und Parese der rechten Extremitäten, am Bein übrigens kaum nachzuweisen. Der starke Schweiss, der gestern Abend eingesetzt hatte, dauert noch immer fort. — Kalte Abreibungen.

Puls 54—58 in der Minute, voll und gespannt; Pupillen über mittelweit, deutliche Verschiedenheit nicht zu constatiren; reactionslos. Pat. macht bei der Untersuchung Abwehrbewegungen. Wenn man ihn anruft, hat man den Eindruck, als ob er es merke, giebt aber keine Antworten, hat überhaupt seit seiner Aufnahme nicht gesprochen, mit Ausnahme einiger Worte im Bade „Jesus-Maria", der gewöhnliche Schmerzensruf der hiesigen Bevölkerung.

18. Februar. Allgemeinzustand unverändert; Puls ca. 60—64—68 in der Minute, kleiner und weicher geworden. Der rechte Arm wird fast gar nicht mehr bewegt, das rechte Bein dagegen noch oft an den Leib

angezogen und dann wieder gestreckt. Zuckungen in der Schultermusculatur, ab und zu langsame Bewegungen der rechten Hand und Finger im Sinne der Dorsalflexion (athetotische Bewegungen). Die rechtsseitige Thoraxhälfte scheint bei der Athmung weniger ausgiebige Bewegungen zu machen als die linke, doch ist die Erscheinung nicht sehr ausgesprochen. Der ganze Körper ist von Schweiss bedeckt, trotzdem die Temperatur nicht erhöht ist. Pat. nimmt löffelweise Milch, Wein u. s. w. zu sich, verschluckt sich aber oft, den Urin entleert er ins Bett. Eingiessung und 1 Esslöffel Natr. sulf. ohne wesentlichen Erfolg.

Abends: Puls im Laufe des Tages langsam rascher geworden, macht jetzt etwa 74 Schläge in der Minute, leicht wechselnd; bald zählt man 100, bald 68 Schläge; die geringste Körperbewegung lässt ihn sofort auf 100—120 Schläge ansteigen. Somnolenz, schnarchende Athmung, Reactionslosigkeit, Schweiss dauern fort.

19. Februar. Sensorium unverändert; Puls ist klein und rasch geworden, 100—120 Schläge, Temperatur auf 38,0° angestiegen. Deswegen um 11 1/2 Uhr Operation, ohne Narkose.

Herr Geheimrath Wagner überliess mir gütigst die Ausführung der Operation. Bildung eines Wagner'schen Lappens von ca. 8 cm Höhe und 7 cm Breite, mit der Basis über der Ohrmuschel bezw. etwas nach vorn von ihr. Nach Zurückklappen des Lappens zeigt sich enormes frontotemporales Hämatom. Entfernung der Blutgerinnsel in der grossen Höhle sehr schwer. Hirn stark eingedrückt, zeigt keine Pulsation und während der Operation auch keine Neigung sich wieder auszudehnen. Dura ist intact. Mässige Blutung, besonders von vorn her. Mehrere Umstechungen, doch ohne die Blutung gänzlich zum Stehen zu bringen. Einlegen eines Jodoformgazestreifens, Zurückklappen des Lappens; theilweise Naht — Deckverband.

Der Puls stieg während der Eröffnung des Schädels auf 110 an, war sehr klein, kaum fühlbar. Pat. wurde jedoch nach Eröffnung der Schädelhöhle wesentlich freier, wehrt sich ziemlich energisch beim Nähen, seufzt auf und sagt: „ach Jesus, Maria und Joseph."

Nach Beendigung der Operation Campherinjection, Puls darnach kräftiger und langsamer, ca. 130 in der Minute; gleich danach intravenöse Infusion von ca. 500 ccm Kochsalzlösung.

5 Uhr Nachm. Gesicht, das bis dahin sehr blass und blutleer ausgesehen hat, geröthet, von Schweiss bedeckt; Sopor dauert fort; Pat. hat allerdings einiges gesprochen, z. B. „Geh weg" u. s. w., reagirt aber jetzt auf Anrufen nicht. Puls schnell und klein, 120—130 durchschnittlich. Temperatur auf 38,7° angestiegen. Das rechte Bein wird vielleicht etwas mehr bewegt als vor der Operation, der rechte Arm liegt noch schlaff da. — Nährklystier.

8 Uhr Nachm. Puls wieder auf 160 gestiegen, Pat. liegt in tiefem Coma, Körper von starkem Schweiss bedeckt, Temperatur 39,5°.

11 Uhr Nachm. Puls 160; Tinct. Strophanti 10 Tropfen in Wein.

20. Februar 7 Uhr Vorm. Puls fadenförmig; Campher-Salzwassereinläufe.

9 Uhr Vorm. Unter Temperatursteigerung auf 41,3° Exitus letalis.

Sectionsbefund: Wundränder verklebt, reactionslos, nach Lösung der Naht und Zurückklappen des Lappens zeigt sich, dass das Gehirn sich wieder völlig ausgedehnt hat; die Dura zieht im Niveau der Schädelwunde straff und unverletzt über das Gehirn hinweg. Zwischen Dura und Knochen fand sich nur ganz wenig, z. Th. geronnenes, z. Th. flüssiges Blut. Beim Abziehen der Haut von der vorderen Schädelhälfte zeigten sich Blutaustritte in die Haut und Weichtheile, bzw. unter dieselben nach vorn von der Trepanationswunde. Nach Freilegung des Knochens sieht man geringes Klaffen der Naht zwischen Schläfenbeinschuppe und Keilbein einerseits und Schläfenbeinschuppe und Scheitelbein andererseits. Von dieser Nahtdiastase geht eine Fissur ca. 5 cm weit noch in das Scheitelbein hinein; eine zweite geht nach unten durch die Schuppe in das Foram. lacer. ant. hinab, wie sich bei der Betrachtung der Schädelbasis zeigt. Hirnhäute intact.

Am Gehirn nirgends eine Veränderung, Blutaustritt oder dergleichen wahrzunehmen.

Rechte Lunge stark verwachsen, besonders an der Spitze und Basis; fast gänzlich luftleer.

Linke Lunge normal. An den übrigen Organen nichts Besonderes. Genügende Todesursache nicht zu finden.

Nachbemerkung: Der Mann wäre voraussichtlich gerettet worden, wenn er früher, und zwar gleich nach seiner Einlieferung operirt worden wäre. Aber ich glaubte, mit der Operation noch etwas warten zu können, da die Symptome nicht so bedrohlich erschienen, und ich andererseits doch nicht so ganz sicher war, dass es sich hier wirklich um eine Blutung aus der Art. mening. media handelte. Um die Hauptsache vorwegzunehmen, der Mann litt an Arteriosklerose; man musste deshalb auch an eine Apoplexie denken. Der Mangel eines freien Intervalls sprach auch eher für letztere Erkrankung, und ausserdem hatte der Mann, als ich ihn zuerst sah, etwa 1 Stunde nach seiner Einlieferung, bereits eine ausgesprochene, rechtsseitige Facialislähmung und spastische Parese des rechten Armes und vielleicht auch Beines; es lag da nahe anzunehmen, dass sie gleich von vornherein bestanden hatte, und der College, der den Kranken zuerst sah, sie vielleicht übersehen hatte, was bei dem soporösen Zustand des Patienten, ja besonders mit der Facialislähmung leicht passiren kann. Leider konnte ich den betreffenden Collegen an dem Abend nicht mehr sprechen; er hat mir allerdings später versichert, dass zu Anfang keinerlei Lähmungen dagewesen seien. — Ich habe dann den Mann genau beobachtet, um sofort eingreifen zu können, wenn sich die Drucksymptome steigern sollten. Ich war der Ansicht, dass das nicht der Fall war; ich glaubte sogar am nächsten Tage eine leichte Besserung in dem Allgemeinbefund zu bemerken. Jetzt bin ich freilich der Meinung, dass schon der starke Schweissausbruch am Abend des ersten Tages

ein Zeichen der Verschlechterung des Zustandes war, der zum sofortigen Eingreifen hätte auffordern müssen.

Als Herr Geheimrath Wagner am 18. Februar den Verletzten sah, war der Puls kleiner und weicher als in den ersten Tagen, und von einer Frequenz von 64—88 in der Minute. Unter diesen Umständen, meinte er, könne man wohl noch ruhig einen Tag mit der Operation warten. Sollte der Zustand am nächsten Tage noch nicht besser sein, dann müsse allerdings operirt werden, obwohl es keineswegs sicher sei, dass es sich wirklich um eine Blutung aus der Mening. handele und die Operation somit Erfolg habe.

Am nächsten Tage wurde dieselbe dann ausgeführt. Der Zustand des Patienten hatte sich mittlerweile, statt sich zu bessern, erheblich verschlechtert; der Puls war klein und rasch geworden, die Temperatur im Steigen begriffen. Die Operation hatte insofern Erfolg, als sie das vermuthete Extravasat freilegte und entfernen liess; aber, obwohl Patient nach der Operation etwas freier erschien, und man Hoffnung hegen konnte, dass er sich wieder erholen würde, ging es mit ihm denn doch rapid zu Ende, und zwar unter dem Bilde der Vaguslähmung bei starker Steigerung der Körperwärme bis auf 41,3°, für die sich bei der Section keine Ursache fand.

Es müssen wohl in der Medulla, infolge des starken und langdauernden Druckes schwerere Veränderungen in den betreffenden Zellgruppen eingetreten sein, welche auch nach Aufhören des Druckes eine Erholung derselben ausschlossen. Makroskopisch hatte sich das Gehirn und speciell die eng zusammengedrückte linke Hemisphäre wieder völlig erholt. Bei dem Pat. bestand ein grosses fronto-temporales oder vielmehr fronto-temporo-parietales Hämatom. Die Hauptblutung hatte anscheinend aus dem vorderen Aste der Mening. stattgefunden, wenigstens befanden sich hier die grössten Blutmassen, und blutete es bei der Operation von dort her am stärksten. Mit Sicherheit hat sich das allerdings auch bei der Section nicht entscheiden lassen.

Bei der Beobachtung dieses Falles boten zwei Symptome noch ein besonderes Interesse. Das erste bestand in dem Zurückbleiben der rechten Thoraxhälfte beim Athmen infolge Lähmung der rechtsseitigen Athemmusculatur, das dann seinen anatomischen Ausdruck in der fast völligen Blutleere der rechten Lunge gefunden zu haben scheint; das zweite in der Fixirung der Bulbi nach der linken Seite hin, die in den ersten Tagen ganz ausgesprochen war, eine Erscheinung, die ja bei Apoplexien, vielleicht auch bei Erkrankungen vorliegender Art häufiger beobachtet werden soll.

Die drei nicht operirten Fälle sind folgende:

Fall 4. Häuer Paul Schultz, 39 Jahre alt, am 2. August 1899 Morgens durch Kohlenfall verletzt.

Pat. wird bewusstlos ins Lazareth gebracht, erbricht dann bräunlich-blutige Massen; er reagirt auf lautes Anrufen, sagt z. B. seinen Namen, verfällt aber gleich wieder in seinen somnolenten Zustand; Puls 50, klein.

Pat. hat eine schwere Kopfverletzung davongetragen; auf der rechten Kopfseite befindet sich eine grosse, zackige, buchtige Weichtheilwunde, der rechten Hälfte des Stirnbeins und den benachbarten Theilen des rechten Scheitelbeins entsprechend. Der Knochen liegt in grosser Ausdehnung frei, nahe dem hinteren Rande des Stirnbeins und in der Ebene des rechten Auges, in dem Stirnbein Splitterbruch mit mässiger Depression, von dem mehrere Fissuren ausstrahlen. Die Kranznaht, von der mehr als die rechte Hälfte freiliegt, klafft ca. 0,7 mm weit. In der Mittellinie etwa blutet es aus ihr stärker, anscheinend aus dem angerissenen Sinus longitudinalis.

Behandlung: Naht, bezw. Zusammenziehen der Haut über dem entblössten Knochen nach Anlegen mehrerer Gegenöffnungen, Gazetamponade.

Am Hinterkopf noch eine ca. 10 cm lange, bis auf den Knochen gehende Wunde, Knochen jedoch, soweit zu sehen, intact. Zusammenziehen durch 2 Nähte; dann leichter Druckverband um den Kopf.

Nach der Operation wurden wegen der Kleinheit und Schwäche des Pulses Campherinjectionen gemacht.

Mittags: Puls ca. 100, klein, Athmung leicht beschleunigt, 24 in der Minute; nicht schnarchend. Gesichtsfarbe, Farbe der Schleimhäute blass. Pat. ist sehr unruhig, wirft sich im Bett hin und her; lässt den Urin unter sich. Flüssige Nahrung nimmt er zu sich.

Abends: Plötzlicher Anstieg der Temperatur auf 39,5°, ohne nachweisbare Ursache, Puls 120.

3. August. Pat. hat in der Nacht mehrere Stunden ruhig gelegen; Temperatur heute Morgen zur Norm zurückgekehrt; Pat. im Ganzen ruhiger. Somnolenz besteht fort; es gelingt ihn für Augenblicke daraus zu erwecken. Puls 64—68 in der Minute; hoch und gespannt, fühlt sich an wie ein Druckpuls.

Mittags wieder Ansteigen der Temperatur auf 38,3°. Pat. wieder unruhiger; gegen Abend steigert sich die Unruhe, Puls ist hart und voll, 68—72 in der Minute; Athmung ist etwas schnarchend. Lähmungen sind nicht zu constatiren, Sensibilitätsprüfung unmöglich. Morph. hydrochl. 0,005 g.

4. August. Morgens 4 Uhr plötzlicher Exitus unter Erscheinungen der Athmungslähmung und Ansteigen der Temperatur auf 39,5°.

Section ergab neben der beschriebenen Depressionsfractur eine Diastase der ganzen Kranznaht von ca. 0,75 mm. Von der Mitte der linken Hälfte der Kranznaht geht ein ca. 3—4 mm breiter Spaltbruch nach hinten bis ins Hinterhauptbein hinein, sich allmählich verjüngend. Nach Abnahme des Schädelgewölbes zeigt sich auf der linken Seite ein grosses, extradurales Hämatom von ca. 1 cm Dicke und über eine Hand gross, die mittlere Schädelgrube und den grössten Theil der hinteren ein-

nehmend. Etwa 2—3 Querfinger hinter der Kranznaht ein ca. 7 cm langer Schlitz in der Dura, aus der erweichte, bezw. zertrümmerte Hirnmassen hervorquellen. Nach Ablösung der Dura sieht man eine ca. 5-markstückgrosse und fast 2 cm tiefe Zertrümmerungsstelle in der linken Hemisphäre, etwa dem hinteren Ende der Fossa Sylvii entsprechend. Rechts besteht eine Fractur des Felsenbeins; dasselbe ist ungefähr in der Mitte quer gebrochen, die Fracturlinie setzt sich durch das Schläfenbein nach vorn auf der Orbita noch fort, hier ein Stück derselben einbrechend, und läuft schliesslich in Form eines Spaltbruches bis zu der Depressionsfractur hin.

Hier war eine sichere Erkennung der Blutung ganz ausgeschlossen: vermuthen konnte man sie allerdings aus zwei Symptomen, von der bei der Operation bemerkten und auf Verletzung des Längsblutleiters bezogenen Blutung abgesehen. Das eine war die grosse Unruhe des Patienten, die gegen das Ende hin erheblich zunahm und das mit der Steigerung der Unruhe einhergehende Härter- und Vollwerden des Pulses; letzterer war ein Druckpuls im eigentlichen Sinne des Wortes, nur konnte von einer Verlangsamung des Pulses bei einer Frequenz von durchschnittlich 68 Schlägen kaum die Rede sein. Die Athmung war zu wenig charakteristisch, um diese Frage entscheiden zu helfen. Jedenfalls bestand der begründete Verdacht einer Blutung, aber eine exacte Diagnose, die einen Eingriff gestattet bezw. verlangt hätte, war nicht möglich. Vor Allem fehlte auch ein Hinweis auf den ev. Sitz der Blutung, irgend welche Herdsymptome.

Wenn man trotzdem operativ vorgegangen wäre, würde man sicher an der Stelle der äusseren Verletzung in die Tiefe gegangen sein und damit an der falschen Stelle. Ob man dann angesichts der schweren Schädelverletzung die Berechtigung und den Muth gehabt hätte, noch weiter nach dem vermutheten Extravasat zu suchen, wage ich zu bezweifeln, ebenso wie es mir mehr als unwahrscheinlich erscheint, dass die Entfernung des Extravasats den Mann gerettet hätte. Dazu waren die sonstigen Verletzungen doch zu schwere.

Warum hier das Bild so verschleiert war, das hat die Section ergeben. Es bestand kein reines, extradurales Hämatom, vielmehr hatte sich das Blut durch den Riss in der Dura einen Weg gebahnt und das Hirn in grösserer Ausdehnung zertrümmert; ferner hatte das Blut zu einem grossen Theile Abfluss nach aussen gefunden, insbesondere durch die weit klaffende Kranznaht. Die Folge dieser beiden Momente war dann wieder, dass das Extravasat sich nur in einer relativ dünnen, wenn auch sehr ausgebreiteten Schicht zwischen Knochen und Dura angesammelt hatte. So ist es wohl zu erklären, dass besondere Herdsymptome nicht ausgelöst wurden, sondern nur allgemeine und sehr schwach ausgeprägte Druckerscheinungen. Der Con-

tusionsherd hat keine weiteren Symptome gemacht; vielleicht haben Gefühlsstörungen bestanden, doch liessen sich dieselben bei der Somnolenz des Patienten nicht nachweisen.

Die genaue Art der Blutung hat sich bei der Section nicht mehr feststellen lassen; doch ist wohl mit Sicherheit anzunehmen, dass der hintere Ast des vorderen Hauptastes der Meningea die Quelle der Blutung gewesen, sei es, dass derselbe durch Ueberdehnung gerissen, oder, was viel wahrscheinlicher erscheint, durch die scharfen Knochenränder zerschnitten worden ist.

Aufmerksam machen möchte ich bei diesem Falle noch auf die gewiss recht seltene Art der Schädelverletzung, das Auseinanderreissen von Stirn- und Scheitelbeinen in der Kranznaht. Sonst pflegen die Nähte am Schädel ja recht fest zu halten und der einwirkenden Gewalt zäheren Widerstand entgegenzusetzen als der Knochen selbst.

Fall 5. Simon Dudek, Fördermann, 32 Jahre alt, am 15. November 1899 ins Lazareth aufgenommen.

Anamnestisch war nichts Genaues zu erfahren; er soll angeblich bei einem Streite von einem Mitarbeiter in den Rücken geschlagen worden sein, und zwar mit einem Stück Holz.

Pat. wird bewusstlos in das Lazareth gebracht; die Haut fühlt sich kalt an, bleiches Aussehen des Gesichts. Knochenbrüche, insbesondere Schädelbruch nicht nachweisbar. Pupillen eng, reagiren sehr langsam auf Lichteinfall. Puls 42 (kräftig) in der Minute. Temp. 37,0°. Pat. bewegt die Extremitäten, jedoch vorwiegend die der rechten Seite, greift öfters mit der Hand nach dem Hinterkopf; Patellarreflexe vorhanden, links etwas lebhafter.

Ordination: Eisblase auf Kopf.

6 Uhr Nachmittags. Deutliche Hemiplegie der linken Seite; Pat. fühlt an der ganzen linken Körperhälfte Nadelstiche nicht, während er rechts sofort auf solche reagirt. Pupillen eng, gleichweit, reagiren langsam; Puls 46. Ausgesprochenes Cheyne-Stokes'sches Athmen. Beim Anrufen merkt man, dass Pat. noch percipirt; er versucht zu antworten, bringt jedoch nur unverständliche Laute hervor.

9 Uhr Nachmittags: Status idem; Aderlass 150 ccm.

16. November: 2 Uhr Vormittags; Puls auf 80 gestiegen.

6 Uhr. Puls 130.

8½ Uhr. Puls 132; beim Exspirium werden die Lippen stark aufgeworfen; auch die rechte Seite jetzt paretisch. Pat. reagirt nicht mehr.

8¾ Uhr. Exitus letalis.

Am Morgen traf die Nachricht der Grubenverwaltung ein; dass Dudek von einem Mitarbeiter mit einem Stück Holz auf den Kopf und mit einem Stück Kohle in den Rücken geschlagen worden sei.

Die gerichtliche Obduction ergab folgenden Befund: Contusionen der rechten Ohrmuschel und der Gegend des rechten Proc. mastoid., auf dem Scheitel links neben der Pfeilnaht und entsprechend der Kranznaht, rechts in grösserer Ausdehnung und auf den Musc. temporalis übergrei-

fend. „Die Kranznaht ist in ihrer ganzen rechten Hälfte dunkelroth und gleichsam gelockert, sodass man deutlich die einzelnen, leicht blutig belegten Zähne erkennen kann. Von der Stelle ausgehend, wo die Kranznaht an die rechte Schläfenbeinschuppe anstösst, sieht man einen dunkelrothen Knochensprung nach der Gegend des Ohres hinabziehen. Nach Abnahme des Schädelgewölbes zeigt sich, dass der Spalt den Knochen in seiner ganzen Dicke durchtrennt hat, sodass man die vordere Fläche gegen die hintere um ca. 1 mm gegeneinander bewegen kann."

„Fast die ganze vordere Hälfte (der Dura) rechts wird von einem trockenen, schwärzlich-rothen, klossartigen, scharf begrenzten, $3^1/_2$ cm dicken Blutkuchen bedeckt; nach dessen Entfernung erscheint die rechte Hirnhälfte erheblich zusammengedrückt."

„Der rechte Stirnlappen ist umfangreich und von vorn nach hinten 10 cm und 5 cm breit muldenartig vertieft. Der Mangel an Wölbung beträgt 3 cm, die Grundfläche der Aushöhlung ist glatt. Der obere Rand des rechten Schläfenlappens ist bläulich-roth und wie gesprenkelt gefärbt.

„Das Gehirn ist wenig derb und gelblich-röthlich gefärbt." „Der rechte Schläfenlappen zeigt an seiner oberen Kante an mehreren Stellen neben einigen oberflächlichen Bluteinlagerungen eine solche von etwa Kirschkerngrösse."

„Der oben erwähnte Knochensprung setzt sich noch 3 cm senkrecht in die mittlere Schädelgrube fort und verliert sich wie eine feine Linie allmählich in der Knochensubstanz. Weitere Verletzungen des Schädels fehlen."

An Lungen und Herz war nichts Besonderes zu finden, letzteres fast leer.

Der Mangel jeder Anamnese und das Fehlen einer Verletzung am Kopf, die darauf hingedeutet hätte, dass den Kopf selbst ein Trauma getroffen hatte, im Verein mit dem eigenthümlichen klinischen Bilde (Hemiplegie und Hemianästhesie) machten die Diagnose und damit den Entschluss zur Operation recht schwer. Als man dann am nächsten Morgen den wahren Sachverhalt erfuhr, war es bereits zu spät. Die Blutung bezw. der Hirndruck führte hier rapid zum Tode.

Aus den Acten geht übrigens hervor, dass hier im Ganzen das typische Bild einer Meningea-Verletzung bestanden hat.

Darnach hatte der p. Dudek, nachdem er mit einem Stück Holz gegen den Kopf geschlagen worden war, noch einige Zeit weiter gearbeitet, und dann erst die Arbeit eingestellt. Kurze Zeit darnach erschien er schon seinen Mitarbeitern „im Kopf benommen", taumelte hin und her." Schliesslich verlor er das Bewusstsein und wurde so ins Lazareth gebracht.

Wenn dieser Fall in seinem Verlauf auch sonst manche Eigenthümlichkeiten darbot, z. B. die Veränderung der Athmung im Sinne des Cheyne-Stokes'schen Phänomens, das häufige Greifen nach dem Kopf, auf das von einer Reihe von Autoren grosser Werth gelegt wird,

der interessanteste und zugleich wichtigste Befund ist doch die halbseitige Anästhesie, wenigstens für Schmerzempfindung. Die anderen Empfindungsarten liessen sich ja bei dem Patienten überhaupt nicht prüfen.

An der Beobachtung und ihrer Auslegung lässt sich nicht wohl zweifeln. Eine Herabsetzung der Schmerzempfindung hat zum Mindesten bestanden, wenn nicht eine gänzliche Aufhebung. Wenn Patient auf der linken Seite ein ebenso starkes Gefühl für die doch schmerzhaften Nadelstiche gehabt hätte, hätte er sicher Abwehrbewegungen gemacht, die ja von der rechten Seite sehr gut ausgeführt werden konnten. Eine Verlangsamung und Herabsetzung der Reaction auf die Stiche kann ja durch die Lähmung der speciell getroffenen Theile erklärt werden, die gänzliche Reactionslosigkeit doch wohl nicht.

Dieser Befund hätte nun ein parietales Hämatom erwarten lassen. statt dessen präsentirte sich bei der Obduction ein Hämatom, das zur Hauptsache über dem Stirnlappen sass und hier eine grosse Delle eingedrückt hatte. Leider ist die hintere Grenze des Hämatoms in dem Protokoll nicht angegeben, es heisst in demselben nur: „fast die ganze vordere Hälfte der Dura ist bedeckt u. s. w." Darnach könnte das Blutgerinnsel die Parietalwindungen, die ja zur Zeit als Hauptsitz des Empfindungsvermögens betrachtet werden, wenn überhaupt, nur ganz oben erreicht haben. Eine genaue Verwerthung dieses Befundes ist leider bei der lückenhaften Angabe des Protokolls nicht möglich.

Auf eine Bemerkung in der Krankengeschichte möchte ich noch aufmerksam machen, insbesondere mit Rücksicht auf die bei der Besprechung des Fall I geäusserte Ansicht über die ev. Verwerthbarkeit von Sprechstörungen bei Affectionen dieser Art. Es heisst da: „er versucht zu antworten, bringt jedoch nur unverständliche Laute hervor." Dabei sass das Extravasat rechts; Aphasie ist also fast mit Sicherheit auszuschliessen; diese Veränderung ist aber durch den soporösen Zustand des Patienten bedingt; eine Unterscheidung von der durch Aphasie bedingten Sprach- bezw. Sprechstörungen wird dabei oft recht schwierig, wenn nicht überhaupt unmöglich sein.

Anatomisch bestand ein fronto-temporales (?) Hämatom, das jedenfalls durch Ruptur bezw. Durchtrennung des Stirnastes der Art. mening. media zu Stande gekommen ist, da die Hauptmasse des Blutes und die tiefste Aushöhlung der Hirnoberfläche über dem Hirnlappen sich befand. Ausserdem lag noch eine Contusion der vorderen Spitze des Schläfenlappens, einhergehend mit Blutergüssen in derselben vor, die besondere Erscheinungen nicht gemacht zu haben scheint.

6. Fall. J. G., Walzwerkarbeiter, 34 Jahre alt, aufgenommen am 31. October 1899 in das hiesige St. Hedwigsstift.

Patient soll von einem Hebel gegen die Brust geschlagen worden, dadurch zur Erde geworfen und mit dem Hinterkopf aufgefallen sein.

Hier constatirte Herr Geheimrath Wagner das typische Bild eines sich langsam steigernden Hirndruckes, bedingt durch eine Blutung aus der linksseitigen Art. mening. media; Somnolenz, langsamer Puls, stertoröse Athmung, rechtsseitige Hemiplegie. Eine Kopfverletzung war nicht festzustellen. Am Nachmittag, als gerade die Operation, temporäre Resection, vorgenommen werden sollte, war jedoch eine entschiedene Wendung zum Bessern zu verspüren; der Kranke war nicht mehr so benommen, auch die Lähmung war im Zurückgehen begriffen. Unter diesen Umständen unterblieb die Operation und ist auch, da die Besserung anhielt, nicht mehr nöthig geworden. Die Lähmung war nach wenigen Tagen verschwunden, die Bewusstseinsstörung gleichfalls, nur der Puls blieb noch längere Zeit verlangsamt, dafür haben sich dann bei dem Patienten im Laufe der Behandlung, die noch stattfindet, Schwindel- und ataktische Erscheinungen, in letzter Zeit auch eine Herabsetzung der geistigen Function eingestellt, die langsam, aber stetig zunehmen. Der jetzige Befund ist etwa folgender:

Patient klagt über Schwindelgefühl und Unsicherheit beim Gehen, Stehen. Ersteres soll besonders auftreten beim Uebergang aus der liegenden in die sitzende Stellung, und umgekehrt, ferner bei geistigen Anstrengungen, Lesen, Rechnen u. s. w. Er muss dann angeblich sofort in die frische Luft gehen, damit ihm wieder besser wird. Er klagt weiter noch über grosse Schwäche des Kopfes, Abnahme des Gedächtnisses, Sausen in den Ohren, Flimmern vor den Augen. Angeblich soll auf der linken Seite sowohl die Sehschärfe wie Hörfähigkeit etwas herabgesetzt sein.

Befund: Bei dem Patienten fällt zunächst der unsichere, taumelnde Gang auf; die Beine werden weit auseinander gesetzt, um das Gleichgewicht halten zu können. Das Stehen erfolgt ebenfalls bei gespreizten Beinen; lässt man den Patienten die Füsse nur etwas näher zusammenbringen, so tritt sofort starkes Schwanken auf, sodass Patient sich festhalten muss, um nicht zu fallen. Kehrtwendungen können nur ganz langsam ausgeführt werden, dabei sehr starkes Schwanken, ebenso bei dem Versuch, beim Gehen plötzlich Halt zu machen.

Kopfbewegungen erfolgen nur ganz langsam, die Nickbewegung ruckweise, als ob eine Spannung der Nackenmusculatur zu überwinden wäre. Angeblich bewegt er den Kopf deshalb so langsam, um nicht schwindlig zu werden. Pupillen mittel- und gleichweit, reagiren prompt auf Lichteinfall und bei Convergenz.

Augenbewegungen frei, desgleichen die Bewegungen der vom Trigeminus, Facialis und Hypoglossus innervirten Muskeln.

Die Arme erscheinen völlig normal, Händedruck beiderseits gleich und kräftig.

Die motorische Kraft beider Beine ist vielleicht etwas herabgesetzt, doch ist eine Lähmung nicht zu constatiren. Beide Extremitäten verhalten sich gleich. Beim Liegen sind ataktische Störungen nicht wahrzunehmen. Patellarreflexe lebhaft; Fussklonus beiderseits zu erzielen,

desgleichen Patellarklonus, doch nur schwach. Hautreflexe erscheinen etwas lebhaft.

Die Prüfung der Sensibilität ergiebt beiderseits normales Empfindungsvermögen. Bezüglich seiner Augen und Ohren haben sich die betreffenden Leiter der Augen- bezw. Ohrenklinik in Kattowitz, der der Patient zur Untersuchung überwiesen wurde, dahin geäussert, dass an beiden Organen krankhafte Veränderungen nicht festzustellen seien; insbesondere sei der Augenhintergrund beiderseits normal.

Die Untersuchung des Schädels ergiebt objectiv keine Spuren einer Verletzung, dagegen soll Druck etwa in der Gegend des Haarwirbels sehr schmerzhaft sein.

An den inneren Organen sind krankhafte Veränderungen nicht festzustellen; Puls ist nicht verlangsamt. Patient befindet sich zur Zeit noch in Behandlung.

Es hat sich hier wohl um einen relativ kleinen Bluterguss zwischen Dura und Knochen gehandelt, der wahrscheinlich, entsprechend der Gewalteinwirkung am Hinterkopf, aus dem hinteren Aste der Mening. med. stammt. Daneben hat aber wohl auch noch eine Contusion des Gehirns bestanden, und zwar des Kleinhirns.

Die jetzigen Symptome sind ja ausgesprochene Kleinhirnsymptome, Schwindelgefühl, ataktische Störungen des Rumpfes und der unteren Gliedmaassen, die aber nur beim Gehen und Stehen sich bemerkbar machen; völliges Freibleiben der oberen Gliedmaassen. Es liegt nun sehr nahe, anzunehmen, dass diese Erscheinungen durch einen alten Quetschungsherd bedingt sind, der in gelbe Erweichung übergegangen sich möglicherweise langsam vergrössert entsprechend der Steigerung der Beschwerden und Störungen. Um einen entzündlichen Tumor, eine Neubildung kann es sich kaum handeln, es fehlen vor Allem die Erscheinungen gesteigerten Innendrucks, Pulsverlangsamung, Stauungspapille.

Eine Besserung durch einen etwaigen chirurgischen Eingriff lässt sich wohl kaum erwarten; bei der immerhin unsicheren Diagnose wäre ein solcher auch nur beim Auftreten bedrohlicher Erscheinungen, rascher Zunahme der Störungen u. s. w. berechtigt, zur Zeit ist er es jedenfalls nicht.

Dies die 6 im letzten Jahre hier beobachteten Fälle von Meningea-Verletzung. Ich habe im Anschluss an jeden einzelnen Fall dessen Besonderheiten, Schwierigkeiten für die Diagnose und ähnliches hervorzuheben versucht. Ich möchte jetzt die Ergebnisse dieser einzelnen Beobachtungen kurz zusammenfassen und dabei einzelne Punkte etwas eingehender besprechen, die vielleicht geeignet sind, das Bild der in Rede stehenden Erkrankung etwas zu erweitern und eine Erkennung derselben zu erleichtern.

Die Veranlassung zur Entstehung der Gefässläsion bildete in allen Fällen ein schweres Trauma: 4 mal Fall von Kohlenmassen auf den Kopf, einmal ein Schlag gegen den Kopf mit einem schweren Stück Holz, einmal ein durch einen heftigen Stoss gegen die Brust verursachter Fall auf den Hinterkopf.

In den ersten 4 Fällen entstand an der Stelle der Gewalteinwirkung eine sichtbare Verletzung der Schädeldecken, die zweimal nur die Weichtheile, zweimal nur den knöchernen Schädel in sehr erheblicher Weise traf. Besonders interessant in letzter Beziehung war Fall 4.

Eigenthümlich ist es, dass unter diesen 4, durch das Bestehen einer äusseren Wunde ausgezeichneten Fällen nur einmal der Ort der Gefässverletzung der Stelle der Gewalteinwirkung entsprach, Fall 2, vielleicht auch noch in Fall 3, wo die Wunde sich an der Grenze zwischen Scheitel und Hirn, etwa in der Mittellinie befand und nachher eine Verletzung des vorderen Astes nachgewiesen wurde. Bei den beiden anderen, nicht complicirten Fällen entsprach der Sitz der Gefässläsion etwa dem Ort der Einwirkung des Trauma.

Die Verletzung der Gefässe war in den zur Obduction gelangten Fällen wohl durch die scharfen Knochenränder der sie querenden Frakturen bezw. Fissuren zu Stande gekommen, in den anderen Fällen hat es sich nicht genau entscheiden lassen, ob auch hier dieser Modus vorgelegen oder ob es sich um eine Zerreissung der Arterie in Folge Ueberdehnung durch die momentane Gestaltveränderung des Schädels gehandelt hat. In Fall 1 mag eine Verletzung der Arterie durch Anspiessung seitens eines Knochensplitters oder eines scharfen Knochenvorsprungs stattgefunden haben.

Der genaue Ort der Gefässverletzung hat sich in keinem Falle feststellen lassen, doch lässt wohl der Sitz und die Ausbreitung der ausgetretenen Blutmassen einen einigermaassen sicheren Schluss auf die Stelle der Gefässdurchtrennung zu. Danach dürfte einmal der Stamm der Art mening. nahe dem Foramen spinos. betroffen gewesen sein, Fall 1; in zwei Fällen der vordere Ast, in 2 Fällen der mittlere Ast und in einem Fall, Fall 4, der hintere Ast, wenn man von den beiden Zweigen des vorderen Hauptastes den frontalen als vorderen, den anderen als mittleren und den hinteren Hauptast als hinteren Zweig bezeichnet. Möglicherweise hat es sich in einigen Fällen bei der Grösse des Extravasats auch um eine Läsion mehrerer Zweige gehandelt.

Will man die durch den Blutaustritt entstandenen Hämatome nach dem Krönlein'schen Schema[1]) benennen, so hätten wir in 2 Fällen ein fronto-temporales, in 2 Fällen ein temporoparietales und in einem Fall (4) ein parietales Hämatom gehabt; das Hämatom in Fall 4 wäre danach als ein diffuses zu bezeichnen.

1) Deutsche Zeitschrift f. Chirurgie. Bd. XXIII.

Die durch den anatomischen Sitz des Hämatoms bedingten bezw. zu erklärenden directen Symptome sind bei den einzelnen Fällen bereits besprochen worden, brauchen also hier nicht mehr erörtert zu werden.

Ich möchte hier nur hervorheben, dass ein Vergleich der Fälle ergiebt, dass zwischen der Grösse der Hämatome und der Höhe der directen wie indirecten Drucksymptome ein gesetzmässiger Zusammenhang im Allgemeinen nicht zu constatiren war. Es ist ja schon mehrfach beobachtet worden, dass gleich grosse Extravasate in dem einen Fall z. B. eine typische Hemiplegie, in dem anderen nur Reizerscheinungen, manchmal sogar gar keine Veränderungen der Motilität hervorriefen. Es muss wohl bei den verschiedenen Individuen die Toleranz der Hirnrinde und auch die anderen Theile des Nervensystems gegen Druck bezw. Anämie und dadurch gesetzte Ernährungsstörungen eine verschieden grosse sein. Es mag sich damit ähnlich verhalten, wie mit der Widerstandsfähigkeit des Centralnervensystems gegen Gift, die ja auch für die verschiedenen Menschen eine verschiedene ist.

Was nun die klinischen Erscheinungen anlangt, so boten die einzelnen Fälle ein recht wechselndes Bild dar, bedingt durch das Fehlen von einem oder mehreren, bis fast allen Symptomen des Hirndrucks. Ganz nahe dem typischen Bilde der Meningea-Blutung kam eigentlich nur Fall 2, vielleicht auch noch, wenn richtig gedeutet, Fall 4. Es fehlte hier nur die anfängliche Gehirnerschütterung. Fall 5 kommt hier nicht in Betracht, da die Erkrankung erst nach dem Tode des Pat. durch die dann erst erlangte genauere Anamnese richtig gedeutet werden konnte. In allen anderen Fällen war das Bild ein mehr oder weniger verschleiertes und die Diagnose in Folge dessen recht erschwert, z. Th. ganz unmöglich.

Das Hauptsymptom der extraduralen Blutungen, das sog. freie Intervall, fehlte in 3 Fällen (Fall 5 eingerechnet). Wenn man sich das Fehlen desselben ja auch ganz gut erklären kann, die Diagnose erschwert es doch ganz ausserordentlich, namentlich wenn, wie in unseren Fällen, atheromatöse Veränderungen an den Gefässen sich feststellen lassen, oder eine sichtbare Kopfverletzung fehlt, bezw. die Anamnese uns über diesen Punkt im Dunkel lässt oder gar ausgesprochene Drucksymptome überhaupt fehlen. Umgekehrt ist das Vorhandensein eines mehr oder weniger kurzen, freien Intervalls nach der stattgehabten Verletzung fast beweisend für das Bestehen einer extraduralen Blutung, selbst wenn einzelne andere wichtige Drucksymptome fehlen, vgl. Fall 1.

Es käme dabei höchstens ein verzögerter apoplektischer Insult in Frage und das ist doch relativ selten gegenüber der Häufigkeit der Meningea-Verletzungen. Die subduralen Blutungen können hier ausser Betracht gelassen werden, da sie sich kaum von extraduralen unterscheiden lassen werden, und die Therapie, wenn starke Drucksymptome vorhanden sind, doch dieselbe sein wird.

Auch die sonst so constanten und charakteristischen Puls- und Athmungsveränderungen fehlten in einigen Fällen, oder waren nur eben angedeutet. In Fall 1 fehlten beide gänzlich, dabei bestand doch ein immerhin recht ansehnliches Hämatom. Ich habe schon oben darauf hingewiesen, dass die Höhe der Symptome nicht in einem bestimmten Verhältniss zur Grösse der Hämatome zu stehen braucht; ich muss das speciell für diese beiden wichtigen Symptome hier wiederholen.

Es ist doch recht seltsam, dass z. B. in Fall 1 eine Verlangsamung, Härte, Völle des Pulses auch in den späteren Stadien der Krankheit nicht zu beobachten war, während z. B. bei Fall 2 die Pulsverlangsamung das erste Symptom war, das den Verdacht auf eine Drucksteigerung im Schädel erweckte, schon lange, bevor noch irgend eine Einwirkung auf die Psyche oder specielle Hirnabschnitte zu erkennen war. Ich habe übrigens bei der Durchsicht der mir zugänglichen Litteratur dieselbe Erscheinung nur bei einem Falle erwähnt gefunden, und zwar bei einem Falle, der ebenfalls hier im Knappschafts-Lazareth beobachtet worden ist, und den Herr Geheimrath Wagner in der Festschrift zum 25jährigen Jubiläum des ärztlichen Vereins des oberschlesischen Industriebezirkes[1]) im Jahre 1893 veröffentlicht hat. Es mag aber wohl schon öfters beobachtet worden sein.

Man muss in diesen Fällen wohl eine abnorm leichte Erregbarkeit der Vagus-Centren annehmen. Als ein Zeichen sich rasch steigernden Druckes in dem Schädelraum und somit in der Mehrzahl der Fälle einer Meningea-Blutung, ist wohl ein Symptom aufzufassen, das ich bei sämmtlichen 4 Kranken, die auf meiner Station lagen, zu beobachten Gelegenheit hatte. Es ist die allgemeine und sich langsam steigernde, motorische Unruhe. Die Kranken werfen sich unruhig hin und her, wälzen sich von einer Seite auf die andere, richten sich auf, ziehen häufig das eine oder andere Bein an, strecken es dann wieder aus, und so geht es eine mehr oder weniger lange Zeit fort, bis der Eintritt tieferer Bewusstseinsstörung dem Spiel ein Ende macht. Ich

1) Berlin, A. Hirschwald.

habe diese Erscheinung, wie gesagt, bei keinem der 4 ersten Fälle vermisst, habe es auch bei einer ganzen Reihe von Wiesmann citirter Fälle und auch bei dem von Herrn Geheimrath Wagner anlässlich seiner ersten Veröffentlichung über die temporäre Schädelresection [1]) mitgetheilten Fall erwähnt gefunden. Es scheint also dieses Symptom ein recht häufig beobachtetes zu sein, und es verdient wohl mehr Aufmerksamkeit, als ihm bisher geschenkt worden. Ich glaube, dass es durch den sich steigernden Druck auf das Gehirn, vielleicht auch durch den bei der Ablösung und Dehnung der Dura entstehenden, heftigen Schmerz ausgelöst wird und wohl mit dem häufigen Greifen nach dem Kopf, speciell nach der Stelle der Verletzung, das einige Autoren hervorheben und auch in unserem Fall 5 beobachtet wurde, denselben Ursprung hat.

Es dürfte sich dieses Symptom auch differential-diagnostisch gut verwerthen lassen gegenüber den Apoplexien und verwandten Zuständen; natürlich wird es allein nie ausschlaggebend sein.

Die Pupillen zeigten kein gleichmässiges Verhalten, sie waren theils erweitert, theils stark verengt, meist jedoch reactionslos.

Das Abweichen der Augen, das Sehen nach der Seite des Herdes konnte nur in einem Fall beobachtet werden, sonst waren die Augen meist gerade aus, bezw. etwas nach oben gerichtet.

Eine Veränderung in der Kopf- oder Körperhaltung, Zwangslage war nicht zu beobachten.

Eine Störung der Motilität der dem Hämatom entgegengesetzten Seite fand sich in allen Fällen, bis auf Fall 4, bei dem das Fehlen derselben vielleicht seine Erklärung darin findet, dass das bestehende Hämatom ein diffuses, ganz flaches war, das auf die Centralwindungen keinen erheblichen Druck ausüben konnte. Der Grad und die Ausdehnung der Motilitätsstörung war allerdings verschieden. In 3 Fällen typische Hemiplegie, in 1 Falle nur Lähmung der Facialis- u. Armmusculatur, in 1 Falle eine spastische Parese der beiden Extremitäten.

Die Lähmung der contralateralen Athemmusculatur konnte nur in einem Falle constatirt werden; sie scheint also doch nicht so häufig zu sein. Vielleicht ist sie jedoch in den Fällen, wo der Hirndruck bereits zum Coma geführt hat, häufiger zu beobachten. Auch unser Pat. lag zu der Zeit, wo er constatirt wurde, bereits comatös da; es würde dann wohl ein Zeichen schweren Druckes sein.

Eine Störung der Sensibilität der entgegengesetzten Seite war in

1) Centralblatt f. Chirurgie. 1889. Nr. 47.

einem unserer Fälle wenigstens für die Schmerzempfindung nachzuweisen; sonst ergab die Sensibilitätsprüfung, wie das ja auch natürlich erscheint, keine befriedigenden oder gar sicheren Resultate.

Ein Fall war ausgezeichnet durch das Bestehen einer motorischen Aphasie, die allerdings mit Sicherheit erst nach der Operation festgestellt werden konnte. Sie bildete sich langsam zurück, um schliesslich ganz zu verschwinden. Ob dieselbe als eine reine Wirkung des Extravasates zu betrachten ist, oder ob sie von der gleichzeitig bestehenden Hirncontusion herrührt, ist kaum zu entscheiden. Jedenfalls hat im letzteren Falle dann eine vollständige Erholung der betroffenen Hirnpartie stattgefunden, wenn man nicht annehmen will, dass die rechte Seite vicariirend eingetreten ist.

In den günstig verlaufenden Fällen verschwanden die directen, wie die indirecten Druckerscheinungen mehr oder minder sofort. In den anderen führte der mehr und mehr sich steigernde Druck rasch den Tod herbei, meist unter dem Bilde der Vaguslähmung. Dabei war mehrmals ein beträchliches Ansteigen der Temperatur zu bemerken. Ein Grund hierfür hat in unseren Fällen die Section nicht ergeben, es muss also die Temperatursteigerung als eine Wirkung des Druckes auf die Wärme-Centren betrachtet werden.

Auch die enorme Schweisssecretion in Fall 3, die mehrere Tage, bis zum Tode andauerte, beruht wohl auf einer ähnlichen Druckwirkung. In der einschlägigen Litteratur habe ich übrigens keinen Fall gefunden, bei dem diese Erscheinung beobachtet wäre; es scheint also diese Beobachtung vorläufig allein zu stehen. Da in der Medulla oblongata ein Centrum der Schweisssecretion für den ganzen Körper mit Sicherheit anzunehmen ist[1]), so liegt die Vermuthung nahe, dass dieses ebenso wie die Centren für die Herz- und Athmungsbewegungen durch den steigenden Innendruck in einen Reizzustand versetzt werden kann und mit einem allgemeinen Schweissausbruch an Kopf, Rumpf und Gliedmassen antwortet.

Operation: Die Eröffnung der Schädelhöhle zum Zwecke der Entleerung des angesammelten Blutes und der eventuellen Blutstillung wurde in allen 3 operirten Fällen in der gleichen Weise ausgeführt, und zwar nach der von Herrn Geheimrath Wagner angegebenen Methode der temporären Resection, nur mit der Abweichung, dass die beiden Schenkel des Ω nicht aufgesetzt wurden, sodass die Schnittlinie nur die nach unten convergirende Bogenlinie des Omega darstellte. Auch die subperiostale Durchmeisselung der Brücke wurde

1) J. Munk, Artikel „Schweisssecretion" in Eulenburg's Encyclopädie.

im 1. Fall unterlassen, da dieselbe sich leicht einbrechen liess; in den beiden anderen Fällen dagegen war diese Durchmeisselung nöthig und konnte, auch ohne die Seitenschnitte, von beiden Seiten her ohne Schwierigkeit ausgeführt werden.

Herr Geheimrath Wagner hat bereits in seiner 2. Veröffentlichung über diesen Gegenstand[1]) das ursprünglich angegebene Verfahren in dieser Richtung modificirt. Danach ist die Anlegung der seitlichen Schenkel mit Einmeisselung einer oberflächlichen Rinne nur bei der Bildung grösserer Knochenlappen empfehlenswerth, da man von dieser Rinne aus bequemer und in einer geraden Richtung meisseln kann. Ohne sie wird die Basis des Lappens leicht etwas zugespitzt, birnförmig, weil der Meissel hier nicht ganz quer eingesetzt werden kann, sondern etwas schräg gehalten werden muss, und dadurch natürlich auch eine Abweichung von der geraden Verbindungslinie bedingt wird. Für kleinere Lappen ist diese Zuspitzung des Lappens, bezw. Ausrundung der Basis so gering, dass sie nicht in Betracht kommt. Hier kann darum die Bildung der seitlichen Schenkel wegfallen.

Die Durchtrennung des Knochens geschah mit Hammer und Meissel, wie stets hier im Lazareth; sie war in dem ersten Falle, den Herr Geheimrath Wagner selbst operirte, in ca. 10 Minuten beendet; in den beiden anderen, von mir operirten Fällen, dauerte die Resection freilich fast doppelt so lange, 15 und 20 Minuten.

Verhämmerungserscheinungen wurden nicht beobachtet. In dem letztoperirten Falle konnte man vielleicht einen Augenblick an eine Verhämmerung denken, da der Puls nach der Operation eine Zeitlang sehr frequent war, ca. 160 Schläge. Man musste aber den Gedanken daran fallen lassen. Man kann doch nicht von einer Verhämmerung sprechen, wenn das Bewusstsein ein erheblich freieres wird, der Patient auf Schmerzen und Anrufen wieder, wenn auch nur gering, reagirt, was vor der Operation nicht der Fall war. Die Pulsbeschleunigung kann auch andere Ursachen haben, Chloroform, Blutverlust u. s. w.; sie liess ja auch bald nach Beendigung der Operation wieder nach; die Vaguslähmung ist jedenfalls nicht durch Hämmern zu erklären, sie hat schon vorher bestanden; der Puls war ja schon vor der Operation auf 125—130 Schläge gestiegen, klein und schwach geworden.

Die Stelle der Eröffnung des Schädels war in allen 3 Fällen ungefähr die gleiche; die Basis des Lappens kam über den Jochbogen, bezw. den Ansatz der Ohrmuschel zu liegen.

1) Centralbl. f. Chirurgie. 1891. Nr. 2.

In 2 Fällen wurde dadurch die Verzweigungsstelle des Stammes freigelegt; in Fall 2, wo die Basis etwas mehr nach vorn lag wie in den anderen Fällen die Verzweigungsstelle des vorderen Hauptastes.

Die Grösse der Lappen in den einzelnen Fällen war eine fast gleiche. Die Höhe schwankte zwischen 6 und 8 cm, die Breite zwischen 5 und 7 cm; die Brückenbreite betrug etwa 4—5 cm.

Es entstanden so recht grosse Oeffnungen, die es gestatteten, in allen Fällen das ganze Hämatom zu entfernen, selbst in Fall 3, wo dasselbe sehr ausgedehnt war und weit nach vorn reichte.

Die Entfernung der Gerinnsel geschah mit dem Finger und theilweise mit Elevatorien bezw. dem scharfen Löffel.

Zur Stillung der Blutung, die freilich in allen Fällen keine sehr erhebliche mehr war, wurden mehrfach Umstechungen ausgeführt. Doch blutete es namentlich in den beiden letzten Fällen, wo das Gehirn sich nicht gleich wieder entfaltete, noch ziemlich lebhaft, besonders auch aus den bei der Toilette der Dura wieder aufgerissenen Rami perforantes. In diesen beiden Fällen wurde deshalb ein Jodoformgazestreifen zur Aufsaugung und Ableitung des sich noch ergiessenden Blutes eingelegt und dann der Knochenlappen zurückgebracht.

Derselbe legte sich beidemale fest in seine alte Lage hinein, ohne einzusinken, trotzdem in dem einen Falle ein kleines Knochenstück abgesprengt war.

In Fall 1 wurde der Knochenlappen nur lose aufgelegt, einmal um einer etwaigen Nachblutung Abfluss zu gewähren, und dann um auf den die Dura im Bereich der Wunde etwas vorwölbenden Quetschungsherd des Gehirns keinen Druck auszuüben. Der Lappen ist auch so mit seiner Umgebung fest und anscheinend knöchern verheilt.

Der Quetschungsherd selbst wurde nicht in Angriff genommen. Es hat dies ja auch keinen Zweck, es kann im Gegentheil nur Schaden stiften, indem es die Gefahr der Infection ganz erheblich steigert, nicht nur durch die Eröffnung der Dura bezw. Arachnoidea an sich, sondern auch durch das ständige Aussickern von mit Blut untermischtem Hirnbrei. Die Rückbildung des Quetschungsherdes geht auch ohne Eingriff vor sich und, wenn auch vielleicht langsamer, so doch jedenfalls gefahrloser.

Nach Zurückbringen des Weichtheil-Knochenlappens in seine alte Lage wurden seine Hauträuder mit den anstossenden durch einige Nähte vereinigt, theils zur besseren Fixirung des Lappens in seiner Lage, vor allem jedoch um eine raschere Verklebung der Wundränder zu erzielen und damit die Gefahr einer etwaigen Nekrose des Lappens zu verringern.

Die Heilung ging ohne jede entzündliche Erscheinung vor sich, erfolgte an den genähten Stellen per primam, an den offen gelassenen Wundwinkeln durch Granulationen und war nach 5—6 Wochen eine definitive.

Wir haben also bei allen 3 Fällen zur Eröffnung der Schädelhöhle die temporäre Resection eines mehr oder weniger grossen Knochenstückes ausgeführt, und halten diese Art des Vorgehens für die einzig zweckmässige, allerdings im Gegensatz zu Krönlein [1]), der ja speciell für Blutungen aus der Art. mening. media noch die Trepanation im alten Sinne, also das Ausschneiden einer runden Knochenscheibe mittelst Trepans empfiehlt. Ich meine, die Vorzüge der temporären Resection gerade auch bei dieser Erkrankung sind so gewaltige, so in die Augen fallende, dass man sich wundern muss, dass dieses Vorgehen noch nicht allgemein acceptirt worden ist. Noch im Jahre 1893 musste Herr Geheimrath Wagner in der schon erwähnten Festschrift sagen, dass diese Art, sich den Zutritt zu dem extraduralen Hämatom zu verschaffen, noch wenig geübt sei, dass er nur einen Fall [2]) habe finden können, bei dem sie mit Erfolg ausgeführt sei. Seitdem ist es ja wohl anders geworden, aber die Operationsmethode hat doch immer noch nicht den Platz eingenommen, der ihr gebührt. Herr Geheimrath Wagner hat in jener Festschrift die Hauptvorzüge seiner Operation vor der Trepanation bereits hervorgehoben; es sei mir gestattet, dieselben an dieser Stelle nochmals zu betonen mit specieller Berücksichtigung der mitgetheilten Fälle.

Die Therapie bei den Meningea-Blutungen hat bekanntlich zwei Forderungen zu erfüllen; erstens die vollständige Ausräumung des bereits ergossenen Blutes und zweitens die Stillung der Blutung.

Ersteres ist absolut nothwendig, einmal weil die sich leicht zersetzenden Gerinnsel einen guten Nährboden für Infectionserreger irgend welcher Art darbieten, also die Gefahr einer Infection erheblich steigern, dann aber vor allem, weil die Blutgerinnsel ja das eigentlich drückende Moment bilden, nicht die Blutung als solche. Die Unterbindung des blutenden Gefässes allein würde die Hirndruckerscheinungen nicht zum Verschwinden bringen, höchstens zum Stillstand. — Die zweite Forderung ist eine selbstverständliche, wenn überhaupt noch eine Blutung besteht.

Gerade für die erstere Forderung bildet nun die temporäre Resection dadurch, dass man eine im Vergleich zur Trepanationsöffnung ganz erheblich grössere Oeffnung anlegen kann, einen ungeheuren Vortheil. Man kann von einer solch grossen Oeffnung aus fast ohne

1) Handbuch der prakt. Chirurgie. Bd. I. Lief. 2.

2) Stenzel, XXII. deutscher Chirurgencongress. 1893.

jede Schwierigkeit das grösste Hämatom entfernen, abgesehen natürlich von den diffusen. So ist es uns in Fall 2 und selbst in Fall 3 gelungen, sämmtliche Gerinnsel zu entfernen und eine genaue Toilette der Dura vorzunehmen, so wäre es uns auch gelungen, das grosse Hämatom in Fall 5 zu entfernen, wenn es eben zur Operation gekommen wäre. Wir hätten in allen diesen 3 Fällen, falls wir mit dem Trepan gearbeitet hätten, mindestens an 2 Stellen trepaniren und so zwei Schädeldefecte von doch mindestens je 2 cm Durchmesser setzen müssen. Selbst dann wäre aber die Entfernung noch relativ schwierig gewesen, ganz besonders auch deswegen, weil eine genaue Besichtigung der Dura von diesen kleinen Oeffnungen aus gar nicht möglich gewesen wäre. Das ist dann auch der zweite grosse Vortheil der temporären Resection, dass man sämmtliche Manipulationen, sei es mit dem Finger, sei es mit Instrumenten stets unter Leitung des Auges ausführen kann. Man kann sich ferner genau, auch mit dem Auge, über das Verhalten der Dura, über den Zustand des Gehirns orientiren; man kann ferner, worauf besonders Fall 1 hinweist, nicht so leicht ein Extravasat übersehen. Die Chancen, ein überhaupt bis in die Gegend der Eröffnungsstelle heranreichendes Hämatom zu entdecken, sind ja bei einer mindestens 3—4 fach so grossen Oeffnung ungleich grösser, ganz abgesehen davon, dass auch das Gesichtsfeld für die unter den angrenzenden Knochenrändern liegenden Parthien mit der Erweiterung der Knochenwunde erheblich wächst. Selbstverständlich lässt sich auch das zweite Postulat, die Blutstillung bei einer so grossen Oeffnung bedeutend leichter erfüllen; die Quelle der Blutung lässt sich besser erkennen, die zur Blutstillung nöthigen Maassnahmen sind leichter ausführbar. So ist zum Beispiel die Unterbindung eines Gefässes bei der Trepanationsöffnung eine sehr schwierige, schon grosse Uebung und Geschicklichkeit erfordernde Operation, hier dagegen ganz leicht auszuführen, ebenso natürlich die Umstechung eines Gefässes.

Das sind doch gewiss recht grosse Vortheile, die ganz besonders auch dem weniger Geübten, weniger Erfahrenen zu Gute kommen, und auch diesem ein erfolgreiches Eingreifen gestatten.

Ihren eigentlichen Werth erlangen sie freilich erst dadurch, dass eben diese grosse, ein bequemes Arbeiten ermöglichende Oeffnung nach Ausführung der vorzunehmenden Maassnahmen wieder geschlossen werden kann, und schliesslich eine völlige Restitutio ad integrum erzielt wird, während die Trepanation mit ihrer Wegnahme einer Knochenscheibe doch immer eine „verstümmelnde" Operation bleibt.

Eine Drainage für den Fall, dass die Blutung nicht gänzlich

stehen sollte oder ein Wiederauftreten befürchtet werden sollte, ja sogar eine leichte Tamponade lässt sich, wie ich in unserem Fall 2 gesehen habe, recht gut ausführen, auch ohne ein Stück vom Knochen auskneifen oder die ganze Platte bei der Herausnahme der Gaze wieder zurückschlagen zu müssen. Uebrigens hätte letzteres auch gar kein Bedenken; es ist ja schon in zwei Fällen, wenn nicht öfter. ohne Schaden ausgeführt worden. Die Heilung würde dadurch höchstens um einige Tage hinaus geschoben werden. Will man nicht drainiren, so genügt es, die Platte nur lose aufzulegen, etwaiges Wundsecret kann durch die unteren, offen zu lassenden Wundwinkel bequem abfliessen. Man kann die Platte nach einigen Tagen, wenn man keine Verhaltung mehr zu befürchten braucht, immer noch in das Niveau des Schädeldachs eindrücken, wenn man das will. Dies lose Auflegen der Knochenplatte ist auch sehr geeignet für Fälle, wie unser 1. Fall, wo ein Theil des Gehirns sich an der Stelle der Eröffnung aus irgend einem Grunde vorwölbt, oder wo überhaupt der Schädelraum etwas erweitert werden soll. Jedenfalls sind Störungen in der Ernährung der Platte dabei kaum zu befürchten, sie wird auch in den meisten Fällen mit ihrer Umrandung knöchern verwachsen.

Wenn man nun der Trepanation nachrühmt, dass sie ohne Erschütterung, rasch und exact den Schädel eröffnet, so muss das ja im Allgemeinen zugegeben werden. Aber haben diese Punkte auch den Werth und die Bedeutung, die man ihnen zuweist?

Der erste Punkt kommt hier, wo es sich nur darum handelt, ob Trepanation, ob temporäre Resection, nicht in Betracht. Wir haben ja auch für die temporäre Resection Methoden, die eine Erschütterung des Schädels ebenso ausschliessen, wie die Trepanation. Also diejenigen, die auf diesen Punkt grossen Werth legen, könnten ja eine dieser Methoden wählen. Ich komme übrigens auf diesen Punkt bei der Besprechung der verschiedenen Methoden der Resection noch ausführlicher zurück.

Der zweite Punkt ist der wenigst anfechtbare; zweifellos lässt sich die Trepanation rascher ausführen als die temporäre Resection; aber einmal muss man hin und wieder bei ausgedehnten Extravasaten 2 Trepanationsöffnungen anlegen, wodurch die Operation ganz entschieden länger dauern würde als die Resection, und dann handelt es sich doch auch im ersten Falle nur um wenige Minuten Differenz. Jedenfalls trifft dies für die Meisseloperation zu; inwieweit für die andern Methoden, soll später erörtert werden. Wie schon oben erwähnt, hat Herr Geheimrath Wagner die temporäre Resection, d. h. Haut-Weichtheilschnitt, Ummeisselung des Knochenlappens und Zu-

rückklappen desselben in kaum 10 Minuten beendet. Ein Anderer, weniger Geübter braucht natürlich längere Zeit; so habe ich z. B. einmal 15 Minuten und einmal 20 Minuten gebraucht. Ein mit dem Trepan nicht Geübter wird wohl auch mindestens 10 Minuten gebrauchen, bis er die umschnittene Lamelle herausgehoben hat, wenn nicht länger.

[Von den Leichenversuchen muss hier natürlich abgesehen werden; man geht ja da unwillkürlich etwas stärker vor als am Lebenden.]

Die zeitliche Differenz dürfte also nur 5 bis höchstens 10 Minuten zu Gunsten des Trepans betragen, eine Zeit, die an und für sich schon kaum in Betracht kommen dürfte, geschweige denn, wenn man durch sie ein erheblich günstigeres Operationsfeld erhält, das ein rascheres Arbeiten nach der Eröffnung gestattet, wodurch der anfängliche Zeitverlust mehr als eingebracht wird, und vor Allem, wenn man durch sie nach Beendigung der Operation eine wirkliche Heilung, eine Restitutio ad integrum erzielt.

Was nun den dritten Punkt anlangt, dass der Trepan exacter arbeitet, so kann man das zugeben, wenn man unter „exact arbeiten" die Durchtrennung des Knochens in einer schönen, glatten Linie versteht. Legt man jedoch mehr Gewicht auf die Sicherheit der Operation, was die Hauptsache sein dürfte, so ist doch ganz entschieden die grössere Sicherheit auf Seiten der Meisseloperation, von den anderen Methoden der Resection vorläufig abgesehen. Man sieht „genau", wie weit man ist, kann sich „exact" nach der Dicke des Knochens an der jeweiligen Stelle richten, was beim Trepan recht schwierig ist, schon allein deswegen, weil man nicht genau in die Sägerinne hineinsehen kann.

Die Hauptvorzüge sind also wohl unstreitig auf Seiten der Resection und darum sollte diese auch die typische Operation für die Meningeablutungen werden. Damit soll natürlich nicht gesagt sein, dass nicht auch die Trepanation hin und wieder ihre Berechtigung hätte. So würde z. B., wenn in Fällen wie unser Fall 4 wegen steigenden Hirndrucks operirt werden müsste, als Eröffnungsmethode eigentlich nur die Trepanation in Frage kommen. Bei einer solchen Lockerung des Gefüges des Schädels ist jedenfalls die Operation zu wählen, die die geringsten Ansprüche an die Festigkeit des Schädels stellt, und das ist zweifellos die Trepanation mit dem Trepan.

Für alle übrigen Fälle dürfte die temporäre Resection weit vorzuziehen sein.

Welche Methode der temporären Resection sollen wir nun wählen? mit anderen Worten, mit welchen Instrumenten sollen wir die Bildung des Knochenlappens vornehmen?

Das von Herrn Geheimrath Wagner dazu angegebene Instrument, der Meissel, hat trotz aller Erfindungen seinen Platz behauptet und wird ihn vorläufig auch behaupten. Es liegt ja auf der Hand, dass, die Operation als solche betrachtet, der Meissel das einfachste und sicherste und darum beste Instrument darstellt.

Wenn er trotzdem verdrängt werden soll und zum Theil schon verdrängt worden ist, so liegt dies daran, dass man befürchtet, die zahlreichen Hammerschläge beim Meisseln könnten durch die dabei stattfindende Erschütterung des Schädels und seines Inhaltes auf letzteren, das Gehirn, schädlich einwirken, sogar Erscheinungen hervorrufen, ähnlich denen, die Koch und Filehne an ihren Versuchsthieren durch häufige, leichte Schläge gegen den Kopf erzeugten. Nun, die Erfahrung vielbeschäftigter Chirurgen hat gezeigt, dass diese Befürchtung nicht gerechtfertigt ist, mindestens nicht in dieser Allgemeinheit.

Herr Geheimrath Wagner hat, wie er in der mehr erwähnten Festschrift am Schluss derselben sagt, „von den so viel gefürchteten Verhämmerungserscheinungen bei der sehr grossen Zahl von Meisseltrepanationen niemals etwas gesehen, so sehr er auch darauf geachtet hat"; „sie scheinen also in ausgesprochener Weise doch nur äusserst selten vorzukommen, und dürften die daraus resultirenden Befürchtungen auf ein Minimum zu reduciren sein und keine Contraindication für den Gebrauch des Meissels abgeben.

Krönlein[1]) äussert sich ähnlich: „Wenn wir auch zugeben wollen, dass dieses Procedere, wie die Erfahrung bewiesen hat, nicht zu einer ‚Verhämmerung' des Gehirns im Sinne der Hirnerschütterungsexperimente von Koch und Filehne führt."

Wir benutzen ja übrigens ohne wesentliche Bedenken den Meissel bei so mancher Schädelverletzung; es mag da manchmal fast ebenso lange gemeisselt werden, wie bei einer Resection; warum sollen wir in dem einen Fall gegen das Meisseln Bedenken geltend machen, die in dem anderen zurücktreten müssen?

Immerhin ist das Bestreben wohl gerechtfertigt, an die Stelle dieses ja zweifellos etwas rohen Instrumentes milder arbeitende zu setzen, d. h. solche, bei denen jede grössere Erschütterung des Schädels vermieden wird. Es dürfte sich nur fragen, ob die bis jetzt zu diesem

1) Handbuch der prakt. Chirurgie. Bd. I.

Zwecke angegebenen Instrumente schon so zweckmässig sind, dass man auf den Meissel verzichten kann; ob der Vortheil, Vermeidung jeder stärkeren Erschütterung, nicht durch schwerwiegende Nachtheile stark beeinträchtigt oder gar aufgehoben wird.

Als Ersatz des Meissels wurden zunächst die verschiedenen Sägen angegeben, die den Knochen von aussen nach innen durchtrennen. Von diesen haben eigentlichen Werth nur die (durch Motore irgend welcher Art getriebenen) Kreissägen. Für die anderen Sägen fehlt die zum Arbeiten nothwendige Bewegungsfreiheit in tangentialer Richtung. Die Kreissägen leisten, wenn kräftig gebaut und von einem kräftigen Motor getrieben, wohl die Durchtrennung des Knochens recht rasch und in einer schönen, glatten Linie, aber die Führung der mit rasender Geschwindigkeit arbeitenden Säge erfordert grosse Geschicklichkeit und Aufmerksamkeit, besonders bei der Durchtrennung der tieferen Schichten, wenn schwere Verletzungen des Gehirns und seiner Haut durch zu rasches Vorwärtsdringen der Säge in die Tiefe vermieden werden sollen. Die meisten Operateure legen darum die Säge vor der Durchtrennung der Tabula int. bei Seite und greifen zum Meissel, um mit ihm die Durchtrennung zu vollenden. Derselbe tritt also auch hier wieder in seine Rechte.

Diesen Versuchen folgten andere, die davon ausgingen, die Nachtheile der Sägen, d. h. ihre Gefahren zu vermeiden, und das Gemeinsame haben, den Knochen von einer oder mehreren Trepanationsöffnungen aus zu durchtrennen. Hierher gehören zunächst die geschützten Sägen, wie sie z. B. von Doyen[1]) angegeben sind. Sie leiden an dem grossen Uebelstand, dass man mit ihnen nicht vorwärtsgehen kann, dass man nur relativ schmale Brücken zwischen zwei Trepanationsöffnungen damit durchtrennen kann; ausserdem müssen hier vor ihrer Anwendung stets mehrere Trepanations- bezw. Bohröffnungen angelegt werden, wodurch die Dauer der Operation natürlich erheblich verlängert wird.

Dann gab im Jahre 1896 Dahlgren[2]) den von ihm erfundenen schneidenden Haken als ein zweckmässiges Instrument zur Bildung des Knochenlappens an. Er durchtrennt, von einem Trepanloch ausgehend, mit dieser Zange den Knochen in seiner ganzen Dicke, und wie er angiebt, relativ leicht, ohne grössere Anstrengung, in einem Zuge. Im Princip ist dieses Instrument jedenfalls das beste von all den neueren; die Durchtrennung muss ohne die geringste Erschütterung und bei vollster Schonung der Dura vor sich gehen. In der Praxis

1) Chirurgencongress. 1895.

2) Centralblatt f. Chirurgie. 1896. Nr. 10.

müssen die Verhältnisse jedoch etwas anders liegen, sonst wäre der Haken wohl mehr in Aufnahme gekommen. Ich selbst konnte leider mit dem Original-Instrument keine Versuche anstellen, da es sich nicht in unserer Instrumenten-Sammlung befindet.

Die Veröffentlichungen aus den nächsten Jahren 1897—1899 [1]) betreffen die Verwendung der Gigli'schen Säge zu dem in Rede stehenden Zwecke. Die Durchtrennung des Knochens geschieht hier von innen nach aussen und wie man den Empfehlern dieser Methode zugeben muss, in „idealer" Weise. Aber auch hier müssen doch eine ganze Anzahl, nach den Angaben der Autoren mindestens 4 Trepanlöcher angelegt werden, die Dura muss vom einen zum anderen abgelöst, die Säge hindurchgeführt werden; ist die eine Brücke durchtrennt, muss die Säge wieder unter der nächsten durchgeführt werden u. s. f. Alles dies macht die Operation trotz der raschen Durchtrennung der einzelnen Brücken doch zu einer relativ lange dauernden. Und es ist nicht allein die Zeit, die dabei als wesentlich in Betracht kommt, sondern auch der Umstand, dass zwei oder gar mehr Defecte von je mindestens 8 mm gesetzt werden, und diesen Uebelstand haben alle die letztgenannten Methoden gemeinsam.

Freilich ist ja wohl das Bestehen solcher Defecte für die meisten Menschen belanglos, aber es stellt doch immerhin eine Schwächung der betreffenden gegen traumatische Einflüsse dar, und dann sind auch Fälle veröffentlicht worden, in denen Schädeldefecte schwere nervöse Störungen bedingten, die erst nach knöchernem Verschluss der Oeffnung verschwanden. Wollte man nun aus diesen Gründen einen knöchernen Verschluss der gesetzten Oeffnungen gleich bei der Operation fordern, wie Braatz es andeutet, dann würden die verschiedenen Operationen recht lange dauern, sehr complicirt und technisch schwierig werden.

Auf den letzten Chirurgencongress ist dann, wie Herr Geheimrath Wager so liebenswürdig war mir mitzutheilen, von Reiniger, Gebbert und Schall in Erlangen eine durch einen Elektromotoren getriebene Fraise, ähnlich der von Doyen angegebenen, nur statt kugelig cylindrisch und von erheblich kleinerem Durchmesser, für die Durchtrennung des Schädels bezw. Bildung des Knochenlappens

1) Obaliński, Zur Technik der Schädeltrepanation. Centralbl. f. Chirurgie. 1897. Nr. 32. — Braatz, Zur Schädeltrepanation. Centralblatt. f. Chirurgie. 1898. Nr. 3. — Lauenstein, Zur Technik der Schädeltrepanation. Centralblatt f. Chirurgie. 1898. Nr. 8. — Gigli, Zur Technik der temporären Schädelresection. Centralblatt f. Chirurgie. 1898. Nr. 16. — Gross, Eine Führungssonde für die Gigli'sche Säge zum Gebrauch bei Schädeltrepanationen.

demonstrirt worden, und diese scheint wohl, wenigstens für die besser dotirten Kliniken und Krankenhäuser eine Zukunft zu haben.

Der Beschreibung nach dürfte sie die Umschneidung des Knochenlappens relativ sehr rasch und ohne Gefährdung der Dura ausführen, und so wohl die Kreissäge, die bis jetzt abgesehen vom Meissel noch das beste Instrument darstellt, allmählig verdrängen. Bis jetzt liegen praktische Erfahrungen noch nicht vor, wir werden jedoch in nächster Zeit einen solchen Apparat erhalten; einer späteren Veröffentlichung mag es vorbehalten bleiben, über seine Brauchbarkeit zu berichten.

Die Kreissäge und ev. dies neue Instrument würden auch die einzigen von all diesen Instrumenten sein, die, was die Raschheit der Operation anlangt, mit dem Meissel concurriren könnten. Im Uebrigen hat der Meissel vor allen Instrumenten, die ihn ersetzen sollen, das voraus, dass er das einfachste, billigste und dabei doch vielseitigste Instrument darstellt, mit dem die Operation völlig zu Ende geführt werden kann, ohne noch ein anderes Instrument zu Hülfe nehmen zu müssen, ferner überall hin mit geführt werden kann, ohne grossen Raum in Anspruch zu nehmen. Und schliesslich ist die Billigkeit auch kein zu unterschätzender Factor, namentlich für den praktischen Arzt, der doch, wie Herr Geheimrath Wagner in jener Festschrift sagt, hin und wieder auch in die Lage kommen kann, eine solche Operation machen zu müssen. Darum wird der Meissel auch trotz aller noch kommenden und trotz aller schon erfundenen Instrumente immer seinen Platz bei der Ausführung der temporären Resection behaupten, trotz der Nachtheile, die im gewiss anhaften, die aber eben vor den Vorzügen vollständig zurücktreten.

Diese Nachtheile lassen sich übrigens meines Erachtens noch ganz erheblich verringern, wenn man den Meisseln eine besondere Form giebt. Der schwierigste, anstrengendste und am meisten Zeit beanspruchende Theil der Meisseloperation ist die Durchtrennung der Corticalis, die Bildung der Knochenrinne, in der dann weiter in die Tiefe gegangen wird. Kann man durch irgend welche Maassnahmen die Dauer dieses Actes abkürzen und zugleich die Bildung der Rinne erleichtern, so muss dies nicht allein der Operation als solcher zu Gute kommen, sondern auch die ev. Gefahren der Erschütterung ganz wesentlich herabmindern.

Um eine Rinne zu bilden, muss der gewöhnliche Meissel ja einmal von der einen und dann von der anderen Seite schräg in die Tiefe geführt werden, so dass die beiden Schnittflächen im spitzen Winkel auf einander treffen. Wenn man nun diese beiden Schnittflächen nicht wie bisher mit zwei Meisselschlägen, sondern mit einem

einzigen bilden kann, so muss man selbstverständlich in der Hälfte der Zeit zum Ziele kommen wie früher. Aus dieser Betrachtung heraus habe ich mir von unserem Ober-Maschinisten einige Meissel anfertigen lassen, die dasselbe in vorzüglicher Weise leisten. Sie sind gebaut, wie die zu bildende Rinne, d. h. es sind Hohlmeissel, bei denen die Schneide aber nicht die Form eines Bogens hat, sondern die eines mehr oder weniger spitzen Winkels. Ausserdem habe ich mir die Griffe der Meissel nach oben abbiegen lassen, und die schneidende Rinne kurz gehalten und zwar aus verschiedenen Gründen.

Fig. 1.

Erstens muss ein solcher Meissel, wenn er mehr schneiden als ausbrechen und rasch vorwärts kommen soll, natürlich möglichst tangential angreifen und das ist wieder nur schlecht oder gar nicht möglich, wenn Schneide und Griff eine gerade Linie bilden. Ein so gebauter Meissel würde statt vorwärts schräg in die Tiefe dringen und sich festlaufen.

Dadurch dass die Schneide des Meissels immer in nahezu tangentialer Richtung fortbewegt werden kann, ist auch eine Verletzung der Dura, wenn man mit diesem Meissel den Knochen vollständig durchtrennen will, fast absolut ausgeschlossen. Mir ist wenigstens

bei meinen vielfachen Versuchen nie eine Verletzung der Dura passirt. Natürlich muss man, um die Rinne nicht allzubreit werden zu lassen, in diesem Falle ganz schmale Meissel für die Tiefe benutzen.

Fig. 2.



Da bei so construirtem Instrumente die treibende Gewalt fast ausschliesslich in tangentialer Richtung wirkt, der Meissel sich ausserdem nicht so leicht festklemmen und dadurch die ganze Wucht des Hammerschlags auf den Schädel übertragen kann, so dürfte auch die Einwirkung auf das Gehirn, die etwaige Gefahr einer Erschütterung desselben eine erheblich geringere geworden sein, als beim Hantiren mit dem gewöhnlichen Meissel, ganz abgesehen davon, dass diese schon durch die doppelt so rasche Beendigung der Operation wesentlich herabgemindert ist.

Es arbeitet sich mit diesen Meisseln, von denen ich nebenstehend einige Abbildungen bringe, wirklich recht gut. Bei meinem ersten Versuch war ich selbst ganz erstaunt über die Raschheit und Leichtigkeit, mit der ich vorwärts kam. Ich kann diese Meissel denen, die die temporäre Resection mit dem Meissel ausführen wollen oder müssen, weil andere, theuere Apparate ihnen nicht zur Verfügung oder zur Hand sind, nur angelegentlichst empfehlen.[1])

Zum Schluss erfülle ich die angenehme Pflicht, meinem hochverehrten Chef, dem Herrn Geheimrath Wagner für die Anregung zu dieser Arbeit, und die liebenswürdige Unterstützung bei Anfertigung derselben, meinen gehorsamsten Dank auszusprechen.

1) Anm. Die Herstellung der Meissel hat die Firma Hermann Härtel Breslau, Weidenstr. 33 übernommen; es sind daran gegenüber obigen Abbildungen einige unbedeutende technisch bedingte Aenderungen vorgenommen.

XIII.

Aus der chirurgischen Klinik zu Greifswald (Director Prof. Dr. Bier).

Beitrag zur chirurgischen Behandlung der Enteroptose.

Von

Dr. A. Blecher,

Stabsarzt, commandirt zur Klinik.

So wie im letzten Jahrzehnt mit den Fortschritten der Wundbehandlung und Operationstechnik die Radicaloperation der Brüche die Bruchbänder fast völlig verdrängt hat, beginnt jetzt auch die Heilung der ätiologisch stammverwandten Enteroptose auf operativem Wege mehr und mehr an Stelle der Bandagenbehandlung zu treten.

Den Anfang auf diesem Wege hat die Radicaloperation der Nephroptose gemacht, deren Kenntniss am ältesten ist, und die Nephropexis ist jetzt chirurgisches Allgemeingut geworden.

Es folgte dann die Operation der Gastroptose; der erste Operateur war Duret[1]) 1897; durch einen von zwei Finger breit unterhalb des Schwertfortsatzets bis fünf Finger breit oberhalb der Symphyse reichenden Schnitt spaltet er bis auf das Peritoneum, dieses eröffnet er vier bis fünf Finger breit unterhalb des oberen Hautwundwinkels; er führt dann nach Zurückdrängung der Leber, am Pylorus beginnend, einen Seidenfaden 3 mal abwechselnd durch Serosa und Muscularis des Magens und das in der Wunde enthaltene Peritoneum parietale, die beiden Fadenenden werden noch durch die Muskel-Fascienschicht geführt und verknotet. Die vordere Magenwand ist innerhalb einer Linie von 6—7 cm, die parallel der kleinen Curvatur verläuft, an die Bauchwand befestigt.

Eine zweite Operationsmethode gab Rovsing[2]) an; er führt durch die Serosa und Muscularis der vorderen Magenwand, je 3 mal aus- und einstechend, in 3 Höhen 3 Seidenfäden parallel den Curvaturen; die Faden derselben werden durch die Bauchwand nach aussen geführt und nach exacter Schichtnaht der Bauchdecken über einer

1) Revue de chirurgie. 1896. S. 430ff.

2) Archiv f. klin. Chirurgie. LX. Bd. S. 815ff.

Gazerolle geknotet. Zur Erzielung einer breiteren Verklebungsfläche scarificirt er die Serosa des Magens zwischen den Fäden und das Peritoneum. Er operirte in dieser Weise 3 Fälle.

Eine ähnliche Operation hat dann Hartmann[1]) in einem Falle von Erweiterung und verticaler Dislocation des Magens ausgeführt. Nachdem er das Antrum pyloricum mit 4 Seidenfäden gefaltet hatte, um die Erweiterung zu beseitigen, fixirte er durch dieselben langgelassenen Fäden den gerafften Theil des Magens an das Peritoneum parietale des Zwerchfelles hinter dem linken Rippenbogen.

Trotzdem nun in allen 5 Fällen die Operationen einen guten Erfolg hatten, die dyspeptischen und neurasthenischen Beschwerden verschwanden und der Ernährungszustand sich wesentlich verbesserte, kann man sie nicht als ideale bezeichnen.

Wir dürfen bei der Befestigung des Magens nicht auf dieselbe Weise verfahren wie etwa bei der Niere, deren breite und feste Verwachsung mit der hinteren Bauchwand als erstrebenswerthes Ziel gilt. Der Magen ist ein Organ, das normaler Weise bei jedem Athemzuge, bei jeder Aenderung seines oder des Füllungszustandes der Därme, kurz bei jedem Wechsel des intraabdominellen Druckes gezwungen ist, seine Lage zu verändern, und dies auch innerhalb bestimmter Grenzen stets thut.

Dieser Beweglichkeit wird der Magen bei den oben geschilderten Anheftungsarten gänzlich beraubt; die Folge muss sein, dass durch alle die Umstände, welche eine Lageverschiebung bei dem normalen Magen bewirken würden, an der Anheftungsstelle an das Peritoneum eine Zerrung verursacht wird; schon die Leber, welche in Rückenlage während der Operation sinkt, wohl auch nach oben zurückgehalten wurde (so im Fall Duret und ähnlich im 3. Falle Rovsing), wird bei aufgerichteter Stellung den Magen herabdrängen. Wenn wir bedenken, wie oft als Ursache schwerer und schmerzhafter Magenaffectionen Verwachsungen des Magens gefunden werden, ist es eigentlich zu verwundern, dass diese Art der Magenanheftung in 4 der oben erwähnten Fälle keine derartigen Folgen gehabt hat; denn ich stehe nicht an, die in dem Fall Hartmann nach der Operation aufgetretenen ziehenden Schmerzen im Epigastrium nach der Mahlzeit auf Zerrung der Magen-Bauchfellverwachsung zu erklären.

Eine ideale Gastropexis muss also den Magen fixiren, ohne ihm seine Verschiebungsmöglichkeit gegenüber dem Bauchfell und den übrigen Organen völlig zu nehmen; dies kann, wenn wir als patho-

1) Société de chir. 19. April 1899. Semaine médicale. 1899.

logisch-anatomische Ursache der Gastroptose die Erschlaffung und Verlängerung der Aufhängebänder betrachten und wir die völlige Wiederherstellung der normalen Verhältnisse erstreben, nur durch eine Verkürzung dieser Bänder geschehen.

Herr Professor Bier, dem ich an dieser Stelle meinen verbindlichsten Dank für Ueberlassung dieser Arbeit sage, hat dies an 4 Fällen in folgender Weise ausgeführt: 3 bis 4 Fäden werden dicht unter der Leber durch das Ligamentum gastrohepaticum ein- und ca. 1 cm tiefer wieder ausgeführt, in derselben Weise noch einmal in der Mitte des Bandes und zum dritten Male oberhalb der kleinen Curvatur: beim Anziehen und Verknoten der Fäden werden in dem Ligament zwei Querfalten gebildet, es wird gerafft und der Magen so in die Höhe gezogen. Der erste Faden liegt dicht neben dem Ligamentum hepatico-duodenale und fasst die Serosa-Muscularis der Pförtnergegend und die Kapsel der Leber mit, die andern Fäden schliessen sich in der Richtung nach der Cardia an.

Bei zwei von diesen Fällen hat Herr Professor Bier, um die Fixation zu sichern, in der Mitte der rechten Hälfte der Magenvorderfläche 2 Nähte durch die Serosa und entsprechend durch Kapsel und oberflächliches Gewebe des linken Leberlappen-Randes gelegt; es wird auf diese Weise der Magen aus der herabgeklappten in die normale schräge Stellung gebracht. Da die Fixation hier an ein Organ stattfindet, das gleichfalls bei verschiedener Körperstellung, Athembewegungen u. dgl. Lageveränderungen eingeht, hat sie wohl nicht die oben angeführten Gefahren der Befestigung an die Bauchwand.

Hervorheben möchte ich noch, dass Herr Professor Bier diese Operation zum ersten Male am 5. November 1897, also vor der ersten Operation von Rovsing, ausgeführt hat.

In ähnlicher Weise hat Herr Professor Bier in einem Fall von Colonoptose mit 4 Seidennähten das Mesocolon gerafft und das Colon an seine normale Stelle gebracht.

Es folgen die 5 Krankengeschichten.

1. Fall, operirt am 5. November 1897 (Kiel). 36jährige Frau aus gesunder Familie, die in ihrer Jugend nie ernstlich krank gewesen ist. Als Mädchen von 20 Jahren hatte Patientin manchmal nach Anstrengungen leichte Magenschmerzen. Vor 7 Jahren begann das jetzige Leiden der Patientin mit andauernden Schmerzen in der Magengegend und Appetitmangel. Vor 4 Jahren erkrankte Patientin plötzlich stärker mit heftigem Erbrechen (kein Blutbrechen, doch soll der Stuhlgang theerartig ausgesehen haben); nach achttägiger ärztlicher Behandlung waren die Hauptbeschwerden verschwunden, doch dauerten die Magenschmerzen und die Appetitlosigkeit fort, auch trat öfters Erbrechen auf. In den letzten

2 Jahren waren die Schmerzen noch stärker als sonst, das Erbrechen war sehr häufig, manchmal ohne Ursache; die Schmerzeu waren in der Regel Morgens nicht vorhanden, wohl aber später, wenn Patientin einige Stunden auf gewesen war. Nach dem Bericht des behandelnden Arztes soll Pat. in der letzten Zeit ein kachektisches Aussehen angenommen haben.

Jetzt leidet Pat. hauptsächlich an Appetitlosigkeit und Magenschmerzen, die nach dem Essen auftreten. Kein Partus, Menses normal.

Befund: Schlecht genährte Frau von graugelber Farbe. Bauchdecken schlaff. Percussion ergiebt die untere Magengrenze in Nabelhöhe, auch bei Aufblähung des Magens ist dieselbe nicht verändert. Lungenlebergrenze an normaler Stelle. Leber nicht palpirbar. Aufblähung des Dickdarmes treibt die Bauchgegend unterhalb des Nabels ziemlich gleichmässig auf. Man fühlt im Epigastrium rechts und links von der Mittellinie eine Resistenz, welche die Aortenpulsation deutlich fortleitet; rechts empfindet Pat. Schmerzen bei der Palpation. Körpergewicht 84 Pfd.

Bei Auspressung des auf vorher ausgespülten Magen gereichten Probefrühstückes nach 2 Stunden findet sich höchstens ein Theelöffel Schleim. Derselbe enthält keine HCl, dagegen Milchsäure. Bei der Aushebung 1½ Stunden nach der Darreichung ergaben sich etwa 30 ccm Weissbrotreste mit Schleim vermischt; wiederum keine freie HCl., dagegen Milchsäure.

Am 5. November wird in Chloroform-Aether-Narkose die Laparotomie gemacht. Der Magen wird hervorgezogen und erweist sich als stark herabgesunken, so dass die grosse Curvatur fast bis zur Symphyse herabreicht; bedingt ist diese Senkung durch die Verlängerung des Ligamentum gastrohepaticum einerseits, andererseits durch eine starke Dilatatio ventriculi. Weder am Magen oder Darm findet sich eine Geschwulst oder Verengerung; ebenso ist keine Wanderniere vorhanden.

Es wird nun erstens das Ligament durch 4 Seidennähte gerafft, sodann werden in die vordere Magenwand 3 Querfalten durch Lembertsche Nähte gelegt. Bauchdecken-Etagennaht.

15. November. Reaktionsloser Verlauf. Heilung per primam. Nähte entfernt.

28. November. Entlassen. Pat. kann leichte Kost vertragen. Schmerzen sind nicht wieder aufgetreten.

7. März 1899. Pat. hat 25 Pfd. zugenommen (110 Pfd.). Es besteht völliges Wohlbefinden. Die Besserung trat allmählich auf.

Seit Mai 1898 ist das Befinden andauernd gut.

26. Mai 1899. (Den Befund verdanke ich Herrn Oberarzt Dr. Sick-Kiel). Pat. sieht blühend aus; sie hält noch etwas Diät, hat dabei keine Beschwerden, es besteht noch geringe Neigung zur Obstipation. Sie wiegt jetzt 101 Pfd. Sie hat im Frühjahr eine Periode gehabt, wo sie an Appetitlosigkeit und Aufstossen litt. Die Palpation des Magens ist schmerzlos, seine unterste Grenze reicht auch im Stehen mit Luft aufgeblasen bis Fingerbreite über der Nabelhorizontalen. Derselbe Befund auch bei Anfüllung mit einem Glas Wasser. Narbe ist schmerzlos. Adhäsionsbeschwerden bestehen nicht.

2. Fall. operirt am 10. Juni 1899. 43jährige Frau aus gesunder Familie. Sie ist als Kind und Mädchen stets gesund gewesen, hat im

21. Lebensjahre vorübergehend an Stuhlverstopfung gelitten. Sie hat nie ein Corsett getragen, aber von früh auf die Rockbänder sehr fest angezogen. Pat. hat im Jahre 1883 geheirathet, sie hat 12 Kinder, das letzte hat sie im Juni 1898 geboren.

Im Jahr 1893 wurde sie wegen Gallensteinen in der hiesigen Klinik operirt. Seit dieser Zeit hat sie Beschwerden, die ihren Sitz im Magen und in der rechten Seite haben. Im Jahre 1895 fiel sie mit einem Tragholz und zwei gefüllten Wassereimern hin; danach wurden die Schmerzen in der rechten Seite stärker, sie liess sich 1896 in die Klinik aufnehmen; hier wurde eine rechtsseitige Wanderniere festgestellt und angenäht.

Nach der letzten Entbindung wurden die Magenbeschwerden bedeutend stärker. Es bestanden gleich nach dem Essen heftige Schmerzen, kein Erbrechen, dagegen Aufstossen. Frühmorgens waren die Magenschmerzen nicht vorhanden, traten aber beim Arbeiten im Laufe des Tages auf. Pat. hatte andauernd ein Gefühl der Völle im Leib, als ob „ein Sack darin hinge". Bezüglich der Nahrung giebt Pat. an, dass sie in der letzten Zeit Noth gelitten und sich fast nur von Kartoffeln, Brod und Kaffee genährt habe. Wegen der Schmerzen ass Pat. schliesslich immer weniger, sie magerte ab und wurde schwach.

Befund: Mässig abgemagerte, aber nicht sehr krank aussehende Frau. Körpergewicht 100 Pfd. Brustorgane gesund. Leberdämpfung normal. Die angenähte rechte Niere ist deutlich zu fühlen. Im rechten Hypochondrium die Narbe der Gallensteinoperation. Der Magen ist stark gesenkt; nach Auftreibung mit Kohlensäure findet sich die obere Grenze 1 cm oberhalb der Nabelhorizontalen, die untere in der Mitte zwischen Nabel und Symphyse. Nach einer Stunde ausgehebertes Probefrühstück ergiebt 40—50 ccm Rest. Das Filtrat reagirt sauer, enthält freie Salzsäure, keine Milchsäure.

Am 10. Juni wird nach üblicher Vorbereitung in Aether-Narkose der Bauchschnitt gemacht. Der stark herabgesunkene Magen wird in der angegebenen Weise gehoben und sodann noch durch 2 Nähte an die Leber fixirt. Bauchnaht.

20. Juni. Reactionsloser Verlauf. Fäden entfernt. Heilung per primam.

14. Juli. Entlassen. Pat. fühlt sich noch etwas schlaff, doch bekommt ihr das Essen vorzüglich ohne Beschwerden. Gewicht 100½ Pfd.

Bei der Nachuntersuchung am 30. Mai 1900 gab Pat. an, dass sie fast keine Schmerzen mehr habe, das Gefühl der Völle sei ganz weggeblieben. Sie habe guten Appetit, vertrage auch alles, nur Kartoffeln dürfe sie nicht viel essen.

Sie ist vor 6 Wochen entbunden worden. Körpergewicht 112 Pfd. Pat. sieht frisch und gesund aus. Es besteht Hängebauch, Bauchdecken sind schlaff. Bei maximalem Aufblähen reicht die untere Grenze des Magens 3 Finger unter die Nabelhorizontale hinunter; die kleine Curvatur ist sichtbar; sie findet sich 2 Finger breit unter der Spitze des Schwertfortsatzes.

3. Fall, operirt am 11. Januar 1900. 59jähriger Mann aus gesunder Familie, der bis auf Typhus stets gesund gewesen ist. Seit 8 Jahren

hat Pat. nur noch wenig Zähne, hat daher wenig kauen können, hat aber trotzdem sehr rasch gegessen, spec. z. B. Mittagessen in höchstens einer Viertelstunde; er ist gleich nach dem Essen seiner Arbeit wieder nachgegangen. Seit 5 Jahren leidet Pat. an Verdauungsbeschwerden; dieselben begannen mit Stuhlverstopfung, die die Anwendung von Abführmitteln nothwendig machten; später trat dann öfteres Aufstossen nach dem Essen ein, dagegen nie Erbrechen; ebensowenig ist Blut oder Schwarzfärbung des Stuhlganges bemerkt worden. In letzterer Zeit traten Magenschmerzen nach dem Essen auf. Seit 6 Wochen ist Pat. angeblich stärker abgemagert, da er wegen der Magenschmerzen nach dem Essen fast nichts zu sich genommen habe.

Befund: Mittelgrosser Mann mit eingefallenem Gesicht, blasser Gesichtsfarbe. Er ist stark abgemagert. Muskulatur schlaff. Körpergewicht 56 kg. Lungen- und Herzbefund zeigen nichts Krankhaftes. Zunge leicht belegt, Appetit gering, Stuhlgang sehr angehalten. Abdomen stark eingezogen, Hypogastrium jedoch leicht vorgewölbt; in der rechten Seite desselben geringe Druckempfindlichkeit, man fühlt daselbst eine undeutliche Resistenz. Im Uebrigen ist das Abdomen weich und schmerzlos. Per rectum nichts Krankhaftes zu finden. Mehrmaliges Aushebern des Magens eine Stunde nach dem Probefrühstück ergiebt fast noch das ganze Genossene; Filtrat reagirt sauer, hat keine freie Salzsäure, deutlich Milchsäure. Beim Aufblähen steigt die untere Magengrenze bis 4 Finger breit unter den Nabel herab, ohne dass die Resistenz deutlicher würde oder ihre Lage veränderte, die obere Magengrenze ist nicht sicher festzustellen.

11. Januar. Operation in Narkose. Nach Eröffnung der Bauchhöhle findet sich am Magen oder Darm kein Tumor oder Stenose, sondern nur ein starkes Herabhängen des Magens, bedingt durch abnorme Verlängerung des Ligamentum gastrohepaticum. Dasselbe wird durch 3 Nähte gerafft und der Magen dadurch hochgelagert. Naht der Bauchdecken. Reactionsloser Verlauf.

22. Januar. Nähte entfernt. Heilung per primam. Der Appetit hat zugenommen, Schmerzen sind verschwunden, Stuhlgang ist noch sehr angehalten. Regelmässige Eingiessungen.

30. Januar. Appetit ist gut. Pat. giebt an, dass er fühle, die Speisen bekämen ihm besser, er habe kein Aufstossen mehr, das Gefühl der Völle bestehe nicht mehr. Stuhlgang ist etwas regelmässiger geworden.

31. Januar. Entlassen. Gewicht 56½ kg.

31. Mai. (Den Befund verdanke ich Herrn Dr. Gaul-Glowitz.) Das Das subjective Befinden des Patienten ist gut. Keine Magenbeschwerden ausser leichtem Druck in der Magengegend bei schwerem Heben und Tragen. Kein Aufstossen. Stuhlgang täglich, fast regelmässig, erfordert noch gelegentlich leichte Abführmittel (Buttermilch, Hamburger Thee), Körpergewicht 62½ kg. Magenspülung ergiebt nie unverdaute Speisereste. Die untere Magengrenze liegt bei Aufblähung 6 cm über dem Nabel, 9 cm unter dem Schwertfortsatze. Die Diät bestand in gemischter Kost, mit viel Milch und viel Butter. Pat. ist mit dem Erfolg der Operation sehr zufrieden.

4. Fall, operirt am 3. April 1900. 28jährige Frau aus gesunder Familie. Pat. ist früher nie krank gewesen, hat speciell nie an Verdauungsstörungen gelitten. Sie hat 3 Geburten durchgemacht, letzte im Juli 1899, sie hat nach dieser Entbindung 14 Tage gelegen, ist aber nicht gewickelt worden. Sie hat ein Corsett nur Sonntags getragen, ihre Röcke nur lose oberhalb der Hüften geschnürt. Nach Tisch hat sie stets eine einstündige Ruhepause gehabt. Seit ihrer letzten Entbindung leidet sie an Appetitlosigkeit und Völlegefühl im Magen, ferner tritt Nachts gegen 11—12 Uhr oft Ziehen im Magen ein. Kurz vor Weihnachten erkrankte Pat. unter Stichen in der linken Seite; vom behandelnden Arzte wurde eine Lungenentzündung festgestellt. Sie wurde deswegen erst im Krankenhause, dann zu Hause behandelt. In der letzten Zeit sind nun die Magenbeschwerden, Schmerzen nach dem Essen und Aufstossen stärker geworden, Pat. hat wenig gegessen und ist abgemagert.

Befund: Grosse Frau von starkem Knochenbau, aber schwächlicher Muskulatur. Ueber beiden Lungenspitzen Athemgeräusch leise, inspiratorisch zahlreiche, kleinblasige Rasselgeräusche, rechts hauchender Charakter des Athemgeräusches. Körpergewicht 115 Pfd. Der Magen ist stark herabgesunken und ausgedehnt. Bei maximaler Aufblähung reicht sein unterer Rand dicht an die Bispinallinie heran, sein oberer liegt zwischen Nabel und Schwertfortsatz. In der Mitte zwischen Nabel und Symphyse fühlt man einen kleinen strangartigen Tumor, der sich deutlich rollen lässt. Auf der rechten Beckenschaufel fühlt man eine etwa gänseeigrosse Geschwulst, welche unter den Fingern entweicht. (Rechte Niere.) Der Uterus liegt retroflectirt, die rechten Adnexe sind zu palpiren. Der eine Stunde nach dem Probefrühstück ausgeheberte Mageninhalt (40 bis 50 ccm) reagirt sauer, enthält weder freie Salz- noch Milchsäure.

Nach Vorbereitung am 3. April 1900 in Chloroformnarkose Operation. Eröffnung der Bauchhöhle in der Mittellinie. Der Magen ist stark nach unten gesunken und dilatirt, er sieht hellgrau und verfärbt aus. Die obere Curvatur liegt unterhalb des Nabels. Geschwulst ist nirgends vorhanden. Verkürzung des Ligamentum gastrohepaticum in beschriebener Weise. Fixation des Magens an die Leber. Bauchnaht.

Der Heilungsverlauf war bis auf geringe Stichcanaleiterung der Bauchwunde reaktionslos.

Befund vom 31. Mai: Pat. hat keine Beschwerden mehr, isst mit gutem Appetit. Körpergewicht 126 Pfd. Bei maximalem Aufblähen steht der untere Rand des Magens 4 Finger breit unter dem Nabel, die kleine Curvatur tritt nicht deutlich hervor, die Magenwölbung und der tympanitische Schall reicht bis zum Schwertfortsatz.

Fall von Colonoptose, operirt am 23. Januar 1900. 31jähriger Mann aus gesunder Familie, ist früher nie krank gewesen, speciell nie verdauungskrank. Seit seinem 14. Lebensjahre hat er zur Befestigung des Beinkleides einen Riemen um den Leib getragen, den er immer fest angezogen hat. Sein jetziges Leiden begann vor mehreren Jahren mit Verstopfung, später stellten sich auch Stiche in der linken Seite ein. Im Jahre 1898 war er mehrere Wochen ohne Erfolg in Behandlung der medicinischen Klinik. Der Stuhlgang setzte in letzter Zeit stets 3 bis 4 Tage aus und war nur durch Einläufe oder Abführmittel zu erzielen.

Seit Weihnachten 1899 hat er der Schmerzen in der linken Bauchseite wegen nicht mehr gearbeitet.

Befund: Blasser, mittelgrosser Mann in mässig gutem Ernährungszustande. Gewicht 125 Pfd. Ausser über Stuhlverstopfung und zeitweilige Schmerzen in der linken Bauchseite klagt er noch darüber, dass er manchmal das Gefühl habe, „als ob das ganze Gedärme nach unten sänke", oft auch, als ob die „Winde sich in der linken Seite festsetzten". Man fühlt eine undeutliche Resistenz oberhalb des linken Ligamentum Poupartii; beim Aufrichten fühlt man dieselbe über der linken Beckenschaufel in Kinderfaustgrösse etwas deutlicher (linke Niere). Eine zweite gleichfalls sehr undeutliche Resistenz ist unterhalb des linken Rippenbogens zu fühlen, daselbst werden Schmerzen angegeben. Aufblasen des Dickdarmes giebt keinen unzweideutigen Befund. Da die Beschwerden des Pat. sich bei Diät, Abführmitteln u. dgl. nicht bessern, wird am 23. Januar die Probelaparotomie gemacht. Nach Eröffnung der Bauchhöhle findet sich eine fast bis zur Symphyse reichende Schlingenbildung des Colon transversum, jedoch nur der linke Abschnitt ist betheiligt; das Mesocolon dieses Theiles ist ausserordentlich lang. Die beiden Flexuren scheinen nicht wesentlich dislocirt. Das Mesocolon wird durch 3 Seidennähte gerafft. Bauchdeckennaht. Der Wundverlauf war reactionslos, doch trat eine linksseitige Pneumonie auf; im Anschluss daran bildete sich ein Pleuraerguss, der allmählich zurückging.

Am 16. Februar wurde Patient in häusliche Pflege entlassen.

Befund vom 31. Mai: Pat. ist mit dem Erfolg der Operation sehr zufrieden; die Schmerzen sind ganz verschwunden, sie treten nur bei besonderen Anstrengungen auf. Er hat seine Arbeit wieder in vollem Umfange aufgenommen. Der Stuhlgang ist regelmässig, manchmal noch leichte Verstopfung. Pat. trägt jetzt nur Hosenträger, keine Riemen mehr.

Bei allen 4 Fällen von Gastroptose fand sich bei der Operation, dass es sich um die Form der Dislocation des Magens handelte, die von Meinert[1]) als subvertical, von Hertz[2]) als Angelhakenform bezeichnet ist.

Der cardiale Theil war ausgezogen — die Cardia ist ja unbeweglich fixirt — der schon normal etwas bewegliche Pylorus war herabgesunken, wie es ja auch von Meinert für die Mehrzahl der Fälle angenommen wird. Das Antrum pyloricum hing erweitert an dem ausgezogenen Omentum minus in Schlingenform herab; der Pylorus erwies sich in allen Fällen als durchgängig.

In zwei Fällen (1 u. 4) fand sich an dem gesunkenen Magen noch eine gleichmässige Erweiterung, die im ersten Falle Veranlassung zur Gastroplication wurde.

---

1) Meinert, Sammlung klin. Vorträge. N. F. 115/116. Centralbl f. Chirurgie. 1896. S. 301.

2) Hertz, Abnormitäten in der Lage und Form der Bauchorgane u. s. w. Berlin 1894. S. 25.

Was nun den klinischen Befund bei diesen 4 Fällen betrifft, so muss ich bezüglich der Diagnose bemerken, dass nur zwei, Fall 2 und 4, als solche erkannt und operirt wurden. Bei den beiden andern Fällen war Verdacht auf malignen Tumor vorhanden, wofür namentlich im Fall 3 das eigenartig kachektische Aussehen zu sprechen schien. Es ist dieser diagnostische Irrthum nicht ungewöhnlich, schon Glénard weist darauf hin, dass derartige Kranke eher für tuberculös oder carcinomatös gehalten würden, und auch von den Rowsing'schen Fällen sind zwei mit dieser Diagnose in das Krankenhaus gekommen.

Es kam hinzu, dass das Haupt- und beweisende Symptom der Gastroptose die Sichtbarmachung der kleinen Curvatur in diesen beiden Fällen nicht gelang; woran dies gelegen hat, kann ich mit Sicherheit nicht angeben. Bei Fall 3 ist es mir wahrscheinlich, dass die ziemlich straffen Bauchdecken das Sichtbarwerden der kleinen Curvatur verhindert haben; es ist möglich, dass in Fall 1 nicht die von Meinert[1] geforderten Mengen von 6,0 Acid. tart. und 8,0 Natr. bicarbonic. die in den übrigen Fällen gebraucht wurde, zur Verwendung bei maximaler Aufblähung kam.

In Fall 2 u. 4 war die kleine Curvatur deutlich sichtbar, einmal zwischen Nabel und Schwertfortsatz, das andere Mal dicht über der Nabelhorizontalen, man sah das Epigastrium leer und in ihm die Pulsation der Aorta. In allen 4 Fällen zeigten sich jedenfalls bei der Operation selbst, dass nach der Eröffnung der Bauchhöhle der ganze Magen sich weit unter den Nabel herunterlagern liess, es sich also um Gastroptosen 3. Grades handelte, was in 2 Fällen nach klinischem Befund nicht angenommen werden konnte.

Die Dilatation war in einem Falle klinisch festgestellt; in dem ersten, jedenfalls, wie schon oben erwähnt, nicht genügend aufgeblähten dagegen nicht gefunden worden. Andrerseits machten in Fall 2 u. 3. die Mägen klinisch den Eindruck der Erweiterung, während sie sich bei der Operation von normaler Grösse fanden.

Diese abnorme Erweiterungsfähigkeit der gastroptotischen Mägen ist vielfach mit Ektasie verwechselt worden, von Andren durch Atonie erklärt worden. Meinert[2]) bezeichnet diese Eigenschaft der gastroptotischen Magenwand als „elastische Dehnbarkeit" und erklärt sie als „eine Anpassung an die durch labile oder stabile Stenose der unteren Thoraxapertur veränderten Verhältnisse des Bauchraums". Ich glaube, dass es sich um eine Schwäche des muskulösen Theils der Magen-

1) Meinert, Sammlung klin. Vorträge. N. F. Nr. 115/116. Centralblatt f. innere Medicin. 1896. S. 301ff.

2) Meinert, l. c. S. 224, 225.

wand handelt, die zum grössten Theil durch die auch der Gastroptose zu Grunde liegenden allgemeinen Ursachen bedingt sind. Vielleicht führt die dauernde Zerrung der im Omentum minus verlaufenden Geflechtnerven, welche die Magenmuskulatur versorgen, zu einer Parese resp. Lähmung derselben.

Bei längerem Bestehen muss dann aus diesem Zustande der leichten Erschlaffung, der bei Nahrungsaufnahme zur Stauung führt, eine dauernde Erweiterung werden, genau wie sich bei geschwächter Herzmuskulatur leicht Dilatationen entwickeln.

Die Schwäche der Magenmuskulatur wird auch bei der motorischen Function hervortreten, sowohl hinsichtlich der Fortbewegung des Speisebreis als der Verkleinerung der Speisetheilchen.

Die erstere Thätigkeit wird bei stärkerer Gastroptose dadurch erschwert, dass die Hubhöhe (Oser)[1]) wegen der Senkung des Magenbodens zum Pförtner, resp. der fast stets fixirt bleibenden Pars secunda des Zwölffingerdarmes, dessen Pars prima dem dislocirten Pförtner zu folgen pflegt (Hertz)[2]) und damit die Arbeitsleistung für die Magenmuskulatur grösser geworden ist; zugleich werden für ihre Contractionsfähigkeit durch die Ueberdehnung, die als nothwendige Folge der fehlenden Unterlage der Därme eintritt, ungünstige Bedingungen geschaffen. (Kelling)[3]).

Die klinische Untersuchung ergab nach Darreichung des Ewald-Boas'schen Probefrühstücks

bei Fall 1 nach 2 Stunden wenig Schleim, nach 1 1/2 Stunden ca. 30 ccm Rest, keine Salzsäure, Milchsäure.

Bei Fall 2 nach 1 Stunde 40 bis 50 ccm Rest; freie Salzsäure, keine Milchsäure.

Bei Fall 3 nach 1 Stunde fast noch das ganze Frühstück, Speisetheile nicht zerkleinert, keine Salzsäure, Milchsäure.

Bei Fall 4 nach 1 Stunde 40 bis 50 ccm Rest, Reaction sauer, keine freie Säuren.

Es bestand also in allen Fällen eine Störung der motorischen Thätigkeit, am stärksten merkwürdiger Weise bei einem Magen, der nicht dilatirt war, ein Beweis, dass diese Störung nicht Folge der etwa eingetretenen Erweiterung, sondern nur der primären Muskelschwäche ist. Der Chemismus des Magens pflegt bei reiner Gastroptose keine Veränderungen zu zeigen; wenn solche vorhanden, lassen sie sich aus anderen Ursachen herleiten, doch ist eine chemische Unter-

1) Oser, Wiener Klinik. 1881. Nr. 1.

2) Hertz, l. c. S. 33 u. 34.

3) Kelling, Sammlung klinischer Vorträge. N. F. Nr. 144.

suchung des Mageninhaltes in Hinsicht auf die diätetische Behandlung von grösster Wichtigkeit.

Von unseren 4 Fällen ist bei einem keine gröbere Störung vorhanden; in Fall 4 bestand bei mässiger Dilatation wohl Herabsetzung der Salzsäuresecretion, in Fall 1 und 3 lässt sich das Fehlen der Salzsäure und Auftreten der Milchsäure durch die Stauung bei der starken Dilatation, resp. Atonie leicht erklären.

Weitere Symptome der gestörten Magenverdauung sind Erbrechen, Aufstossen und Schmerzen.

Das Erbrechen, das bei Gastroptose nicht constant ist, — es fand sich nur bei der ersten Patientin — kann mechanisch oder reflectorisch sein.

Leichtere Motilitätsstörungen und Stauungen wie in unseren Fällen, dürften wohl kaum genügen, um ein Erbrechen auf rein mechanischer Grundlage herbeizuführen, wohl aber kann es bei starkem Herabtreten des Pförtner und Verziehung des ersten Theiles des Zwölffingerdarms zu einer Knickung an der Flexura duodeni und damit zu einer Passagenbehinderung kommen (Hertz l. c.). In diesen seltenen Fällen und bei hochgradiger Erweiterung kann es dann zu Erbrechen kommen, das von Zeit zu Zeit auftretend grössere Mengen gährenden Mageninhaltes zu Tage fördert.

Das reflectorische Erbrechen, um das es sich wohl meistens handeln wird, tritt häufig und kurz nach der Aufnahme von Nahrung, selbst in kleineren Mengen auf. Die Belastung des Magens verursacht wahrscheinlich eine Zerrung der in dem Omentum minus verlaufenden Geflechtfasern — hauptsächlich der vom Vagus stammenden —, die Erbrechen auslöst.

Aufstossen fand sich bei allen 4 Fällen — auch ein Zeichen der gestörten Motilität: die mitverschluckte Luft wird nicht rasch genug in den Darm befördert, daneben entwickeln sich wohl aus dem gestauten Mageninhalt Gase.

Die Schmerzen sind in der Art und der Zeit ihres Auftretens sehr charakteristisch für Gastroptose; Rowsing[1]) giebt auch an, dass ihre Localisation differentialdiagnostisch sehr wichtig namentlich gegenüber denen bei Ulcus ventriculi wäre, da jene nur im Epigastrium, diese zugleich und am stärksten im Meso- und Hypogastrium auftreten; von unseren Patienten wurden die Schmerzen fast ausschliesslich ins Epigastrium verlegt; es ist dies auch nach der Art ihrer Entstehung von vorneherein natürlich. Die Schmerzen werden her-

1) Rowsing, l. c. S. 829.

vorgerufen von einer Zerrung der Geflechtfasern durch den herabgesunkenen Magen. Diese Zerrung wird weniger während ihres Verlaufs im Omentum minus auf sie einwirken, sondern vielmehr dort, wo sie fixirt sind, das ist dort, wo sie sich zum Plexus coeliacus vereinigen; hier also würde auch die Localisation der Schmerzen zu suchen sein. Meinert[1]) verlegt die Schmerzen, die er auch hauptsächlich im Epigastrium gefunden hat, gleichfalls in die Nervengeflechte, die die Vorderfläche der Aorta umspinnen; er hebt hervor, dass sie beim Herabsinken des Magens oberflächlichen und äusseren Insulten mehr ausgesetzt lägen. Die Schmerzen selbst werden als ziehende geschildert, sie sind mit dem Gefühl der Völle verbunden. Patientin No. 2 beschrieb dies Gefühl sehr drastisch — „als ob ihr ein schwerer Sack im Leib herabhinge."

Die Schmerzen sind Morgens nicht vorhanden, treten aber nach einiger Zeit des Umhergehens und Arbeitens auf (Fall 1 und 2); sie verschwinden wieder beim Niederlegen; sie stellen sich hauptsächlich kurz nach dem Essen ein und sind dann so stark, dass der Kranke aus Furcht vor ihrer Wiederkehr nicht zu essen wagt; diese Angst vor den Schmerzen nach der Nahrungsaufnahme, nicht die motorische Schwäche oder die geringe Passagebehinderung durch Abknickung, ist es vorzüglich, die den Ernährungszustand der Kranken so herunter bringt und Zustände von Abmagerung herbeiführt die Rowsing (l. c.) als Gastroptosekachexie bezeichnet.

Rowsing hebt in Bezug auf das Auftreten nach Nahrungsaufnahme als differentialdiagnostisch gegenüber Ulcus ventriculi hervor, dass die Quantität, nicht die Qualität der Speise entscheidend sei, in kleineren Mengen werden alle Nahrungsmittel vertragen, in grösseren auch indifferente nicht.

Zum Krankheitsbilde gehört ferner noch die Stuhlverstopfung, auch in den übrigen Fällen vorhanden, tritt sie besonders in Fall 3 in den Vordergrund. Sie war hier das erste Symptom des seit 5 Jahren bestehenden Leidens und wurde allmählich immer hartnäckiger. Die Verstopfung ist zurückzuführen auf die allgemeine Atonie des Magendarmcanals und Knickungen im Gebiet des durch den Magen herabgedrängten Dickdarms.

Bei dem 5. Falle handelte es sich um eine Colonoptose, und zwar eine des Colon transversum. Es war dies jedoch nicht die häufig in Verbindung mit Senkungen des Magens und abhängig davon gefundene Dislocation, wobei es im Ganzen in Guirlandenform mit

1) Meinert, l. c. S. 236.

einer oder mehreren Schlingen herabhängt, sondern hier war nur die linke Hälfte des Quercolons herabgesunken und ohne Betheiligung eines anderen Organes; auf die specielle Aetiologie in diesem Falle werde ich später zurückkommen.

Die Diagnose war vorher nicht auf eine Colonoptose gestellt worden. Wohl einerseits der straffen Bauchdecken wegen, andrerseits weil der Darm nicht durch andere gesunkene Organe am Hinaufsteigen gehindert wurde, gab das Aufblasen nicht den sonst entscheidenden und charakteristischen Befund.

Die Hauptsymptome waren in diesem Fall die Verstopfung, Schmerzen und Schweregefühl in der linken Seite. Die Verstopfung ist wie bei der Gastroptose. Folge der Atonie und der Stauung vor der Knickung, die hier an der Flexura lienalis liegen würde, die Atonie, auf deren specielle Entstehung ich später eingehen werde, ist aber als primäre Muskelschwäche die erste und Hauptursache. Dass etwa, wie z. B. Fleiner[1]) annimmt, die Erschlaffung rein mechanisch Ueberdehnung als Folge der Stauung vor der Abknickung sein soll, ist wenig wahrscheinlich, wenn wir bedenken, wie bei chronischem Ileus oberhalb der Verengerung gerade sehr lebhafte Peristaltik als Folge der passiven Dehnung auftritt.

Vielleicht werden dann bei stärkerem Herabtreten des Colons durch die Zerrung der in dem Aufhängebande verlaufenden motorischen Nervenfasern secundär noch die Muskeln gelähmt.

Der hindernde Einfluss der Abknickung bei Enteroptose auf die Fortbewegung des Darminhaltes ist vielfach bestritten worden, so von Ewald[2]), der darauf hinweist, dass jede nicht fixirte Abknickung durch die Peristaltik überwunden würde; wir müssen aber bedenken, dass ein atonischer Darm häufig nicht die Kraft dazu haben wird; jedenfalls deutet eine häufige subjective Angabe „dass die Winde sich in der linken Seite festsetzten", die wir ja auch bei sonstigen Stenosen vielfach finden, auf eine behinderte Passage an dieser Stelle hin. Die Schmerzen, die wie bei der Gastroptose als spannende und nach unten zerrende geschildert werden, sind ätiologisch wohl ebenso wie diese als durch Ueberdehnung der in dem Mesocolon verlaufenden sensiblen Sympathicusfassern anzusehen.

Was zunächst den Erfolg der Verkürzung des Mesocolons betrifft, so ist objectiv das Colon an normaler Stelle, der Patient ist arbeitsfähig, seine Beschwerden sind auf ein Minimum zurückgeführt —

1) Fleiner, Münchener med. Wochenschrift. 1895. 42—43.
2) Ewald, Berliner klin. Wochenschrift. S. 279.

allerdings ist ja die Frist von 4 Monaten zu kurz, um ein abschliessendes Urtheil zu fällen.

Vergegenwärtigen wir uns nun die Erfolge der Operation in unseren Fällen von Gastroptose, von denen die beiden ersten sicher auf die Bezeichnung Dauererfolg Anspruch machen können, da $2^1/_2$ und 1 Jahr seit der Operation verflossen sind.

Sogleich nach der Operation war das Hauptsymptom, die Schmerzen bei der Nahrungsaufnahme, wie weggeweht, dementsprechend stieg die Nahrungsaufnahme und auch das Körpergewicht nahm in kurzer Zeit zu, so am deutlichsten bei Fall 4, 11 Pfd. in 2 Monaten, Fall 3 in 3 Monaten 12 Pfd.; die Gewichtszunahme hat auch bei den früher operirten Patientinnen angehalten, trotzdem dieselben doch sicher wieder völlig ihre alte Lebensweise und Beschäftigung aufgenommen haben, trotzdem eine (Fall 2) inzwischen noch eine Schwangerschaft durchgemacht hat. Objektiv fand sich der Magen allerdings in Fall 1 und 3 an normaler Stelle, während in Fall 2 und 4 auch nach der Operation die kleine Curvatur noch sichtbar gemacht werden konnte. Ich werde später hiervon eine Erklärung geben.

Andere Momente, die etwa heilend hätten einwirken können, sind wohl mit Sicherheit auszuschliessen; die Diät im Krankenhause kann es nicht sein, denn alle Patienten waren schon vorher lange in ärztlicher Behandlung gewesen, uud nahmen nachher mit leichten diätetischen Vorsichtsmassregeln ihre alte Lebensweise wieder auf.

Wir müssen den Heilerfolg in der Operation, in der Hochnähung des Magens suchen, wie dies ja auch bei früher veröffentlichten Fällen von Rowsing und Hartmann zutrifft.

Diese Erfolge — und vor allem die dauernden — scheinen mir besonders gegen die Auffassung Stiller's zu sprechen, dass die mannigfachen subjectiven Beschwerden der Enteroptotiker nicht von der Verlagerung der Eingeweide, sondern von der angeborenen dyspeptischen Neurasthenie abhingen [1]).

Wie will er das Verschwinden der Beschwerden, das Steigen des Ernährungszustandes erklären, wo doch nach seiner Ansicht die Grundursache — „die Labilität und Schwäche der centralen und digestiven Nervensystems" — unverändert bestehen blieb. Es kommt noch hinzu, dass in allen operirten Fällen — nicht nur in unseren — sondern auch den früheren es hauptsächlich nervöse Symptome waren, die das Krankheitsbild beherrschten, denen gegenüber die geringen mechanischen Störungen nicht in Betracht kommen.

1) Stiller, Berliner klin. Wochenschrift. 1899. Nr. 36.

Dass es sich etwa um eine ja auch bei unbehandelter Gastroptose gelegentlich auftretende vorübergehende Periode subjectiven Wohlbefindens handeln sollte, ist wohl bei der langen Beobachtungsdauer der ältesten Fälle ausgeschlossen.

Es wird im Gegentheil durch die Operationserfolge die ursprüngliche Ansicht Glénard's wieder bestätigt, dass die Dyspepsie die Folge der Enteroptose sei und die Neurasthenie durch sie hervorgerufen werde.

Dass ferner in unseren Fällen speciell die Verkürzung des Ligamentum gastrohepaticum und die dadurch bewirkte Entspannung der in ihm verlaufenden Theile genügten, — auch ohne Fixation des Magens —, um Heilung herbeizuführen, zwingt uns dazu, die Hauptursache der Beschwerden in der Ueberdehnung der Aufhängebänder zu suchen, denn die Abknickung an der Flexura duodeni und die erschwerte Motilität kommen doch entweder nur selten oder in geringem Grade in Betracht.

Dies gilt ebenso wie vom Magen von allen herabgesunkenen Organen.

Wir müssen uns danach die Entstehung der Beschwerden, um es kurz zu wiederholen, so erklären: Bei der Ueberdehnung der Aufhängebänder kommt es zu einer Zerrung der Nervenfasern als der am wenigsten nachgiebigen und elastischen Elemente, die Zerrung wird hauptsächlich dort in Kraft treten, wo die ausstrahlenden Nervenfasern fixirt sind, also für den Magen am Plexus coeliacus an der Vorderfläche der Aorta für den Dünndarm, für das Colon und die Nieren an den entsprechenden Stellen. Es kommt hierdurch einerseits durch Reizung sensibler Fasern zu den entsprechenden localisirten Schmerzen, ferner durch Reizung von Vagusfasern zu reflectorischem Erbrechen, durch Reizung der motorischen Sympathicusfasern zu Contractionen der Magendarmmuskulatur, die bald einer Lähmung Platz machen[1]), durch Reizung von secretorischen Fasern zu Hypersecretion oder durch Ueberreizung und consecutive Lähmung zu herabgesetzter Secretion der Verdauungssäfte; durch die Lähmung der Muskulatur kommt es zur Atonie des Magendarmtractus, zur Stauung von Speisebrei und Koth. Die Secretionsstörungen in Verbindung mit der durch Muskellähmung hervorgerufenen Atonie lassen auch noch eine andere Erklärung der starken Abmagerung zu, nämlich die durch mangelnde Ausnutzung der Nahrung; Kelling[2]) wies nach, dass im verdauenden

1) Oser erzielte bei schwacher Reizung des Splanchnicus eine kurze Contraction mit nachfolgender langer Erschlaffung. Cit. nach Kelling.

2) Kelling, l. c. S. 493, 494.

Magendarmcanal ein bestimmter durch Muskelcontraction erzeugter und durch Nerven regulirter Druck herrscht; wahrscheinlich ist derselbe aus physikalischen Gründen zur Resorption der Nahrungsstoffe, resp. Fortbewegung in den Chylusgefässen nöthig; bei fehlender Spannung müssen also diese beiden Vorgänge nur in vermindertem Umfange stattfinden.

Die Thatsache, dass nach Verkürzung der verlängerten Bänder nach Jahren noch die Gastroptose geheilt ist, während sonst keine der vielen als Ursache angenommenen Schädlichkeiten ausgeschaltet ist, drängt uns die Frage auf, ob wir nicht auch die primäre Ursache der Enteroptose in den Bändern selbst suchen sollen:

Wir sind dadurch zu folgender Anschauung über die Aetiologie der Enteroptose gekommen: Die primäre Ursache der Enteroptose ist eine abnorme Schlaffheit und geringe Zugfestigkeit der Aufhänge- resp. Befestigungsbänder der Eingeweide: dieselbe ist angeboren und muss als eine ganz specifische Krankheitsanlage betrachtet werden, als eine Krankheit des Bindegewebes.

Wir kommen hiermit theilweise wieder auf die ursprüngliche Glénard'sche Ansicht zurück, jedoch glauben wir nicht, dass stets die Befestigung der Flexura coli hepatica das zuerst erschlaffte Band ist, durch dessen Nachgiebigkeit dann indirect die anderen geschädigt und gedehnt werden, sondern diese krankhafte Dehnbarkeit kommt allen Bändern gleichmässig zu und dort, wo an ihre Haltbarkeit die grössten Anforderungen gestellt werden, tritt zuerst die Erschlaffung ein.

Jedenfalls schon in den ersten Lebensjahren kommt es unter dem Einfluss physiologischer Zugwirkung, dem Eigengewicht solider Organe oder der physiologischen Füllung der Hohlorgane bei aufrechter Stellung, bei längerem Umhergehen etc. zu einer Dehnung und Verlängerung der Bänder, doch wird dieselbe nie hochgradig sein und vor allem nie zu stärkeren Störungen Veranlassung geben, so lange nicht besondere Umstände eintreten, welche eine bedeutende Verschiebung bewirken oder ermöglichen.

So lange befindet sich dann die Enteroptose im intermediären Latenzstadium — Glénard nennt diesen Zustand die Entéroptose compensée — und wird vom Kranken und Arzt vielfach übersehen; wohl aber kann sie dann schon nachgewiesen werden; für die manuelle Palpation oder andere Einflüsse ist das betreffende Organ verschieblich (respiratorisch verschiebliche Niere, bewegliche Niere, Litten) oder durch Erhöhung des Belastungsdruckes oder des inneren Spannungsdruckes (z. B. bei Hohlorganen durch Schrotsonden oder Aufblasen), kann man sich die schon vorhandene Ptosen sichtbar machen.

Auf diese Weise erklären sich auch die Meinert'schen Untersuchungsbefunde (l. c.), wonach vom 4. Lebensjahre spec. die Gastroptose schon gefunden, dann häufiger nur zwischen 11. und 13. Lebensjahre stark entwickelt ist.

Ich glaube auch mit Kelling[1]), dass eine Menge Enteroptosen zeitlebens in diesem Latenzstadium bleiben, wenn sie vor dem Hinzutreten besonderer Schädigungen bewahrt bleiben; sie bieten nie gröbere Störungen dar, sind aber auch nicht völlig normal, sie sind sich auch unwillkürlich oder auf Grund von Erfahrung der geringen Leistungsfähigkeit ihres Magens bewusst, und sie halten sich nur durch Vermeidung aller Schädlichkeiten frei von Beschwerden.

Eine krankhafte Eigenschaft, die schon in diesem Stadium der Enteroptose die Hohlorgane befällt, ist die Atonie. Ich halte dieselbe für primäre Muskelschwäche congenitalen Ursprungs, das zur Gruppe der Bindegewebe gehörige Muskelgewebe ist gleichfalls abnorm schlaff angelegt und nicht im Stande, den durch Nahrungsstoffe und Darmgase erzeugten Spannungsdruck längere Zeit zu überwinden. Hierzu kommt dann später bei starkem Herabtreten der Organe in Folge von Zerrung der motorischen Fasern eintretende Lähmung der Muskeln. Atonie, spec. die des Dickdarms, die, wie wir oben gesehen, unter dem Zeichen der chronischen Verstopfung verläuft, beherrscht dann auch vielfach das Krankheitsbild im Anfang, bis dann später die einzelnen Organbeschwerden stärker hervortreten.

Bevor wir jetzt zu den Umständen übergehen, durch deren Hinzutreten die latente Enteroptose manifest wird, müssen wir kurz die Gründe der Befestigung der Organe in ihrer Lage und die Rolle erörtern, die die Bänder hierbei spielen.

Wir können uns die Bauchhöhle mit Inhalt vorstellen wie eine Flüssigkeitssäule in einem starrwandigen Kasten, dessen vordere und untere Wand von einer elastischen Wandung gebildet wird — der Bauchdecke und dem Beckenboden; diese haben den Boden- und Seitendruck der Flüssigkeit auszuhalten; auf ihnen lastet, da in dem oberen Theil der Bauchhöhle negativer Druck herrscht (Kelling, l. c.), noch ein entsprechend höherer atmosphärischer Druck. Es ist hierbei ziemlich gleichgültig, ob man mit Landau, Schwerdt[2]) u. A. annimmt, dass diese muskulösen Theile durch ihren Tonus im Abdomen einen bestimmten „Spannungsdruck" (Schwerdt) erzeugen oder mit

1) Kelling, l. c. S. 509.

2) Schwerdt, Deutsche med. Wochenschr. 1896. Nr. 4—6. — Landau Wanderleber und Hängebauch. 1885.

Kelling, Meltzing[1]), dass sie nur passiv dem Drucke widerstehen; bei starker Vermehrung des Bauchinhaltes oder Wirksamwerden der Bauchpresse wird jedenfalls ein „Spannungsdruck" entstehen.

In dieser Flüssigkeitssäule herrscht ein Druck, der den Gesetzen der Schwere entsprechend von oben nach unten zunimmt, hydrostatischer oder „Belastungsdruck" (Schwerdt); derselbe wechselt je nach der Stellung des Individuums. Unter der Voraussetzung, dass das specifische Gewicht der Organe im Allgemeinen gleich ist und dass dieselben wenig und nicht compressibel sind, können wir annehmen, dass die oberen Organe (Leber, Magen, Colon) von den unteren getragen werden (Landau, Schwerdt u. A.). Solange nun die elastischen Wände den Seiten- und Bodendruck aushalten, solange ferner die Menge der Flüssigkeit dieselbe bleibt, wird auch die Höhe der Flüssigkeitssäule und damit der Organstand derselbe bleiben; geben jene dem Druck nach oder wird die Menge kleiner, tritt ein Sinken der Flüssigkeitssäule und damit des Organstandes ein.

Die Bänder haben nun die Aufgabe, die einzelnen Organe in einer bestimmten, aber innerhalb der Excursionsweite dieser Bänder schwankenden Höhe zu fixiren; so wie Meltzing sehr passend vergleicht, wie ein im Wasser schwimmender Körper durch eine Schnur gehalten wird, wobei ja die Entfernung des Körpers von der Ansatzstelle der Schnur je nach dem Wasserstande schwankt und die Schnur nicht das Gewicht des Körpers zu tragen braucht. Ebenso ist es nicht nöthig, wie Weisker[2]) will, anzunehmen, dass die Bänder die ganze Last der Organe tragen; nur ein Bruchtheil des Organgewichtes, den Schwerdt (l. c.) auf ca. $^1/_8$ berechnet, übt einen Zug auf sie aus, der Rest wird von der Unterlage getragen. Mit dem Sinken der Organe wird dieser Bruchtheil immer grösser, so dass in ganz extremen Fällen wohl die ganze Last an den Bändern wirkt. Ich glaube nun nicht, dass normale Bänder, wie Kelling und Meltzing voraussetzen, dem dauernden Zug der Organe nicht widerstehen können und gedehnt werden.

Aus den Versuchen von Scarpa und Hutsche[3]) wissen wir, dass das Peritoneum eine sehr starke Zugfestigkeit und Elasticität besitzt (Gewichte von 7,5, ja 22 kg trägt es), die es seinem Gehalt an Bindegewebsbündeln und elastischen Fasern verdankt; wir können da als sicher annehmen, dass es in doppelter Lage, ohne gedehnt zu werden, die Organe allein tragen kann. Die congenital schlaffen

1) Meltzing, Archiv f. Verdauungskrankheiten. Bd. IV.
2) Weisker, Schmidt's Jahrbücher. 1888. 219. S. 273.
3) Cit. bei Landau, Hängebauch und Wanderleber. S. 42.

Bänder freilich sind hierzu nicht im Stande, und sie verfallen der Ueberdehnung. Ein allgemeines Sinken des Organstandes wird nun durch alle Schädlichkeiten, welche eine „relative oder absolute" Vergrösserung der Bauchcapacität (Landau, l. c.) herbeiführen, verursacht werden. Eine relative Vergrösserung der Bauchdecken tritt ein bei grossen Hernien mit Eventration, bei starker Abmagerung nach schweren Krankheiten, eine absolute durch Erschlaffung der elastischen Wandungen, der sogenannte Hängebauch, dessen hauptsächlichste Entstehungsursache häufige kurz auf einander folgende Schwangerschaften sind.

Es existiren ferner Einwirkungen, die speciell auf die Bänder eines Organs wirken, Einwirkungen, denen normale Bänder Stand halten, enteroptotisch beanlagte nicht widerstehen können; hierher gehört der Belastungs- und respiratorische Druck der Leber auf rechte Niere und Flexura coli hepatica, der das häufige alleinige Herabsinken dieser Organe erklärt; der Einfluss massiger und schwerverdaulicher Nahrung auf Magen und Darm, namentlich wenn (wie in unserem 3. Falle z. B.) bei gefülltem Magen gearbeitet oder wenn andererseits durch sitzende Lebensweise die Kothstauung begünstigt und die Zerrung an den beiden Organen so vermehrt wird, schliesslich die Anschwellung und Geschwulstbildung in Milz, Niere, Colon.

Unter den von aussen wirkenden Schädigungen sind ausser kleinen Traumen — z. B. Heben von Lasten, kleine Stösse u. dgl., wonach Auftreten von Wanderniere beobachtet wird — hauptsächlich das Schnüren und das Corsettragen zu nennen. Beim Schnüren, das bei Männern durch den Leibriemen, der den Hosenträger ersetzt, bei Frauen durch die noch häufig unter dem Corsett gebundenen Rockbänder bewirkt wird, kommt bei normalem Situs die Schnürfurche in das Spatium gastrocolicum zu liegen (Bendersky[1]), es würde also (wie im Fall 3) hauptsächlich das Colon herabgedrängt worden. Bei der Einwirkung des Corsetts macht Meltzing (l. c.) sehr richtig auf den Unterschied aufmerksam, den hierbei straffe oder schlaffe Bauchdecken machen. Während es bei ersteren nur zu einer Zusammenpressung der Organe kommt, werden sie im zweiten Falle nach der unteren Hälfte der Bauchhöhle gedrängt, wobei dann der Corsettdruck direct auf die Bänder wirkt.

Ich sehe eine Hauptschädlichkeit des Corsetts noch darin, dass es Atrophie und Erschlaffung der Bauchmuskeln herbeiführt.

Vielfach können sich diese Schädlichkeiten noch combiniren, so

1) Bendersky, XII. Congress Moskau; ref. Centralblatt f. Medicin. 1897 S. 1002.

dass mehrere zu gleicher Zeit einwirken, wie z. B. Hängebauch und schlechte Nahrung, Hängebauch und Schnüren, doch möchte ich nochmals betonen, dass dies insgesammt nur accessorische Gelegenheitsursachen sind, die auf die enteroptotische Beanlagung einwirken, niemals aber allein Enteroptose hervorrufen können. Dies gilt z. B. vom Corsetttragen, das Meinert fast ausschliesslich hierfür verantwortlich macht. Einerseits erkrankt doch von der grossen Anzahl corsettragender Frauen nur ein Bruchtheil, andererseits erkranken Männer und Frauen, die selten oder garnicht ein Corsett getragen haben, wie z. B. bei unserer Landbevölkerung, die nach meinen Erkundigungen höchstens Sonntags ein Corsett zu tragen pflegt. Auch der Hängebauch, der zuerst von Landau[1]), dann von Melting (reine Enteroptose), und Kelling als primäre Ursache angenommen wurde, der die Dehnung der Bänder durch das Eigengewicht der Organe folge, hat nicht die ihm zugeschriebene Wirkung; wie viele Frauen giebt es, die bei starkem Hängebauch ohne enteroptotische Beschwerden sind, während andererseits Frauen ohne Hängebauch schwere Formen der Enteroptose darbieten (cfr. die Rovsing'schen Fälle und Fall 1 u. 3 von uns). Ewald[2]) fand 13 Proc. von Gastroptosen ohne Hängebauch. Es wäre ferner wunderbar, dass die Wanderleber so selten wäre, wo sie doch bei Hängebauch an ihre Aufhängebänder die grössten Anforderungen stellt. Gewiss sinken beim Hängebauch die Organe herab, aber nnr bis zur Excursionsgrenze ihrer Bänder, der Magen geht dabei aus einer schräg horizontalen in eine horizontale Ebene über, er klappt hinunter, aber dies ist, wie auch Langerhans[3]) bemerkt, fast physiologisch und verdient eigentlich nicht den Namen Enteroptose. Dasselbe gilt von dem Tiefstand der Organe, wie er bei Verengerung der oberen Bauchhöhle entweder angeboren ist bei angeborenem flachen Thorax (phtisischem Habitus) oder erworben bei fixirtem Schnürthorax, kyphotischem oder rhachitischem Thorax oder bei Herabtreten des Zwerchfells durch Emphysem, Erguss, Pneumothorax, Phthise oder Leberschwellung. Hier findet ein Herabtreten der Organe theilweise zusammen mit den Anheftepunkten ihrer Aufhängebänder statt, zu einer Dehnung und Zerrung kommt es daher garnicht; daher sind derartige Kranke ohne Beschwerden seitens der tieferstehenden Organe (Fleiner, l. c., Bial[4]). Natürlich ist nicht ausgeschlossen, dass sich

1) Landau, Berliner klin. Wochenschrift. 1890. S. 413.

2) Ewald, Berliner klin Wochenschr. 1890. S. 306.

3) Langerhans, Archiv für Verdauungskrankheiten. Bd. III; leider stand mir nur das Referat im Centralblatt für innere Med. zur Verfügung.

4) Bial, Berliner klin. Wochenschr. 1896. S. 1107 ff.

bei einem derartigen Kranken ausserdem noch wirkliche Enteroptose entwickelt.

Die Enteroptose ist also vergleichbar Krankheiten wie Hernien oder Varicen; auch hier ist eine Disposition vorhanden — die Schwäche des Bauchpfortenverschlusses oder die Nachgiebigkeit der Venenwandung —, doch bedarf es noch hinzutretender Schädlichkeiten, heftiger Hustenstösse, Heben schwerer Lasten oder dauernder Beschäftigung im Stehen, um die Krankheit zur Entwickelung zu bringen; erwähnenswerth ist übrigens, dass diese beiden Erkrankungen häufig bei Enteroptotischen gefunden werden.

Der Tiefstand der Mägen beim Hängebauch erklärt in Fall 2 und 4 den Befund nach der Operation; hier ist durch Kürzung der Bänder die Ueberdehnung und damit die Nervenzerrung ausgeschaltet. Da die freie Beweglichkeit des Magens erhalten ist und ihm wegen des Hängebauchs die Unterstützung durch die andern Eingeweide fehlt, hängt er noch herab, aber macht keine Beschwerden mehr. Es hat hieran auch die Fixation der Magenwand an den Leberrand nichts ändern können, so dass wohl anzunehmen ist, dass die Nähte sich gelöst haben und es zu keiner dauernden Verklebung gekommen ist. Die Befestigung an die Leber scheint daher nicht nöthig zu sein.

Auch Stiller[1]) nimmt eine congenitale Anlage für die Enteroptose an: den atonischen Habitus; aber nach ihm entwickelt sich Enteroptose und Dyspepsie auf dem Boden der angebornen cerebro-sympathischen Neurasthenie; nach ihm ist der „Descensus der Eingeweide an sich für die mannigfachen subjectiven Beschwerden nicht verantwortlich zu machen“ mit Ausnahme wo in Folge der Atonie es zu extremer Dilatation gekommen ist und diese secundär Beschwerden macht; direct dagegen, dass die Verlagerung der Organe die Quelle der Leiden sei, spräche, dass mit dem Alter trotz Fortbestandes der anatomischen Störung die Beschwerden verringert würden. Wenn ich schon durch die Dauerfolge der Operation die Annahme einer neurasthenischen Basis widerlegt zu haben glaube, so möchte ich hinsichtlich der letzten Ausführungen an die Beschwerden der Hernien erinnern. Während sie in der ersten Zeit nach ihrem Auftreten durch Schmerzen, Verdauungsstörungen u. dergl. die Lebenslust und Arbeitsfähigkeit des Kranken stark verringern, tritt mit den Jahren eine Besserung ein, ohne dass jemand behaupten würde, die Hernien seien nicht die anatomische Grundlage der Beschwerden und sie zu operiren, sei zwecklos.

Darin dass die anderen sonst für Entstehung der Enteroptose

1) Stiller, l. c. Berliner klin. Wochenschrift.

verantwortlich gemachten Einwirkungen nur Gelegenheitsursachen ausmachen, stimme ich mit Stiller überein.

Ich möchte noch kurz das von Stiller zuerst angegebene und für pathognostisch für die Enteroptose gehaltene Costalstigma streifen. Er versteht darunter die Beweglichkeit der 10. Rippe an ihrem Ansatz an den Knorpel der 9. und bemisst je nach dem Grade derselben die Schwere der Enteroptose, resp. der neurasthenischen Beanlagung. Er unterscheidet dabei mehrere Grade: völliges Fehlen des Knorpels — also Costa decima fluctuans — als höchsten, bis zum völligen Erhaltensein des Knorpels mit Beweglichkeit.

Stiller scheint als normal eine knorpelige Verbindung des Knorpels der 10. Rippe mit dem der 9. zu halten, eine Agglutination, wie er sich ausdrückt; er requirirt wenigstens die 88 Fälle von ligamentöser Vereinigung, die Meinert gefunden hat, als Abnormität, während doch normaler Weise die Verbindung durch Bandmassen hergestellt ist (vgl. Henle, Rauber); bei ligamentöser Vereinigung wird aber immer eine Beweglichkeit vorhanden sein, die natürlich bei einer mageren und muskelschwachen Enteroptotischen leichter zu fühlen und ausgeprägter ist als bei einer Gesunden. Und die Fälle nun, wo wirklich die 10. Rippe frei endigt, wo sie direct Costa fluctuans ist, was haben sie zu sagen?

Bekanntlich [1]) kommen an den distalen Rippen die mannigfaltigsten Varietäten vor; es schwankt die Zahl der am Sternum ansetzenden Rippen zwischen 6 und 8; in der Verlängerung der 9., 10. und 11. Rippen finden sich nicht selten Knorpelstücke in den Bauchmuskeln, Zeichen, dass ihre Anlage beim Embryo bis zur Mittellinie reichte und dann eine Reduction der medialen Theile statt fand; wir wissen ferner, dass der Vormensch noch Lendenrippen hatte, dass das seltene Vorkommen einer 13. Rippe (Lumbal-) ein atavistisches Zeichen ist; es finden sich dann die 11. und 12. Rippe stärker entwickelt. Aus der Entwickelungsgeschichte erfahren wir, dass die Verringerung der Rippenzahl in correlativem Verhältniss zur Entwickelungsstufe der Wirbelthierkörper steht. Wenn Stiller dann findet, dass in zwei Fällen die 12. rechte Rippe fehlt, in einigen auch die Verbindung der 9. Rippe loser ist, so ist dies nur ein Ausdruck dieses entwickelungsgeschichtlichen Gesetzes, vielleicht hätte Stiller auch gefunden, dass in vielen Fällen die 7. Rippe nicht das Sternum erreichte.

Derartige Befunde liegen also noch im Grenzgebiet des Normalen, und ich glaube nicht, dass man ein Recht hat, derartige intrauterin

1) Ruge, Morpholog. Jahrbuch. 1880. S. 394. — 2) Rosenberg, Klin. Jahrbuch. 1876. S. 85ff.

zur Entwickelung gekommene „Anticipirungen aus der zukünftigen Geschichte der Species (Hensel)“ als ein Vitium primae formationis und ein Stigma für eine durch Schädigungen körperlicher und geistiger Art im späteren Leben erworbene Krankheit aufzufassen.

Auch Kuttner und Dyer nehmen eine Prädisposition angeborener Art bei Enteroptose an, die durch Gelegenheitsursachen zur weiteren Entwickelung gebracht würde, scheinen aber betreffs der Natur dieser Anlage die Ansicht Stillers zu theilen.

Zum Schluss möchte ich kurz die Indicationen für eine operative Behandlung bei Enteroptose, für die Enteropexis, aufstellen.

Eine besondere Stellung nimmt hierbei die Niere ein, die nach einigen Autoren ja auch nur durch Bänder befestigt ist und deren Fixation durch eine Bandage fast unmöglich ist; sie muss in allen Fällen, in denen sie stärkere Beschwerden macht, festgenäht werden.

Die Enteropexis erscheint nicht indicirt, solange die Enteroptose sich noch im Stadium der Latenz befindet; hier ist die vorhandene Atonie zu bekämpfen und prophylaktisch für Erhaltung der Elasticität der Bauchdecken und Vermeidung aller Schädlichkeiten, welche die Enteroptose manifest machen könnten, zu sorgen.

Von den Fällen von manifester Enteroptose scheiden ferner die aus, die bei schlaffen Bauchdecken keine wesentliche Verminderung des Bauchinhaltes zeigen, bei denen der „épreuve de sangle“ Glénard's positiv ist, hier wird durch eine passende Binde dauernder Nutzen geschaffen; für die Fälle, wo rasche Verminderung des Bauchinhaltes die Gelegenheitsursache war, genügt vielfach eine Mastcur, wenn durch dauernde Bettruhe jede Zerrung der Bänder vermieden wird. Indicirt erscheint ein operatives Vorgehen in den Fällen, die bei starker Ausprägung der Ptose namentlich eines Organes straffe Bauchdecken mit starker Verringerung des Bauchinhaltes aufweisen, bei denen also das Anlegen einer Leibbinde gänzlich zwecklos sein würde. Wenn hier eine beobachtende Krankenhausbehandlung mit Diät, Bettruhe, interner Behandlung eine organische Erkrankung ausgeschlossen hat, die Beschwerden unverändert geblieben sind, womöglich die Abmagerung Fortschritte gemacht hat, erscheint die Operation unbedingt nöthig.

Es sind dies die engsten Grenzen der Indication, die ich so gesteckt habe; da die Operation relativ ungefährlich ist, — es kann aus einem kleinen Bauchschnitt operirt werden, es wird kein Organ er-

1) Hensel, cit. bei Rosenberg, l. c.

2) Kuttner u. Dyer, Berliner klin. Wochenschrift. 1898.

öffnet, die Operation dauert nur kurze Zeit — da andererseits eine lange Krankenhausbehandlung oft aus socialen Gründen unmöglich ist, eine Leibbinde vielfach die Arbeitsfähigkeit herabsetzt, werden wir auch bei Fällen, die ausserhalb dieser Grenzen stehen, die chirurgische Behandlung anwenden.

Was die Nachbehandlung anlangt, so ist bei den Kranken, die eine Störung des Magenchemismus gezeigt haben, eine entsprechende medicamentöse und diätetische Therapie nach der Operation noch nöthig; wir geben ferner stets eine Leibbinde, die die Bauchdecken namentlich bei Hängebauch unterstützen soll.

Die dauernde Fixation der Organe erwarten wir jedoch hauptsächlich von der aus Faltung und dementsprechender Verdoppelung resultirenden Verstärkung der Bänder, die unterstützt wird durch die nur langsam und mit Bildung einer Narbenschwiele zur Resorption kommenden Seidenfäden.

XIV.

Aus der Kinderheilanstalt zu Hannover.

Ueber angeborene Halsmuskeldefecte.

Von

Dr. L. Kredel,

dirig. Arzt.

(Mit 1 Abbildung.)

Ueberreich an Zahl und Mannigfaltigkeit sind die Beschreibungen anatomischer Befunde von Muskelvarietäten, sei es von accessorischen Muskeln oder von Muskeldefecten. Weniger oft, aber immerhin häufig genug, sind Muskeldefecte an Lebenden beobachtet worden, zumeist ebenfalls als Gelegenheitsbefunde, denn eine praktische Bedeutung pflegt das Fehlen eines einzelnen oder einiger Muskeln nur ausnahmsweise zu haben. Bekanntlich ist es vor Allem der Musc. pectoralis major, welcher bald völlig bald theilweise, bald einseitig bald doppelseitig, bald allein bald mit anderen Muskeln (Pectoralis minor, Serratus anticus major) zugleich fehlte. Defecte von Halsmuskeln dagegen gehören zu den grössten Seltenheiten, und von den wenigen bis jetzt bekannten Fällen gleicht keiner dem andern, sodass eigentlich jeder für sich ein Unicum darstellt. Dasselbe gilt auch für den Fall, welchen ich im Folgenden mittheilen möchte, doppelseitiger Defect der Musc. sternocleidomastoidei und cucullares ist bis jetzt noch nicht beobachtet worden. Auch diese Beobachtung ist eine gelegentliche; bei einem wegen Skoliose zur Behandlung gekommenen Mädchen gab die auffällige Form des Halses und der Schultern Anlass zur genaueren Untersuchung.

Es handelte sich um ein jetzt 10jähr. Mädchen, Else G., welche ich vor 2 Jahren zum ersten Male und neuerdings nach zweijähriger Pause von Neuem untersuchen konnte; der objective Befund war in diesen 2 Jahren unverändert geblieben. Das Kind soll immer sehr zart gewesen sein, sie sei seiner Zeit zu früh zur Welt gekommen und habe bei der Geburt nur $3\frac{1}{2}$ Pfund gewogen. Sehr bald entdeckte man an ihr zunächst eine Missbildung, nämlich eine Gaumenspalte.

welche heute noch unverändert vorhanden ist, und sich durch den weichen Gaumen und die Gaumenbeine erstreckt. Seit einigen Jahren entstand bei ihr eine immer mehr zunehmende Skoliose und eine auffällige Auswärtsdrehung des rechten Beins beim Gehen.

Das Kind erscheint für sein Alter noch sehr klein und gracil, ein jüngerer Bruder, welcher mitgekommen ist, ist viel grösser und

kräftiger als sie. Bei der Besichtigung fallen die merkwürdigen Formen des Halses sofort in die Augen, wie es die nebenstehende Photographie wiedergiebt [1]). Beide Schultern stehen sehr hoch, die rechte noch mehr als die linke. Die Krümmung der Schlüsselbeine ist eine ganz ungewöhnliche, sie biegen sich förmlich im Kreisbogen nach oben, das äussere Drittel mit dem acromialen Ende steht beinahe vertical. Die sternalen Gelenkenden beider Schlüsselbeine ragen über das Niveau des Brustbeins nach vorn und oben vor, doch handelt

1) Auf eine Aufnahme der Rückenansicht habe ich verzichtet, weil sie nur die Skoliose und sonst nichts Charakteristisches gezeigt haben würde.

es sich nicht um eine Luxationsstellung, sondern nur um den Mangel des sternalen Ansatzes des Musc. sternocleidomastoideus, welcher sonst den hier leeren Raum ausfüllen würde. Das völlige Fehlen beider M. sternocleidomastoidei ist schon bei der Besichtigung, auch auf dem Bilde zu erkennen; die ganze Strecke vom Warzenfortsatz bis zum Schlüsselbein resp. Brustbein erscheint leer und in der That ist auch bei der Palpation wie bei der elektrischen Untersuchung rechts keine Spur des Muskels nachweisbar, links dagegen springt zuweilen ein dünnes, vielleicht 2 mm starkes Muskelbündel vor, welches vielleicht ein Rudiment des linken Kopfnickers sein kann. Aehnliche Muskelbündelchen springen allerdings auch an anderen Stellen des Halses unter der Haut zeitweise scharf hervor, z. B. bildet auf der Photographie ein solches von der rechten Schulter zum Warzenfortsatz herauflaufendes Bündel die hintere Contur des Halses. Dies sind sicher hypertrophische Platysmafasern, wie sich aus ihrer Richtung und Lage schliessen lässt. Das erst erwähnte dünne Muskelbündel dagegen hat die Richtung des Mm. sternocleidomastoideus und wird wohl ein Rudiment seiner clavicularen Portion darstellen.

Unter der Haut, welche im ganzen Bereiche des Halses knapp und straff erscheint, fühlt man seitlich und hinten direct die Knochen der Wirbelsäule, keine Spur von Cucullarisfasern zwischen den Hautfalten der hinteren Halscontouren. Von den Mm. omohyoideis habe ich Nichts entdecken können und möchte umsomehr glauben, dass auch diese fehlen, weil sie sonst vermuthlich hypertrophisch und also leicht nachweisbar sein würden, wie das z. B. in dem Fall von Stange (s. u.) vorlag. Leider stiess die elektrische Untersuchung, welche Herr Dr. Bruns mit mir vorzunehmen die Güte hatte, wegen der übergrossen Aengstlichkeit des Kindes auf grosse Schwierigkeit und konnte auch nicht wiederholt werden, weil das Kind auswärts wohnt und hier nur ambulant vorgestellt wurde. Dass die vorderen Halsmuskeln, Sternohyoidei, Sternothyreoidei, vorhanden und zugleich hypertrophisch sind, ist wohl auch auf dem Bilde zu erkennen. An ihrem äusseren Rande fühlt man die schwach pulsirende Carotis unter der Haut.

Die beiden Mm. cucullares sind weder am Halse noch im Bereiche der Brustwirbelsäule nachzuweisen; wohl fühlt man eine von der Spina scapulae an schräg zwischen medialem Rande des Schulterblatts und den untersten Hals- und obersten Brustwirbeldornen gelegene kräftige Muskelmasse beiderseits, nach Lage und Richtung genau den Mm. rhomboideis entsprechend und wohl ebenfalls hypertrophirt. Aber unterhalb dieser Muskeln liegt wieder die Haut un-

mittelbar auf den Rippen auf, und elektrisch, soweit wir sehen konnten, liessen sich keine Rudimente des Cucullaris auffinden. Der M. latissimus dorsi und der Serratus ant. maj. sind beiderseits vorhanden; die Levatores scapulae dagegen dürften möglicher Weise fehlen.

Endlich besteht beiderseits partieller Defect des Musc. pectoralis maj., die claviculare Portion ist vorhanden und hypertrophisch, die sternocostale fehlt rechts völlig, links zum grössten Theil. Keinerlei Muskelanomalien finden sich an den Armen.

Die Skoliose beginnt im Hals- und oberen Brusttheil der Wirbelsäule linksconvex, im mittleren und unteren Brusttheil stark rechtsconvex mit starkem Rippenbuckel rechts hinten und links vorn. Die beiden Schulterblätter von normaler Form und Grösse liegen der Brustwand glatt an und heben sich auch bei keiner Bewegung der Arme, sei es nach vorn, oben oder seitlich, flügelförmig ab. Sie befinden sich in normaler Entfernung von den Dornfortsätzen, beide gleich weit, und der mediale Rand hat die normale leichte Divergenz nach unten, die Spitze steht ein wenig weiter von der Wirbelsäule entfernt als der obere Abschnitt.

Ueberraschend ist das Ergebniss der Functionsprüfnng, denn es bestehen fast gar keine Störungen. Der Kopf, welcher für gewöhnlich gerade gehalten wird, kann activ nach allen Richtungen geneigt und gedreht werden, Alles fast ebenso ausgiebig, wie bei normaler Halsmuskulatur. Legt man das Kind flach hin, so vermag es sowohl den Kopf niederzulegen als auch emporzuheben, ohne ihn zu stützen; beugt man im Stehen den Kopf stark hintenüber, so kann es ihn wieder grade richten, erst wenn man die Rückwärtsbeugung bis zum Maximum treibt, kommt schliesslich eine Grenze, wo die Muskelkraft nicht hinreicht, um den Kopf wieder gerade zu richten. Bekanntlich hat in einem Falle nach operativer Entfernung beider Mm. sternocleidomastoidei Helferich[1]) die Beobachtung gemacht, dass Drehung und Neigung des Kopfes zwar sofort möglich war, nicht aber Emporheben des Kopfes aus liegender Stellung ohne Hülfe der Hand. Diese Fähigkeit stellte sich jedoch schon nach 2 Monaten wieder ein, der durch den Wegfall beider Mm. sternocleidomastoidei erzeugte Defect war ausgeglichen durch das Eintreten der vorderen Halsmuskulatur, man sah beim Aufrichten die starke Anspannung verschiedener Stränge an der Vorderseite des Halses, unter denen Platysmafasern und der beiderseits hypertrophische M. omohyoideus in die Augen fielen. — In meinem Falle sind hypertrophische Platysmafasern ebenfalls vor-

1) Centralbl. f. Chirurgie. Congressverhandlungen, S. 96.

University of California LIBRARY Medical Department

handen und statt der Mm. omohyoidei finden sich die Mm. sternohyoidei und sternothyreoidei hypertrophirt.

Ebensowenig wie die Bewegungen des Kopfs sind die Bewegungen der Arme gestört. Der linke Arm wird völlig vertical erhoben, der rechte beinahe völlig und ich habe den Eindruck, dass der kleine fehlende Rest nicht auf den Cucullarisdefect zu beziehen ist, sondern auf das Anstossen der nach oben verkrümmten Clavicula gegen die Halswirbelsäule; die rechte Schulter steht, wie oben bereits erwähnt, etwas höher als die linke. Es dürfte sich also hier lediglich um ein mechanisches Hinderniss handeln. Von den Bewegungen der Schultern fehlt keine; trotz des Hochstandes der beiden Schultern vermag das Kind sie noch deutlich nach oben zu heben (Achselzucken); die Schulterblätter werden activ auch medial der Wirbelsäule genähert, also die Schultern nach hinten gezogen; bei allen Armbewegungen bleiben die Schulterblätter der Brustwand flach anliegend.

Eine räthselhafte Beigabe ist der Hochstand der Schultern in meinem Falle; er steht damit im Gegensatze zu allen andern Beobachtungen von Cucullarisdefecten (Erb, Damsch, Stange), welche übereinstimmend Herabhängen der Schulter verzeichnen. Warum hier bei beiderseitigem Cucullarisdefect das Gegentheil von dem eingetreten ist, was man erwarten sollte, ist schwer zu sagen. Ob eine abnorme Kürze der Haut und Fascien des Halses dabei eine Rolle spielt, lasse ich dahingestellt; eine andere Ursache konnte ich nicht auffinden.

Im Uebrigen bot das Kind Zeichen von Rhachitis, ausser der Skoliose eine Diaphysenkrümmung im obern Drittel des rechten Oberschenkels, welche nach dem Röntgenbild als Ursache für den eigenthümlichen Gang angesehen werden muss.

Die Litteratur enthält nur einige wenige Beobachtungen von Halsmuskeldefecten. Erb[1]) beschreibt einen Fall von doppelseitigem, fast vollständigem Fehlen des Musc. cucullaris und konnte damals aus der früheren Litteratur nur zusammenstellen, dass Sömmering den centralen Theil des Musc. cucullaris fehlend, Quain den Cucullaris ohne Clavicularansatz gefunden hat (cit. bei Macalister[2]) und Macalister den Clavicularansatz zu einem rudimentären Bande reducirt sah. In dem Falle Erbs fehlten beide Musc. cucullares fast völlig; erst nach mehrfacher Untersuchung liessen sich einige schmale erhaltene Bündel derselben nachweisen und zwar links zwei horizontal verlaufende, ein claviculares und ein scapulares Bündel, rechts ein scapulares Bündel. Die inneren Schulterblattränder standen weit von der Wirbelsäule ab, links 11, rechts 10 cm (bei kräftigen Gesunden 6—7 cm), sie verliefen fast parallel mit der Wirbelsäule, nur

1) Neurolog. Centralbl. 1889. Nr. 1 u. 2.

2) Transact. of the Royal Irish Acad. Vol. XXV. p. 1.

wenig nach oben divergirend; die Schultern waren beide nach vorn gesunken und herabhängend.

Eulenburg[1]) beschreibt einen Fall von partiellem Defect des rechten Musc. cucullaris. Hier war nur ein den unteren Cucullarisursprüngen zugehöriges Bündel erhalten, von den Dornfortsätzen des 8. bis 10. Brustwirbels entspringend und in schräg aufsteigender Richtung gegen hinteren Rand und Innenfläche der Scapula nach aussen oben verlaufend. Die Scapula stand bei nach vorn bis zur Schulterhöhe gehobenem Arme mit dem unteren Winkel flügelförmig gegen 4 cm vom Thorax ab und erschien gleichzeitig um ihre verticale Axe dislocirt, der hintere Rand der Scapula verlief schräg von oben aussen nach unten innen, der obere innere Winkel war 8 cm, der andere 7 cm von der Wirbelsäule entfernt.

Damsch demonstrirte auf dem X. Congress für innere Medicin Präparate und Photogramme von zwei ähnlichen Fällen: 1. Defect der Portio sternocostalis des M. pectoralis maj. dext. und partieller Defect des M. cucullaris dext. 2. Beiderseitiger Defect der Portio sternocostalis des M. pectoralis maj., beiderseitiger partieller Defect im oberen Abschnitt des M. cucullaris, beiderseitiger Defect des M. latissimus dorsi, rechts total, links waren kleine Reste vorhanden, beiderseits partieller Defect des M. sternocleidomastoideus im clavicularen Theil. Ferner schienen mehr oder weniger beeinträchtigt: Mm. rhomboidei, longissimus dorsi, Mm. supra- und infraspinati. Dagegen waren hypertrophisch in sehr erheblichem Grade: die restirenden clavicularen Portionen der beiderseitigen Mm. pectorales maj., Mm. deltoidei, Mm. teres maj., Mm. levatores scapulae, Mm. serrat. ant. maj. — In dem zweiten Falle war der Thorax auffallend breit, der Schultergürtel hing gewissermassen nach vorn und unten.

Stange[2]) beschreibt aus der medicinischen Klinik zu Göttingen einen Fall von fast vollständigem Defect des rechten Musc. cucullaris und des rechten Musc. sternocleidomastoideus. Auch hier bestanden so geringe functionelle Störungen, dass der Betreffende seiner Militärpflicht genügen konnte und auch später als Hüttenmann schwere mit Erz beladene Karren schob. Schulter und Arm wurden in normaler Weise gebraucht und auch die Bewegungen des Kopfes waren in keiner Weise beschränkt. Die Erklärung dafür fand sich in der Hypertrophie folgender Muskeln: rechts Musc. levator scapulae, Mm. rhomboidei, M. splenius, omohyoideus, obere Partien des M. pectoralis maj., sowie einzelner Faserbündel des Platysma. Vom rechten Musc. sternocleidomastoideus war nur bei gewissen Halsbewegungen ein flaches Muskelbündel zu constatiren, sonst fehlte er völlig. Die rechte Schultergegend war stark abgeflacht, die Partie zwischen Hals und Schlüsselbein nicht so schräg abfallend wie links, sondern fast rechtwinklig. Das rechte Schulterblatt war mit seiner Basis um 2 cm weiter von der Wirbelsäule entfernt als das linke. Vom rechten Cucullaris liessen sich bei erhobenen Armen in

1) Berliner klin. Wochenschr. 1889. Nr. 33.

2) Deutsche med. Wochenschr. 1896. Nr. 26.

der der rechten Schulterhöhe entsprechenden Falte vereinzelte Muskelbündel abtasten, im Uebrigen fehlte er völlig. Dadurch entstanden bei Bewegungen weitere Stellungsanomalien der Scapula. Zog der Kranke die Schulter kräftig zurück, so rückte das rechte Schulterblatt mit seinem unteren Ende um ca. 4 cm mehr nach auswärts als das linke, sein unterer Winkel hob sich auffällig stark vom Brustkorb ab, während der obere Theil der Scapula durch die Mm. rhomboidei und levatores scapulae fixirt wurde. Wurden die Arme nach vorn bis zur Schulterhöhe erhoben, so stand das rechte Schulterblatt flügelartig vom Thorax ab, eine Deformität, welche während seiner Militärdienstzeit beim Präsentiren jedesmal unangenehm auffiel und ihm viel Tadel zuzog.

Füge ich noch hinzu, dass Gruber[1]) Defect des M. omohyoideus und Zinn[2]) einseitiges Fehlen des Platysma myoides beschrieben haben, so ist damit die Litteratur der Halsmuskeldefecte, soviel ich sehe, erschöpft. Beobachtet ist also, um kurz zu recapituliren: Partieller Defect eines M. cucullaris (Sömmering, Quain, Macalister, Eulenburg, Damsch), doppelseitiger fast vollständiger Defect der Mm. cucullares (Erb), einseitiger fast vollständiger Defect der Mm. sternocleidomastoideus und cucullaris (Stange), doppelseitiger partieller Defect der Mm. sternocleidomastoidei und cucullares (Damsch) und nun in meinem Falle doppelseitiger fast vollständiger Defect der Mm. sternocleidomastoidei und cucullares, vielleicht begleitet von Defect der Mm. omohyoidei und levatores scapulae.

Cucullarisdefecte kommen also etwas häufiger vor, als solche der Sternocleidomastoidei. Gemeinsam scheint allen zu sein, dass sie für die Bewegungen des Kopfs und der Arme ohne Bedeutung sind.

Man kann dieses Thema nicht beschliessen, ohne der von Erb (l. c.) angeregten Frage Erwähnung zu thun, ob es sich in solchen Fällen stets um angeborene Defecte und nicht etwa in einzelnen Fällen nur durch pathologische Vorgänge herbeigeführte Veränderungen handle. Erb hat, um dies zu entscheiden, kleine Muskelstücke aus den Cucullarisrudimenten seines Falles excidirt und mikroskopisch untersucht. Das Resultat war kein entscheidendes, so dass Erb selbst sagt, er habe nicht den Muth, daraufhin eine Identität mit dem in Frage kommenden pathologischen Process, einer rudimentären Form der Dystrophia musc. progr., anzunehmen. Es fand sich zwar eine sehr beträchtliche Hypertrophie aller Muskelfasern mit reichlicher Kernvermehrung, doch fehlten Vacuolen und Spaltbildungen, es waren keine eigentlichen atrophischen Fasern vorhanden und Bindegewebswucherung und Kernvermehrung waren nur sehr

1) Virchow's Archiv. Bd. 77. S. 131.

2) Centralbl. f. allgem. Pathol. u. path. Anat. Bd. III. Nr. 20.

mässig. Auch entspricht das klinische Bild, wie Erb hervorhebt, so sehr auch Stellung und Haltung der Schultern in seinem Falle daran erinnerten, doch nicht ganz dem der juvenilen Dystrophie; die sonst bevorzugten Muskeln, Pectorales, Latissimi, Supinator long. u. s. w. waren normal. Immerhin lässt er die Frage offen, ob nicht in einzelnen solchen Fällen eine früh zum Stillstand gekommene juvenile Muskelerkrankung statt eines angeborenen Defects anzunehmen sei.

Von den späteren Autoren neigt Eulenburg für seinen Fall mehr zur Annahme einer congenitalen Missbildung, ohne jedoch die Erb'sche Annahme völlig auszuschliessen. Auch Stange lässt diese Frage offen. Zufälligerweise betreffen die Beobachtungen von Erb, Eulenburg und Stange jedesmal Erwachsene, welche wegen anderer nervöser Leiden zur Behandlung kamen und bei denen der Defect nebenbei entdeckt wurde, ohne mit den übrigen Störungen im Zusammenhang zu stehen. Damsch geht in seiner Mittheilung noch einen Schritt weiter als Erb; leider ist die Veröffentlichung in den Congressverhandlungen auf das knappste Maass beschränkt und eine ausführlichere Beschreibung scheint nicht erfolgt zu sein. Damsch verfügt in seinem ersten Falle über anatomische Präparate eines an Pneumonie verstorbenen 32 jähr. Patienten mit Defecten im M. pectoralis und cucullaris. Er fand mikroskopisch: 1. in den gesunden Muskeln der linken Seite: vereinzelte hypertrophische Fasern, z. Th. zerklüftet; Vacuolen in kleiner Anzahl, Bindegewebe und Kerne normal. 2. in den hypertrophischen Fasern der erkrankten rechtsseitigen Muskeln: sehr viel erheblichere Hypertrophie einzelner Fasern, die dicksten Fasern ohne Querstreifung, Vacuolen; Bindegewebe und Kerne normal. 3. in den atrophischen Parthien: Fasern in verschiedenem Grade von Atrophie ohne fettige Degeneration, ohne Querstreifung, Zerfall in Längsstreifen, Vacuolen; alle noch vorhandenen Fasern in Fett führendes Bindegewebe eingebettet; daneben Längszüge kernreichen Bindegewebes. Damsch kommt hiernach zu dem Schluss, dass man auf Grund seiner beiden Fälle — der zweite ist anscheinend nur klinisch, nicht anatomisch untersucht —, die Auffassung der Pathogenese dieser sogen. Defecte dahin modificiren müsse, dass dieselben nicht in allen Fällen angeborene Missbildungen darstellen, sondern mit grosser Wahrscheinlichkeit wenigstens zum Theil als das Endstadium einer frühzeitig zum Stillstand gelangten Dystrophie anzusehen sind.

Es mag ja sein, dass gelegentlich differential — diagnostische Schwierigkeiten zwischen den beiden genannten Processen entstehen können, aber das wird wohl nur sehr selten vorkommen und jedenfalls muss man Einspruch erheben, wenn versucht wird, Vermuthungen

zu verallgemeinern, welche auf anatomische Muskeluntersuchungen vom Lebendeu oder von der Leiche sich stützen. Die Beweiskraft solcher Befunde wird bekanntlich überhaupt angezweifelt; aber ganz abgesehen davon kann man auch bei congenital veränderten Muskeln keine normalen mikroskopischen Bilder erwarten, man braucht sich nicht zu wundern, wenn man auch hier hypertrophische und atrophische Stellen findet. Die grosse Mehrzahl der beobachteten Muskeldefecte sind ganz sicher congenitale Missbildungen, dafür gibt es Beweise genug, wenn solche überhaupt noch nöthig sein sollten. So habe ich z. B. einen Defect des M. pectoralis maj. beobachtet bei einem neugeborenen Kinde. In dem dieser Abhandlung zu Grunde liegenden Falle ist der Halsmuskeldefect vergesellschaftet mit einer Gaumenspalte; man kann darin, wenn nicht einen Beweis, so doch mindestens eine Stütze mehr für die Annahme erblicken, dass bei beiden die gleiche Ursache zu Grunde lag. Ebenso ist in vielen Fällen von Pectoralisdefecten auf das Vorhandensein anderer Missbildungen, wie Syndaktylieen, Rippendefecte u. a. hingewiesen worden. Dass bei dem Kinde im Verlaufe von 2 Jahren keinerlei Veränderung des Status eintrat, ist zwar auch nicht beweisend, aber doch erwähnenswerth. Absolut beweisend für die vorliegende Frage aber dürfte der Fall sein, welchen ich[1]) seinerzeit mit Bruns gemeinsam beschrieben habe und zu welchem später noch 2—3 andere in der Litteratur hinzugekommen sind. Hier war es bei einem Knaben mit Defect der Mm. pectoralis maj. und serratus ant. maj. gleichzeitig zur Entwicklung einer Flughaut zwischen Brust und Arm gekommen, welche von mir operativ beseitigt wurde. Sie enthielt zwischen den beiden Hautblättern eine dicke sehnige Masse, welche sich in der Richtung des M. pectoralis maj. fortsetzte. Ganz analog war der Befund von Jul. Wolff[2]) in einem Falle von Flughautbildung zwischen Ober- und Unterschenkel bei Defect des M. biceps femoris; hier bestanden ausserdem zahlreiche sonstige Missbildungen am übrigen Körper. Wir haben damals die Vermuthung ausgesprochen dass solche „Flughautbildungen“ nichts Anderes, als fehlerhaft angelegte und abnorm entwickelte Muskelrudimente darstellen, welche mit dem Muskeldefect natürlich in engster Verbindung stehen.

1) Bruns u. Kredel, Fortschr. der Med. 1890. Nr. 1.

2) Jul. Wolff, Verhandl. der deutschen Ges. f. Chirurgie. 1888. S. 287.

XV.

Blasen-Mastdarm-Anastomose, mittels des resorbirbaren Knopfes. Eine Behandlungsmethode bei Ekstrophie der Blase.

Von

Dr. Jacob Frank (Chicago, Jll., Vereinigte Staaten),
Chirurg am Deutschen Hospital, Elisabeth-Hospital u. s. w.

(Mit 11 Abbildungen.)

Die operativen Behandlungsmethoden bei Ecstrophia vesicae kann man in zwei Gruppen eintheilen, in plastische Operationen und in Methoden zur Regelung des Urinabflusses.

Plastische Operationen. Zweck der plastischen Operationen ist es, die exponirten Schleimhautflächen durch Hautlappen zu decken. Zu den Operationen dieser Klasse gehören die von Holmes, Wood, Le Fort, Thiersch, Hirschberg, Kocher, Hagenbeck, Auger, Greig Smith und Anderen. Diese Methoden, die alle mehr oder weniger in Bezug auf Plastik leisten, haben viele Nachtheile. Keine derselben beschafft einen Sphinkter und wenn sie auch die exponirten Schleimhautflächen vor äusseren Insulten schützen mögen, so verhindern sie keineswegs das Abträufeln des Urins. Die mit Haaren versehenen umgeschlagenen Hautlappen begünstigen die Ablagerung von Salzen und können auf diese Weise zu grösserer Irritation führen.

Sonnenburg hat die Exstirpation der ekstrophischen Blase und die Einpflanzung der Ureteren an der Basis des Penis vorgeschagen, eine Methode, welche den Vortheil hat, dass der Urin sich verhältnissmässig leicht in ein dazu bestimmtes Receptaculum auffangen lässt. Trendelenburg vernäht die Ränder der Blase, nachdem er zuerst die Diastase der Knochen gewaltsam durch Bruch der beiderseitigen Synchondroses sacroiliacae überwunden hat. Seine Methode ist eine Modification der Dubois' und Dupuytren'schen Operationen. Die ingeniösen Experimente von Tizzoni und Poggi besitzen wenig praktischen Werth. Der Erstere isolirt zuerst nach der

Methode von Thiry eine Eingeweideschlinge und trägt bei einer zweiten Operation die ganze Blase ab. Dann werden die Ureteren in die betreffende Eingeweideschlinge eingenäht und die letztere durch eine Naht mit dem Blasenhals verbunden. Vor Kurzem hat Rutkowski diese Methode bei einem Fall von Blasenekstrophie nachgeahmt. Er machte einen Einschnitt in das Abdomen oberhalb der ekstrophirten Blase, zog eine Eingeweideschlinge heraus und resecirte ein 6 Centimeterstück. Dasselbe blieb zum Zwecke der Ernährung mit seinem Mesenterium verbunden und wurde an beiden Enden durch eine circuläre Enterorrhaphie geschlossen. Das ausgeschaltete Darmstück wurde dann gegenüber dem Mesenterium gespalten, die Mucosa gedehnt und mit den aufgefrischten Blasenrändern vernäht. Dann wurden die Bauchdecken genügend einander genähert, um die Blase zu decken. Der Patient genas und war acht Wochen nach der Operation im Stande, über eine Unze Urin für drei Viertel Stunden bei sich zu behalten.

Methoden zur Ablenkung des Urinabflusses. Der Gedanke, die Ureteren in den Darm einzupflanzen, ist nicht neu. Simon versuchte die Einpflanzung bei einem Patienten schon im Jahre 1851. Das Fehlschlagen dieses Versuches ist angesichts der damaligen mangelhaften Technik und der Ausserachtlassung jeglicher antiseptischer oder aseptischer Maassnahmen nicht verwunderlich. Die früheren fruchtlosen Versuche von Simon, Lloyd und Roux fanden wenige Nachahmer und es wurden wenige Fortschritte gemacht, bis dann die allgemeine Einführung der Asepsis einen neuen Anstoss in dieser Richtung hin gab. Eine gemeinsame Ausscheidung von Urin und Faeces ist an und für sich nichts Ungewöhnliches, da eine solche ja zeitlebens durch die Kloake bei Vögeln und Reptilien stattfindet. Auch beim Säugethier findet im frühen Embryonalleben eine ähnliche gemeinsame Ausscheidung in eine Kloake statt.

Simons erster Versuch bestand darin, dass er eine Schlinge durch die Wand der beiden Ureteren und die des Mastdarmes legte und sie fest zog. An der Stelle, wo auf solche Weise eine Ligatur angelegt worden war, erfolgte Nekrosis und es entstand eine Communication. Der Patient verstarb an Pyelonephritis. Thomas Smith erzielte in seinem Falle kein besseres Resultat. Seitdem ist der Gedanke an eine Anastomose immer und immer wieder aufgegriffen und experimentell bearbeitet worden, so dass wir heute beinahe einen „embarras de richesse“ an Methoden haben.

Die Ersten, welche die Frage der Behandlung der Blasenekstrophie auf experimentellem Wege zu lösen versuchten, waren Gluck

und Zeller. Sie exstirpirten an Hunden die Blase und leiteten die Ureteren entweder in die Haut oder in den Mastdarm.

Etwa zur selben Zeit versuchte es Bardenheuer mit unilateraler Implantation in den Darm. Seine Thiere erholten sich von der Operation, starben indessen später an Hydronephrose in Folge von Ureterstrictur. Novara demonstrirte im Jahre 1887 vor der italienischen Chirurgengesellschaft, dass es ihm gelungen war, eine Anastomose beider Ureteren mit dem Darm herzustellen; auch zeigte er, dass sich die Darmschleimhaut der Anwesenheit von Urin anzupassen vermag. Dies Letztere hatte übrigens schon Richardson gezeigt, der über den Fall eines Patienten, der 17 Jahre mit congenital im Darm implantirten Ureteren gelebt hatte, berichtete. Paoli und Busachi berichteten über ähnliche Experimente wie Novara; in fast allen Versuchsthieren indessen hat sich im Laufe der Zeit eine Strictur des Ureters entwickelt. Giordano, Van Hook, Tuffier, R. Harvey Reed, Morestin, Chaput und kürzlich Kalabin versuchten gleichfalls bei Hunden, die Ureteren in den Darm einzupflanzen, ihre Resultate indessen waren nicht besser wie die ihrer Vorgänger.

Die Misserfolge der Darm-Uretereneinpflanzung bei Ekstrophie der Blase veranlassten Sonnenburg und Harrison, wieder ähnlich wie Gluck und Zeller den Urin durch Einpflanzung der Ureteren in die Haut abzuleiten. Aehnliche Versuche machten Le Dentu, Pozzi, Dastre und Treckacki. Auch der Methoden von Pawlick und Boari, den Urin in die Vagina abzulenken, ist hier zu gedenken. Kuester implantirte im Jahre 1891 in einem Falle von Carcinom der Prostata beide Ureteren in den Mastdarm. Der Patient starb indessen am vierten Tage nach der Operation an Peritonitis und unter Erscheinungen von Niereninfection. Chaput nahm 1892 zur Behebung einer Ureteren-Vaginal-Fistel eine einseitige Implantation mit Erfolg vor. In einem anderen Falle machte Chaput in zwei Sitzungen doppelseitige Anastomose wegen Blasentuberculose. Der Patient starb nach der zweiten Operation an Anurie. Die Resultate dieser angeführten Experimente, sowie der wenigen am Menschen versuchten Operationen sind fast durchweg gänzlich ungünstige. Die technischen Schwierigkeiten hat man allerdings so ziemlich überwunden, allein damit waren die Gefahren der septischen Peritonitis, der secundären Pyelonephritis durch aufsteigende Infection vom Darm, der Hydronephrose in Folge von Ureterenstrictur nicht aus dem Wege geschafft. Um nun der Gefahr der Ureterenstrictur aus dem Wege zu gehen, führten Tuffier und Maydl — Beide bean-

spruchen Priorität für diese Operation — die Implantation des Trigonums mit den Ureterenöffnungen aus. Damit sollte die Bildung einer Strictur und der Eintritt einer aufsteigenden Infection verhindert werden, da eben die Sphinkter der Ureteren erhalten bleiben. So lange dies der Fall, darf man erwarten, dass der Ureter nicht stricturirt und andererseits die Niere nicht inficirt wird. Boari und und Chaput stellten, nachdem Tuffier und Maydl ihre Operation bekannt gegeben, Knöpfe her, um die Ureteren mit dem Darm zu verbinden. Der Erfolg dieser Versuche war ein sehr mässiger. Weitere Versuche stammen von Trowler, Pisani, Martin, Vignoni und Roux.

Meine eigenen Versuche in dieser Richtung begann ich im Frühjahr 1898. Ich nahm ein- und beiderseitige Uretereneinpflanzungen nach einer eigenen, von mir entworfenen Methode vor, allein die Erfolge waren nicht besser als die meiner Vorgänger.

Dann wandte ich meine Aufmerksamkeit der Anastomosirung von Blase und Mastdarm zu. Ich glaubte damals, dass ich der Erste war, der solche Versuche unternommen, als ich indessen meine Versuche der Chicago Medical Society mittheilte, wurde meine Aufmerksamkeit auf eine Mittheilung von Timothy Holmes gelenkt, die sich in seinem Buch über „Surgical Diseases of Infancy and Childhood" findet. T. Holmes berichtet über einen Versuch zur Herstellung einer Mastdarmfistel wie folgt:

„In the case of a boy in whom I had planted a bridge of skin in front of the exposed mucous membrane, who found much difficulty in procuring a proper urinal, I endeavored to divert the urine into the rectum by the following plan, which, or a modification of which, I proposed to follow in the next case that came under my care. I placed the blades of a kind of screw forceps (much resembling Dupuytrens enterotome) in the rectum and bladder, and by bringing them gradually into the closest contact I destroyed the tissues between them, thus establishing a free communication through the subperitoneal tissue between the bladder and rectum. The attempt failed: for though the urine passed in considerable quantities into the bowel, a good part still continued to escape above the pubes. I endeavored to obviate this by closing the suprapubic opening altogether by plastic operation. The opening was thus, in fact, reduced to a sinus, but this caused such intolerable pain when the bladder was distended, and such accumulation of sabulous matter in it, that I was fain to abandon the attempt, break open the suprapubic hiatus again, and allow the rectal communication to close. The original fault of the

proceeding lay, I think, in my having covered over the opening of the ureters before I applied the screw forceps. Had I been able to comprise these openings in the tissues which I destroyed, so that the ureters would have opened directly into the cloaca between the bladder and rectum, I believe the attempt might have succeeded. In my case, though it was a failure in other respects, the communication between the bladder and rectum was established without producing any unpleasant symptoms, and the communication was well above the sphincter, so that the urine was retained in the bowel, and passed naturally along with the motions."

Die von mir geplante und ausgeführte Operation besteht darin, die Blase und den Mastdarm mittelst meines in der Litteratur mehrfach beschriebenen [1]) entkalkten, resorbirbaren Knopfes zu anastomisiren. Die Operationstechnik ist die folgende: Bei einem männlichen Hunde wird der Bauchschnitt in der Lende oberhalb dem Poupart'schen Bande, bei einer Hündin in der Mittellinie angelegt. In der Regel findet man die Blase gefüllt und sie wird dann mittels gelinden Druckes per vias naturales entleert. Dann werden Blase und Mastdarm vorgezogen und in die gehörige Lage zur Vornahme der Anastomose gebracht (Fig. 1). Nun werden zwei oder drei unterbrochene Lembert'schen Suturen angelegt und zwar werden sie etwa einen Zoll unterhalb der unteren Grenze der in die Blasen- und in die Mastdarmwand vorzunehmenden Einschnitte begonnen. Dabei muss man sich vorsehen, dass die Einschnittsstelle so ausgewählt wird, dass wenn nachher der von mir angegebene resorbirbare Knopf eingelegt wird, er die Ureterenöffnungen nicht comprimirt. Dann wird der Einschnitt in die Blase gemacht, er muss für den ausgewählten Knopf gross genug sein, zunächst wird dann um den Rand der Incission eine zusammenziehbare (Tabaksbeutel) Naht angelegt. (Fig. 2.) Der Mastdarm wird dann gleichfalls longitudinal eingeschnitten und die Oeffnung wird genau wie die der Blase mit einer zusammenziehbaren Naht umsäumt. Die freien Enden der Nähte müssen nach oben liegen, da sie sich so leichter zuziehen lassen. Der Operateur schiebt nun das eine Ende des resorbirbaren Knopfes durch die angelegte Oeffnung in die Blase, (Fig. 3) und zieht dabei sanft die beiden Knopfhälften auseinander. Zur selben Zeit zieht ein Assistent die Naht in der Blase an und verschlingt dieselbe einmal zum Knoten. Fühlt er den Widerstand der Gummiröhre des Knopfes, so wird der Knoten zum zweiten Male geschlungen. Die Ligatur sitzt nun fest und die

1) Med. Record N. Y. Oct. 3. 1896. Journal Am. Med. Assoc. Jan. 19. 1897. Medicine. Jan. 1897.

Enden können abgeschnitten werden. Es wird weiterhin, (Fig. 4) die andere Hälfte des Knopfes durch die angelegte Oeffnung in den Mastdarm hineingebracht und auf gleiche Weise wie bei der anderen Hälfte

Fig. 1.

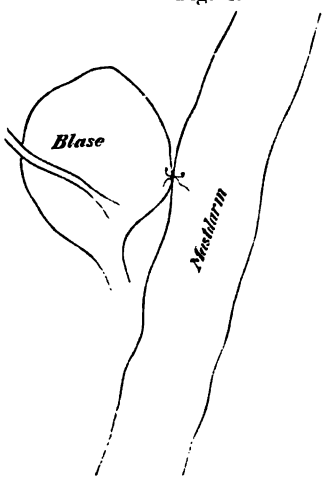

Fig. 2.

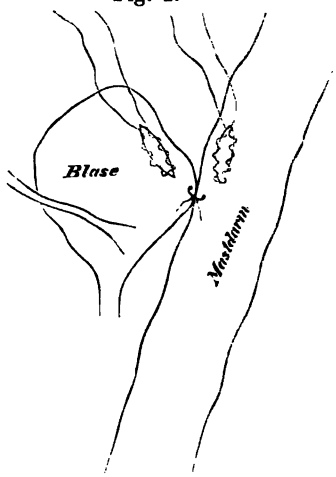

Fig. 3.

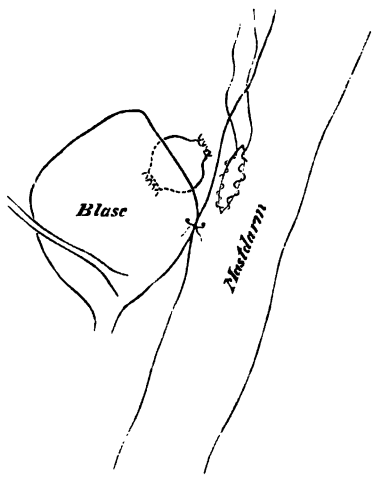

Fig. 4.

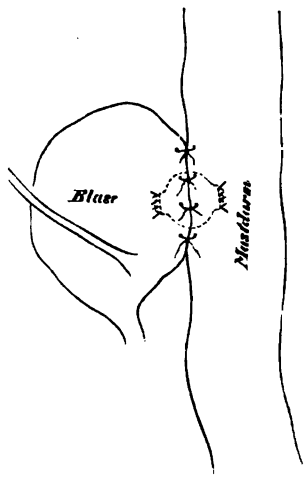

in der Blase festgeschnürt. Zum Schlusse werden um die sich nunmehr berührenden äusseren Flächen von Blasen- und Mastdarmwand mehrere unterbrochene Lembert'sche Nähte angelegt. Die Operation ist sehr einfach und kann in 10 bis 15 Minuten ausgeführt werden.

Bei meinen ersten sechs Experimenten verwandte ich einen 5/8 Zoll Knopf, später bei grossen Hunden einen 7/8 Zoll Knopf, bei kleineren meinen 3/4 Zoll Knopf. Das kleine Stück Gummirohr des Knopfes ist bei allen Versuchen, vorausgesetzt, dass die Hunde nicht zu früh starben, oder getödtet wurden, abgegangen. Zur Naht wurde stets Seide verwandt. Ich habe bis jetzt keine Gelegenheit gehabt, meine Methode der Blasen-Mastdarm Anastomose am lebenden Menschen in Anwendung zu bringen, am menschlichen Cadaver gestaltet sich die Operation einfach und befriedigend.

Von fünfzehn Hunden, an denen die Operation ausgeführt wurde, genasen neun; sechs starben. Bei meinen ersten Versuchen wurden viele unnöthige Manipulationen vorgenommen, die jedenfalls mit zu dem tödtlichen Ausgang der Operation beitrugen. In der Regel sind die Hunde während der ersten Tage nach der Operation krank, sie leiden dem Anschein nach an Schmerzen und reagiren mit Temperatursteigerungen. In der ersten Woche nach der Operation werden Urin und Faeces öfter entleert als später. Die männlichen Hunde erheben das Bein und versuchen in der üblichen Weise zu uriniren. Es kommt indessen kein Urinstrahl. Man sieht dann, wie die Hunde niederhocken und den Urin per anus entleeren. Nach der ersten Woche uriniren die Thiere dann periodisch. Die Faeces gehen mit dem Urin ab. Der Zustand und das Benehmen der von mir operirten Hunde scheint die Angaben von Novaro zu bestätigen, dass sich die Mastdarmschleimhaut leicht den neuen Verhältnissen anpasst.

Für die pathologisch-anatomischen und bakteriologischen Untersuchungen im Anschluss an die Mehrzahl meiner Operationen an Hunden bin ich Herrn Collegen Maximilian Herzog, Professor der Pathologie an der Chicagoer Poliklinik verbunden. Demselben verdanke ich auch die Photomikrographien, welche diesen Bericht illustriren.

Erstes Experiment.

Ein männlicher Hund, 25 Pfund schwer, wurde am 18. April 1899 nach der oben beschriebenen Methode operirt. Man fand das Thier am 22. April todt. Der Cadaver war von Ratten durch die Bauchwunde angefressen worden. Es war unmöglich, sich ein Urtheil darüber zu bilden, ob Peritonitis eingetreten war. Die Blase erschien contrahirt, verdickt und congestionirt. Das Omentum adhärirte an die Operationswunde. Die Ureteren waren nicht verdickt, die Nieren erschienen äusserlich congestionirt, auf der Schnittfläche erschienen sie normal. Der Knopf fand sich in situ, seine Knochentheile waren erweicht. Die Mastdarmschleimhaut oberhalb und unterhalb der Operationswunde waren stark geröthet. Histologische und bakteriologische Untersuchungen wurden in diesem Falle nicht gemacht.

Zweites Experiment.

Männlicher Hund, 20 Pfund schwer, operirt am 25. April 1899, gestorben am 27. April 1899. Allgemeine Peritonitis, Darmschlingen verklebt, Wundränder von Eiter bedeckt, eitrig-seröse Flüssigkeit im Abdomen. Die Blasenwand ist verdickt, contrahirt, stark congestionirt. Kein Urin in der Blase. Ureteren und Nieren congestionirt, aber nicht vergrössert. Der Knopf befindet sich in situ, seine Kalktheile etwas erweicht. Am Sphincter vesicae zeigt eine Demarcationslinie die Grenze der Entzündung. Auf der Schnittfläche erscheinen die Nieren congestionirt. Histologische und bakteriologische Untersuchungen nicht gemacht. Es ist meine Ueberzeugung, dass bei diesen ersten beiden Versuchen der rasche tödtliche Ausgang darch mangelhafte Technik und zu viele überflüssige Manipulationen herbeigeführt wurde.

Drittes Experiment.

Männlicher Hund, 30 Pfund schwer, operirt am 3. Mai 1899, getödtet am 15. December 1899. Dieser Hund schien sich Monate lang nach der Operation des besten Wohlseins zu erfreuen. Mit dem Eintritt strenger Winterkälte und unter dem Mangel an Bewegung begann dieser Hund abzufallen und zu erkranken. Mehrere Tage, ehe der Hund durch Chloroform getödtet wurde, verweigerte er jegliche Nahrung. Er war moribund, als er getödtet wurde.

Section am 15. December 1899. Zur Linken der Narbe der Laparotomiewunde findet sich ein alter, leicht eiternder Stichcanal. Bei der Eröffnung der Leibeshöhle wird zur Rechten der Narbe eingeschnitten. Das Omentum majus ist an der vorderen Bauchwand in der Gegend der Narbe adhärent. Die Adhäsionen sind verhältnissmässig recht fest. Das Omentum majus ist herabgezerrt, und gleichfalls das Omentum minus. Das letztere hat die Milz derart mit herabgezogen, dass sie mit ihrer langen Achse jetzt parallel der Längsachse des Körpers liegt. Magen und Zwölffingerdarm sind gleichfalls nach abwärts dislocirt. Die Adhäsionen des Omentum majus an der vorderen Bauchwand verlaufen derart, dass sie den linken Ureter knapp oberhalb seiner Einmündung in die Blase comprimiren. An dieser Stelle ist der linke Ureter nicht bloss comprimirt, sondern auch leicht abgeknickt. Oberhalb dieses Punktes ist der linke Ureter in seiner ganzen Ausdehnung bis zum Nierenbecken auf das Doppelte seines normalen Umfanges verdickt. Die linke Niere erscheint dagegen nicht vergrössert, auf der Schnittfläche ist sie etwas getrübt. Das Nierenbecken ist leicht vergrössert und enthält etwas gelbliche trübe Flüssigkeit. Rechter Ureter und rechte Niere normal. Anastomose zwischen Blase und Mastdarm tadellos. Die Blase ist stark zusammengezogen, ihre Schleimhaut sieht blass aus. Anzeichen von Entzündung sind nicht vorhanden. Das Bauchfell in der Nachbarschaft der Anastomose ist glatt und glänzend und bis auf die bereits beschriebenen Adhäsionen normal. Die Milz ist dunkelbraunroth, ziemlich derb. Die Leber ist gleichfalls dunkelbraunroth, die Kapsel äusserlich stellenweise getrübt. Lungen und Herz normal, Herzmuskel etwas schlaff.

Die Section, die histologische und bakteriologische Untersuchung in diesem und in den folgenden Fällen wurde, wie oben angegeben, durch

Herrn Dr. Maximilian Herzog vorgenommen und es wurden bei dieser, sowie bei den folgenden Sectionen die folgende Methode (hie und da mit kleinen unwesentlichen Abänderungen) geübt. Die Nieren wurden, sofort nachdem das ehemalige Operationsfeld besichtigt worden war, freigelegt und dann wurde eine starke, glühende Platinöse in das Nierenbecken eingeführt. Mit ihr wurden dann Blutserum- und Glycerinagar-Röhrchen geimpft. Dann wurden Nieren, Ureteren, Blase und Mastdarm frei secirt und zusammen entfernt. Gewebstücke von verschiedenen Organen wurden dann sofort in Formalin, dem Orth'schen Müller-Formalingemisch, oder Sublimatlösungen fixirt, später in Paraffin eingebettet und nach verschiedenen Methoden gefärbt.

Die in diesem Falle angelegten Culturen entwickelten Colonbacillen und eine Hefe, welche ein weisses Pigment bildete.

Histologische Untersuchung: Linke Niere. Das Epithel des Beckens ist vorhanden. Das subepitheliale Gewebe zeigt dichte Rundzelleninfiltration. Das Epithel der Harncanälchen zeigt fettige Entartung und trübe Schwellung. In manchen Harncanälchen findet sich hyalines Material (hyaline Cylinder). Es finden sich interstitielle Herde von dichter Rundzellenanhäufung. Dieselben scheinen neueren Datums zu sein, denn es fehlt die Bildung älteren kernarmen, fibrösen Bindegewebes. Die ganze Niere, vom Becken bis zur Kapsel, ist mit Colonbacillen durchsetzt.

Die rechte Niere zeigt ähnliche entzündliche Veränderungen, dieselben sind indessen viel leichteren Grades. Die subepitheliale Infiltration des Beckens ist vorhanden, gleichfalls Veränderungen am Epithel der Harncanälchen. Interstitielle Herde fehlen fastganz. Die Infection mit Colonbacillen ist mässigen Grades. Die Leber zeigt trübe Schwellung der Leberzellen und mässige Rundzelleninfiltration um die Interlobarvenen. Das Bindegewebe um die Leberläppchen scheint nicht vermehrt. Es finden sich im Lebergewebe viele Colonbacillen. Ein hefeartiger Mikroorganismus, wie er in den Culturen gewachsen war, fand sich weder in den Nieren noch in der Leber.

Die Untersuchung ergiebt, dass der Hund zur Zeit als er getödtet wurde, an einer allgemeinen Colonbacillus-Infection litt. Es scheint der histologische Befund der Nieren indessen dafür zu sprechen, dass die Infection verhältnissmässig jüngeren Datums war. Dafür spricht auch die Thatsache, dass der Hund 5—6 Monate lang nach der Operation gesund, lebhaft und gut genährt war. Es ist nicht unwahrscheinlich, dass die Adhäsionen des Omentums mit ihrer Compression und theilweisen Abknickung des linken Ureters die Veranlassung zur Infection von der linken Niere aus wurden. Die Infection der Leber erfolgte wohl auf dem Wege der Gallengänge.

Viertes Experiment.

Männlicher Hund 22 Pfund schwer. Operirt am 6. Mai 1899, getödtet am 21. Mai 1899. Bei der Section findet sich die Operationswunde fest verschlossen. Omentum um die Blasen-Mastdarm Anastomose herum stellenweise adhärent. Blase leer, stark contrahirt. Blasenmucosa anscheinend normal, die Anastomose etwa so gross wie die Spitze des Zeigefingers. Die Mastdarmschleimhaut in der Nähe der Anastomose ge-

röthet. Beide Nieren blauroth, nicht vergrössert, glatt, normal. Rinde und Medulla normal. An der Anastomose sind die Gewebe normal. Alle anderen inneren Organe normal.

Bakteriologische Untersuchung. Es wurden von jedem der beiden Nierenbecken je ein Blutserum- und ein Glycerinagarröhrchen geimpft. Eins der Blutserumröhrchen entwickelte bis zum dritten Tage einen feuchten, glänzenden, grauweissen Rasen, der den Nährboden verflüssigte. Die Cultur bestand aus sehr kleinen Bacillen, deren Art nicht weiter festgestellt wurde. Es handelte sich natürlich nicht um Colonbacillen.

Fig. 5.

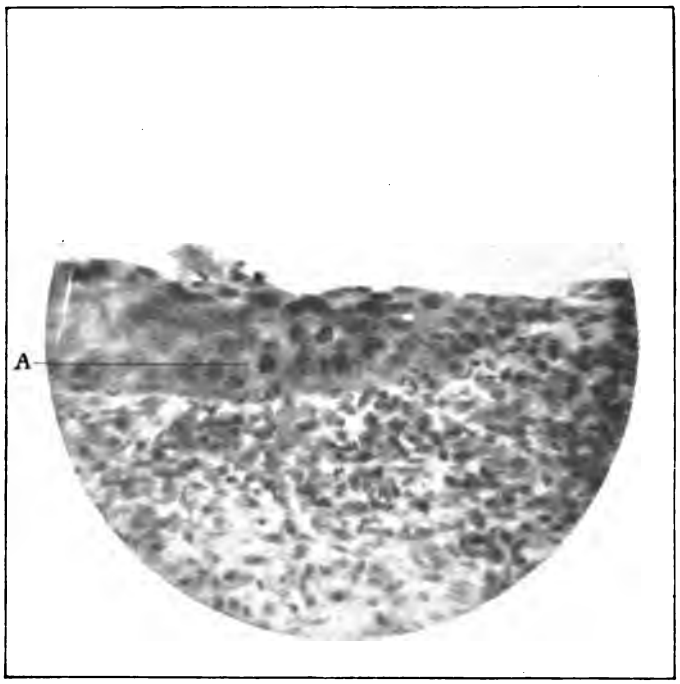

Vom Hund Nr. 4, operirt am 6. Mai, getödtet am 21. Mai 1899; starke Vergrösserung. Im regenerirenden Blasenepithel eine Karyokinese bei A.

Histologischer Befund (Fig. 5 und 6). Die Wand von Blase und Mastdarm an der Anastomosenstelle sind fest vereinigt, derart, dass die beiden Gewebe einen Winkel von ca. 80° bilden, der in die Blase vorspringt. Die Darmoberfläche zeigt Darmmucosa, die Blasenfläche geschichtetes Plattenepithel. An der einen Seite verdünnt sich nach der Vereinigungslinie hin die Darmmucosa und an der anderen Seite verjüngt sich das Blasenepithel bis zu einer einzigen Lage. Zwischen beiden Epithelarten ist eine schmale, epithelfreie Zone, die aus embryonalem

Bindegewebe mit Fibroblasten besteht. Die Verbindung von Blasen- und Darmwand ist vollständig und die Verbindungsfläche zwischen beiden ist kaum zu erkennen. Doch zeigt der Darm an der Verbindungsfläche unterhalb der Mucosa ein mehr diffuses als circumscriptes lymphoides Gewebe, auch besteht dasselbe nicht aus lymphoiden Rundzellen allein, sondern es finden sich hier auch sehr zahlreiche polynucleäre Leukocyten. Mit der Gram'schen Färbung kann man in der Nähe der Vereinigungsstelle sich sehr schlecht färbende Bacillen, wahrscheinlich Colonbacillen, nachweisen. Die histologische Untersuchung von Nierengeweben ergiebt normale Verhältnisse, entzündliche Erscheinungen; Anzeichen von Invasion von Mikroorganismen fehlen.

Fig. 6.

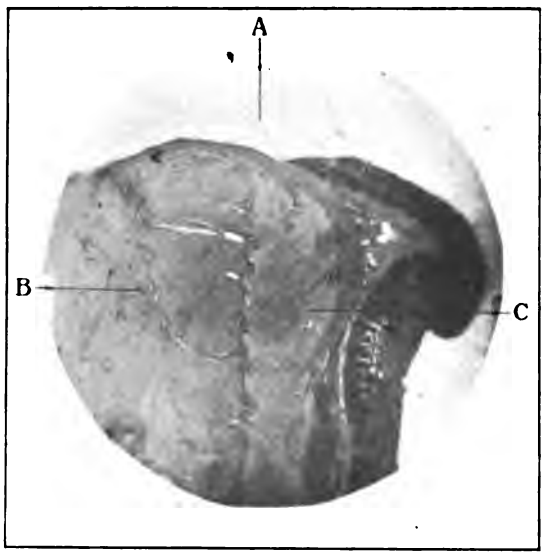

Vom Hund Nr. 4. In der Mitte (A). Vereinigungsfläche von Blase (B) und Mastdarm (C).

Fünftes Experiment.

Männlicher Hund, 30 Pfund schwer. Operirt am 11. Mai 1899, getödtet am 12. Mai 1899. Blase und Mastdarm werden zusammen entfernt. Beide Enden des Mastdarms und die Ureterenmündung in die Blase werden mit Ligaturen fest verschlossen. Es wird dann mittelst einer Spritze Wasser in den Darm gespritzt. Die Organe werden ad maximum injicirt. Es erfolgt kein Austritt von Flüssigkeit an der Stelle der Anastomose.

Sechstes Experiment.

Kleine Hündin, 15 Pfund schwer. Operirt am 11. Mai 1899; getödtet am 12. Mai 1899. Versuch wie oben, Erfolg der gleiche.

Siebentes Experiment.

Männlicher Hund 14 Pfund schwer. Operirt am 16. Mai 1899; gestorben am 20. Mai 1899. Die äussere Operationswunde zeigt nichts Pathologisches, keine Flüssigkeit in der Peritonealhöhle, keine Peritonitis. Blase leer, contrahirt, Schleimhaut stark geschwellt und geröthet. Der Knopf in situ, Knochentheile etwas erweicht. Nieren nicht vergrössert, leicht congestionirt. Leber stark congestionirt. Alle anderen Organe normal. Keine histologische oder bakteriologische Untersuchung.

Achtes Experiment.

Grosse weibliche Dogge, 65 Pfund schwer. Operirt am 18. Mai 1899, gestorben am 21. Mai 1899. Bei der Section findet sich im Abdomen eine grosse Menge einer serös hämorrhagischen Flüssigkeit. Das Omentum ist stark injicirt und an der vorderen Bauchwand adhärent. Das Peritoneum, abgesehen vom Omentum zeigt keine weiteren entzündlichen Erscheinungen. Blase, Nieren und Ureteren erscheinen normal.

Die gefundenen Veränderungen scheinen nicht darauf hinzudeuten, dass die Todesursache direct mit der hergestellten Anastomose in Verbindung steht. Es fand sich eine grosse Struma colloidea mit mehr oder weniger abgeschnürten Lappen im Mediastinum. Keine weitere histologische oder bakteriologische Untersuchung.

Neuntes Experiment.

Männlicher Hund, 25 Pfund schwer. Operirt am 21. Mai 1899, gestorben am 9. Juni 1899. Ein paar Tage nach der Operation entwickelten sich eine Paraphimose und Gangrän des Penis. Bei der Section fand sich keine Flüssigkeit im Abdomen. Keine Anzeichen einer Peritonitis. Blase contrahirt, Blasenmucosa leicht dunkelroth. Die Anastomose ist fest, die Oeffnung ist so gross wie die Spitze des Zeigefingers. Die Mastdarm- und Blasenschleimhaut in der Nähe der Anastomose zeigen keine auffälligen Veränderungen. Die Nieren erscheinen etwas geschwollen, blass, Kapsel leicht abziehbar, auch sonst normal, Nierenbecken nicht erweitert und glatt. Urteren nicht vergrössert, normal. Milz dunkelrothbraun, weich. Alle anderen inneren Organe normal.

Bei der mikroskopischen Untersuchung fand sich das Nierengewebe normal bis auf die folgende Ausnahme: In der Medulla der rechten Niere finden sich ganz in der Nähe des Nierenbeckens zwei kleine Rundzellen-Heerde. Die infiltrirenden Zellen sind Lymphocyten und polynucleäre Leukocyten. Bakterien waren in den beiden Herden nicht nachweisbar. Es scheint daher, dass diese beiden kleinen, entzündlichen Herde nicht auf Bakterieneinwanderung von der Blase her, sondern auf hämatogene, toxische Einflüsse zurückzuführen sind. Es scheint somit, dass der Tod dieses Hundes nicht direct auf die Operation zurückzuführen ist. Eine Infection der Nieren von der Blase her ist allem Anschein nach nicht erfolgt.

Zehntes Experiment.

Junger männlicher Fox-Terrier. Operirt am 27. Mai 1899; gestorben am 29. Mai 1899. Die Section ergiebt eine allgemeine Peritonitis. Das

Abdomen ist mit einer hämorrhagischen Flüssigkeit angefüllt. Das Omentum ist mächtig injicirt. Blase contrahirt, leer. Blasenschleimhaut entzündlich geröthet. Anastomose fest. Der Knopf in situ, nicht merkbar verändert. Beide Nieren leicht dunkelroth. Kapseln leicht abziehbar. Rindenstreifung verwischt. Ureteren beiderseits nicht verdickt. Keine histologische und bakteriologische Untersuchung.

Elftes Experiment.

Grosser schwarzer, männlicher Hund, 95 Pfund schwer. Operirt am 30. Mai 1899; getödtet am 5. Juni 1899. Die Section ergiebt Eiterung der Operationswunde in der Bauchwand. Bauchhöhle enthält keine Flüs-

Fig. 7.

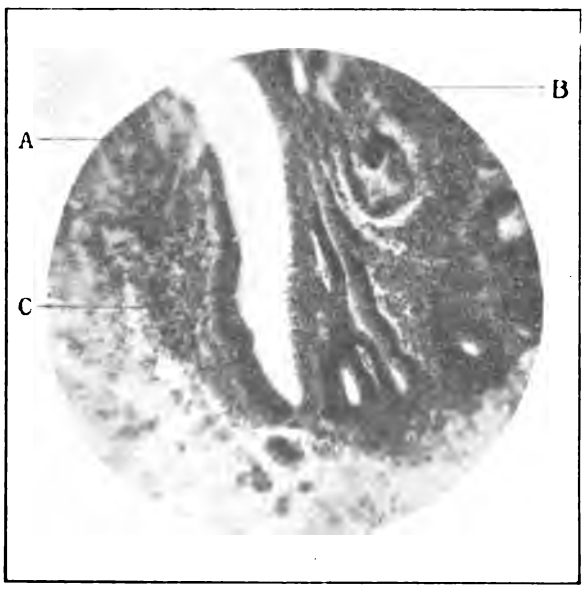

Vom Hund Nr. 13. (Operirt am 1. Juni, getödtet am 28. Juni 1899. Schnitt durch die Anastomose (starke Vergrösserung). Links (A) Blasenwand; rechts (B) Mastdarm. Das Darmepithel ist eine kurze Strecke weit über die Blase herübergewachsen (C).

sigkeit. Blase contrahirt und verdickt. Blasen- und Mastdarmschleimhaut geröthet. Die Anastomose ist fest, bei der Wasserinjectionsprobe entweicht keine Flüssigkeit. Nieren und Ureteren erscheinen normal. Keine histologische und bakteriologische Untersuchung.

Zwölftes Experiment.

Männlicher Hund, 30 Pfund schwer. Operirt am 1. Juni 1899; todt aufgefunden am 3. Juni 1899. Bei der Section findet sich das Abdomen leer, keine Anzeichen von Peritonitis; das Omentum indessen an der Bauch-

wunde adhärent. Blase verdickt und contrahirt. Blasenschleimhaut bis gegen den Sphinkter herab stark geröthet. Bei der Wasserinjectionsprobe entweicht keine Flüssigkeit, der Knopf ist in situ und hart. Die Nieren sind von blaurother Farbe, auf der Schnittfläche dunkelblauroth. Die Nierenbecken sind glatt, nicht erweitert und enthalten keine Flüssigkeit. Ureteren nicht verdickt. Leber dunkelbraunroth. Andere Organe normal. Keine histologische und bakteriologische Untersuchung.

Dreizehntes Experiment.

Hündin, 40 Pfund schwer. Operirt am 1. Juni 1899; getödtet am 28. Juni 1899. Das Thier schien zur Zeit, als es in der Chloroformnarkose getödtet wurde, in voller Gesundheit zu sein. Die Section er-

Fig. 8.

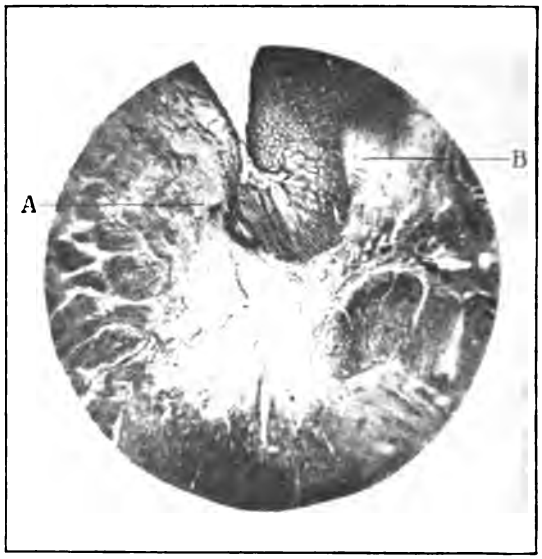

Vom Hund Nr. 13. Schnitt durch die Vereinigungsfläche von Blase (A) und Mastdarm (B).

giebt am Abdomen in der Mittellinie eine gut verheilte, lineare Narbe, die sich von 1 Zoll oberhalb der Symphyse etwa 2 halbe Zoll nach oben erstreckt. Das Omentum majus zeigt sich bei der Eröffnung der Leibeshöhle leicht an der vorderen Bauchwand adhärent. Die Adhäsionen sind indessen recht geringe. Entzündliche Erscheinungen sind am Omentum nicht zu beobachten. Das Abdomen einschliesslich der Pelvis enthalten keine Flüssigkeit. Peritoneum glatt und glänzend, keine entzündliche Röthung. Blase gut contrahirt, fest mit dem Mastdarm vereinigt. Vereinigungsstelle von glattem, normalem Bauchfell bedeckt. Darm nor-

mal, Nieren normal von Beschaffenheit, äusserlich und auf der Schnittfläche, Nierenbecken leer, glatt, nicht geröthet. Ureteren nicht vergrössert. Blasenschleimhaut stark gewulstet. Die Blase enthält etwas Darminhalt. Anastomose fest, die Oeffnung so gross wie die Spitze des Zeigefingers. An der inneren Seite des Anastomosenringes, da wo Blasen- und Mastdarmschleimhaut zusammentreffen, besteht eine leichte, ringförmige Einziehung. Mastdarmschleimhaut normal. Alle inneren Organe normal.

Fig. 9.

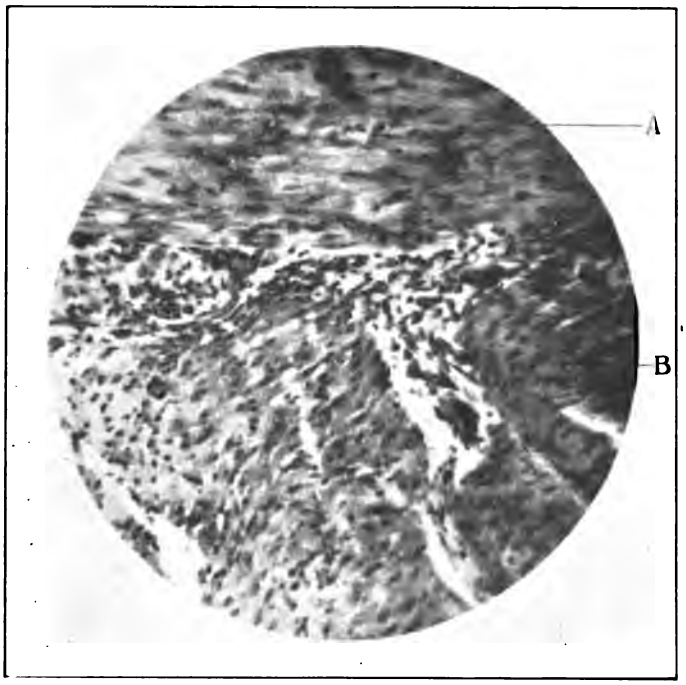

Von Hund Nr. 15. Operirt am 10. Juni, getödtet am 11. September 1899.
A Blasenmuscularis, B Darmmuscularis.

(Fig. 7 u. 8). Die Verbindung zwischen Blasen- und Mastdarmwand ist vollständig. Es besteht keine Duplicatur von Blasen- oder Mastdarmgewebe. Keine entzündlichen Erscheinungen an der Verbindungsfläche. Das Mastdarmgewebe zeigt keine Abweichung vom Normalen. Auf der freien, inneren Blasenfläche fehlt in der Nähe der Vereinigungslinie das Epithel und das freiliegende Bindegewebe hat den Charakter von Granulationsgewebe, es ist gefässreich und zeigt viele Rundzellen, eingebettet in einer Matrix von Spindelzellen und kernlosen Bindegewebsfasern. Es scheint, dass der Darminhalt, der auf die Blasenschleimhaut gelangt war, hier eine entzündliche Reaction veranlasst hat. Es sind indessen weder

in dem Granulationsgewebe, noch tiefer in der Verbindungsfläche Bakterien nachzuweisen. Die folgende Beobachtung ist von Interesse. An einzelnen Stellen ist das Cylinderepithel der Darmmucosa auf die ihres

Fig. 10.

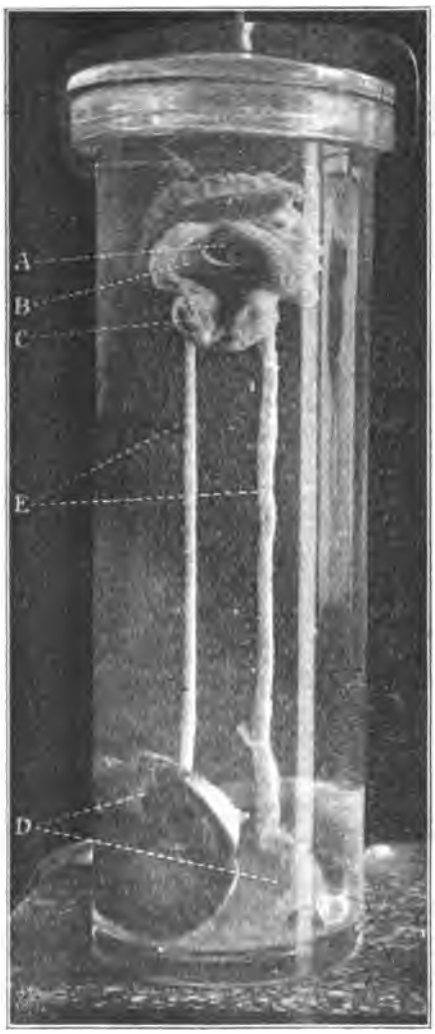

A Oeffnung zwischen Blase u. Mastdarm.
B Blase.
C Prostata.
D Nieren.
E Ureteren.

Fig. 11.

A Oeffnung zwischen Blase u. Mastdarm.
B Mastdarm.
C Ureteren.
D Nieren.

Epithels beraubte Blasenmucosa herüber gewachsen. Dieser Vorgang ist nicht sehr ausgedehnt, aber doch genügend wohl ausgeprägt, um beobachtet werden zu können.

Das Nierengewebe zeigt keine bemerkbaren histologischen Veränderungen, doch finden sich in demselben spärliche Mikroorganismen wie folgt: Rechte Niere nahe der Schleimhaut des Nierenbeckens wenige Bacillen und Diplokokken und grössere runde Körper, die wie Hefezellen, Torula oder Protozoën aussehen. In der Rinde finden sich in den Canälchen und in den Bowman'schen Capseln ein paar Bacillen. Linke Niere in denselben Lagen gleichfalls ein paar Bacillen. Von den vier geimpften Röhrchen entwickelten zwei (je eines für jede Niere) Colonbacillen und einen nicht weiter untersuchten Diplococcus. Es bestand somit in diesem Falle eine leichte Infection beider Nieren, die indessen weder zu Symptomen noch zu ausgeprägten histologischen Veränderungen geführt hatte.

Vierzehntes Experiment.

Schwarze Hündin, 23 Pfund schwer. Operirt am 5. Juni 1899 und am 22. November 1899 bei einer Versammlung der Chicagoer Medicinischen Gesellschaft zu Demonstrationszwecken in der Chloroformnarkose getödtet.

Bei der Section zeigt sich das Abdomen leer, das Peritoneum einschliesslich das Omentum normal. Anastomose fest, von normalem Bauchfell bedeckt. Alle inneren Organe einschliesslich der Nieren und Ureteren normal. Bakteriologische Impfung nach der üblichen Methode.

Alle vier Röhrchen waren nach sechstägigem Aufenthalte im Brutofen steril geblieben.

Histologische Untersuchung: Nierengewebe normal; beide Nierenbecken besitzen eine normale Epithelauskleidung. Das subepitheliale Gewebe zeigt mässige Rundzelleninfiltration. Die infiltrirenden Zellen haben den Charakter junger Bindegewebszellen und von Lymphocyten. Polynucleäre Leukocyten fehlen. Bakterien können nicht nachgewiesen werden.

In diesem Falle deutet alles darauf hin, dass jede Infection als ausgeschlossen anzusehen ist.

Fünfzehntes Experiment.

Grosser männlicher Hund, 50 Pfund schwer. Operirt am 10. Juni 1899, getödtet am 11. September 1899. Der Hund leidet zur Zeit, als er getödtet wird, sehr stark an der Räude. Die Section ergiebt, dass die äussere Operationswunde bis auf einen kleinen Stichcanal vollständig verheilt ist. Das Omentum ist an der Narbe leicht adhärent, es adhärirt gleichfalls zur Linken der Blasen-Mastdarmanastomose, hier findet sich auch eine Darmschlinge durch ein schmales fibröses Band verlöthet. Andere Zeichen älterer oder neuerer peritonitischer Processe fehlen. Die rechte Niere und ihr Ureter erscheinen in Farbe und Grösse normal. Die linke Niere ist dunkelroth, ihr Ureter doppelt so stark wie der der rechten. Die anderen inneren Organe normal. Die geimpften Röhrchen entwickeln alle Colonbacillen.

Histologischer Befund: Das subepitheliale Gewebe der Nierenbecken

ist leicht mit Rundzellen infiltrirt. Es finden sich hier Bacillen (Colon) und Staphylokokken. Auch im beiderseitigen Medullar- und Rindengewebe finden sich Bacillen und Kokken.

An der Anastomose sind beide Gewebsarten fest verbunden, es findet sich fast gar kein neugebildetes Narbengewebe. Mastdarmschleimhaut normal. Der Blasenmucosa fehlt das Epithel und das zu Tage liegende Gewebe hat den Charakter von Granulationsgewebe. Es finden sich in demselben einige Bacillen und Kokken.

Zusammenfassung.

Aus der in einer Anzahl der Fälle vorgenommenen sorgfältigen bakteriologischen und histologischen Untersuchung ergiebt sich ohne Zweifel, dass bei Hunden die von mir geübte Methode der Blasen-Mastdarm-Anastomose vorgenommen werden kann, ohne zu einer Infection der Nieren zu führen. In zwei der obigen Fälle hat die Untersuchung mit Sicherheit die Abwesenheit jeder Infection ergeben. Wenn ein derartiges Resultat bei Hunden, die man nicht unter das beste Regime bringen und wo eine angemessene Nachbehandlung nicht stattfinden kann, erzielt wurde, so darf man beim Menschen wohl bessere Erfolge erwarten, da sich bei ihm angemessene Nachbehandlung, wie Auswaschung der Blase gut durchführen lässt. Als Vortheile der Blasen-Mastdarm-Anastomose lassen sich anführen:

1. Leichte Ausführbarkeit und kurze Operationsdauer.
2. Keine Gefahr einer Ureterenstrictur durch die Darmnarbe: keine Gefahr von Nekrose, wie sie bei der Implantation des Trigonum nach Maydl vorkommen.
3. Verhältnissmässig geringe Gefahr der Infection.
4. Die Operation kann nicht nur bei Ekstrophie der Blase, sondern auch bei anderen pathologischen Veränderungen dieses Organs Anwendung finden.

Zum Schlusse möchte ich auch an dieser Stelle nicht verfehlen, den Herren Dr. Sylvan Kunz, Dr. Mortimer Frank und Richard Espig meinen Dank für werthvolle Assistenz auszusprechen.

Litteratur.

Bardenheuer, Die Drainirung der Peritonealhöhle.
Boar, Sul trapianto degli ureteri nell intestino per mezzo del bottone-Accad. delle Scienze mediche e naturali di Ferrara. Dec. 8. 1895. Ann. des mal. des org. gén-urin. Jan. 1896.
Buard et Fraikin, Jour. de Méd. de Bordeaux. Nov. 29. 1896.
Chalon, Indépendance Méd. 1896.
Chaput, Arch. gen. de Méd. Jan. 1894.
Fenger, Annals of Surg. Vol. XX. 1894.
Giodano, Dell' inesto degli ureteri nel intestino crasso et della vesica e della prostata, Rif. Med. Vol. II. No. 117. Mai 1892. La Clinica, anno II. 1894.

Gluck u. Zeller, Arch. für klin. Chir. XXVI.
Harrison, London Med. Soc. April 12. 1897.
Holmes, Timothy, Treatise on Surgical Treatment of Diseases of Infancy and Childhood (1869).
Kalabin, Centralbl. f. Gynäkologie. 2. Sept. 1899.
Krause, Centralbl. f. Chirurgie. 9. Nov. 1895.
Kryuski, Zur Technik der Ureter-Implantation in den Mastdarm. Centralbl. f. Chirurgie. Nr. 4. 1896. Bull. Méd. Jan. 1896. Ann. des mal. des org. gén.-urin. 1896.
Küster, Neue Operationen an Prostata und Blase. Verhandlungen der deutschen Gesellschaft für Chirurgie. 1891. Ann. des mal. des org. gén.-urin. Febr. 1897.
Le Dentu, Congrès de Chir. 1889.
Lorthioir, Ann. de la Soc. Belge de Chir.
Mathes, Zur Casuistik der Ureterimplantation in den Darm. Deutsche Zeitschr. f. Chirurgie. Bd. XLV.
Maydl, Wiener med. Wochenschr. 4. Juli 1896. 6.—8. Nov. 1899.
Morestin, Soc. anatomique. 1892.
Murray, Britsh. Med. Journ. June 12. 1897.
Niehaus, Centralbl. f. Chirurgie. 1887.
Novaro, Trapiantamento transperitoneale dell' uretere nella vesica, cura della fistola uretero-vaginale. Acc. delle Scienze di Bologna. 1893. Bollet della Soc. tra i cultori delle Scienze Mediche, Sienna anno V. 1887.
De Paoli et Busacchi, Congresso Medico di Pavia. 1888.
Pawlick, Am. Journ. of Obst. 1890.
Poggi, Riforma Medica. 1887. p. 138. Sulla cicatrizzazione delle ferite della vesica. Ass. delle Scienze di Bologna. 1888.
Pressat, André, La Cysto-entérostomie. Paris, Thèse. No. 534. 1898.
Pousson, Ann. des mal. des org. gén.-urin. 1888.
Pozzi, Ann. des mal. des org. gén-urin. 1891 et Jan. 1897. Sem. Méd. May 27. 1895. Bull. Med. Oct. 28. 1896. Dixième Congrès Francais de Chir.
Ragorigeanu, Pitreste, Rev. de Chir. Bucarest. May 1897.
Reed, Annals of Surg. 1892.
Resegotti, Giorn. della Accad. di Med. di Torino. 1896.
Richardson, In Traite de Chir. VII.
Robinson, Annals of Surg. Oct. 1893.
Rutkowski, Centralbl. f. Chir. April 22. 1899.
Rouffart, Sem. Méd. Juin 9. 1895.
Schwartz, Riforma Medica. 1897.
Simon, The Lancet. No. 25. 1852.
Smith, Thomas, St. Bartho. Hosp. Rep. 1897.
Sonnenburg, Berliner klin. Wochenschr. 1881 u. 1882.
Tarvern, Med. Record. July 10. 1897.
Tietze, Beitr. z. klin. Chir. XVIII.
Tizzoni, Centralbl. f. Chir. No. 52. 1888.
Tizzoni e Poggi, Memorie della Accad. delle scienze mediche di Bologna. Anno III. Riforma Medica 1888.
Tregkagki, Thèse. Paris 1892.
Trendelenburg, Volkmann's Sammlung klin. Vorträge. Nr. 355. 1890.
Tuffier, Ann. des mal. des org. gen-urin. April 1888. Traité de Chir. T. VII. Paris 1892. Ann. des mal. des gén-urin. Febr. 1897. Soc. de Chir. Juni 1898. Etudes expérimentales sur la Chir. du Rein. Paris 1889.
Tuffier et Dujarier, Revue de Chir. April 1897.
Trosanoff, Ann. de Chir. Russes 5.
Van Hook, Journal of the Am. Med. Assoc. Dec. 16. and 23. 1893.
Vignoni, Gazz. Med. di Torino. No. XLVI. 1895.
Zuamenski, Ueber partielle Resection der Harnblasenwand. Archiv f. klinische Chirurgie. Bd. XXXI.

XVI—XVII.

Kleine Mittheilungen.

XVI.

Zur Ausübbarkeit der Bauchchirurgie im Privathause und in der Thätigkeit des praktischen Arztes.

Von

Dr. Meinhard Schmidt,

Amtsphysikus in Cuxhaven.

Sehr allgemein verbreitet im Aerztekreise wie im Publikum und fast als jeden Beweises unbedürftiges Axiom dastehend ist die Anschauung, dass die operativen Aufgaben der heutigen abdominalen Chirurgie und Gynäkologie so schwieriger Art seien, dass sie der Regel nach nur in wohleingerichteten Krankenhäusern gelöst werden könnten und dass sie nie und nimmer zum Allgemeingut der Aerzte werden könnten, vielmehr dem Specialisten vorbehalten bleiben müssten.[1]) Wäre die Annahme vollinhaltlich richtig, es wäre für Publikum wie für Aerzte gleich traurig. Für das Publikum, weil es immer Fälle geben wird, wo Kranke weder in ein Hospital transportirt werden noch Specialisten zu ihrer Behandlung herangezogen werden können, für die praktischen Aerzte deshalb, weil jene Annahme ihre Hülfe und Leistungsfähigkeit zu einer ein für allemal beschränkten und minderwerthen stempelt.

Es wäre Sache der ärztlichen Praktiker, den Nachweis zu führen, dass sie thatsächlich mehr leisten können, als gelehrt und geglaubt wird, dass die Monopolisirung der Abdominalchirurgie für das Spital und den Specialisten auf ihre Kosten de facto kein kategorisches Postulat ist; doch ist von Versuchen, solchen Nachweis zu führen, bislang wenig zu merken gewesen. Am ersten hört man noch von einer unter schwierigen Verhältnissen ausgeführten Laparotomie bei geburtshülflichen Fällen der Noth. Gar mancher Kaiserschnitt ist schon in abgelegenen ärmlichen Hütten gewagt und geglückt. Auf rein chirurgischem und gynäkologischem Gebiet sind mir Mittheilungen von äquivalenten Unternehmungen viel seltener begegnet. Besonders hervorheben will ich aber eine Veröffentlichung von Doerfler (Weissenburg a. S.), die mich sehr sympathisch berührte.

1) Vergl. z. B. Madelung's Vortrag: „Zur operativen Behandlung der inneren Darmeinklemmungen". Verhandlungen des Chirurgen-Congresses 1887. Desselben Autors Vortrag auf der 1896er Naturforscherversammlung: „Einige Grundsätze der Behandlung von Verletzungen des Bauches." Centralbl. f. Chir. 1896. S. 980. Hegar-Kaltenbach, Operative Gynäkologie. 4. Aufl. S. 252. 253. Riedel, Erfahrungen über die Gallensteinkrankheit mit und ohne Icterus. S. 135. Kehr, Anleitung zur Erlernung der Diagnostik der einzelnen Formen der Gallensteinkrankheit. S. 116, 117 ff. etc.

Doerfler hielt auf der 1893er Aerzte- und Naturforscherversammlung einen Vortrag: „Frühoperation des Ileus. Casuistisches aus der Landpraxis". Doerfler kann sich rühmen, in privater Landpraxis von vier operirten Ileusfällen drei rechtzeitig operirte durchgebracht zu haben (einen davon mittels Darmresection), der vierte Kranke, zu spät zur Operation gelangt, starb. Doerfler „weist deshalb Madelung's Forderung, Laparotomieen nur in wohleingerichteten Krankenhäusern vorzunehmen, mit Hinweis auf die unter den primitivsten Landpraxisverhältnissen erreichten Erfolge, als zum Mindesten nicht ganz berechtigt, zurück. Dort wie hier sei peinliche Asepsis Grundbedingung der Erfolge. In jedem Bauernhause lasse sich eine erfolgreiche Asepsis bei einiger Sorgfalt erreichen". Ich bin mit dem Collegen Doerfler ganz einverstanden und habe ebenso wie er keinen Anstand genommen, an Abdominaloperationen unter schwierigen äusseren Verhältnissen heranzugehen. Dass auch unter solchen von einem allgemeine Praxis treibenden Arzte nicht üble Erfolge erreicht werden können, hoffe ich durch eine Mittheilung der in meiner 15jährigen Cuxhavener Thätigkeit ausgeführten Abdominaloperationen (mit Ausschluss der Operationen am Rectum und an der Harnblase), die ich zu veröffentlichen mir erlauben will, leidlich darthun zu können. Mit Hekatomben von Fällen, wie die Statistiken der Spitäler und Specialisten, kann ich nicht dienen, aber das erste halbe Hundert ist wenigstens, alles Hergehörige zusammengerechnet, überschritten. Auf manchem Gebiete, der Exstirpation der Tubenschwangerschaft, des Wurmfortsatzes, der totalen Cholecystektomie, der Ovarienexstirpation sind die Erfolge sehr günstig, ganz frei von Todesfällen in Folge der Operation; theilweise befriedigend, aber ungleich bei der Chirurgie des Magens und den Exstirpationen des Uterus, gleichmässig schlecht und negativ nur bei den Laparotomieen wegen Ileus und eitriger Peritonitis, — wie ich glaube, lediglich in Folge hier von mir noch nicht hinlänglich überwundenen Zaghaftigkeit und unzureichender Energie (meinetwegen auch „Dreistigkeit") des Vorgehens. Ich denke diesem Mangel in Zukunft abzuhelfen. Ueber eine mittlerweile durchgebrachte Laparotomie wegen Ileus (oder Pseudoileus?) s. den Zusatz nach den Operationstabellen.

Ich habe meine Erfahrungen in 2 Tabellen gruppirt, deren eine die in Privatwohnungen operirten Fälle zusammenstellt, während die zweite die im hiesigen Krankenhaus behandelten enthält. Ich hätte aber ebenso gut alle Fälle in einer Liste vereinigen können, denn Vorzüge und praktische Erleichterungen gewährt das hiesige Krankenhaus vor dem Privathause nicht im allermindesten. Es hat lediglich den Nutzen, Cuxhavener alleinstehende Personen ohne eigene Familie und Häuslichkeit (Dienstmädchen, Arbeiter), sowie auswärtige Patienten von weiter her, die ebenfalls hier nicht anderweitig unterkommen können, unterzubringen Gelegenheit zu bieten. Von allen therapeutischen Hülfsmitteln und dem Comfort, den man im Allgemeinen von einem modernen, seinen Namen verdienenden Krankenhause erwartet und fordert, ist keine Rede. Es fehlt ein eigenes Operationszimmer, vielmehr wird je nach den Umständen bald in einem gerade unbelegten Krankenzimmer, bald auf dem Corridor, bald auf dem Dachboden operirt; es fehlt ein eigenes ausreichendes Instrumentarium, vielmehr arbeite ich dort bei grösseren Eingriffen stets mit eigenem

Handwerkszeug; es fehlt an jeglichem Sterilisirungsapparat. Das ganze Wartepersonal besteht aus einem einzigen Wärter, der auch die weiblichen Kranken zu bedienen hat! Dabei ist der Verpflegungskostensatz nicht billig und ärztliche Behandlung, Medicamente und Verbandmaterial, das von Fall zu Fall aus der Apotheke angekauft wird, desgleichen Wein muss extra vergütet werden. Kein Wunder daher, wenn unter diesen beklagenswerthen Verhältnissen, deren Besserung durch Hamburger Staatshülfe in den nächsten Jahren allerdings erhofft wird, der Ruf des Krankenhauses kein günstiger ist und die Krankenaufnahmen in ihm vom Arzt wie vom Publikum nur bei Zwangslagen, beim Mangel jeden anderen Ausweges nachgesucht werden. So geht denn auch aus den Zahlen meiner Listen hervor, dass noch nicht der 4. Theil meiner Fälle ins Krankenhaus behufs Operation zur Aufnahme gebracht ist.

Was die Aufstellung der Listen betrifft, so habe ich die Ausgänge der Operationen als Heilungen oder als Todesfälle und zwar als Todesfälle in Folge der Operation oder als solche trotz der Operation rubricirt. Als Heilung habe ich, da es sich hier nur um die Praktikirbarkeit der operativen Behandlung unter ungünstigen äusseren Bedingungen handelt, jede Ausheilung der operativen Wunde verrechnet, natürlich bedeutete nicht jede dieser Heilungen auch Heilung der behandelten Krankheit — gar nicht selten war es aber immerhin der Fall. Der Entscheid, ob im einzelnen Fall der tödtliche Ausgang als in Folge oder trotz der Operation eingetreten anzusehen sei, war, wie immer bei solchen Zählungen, manchmal etwas zweifelhaft und nicht ohne alle Willkür zu treffen. Ich habe nichts dagegen, wenn der kritische Leser diesen oder jenen Exitus statt trotz der Operation abweichend von mir in Folge derselben zu zählen vorzieht. Die „Detailangaben" habe ich möglichst kurz gefasst, doch glaubte ich so viel mittheilen zu müssen, als nöthig, um ersichtlich werden zu lassen, was ich vor mir hatte, was ich gemacht und was ich erreicht habe.

Ich lasse jetzt die Listen folgen.

Beim Rückblick auf mein Material habe ich vor Allem hervorzuheben, dass mir in Bezug auf die Asepsis kein einziger Misserfolg widerfahren ist. Alle Kranken, die überhaupt den Eingriff als solchen überlebten und vor demselben infectionsfrei waren, blieben es auch nach der Operation. Die einer Heilung per primam fähigen Wunden heilten auch ohne Eiterung und auch sonst war der Wundheilungsverlauf durchgängig günstig, frei von accidentellen Infectionscomplicationen. Wo nach Eröffnung einer aseptischen Bauchhöhle aber doch Peritonitis eintrat, war der Grund nicht in Mangelhaftigkeit der aseptischen Massnahmen, sondern in solcher der operativen Technik zu finden. Den Tod an Peritonitis in Fall 12 verursachte die bei der Section gefundene Insufficienz der Magenduodenalnaht, in Fall 15 die mangelhafte Einsetzung des Murphyknopfes, in Fall 17 die unzweckmässige Versorgung des an der Leber belassenen Restes der Gallenblasenwand. Diese Fehler sind nicht zu beschönigen. Sonst sind mir erhebliche technische Fehler erspart geblieben. Der gröbste mir widerfahrene ist das Anschneiden des Colon gelegentlich der

Appendektomie in Fall 25, glücklicherweise aber gelang es einer genauen Darmnaht, die üblen Folgen des Versehens zu vermeiden.

Im Uebrigen mag es der Kritik des Lesers überlassen bleiben, den therapeutischen Werth meiner Operationsresultate abzuschätzen; die Tendenz meiner Mittheilung aber verlangt es, dass ich jetzt noch erörtere, wie bei meinen Unternehmungen die Ungunst der äusseren Verhältnisse zu bekämpfen und zu überwinden war.

a) Bett. Selbstverständlich war stets meine Sorge, dass der Operirte in einem sauberen, bequemen Bette lag, nicht selbstverständlich aber, dass ich ein solches stets vorfand. In Landhäusern unserer Gegend finden sich hier oft sogenannte Butzen, enge Schlafgehäuse, an der Wand abgeschlossen von Luft und Licht durch Bretterverschläge und Klappthüren. Ich fand sie in Fall 22 und 15 vor. Hier und auch sonst, wo das eigene Bett der Kranken gar zu jämmerlich war, kostete es aber keinerlei Schwierigkeiten, ein besseres aufzutreiben. Stets fanden sich freundlich gesonnene und besser situirte Nachbarn, die dem Kranken für sein Lager nach der Operation ein geeignetes Bett herliehen. So ermöglichte sich auch in diesen Fällen die zweckmässige Zurüstung einer Lagerstätte. Gewöhnlich lasse ich die letztere noch durch Einlage eines Wasserkissens verbessern, die auf meine Veranlassung von einem Sattler zur Vermiethung vorräthig gehalten werden. Bei Abkühlung und Collaps des Kranken — zumal gleich nach der Operation — wird das Kissen mit warmem Wasser gefüllt.

b) Operationszimmer. Wo Zeit zu genügender Vorbereitung vorhanden, liess ich stets das beste, d. h. grösste und hellste vorhandene Zimmer ausräumen, reinigen und dann 1 bis 2 Tage auslüften. Bedurfte es einer sofortigen überstürzt-beschleunigten Operationsausführung (z. B. in Fall 35 und 36), so that eine entsprechend hastige Zimmerzurüstung nie einen Schaden. Einen zum Operationslager geeigneten Tisch ausfindig zu machen, mehrere Waschbecken zu requiriren, desgleichen frisch gewaschene Bettlaken und Handtücher in ausreichender Menge, misslang auch bei den ärmlichsten Leuten nicht. Ueber Mangel an Licht habe ich nie zu klagen gehabt, obwohl ich über Oberlicht niemals verfügte. Musste bei künstlicher Beleuchtung operirt werden (z. B. bei der Tubenschwangerschaft, Fall 35), so genügte eine Hängelampe. Hängelampen aber sind jetzt überall aufzutreiben, wie ich bei mancher nächtlichen Hernio- und Tracheotomie auf dem Lande constatiren konnte. Der Herbeiholung der berühmten lichthaltenden alten Nachbarsfrau Dieffenbach's bedarf es also nicht mehr.

c) Krankenzimmer. Wenn möglich, liess ich das Bett der Operirten in einem anderen Zimmer, als dem Operationszimmer aufstellen. Wie oft aber war das der beschränkten Räumlichkeiten wegen unthunlich! Man lernt hier sehr genügsam zu werden. In Fall 22 hatte die betreffende Familie überhaupt nur ein neben dem Ziegenstall gelegenes Zimmer inne, das denn auch zur Celebrirung der Operation und des Krankenlagers herhalten musste, ohne dass die tadellose Heilung der vorgenommenen Appendektomie die geringste Störung erlitt. Nicht viel besser waren die Umstände in Fall 41, Ovarienexstirpation, und Fall 33, vaginale Radicaloperation. Oder der Kranke hatte zwar ein eigenes

Schlafstübchen, aber was für ein bescheidenes! Der Cholecystektomirte in Fall 16, lag in einem kleinen Mansardenstübchen, dessen niedriges Dach mir nicht erlaubte, aufrecht zu stehen, und das nur durch ein 1 □Fuss grosses Klappfenster im Dach gelüftet wurde. Es hat ihm nichts geschadet!

d) Weite Entfernung der Wohnung des Kranken von derjenigen seines Arztes. Auch hier lernt man anfängliche Bedenken überwinden. Der appendektomirte Kranke in Fall 22, die choledochotomirte und cystektomirte Patientin in Fall 18 wohnten 5 km von mir entfernt. Ich habe sie in der ersten kritischen Zeit täglich 2 Mal besucht. In solchen Fällen ist das Radfahren eine vortreffliche Erleichterung für die Praxis (s. auch Fall 38, Tubenschwangerschaft, in Altenbruch, 7 km von Cuxhaven entfernt, operirt).

e) Krankenpflege. In den meisten Fällen haben die nächsten Familienangehörigen, besonders die weiblichen, aber auch Männer dieselbe besorgt. In anerkennenswerthester, z. Th. erstaunlicher Weise wussten sie diese Pflicht zu erfüllen und meine Intentionen zu verstehen. Wiederholt haben schwangere Frauen ihre kranken Männer und Kinder gepflegt. Sehr häufig aber haben auch die beiden Gemeindediakonissen Cuxhavens in der nächsten Zeit nach den Operationen die ersten und schwersten Dienste übernommen, Nachtwachen gethan etc.

Was die Asepsis anlangt, so habe ich schon Eingangs meiner Mittheilung mich mit Dörfel als in der Ueberzeugung einig erklärt, dass ihre Wahrnehmung überall in wirksamer und völlig zuverlässiger Weise durchführbar sei. In den letzten Jahren habe ich den zu Operirenden zur Vorbereitung stets ein ein- oder mehrmaliges Bad mit gründlichster Abseifung des Abdomens nehmen lassen. Aus den Andeutungen über die Wohnungsverhältnisse meiner Clientel kann leicht entnommen werden, dass ein Badezimmer nur selten zur Verfügung gestanden haben wird. Aber Badewannen kann man miethen, auch auf dem Lande — ich konnte ausnahmslos ihre Beschaffung durchsetzen. Mangelte es den Kranken selbst an Geld, den Miethpreis zu zahlen, so half auch hier die Gutmüthigkeit vom Freund und Nachbar aus. Die Operationsinstrumente pflege ich vor den Eingriffen selbst bei mir zu Hause auszukochen, um sie reinlich abgetrocknet in frisch gewaschene Handtücher zu wickeln, in welcher Verpackung sie in die Wohnung der Patienten gebracht werden. Als Tupfmaterial, sowie zur Einpackung prolabirender Därme etc. dient ausschliesslich sterilisirter Mull, von der Apotheke meterweise in den von der P. Hartmann'schen Fabrik gelieferten, pilzdicht verschlossenen Packeten bezogen. Auch für Ligatur und Naht brauche ich P. Hartmann'sches Fabrikat: die carbolisirte Seide Nr. 2, die ich auch für die Darmnaht nicht zu dick finde. Für Ligaturen dickerer Gewebsstränge wird derselbe Faden doppelt genommen. Den Faden frisch der Verpackung entnommener Rollen brauche ich ohne besondere Vorbereitung. Angebrochene, halb verbrauchte Rollen werden in 1 $^0/_{00}$ Sublimatlösung asservirt. Catgut habe ich kaum angewendet, doch werde ich künftighin wegen der häufig vorgekommenen Seidenfadeneiterungen es erforderlich scheinenden Falles wohl öfter in Gebrauch ziehen, oder ein unresorbirbares, aber gleichzeitig imbibitionsunfähig ge-

machtes Fadenmaterial anwenden. Die bei der Operation betheiligten Aerzte legen frisch gewaschene Drillichmäntel an. Wasser liefert die Cuxhavener Wasserleitung in vorzüglichster, nachgewiesen keimfreier Qualität; ich habe ungestraft kein Bedenken getragen, Salzlösungen, die mit dem eben frisch der Leitung entnommenen Wasser zubereitet waren, zu subcutanen Infusionen zu benutzen. Auswärts wird für Bereithaltung ausreichender, durch Kochen sterilisirter Wassermengen Sorge getragen. Die Haut der Aerztehände und des Operationsfeldes wird nach Fürbringer desinficirt, zur Desinfection der Scheide erschienen mir die Spiritusausspülungen nach Poten[1]) sehr brauchbar. Der Kranke kommt völlig entkleidet auf den Operationstisch, welcher mit einem oder mehreren frisch gewaschenen Bettlaken bedeckt ist[2]). Die Umgegend des Operationsfeldes wird mit frisch gewaschenen und sublimatgetränkten Wäschestücken umkränzt. Kann die Operationswunde genäht werden, so decke ich sie mit einer 3—6fachen, einen guten Theil des Abdomens einnehmenden Lage sterilisirten Mulles, der mit reichlich übergegossenem und aufgepinseltem Collodium festgeklebt wird und zu einem derben Schutzpanzer erstarrt. Darüber Watte zu legen, ist unnöthig. Am 10. bis 12. Tage behufs Beseitigung der Nähte Entfernung und Erneuerung der collodiirten Gazeplatte. Ich finde diese Nachbehandlung genähter Laparatomiewunden ausserordentlich bequem. Muss die Wunde offen bleiben, wie nach Incision appendicitischer Abscesse, so tamponire ich mit Jodoformgaze und decke mit Holzwollwatte, die aber meist nicht mit Bindenumwicklung, sondern nach Trendelenburg'scher Manier[3]) einfach mittelst eines um den Leib gelegten und mit Nadeln zusammengesteckten Handtuches befestigt wird. Das erlaubt jederzeit ein sehr einfaches Nachsehen und Wattewechseln an der Wunde. Ist nur ein theilweises Offenbleiben der sonst nähbaren Wunde zwecks Gazedrainage an einem Winkel erforderlich, wie z. B. nach Cholecystektomie, so wird der genähte Theil mit Collodialgaze verklebt, der offene mit dem Wattehandtuchverband behandelt. Waren Spülungen der Wunde oder der Scheide erforderlich, so nahm ich meist nur reines Wasser dazu, Kranke mit lange eiternden Wunden, z. B. nach Incision appendicitischer Abscesse erhielten möglichst häufige Voll- oder wenigstens Sitzbäder.

An guter ärztlicher Assistenz hat es mir nie gemangelt. Auch in Fällen, wo eine Operation unerwartet und mit möglichster Beschleunigung zu erledigen war, hatte es für mich keine Schwierigkeiten, die mir nöthigen ärztlichen Mitarbeiter zu finden. Der Regel nach arbeitete ich, während die Narkose ein Wärter oder eine Diakonisse wahrnahm, mit 2 assistirenden Collegen, öfters aber lud ich auch mehrere Herren ein, um sie die Fälle mitbeobachten zu lassen. Ich will nicht verfehlen, die Namen der Herren, die mich durch ihre Assistenz unterstützten, hier zu nennen. Sie haben mich durch ihre Hülfe zu Dank verpflichtet, halfen mir aber, denke ich, auch nicht ohne eigenen Nutzen, da sie bei der mit

1) Die chirurgische Asepsis der Hände. Berlin 1897. S. 47.

2) Für Operationen in Beckenhochlagerung habe ich ein transportables Holzgestell, welches auf den Tisch kommt.

3) Becker, Ueber Darmresectionen. Deutsche Zeitschrift f. Chirurgie. Bd. XXXIX. S. 183.

mir gemeinsamen Arbeit auch die werthvolle Gelegenheit zur Erweiterung ihrer Erfahrung, zum Lernen mit mir theilten. Es waren die Cuxhavener praktischen Aerzte Herr Dr. Hermann Schmidt (jetzt in Harsefeld), Dr. Bulle, Dr. Kamps und in den letzten Jahren am häufigsten Dr. Steinmetz, von auswärtigen Collegen assistirten in einzelnen Fällen Dr. Guttmann in Altenbruch, jetzt in Otterndorf, Dr. Daacke une Dr. Danne in Altenbruch, Dr. Hülse in Otterndorf, Dr. Stille in Ihlienworth, Dr. Peters in Nordleda, von vorübergehend in Cuxhaven stationirten Aerzten die Quarantäneärzte Dr. Kremser (jetzt in Pinneberg), Dr. Priester, Dr. Sannemann, Dr. Stürmer; ferner Dr. Henkel, Assistenzarzt in Eppendorf (jetzt in der Olshausenschen Klinik), sowie die Marinestabsärzte Drr. Schlick und Piechert und Marineoberassistenzarzt Dr. Wenzel.

In 4 Fällen wurden Hamburger Specialisten, einmal Herr Dr. Wiesinger, sonst Herr Dr. Prochownik, als Consiliarii von mir hinzugezogen; in Fall 43 und 31 mehr aus äusseren Gründen, aus Rücksicht auf dritte Personen, in Fall 29 und 33 lediglich auf meinen Wunsch, da ich die hier erforderlichen Operationen, die abdominale bez. vaginale Uterusexstirpation nach Doyen-Landau, die ich bislang noch nie gesehen, mir nicht völlig zutraute. Fall 43 (Nephrolithotomie) ist von Dr. Wiesinger operirt. Dr. Prochownik stellte mir stets anheim, an den Patientinnen, zu denen ich ihn gebeten, die Operationen unter seiner leitenden Assistenz auszuführen, ein Angebot, das ich auch in Fall 29 annahm. In den beiden anderen Fällen aber zog ich vor, ihn um eigenhändige Operation zu bitten, mich mit der Assistentenrolle begnügend, da mir richtiger erscheint, da, wo das eigene Sicherheitsgefühl zu wanken beginnt, die Arbeit einer geübteren Hand zu überlassen, als sie selbst in stümperhafter Weise zu versuchen.

Hiermit aber komme ich auf den letzten zu erörternden Gegenstand zu sprechen, ich meine diejenigen Anforderungen, die bei operativer Thätigkeit ein Arzt zu stellen hat, nicht an die äusseren Umstände — Wohnung, Krankenzimmer des Patienten, Pflegepersonal und Assistenten — sondern an sich selbst und sein Können. Die Ansprüche auf äusserliche Hülfsmittel und Erleichterungen können gering sein, und wer erst einmal versucht und begonnen hat, trotz erschwerender Umstände operativ zu

A. Im Privat-

Operation	Zahl der Fälle	Lfde. Nr.	Personalia	He
Probelaparotomieen	2	1	Kaufmannsfrau E. Cuxhaven	
		2	Eisenbahnbeamtenfrau Cuxhaven	

arbeiten, wird je länger um so mehr dazu kommen, sie herabsetzen, mehr als er selbst anfänglich erwarten mochte — die Ansprüche an die eigene Leistungsfähigkeit wird er umgekehrt immer mehr steigern müssen. Im schönsten Operationssaal genau ebenso wie in der ärmlichen Arbeiterstube wird schliesslich das hinlängliche chirurgische Können des Operateurs den Ausschlag für den Verlauf der vorgenommenen Arbeit abgeben.

Wenn ich selbst mich Manns genug glaubte fühlen zu dürfen, mich an die operativen Aufgaben der modernen Bauchhöhlenchirurgie heranzuwagen, so verdanke ich das meinem verehrten Lehrer Herrn Max Schede, dessen Assistent im Hamburger alten allgemeinen Krankenhause ich $1^1/_2$ Jahre zu sein die Ehre hatte. Die in dieser Zeit gesammelten Kenntnisse und Fertigkeiten, das nachhaltige Interesse für die Chirurgie, das ich damals gewonnen, setzten mich in den Stand, späterhin selbstständig weiter zu arbeiten und zu streben. Bei den hohen Ansprüchen, die gerade die Bauchchirurgie an Kenntnisse und technisches Können ihrer Praktiker stellt, halte auch ich es für schlechterdings ausgeschlossen, dass sie im wahren Sinne des Wortes je zum Gemeingut aller Aerzte werde. Denn wie soll ein junger Arzt nach eben abgelegter Prüfung im Stande sein, sie zu meistern? Warum aber soll demjenigen, der nach absolvirtem Hochschulstudium glückliche Gelegenheit hatte, praktisch etwas Tüchtiges zu lernen, es verwehrt sein, selbst sich auf diesem Gebiete zu versuchen, vorausgesetzt, dass er bei gewissenhafter Erwägung überzeugt ist, der einen oder anderen Aufgabe durchaus gewachsen zu sein?

Ich fasse, ohne hier mehr Worte zu verlieren, meine Ansicht hierüber mit dem Inhalt der früheren Erörterungen in 2 Fragen und Antworten zusammen, die ihre Formel einer Reminiscenz an Lessing[1]) verdanken:

Darf ein Specialist im Privathaus Laparotomien machen?
Antwort: Warum nicht? Wenn er will.
Darf ein praktischer Arzt im Privathaus Laparotomien machen?
Antwort: Warum nicht? Wenn er kann.

1) Antigötze, Zweiter. Darf ein Comödienschreiber Predigten machen? Darf ein Prediger Comödien machen? Die Antworten wie oben.

erirte Fälle.

in der tion	Tod trotz der Operation	Klinische Detailangaben
	—	Die Diagnose war fälschlich auf Tubenschwangerschaft gestellt, da das seit Monaten eine Abortplacenta zurückhaltende Corpus uteri wegen auffallender Beweglichkeit einen Fruchtsack vortäuschte. Spontane Ausstossung der Retentionsmasse.
	1	Grosse Tumoren im stark ascitischen Leibe, die sich als Dünndarmconglomerate mit geschwulstig verdicktem Mesenterium erwiesen. (Tuberculose oder maligner Tumor?) Exitus nach einigen Tagen an Schwäche. Patientin von Dr. Bulle.

Operation	Zahl der Fälle	Lfde. Nr.	Personalis
Laparotomie wegen Peritonitis tuberculosa.	2	3	Kapitänstochter N. Cuxhaven.
		4	Hofbesitzerstochter R. Döse.
Tuberculöse Bauchfisteln, Spaltung etc.	1	5	Lehrerin L. in Altenbruch.
Grosser tuberculöser Abscess hinter den Bauchmuskeln.	1	6	Gastwirthstochter S. in Altenbruch.
Operatio radicalis herniae umbilicalis.	1	7	Hofbesitzerin H. in Groden (ältere Dame).
Ileus-Laparotomieen.	2	8	Constablersfrau S. in Cuxhaven.
		9	Lootsenwittwe A. in C. (ältere Frau).
Anus artificialis bei Invaginatio ilei.	1	10	Kaufmannstochter S. in Cuxhaven.
Anus artificialis-Anlegung wegen carcinöser Mastdarmscheidenfistel.	1	11	Haushälterin in Wester-Wanna, 20 km von Cuxhaven, in ihrer Wohnung operirt.
Resectio pylori.	3	12	Frau J., Wittwe in C.
		13	Seemannswittwe D. in C.
		14	Wächter W. in Döse.
Gastroenterostomia.	1	15	Lootsenfrau M. in C.

in der ation	Tod trotz der Operation	Klinische Detailangaben	
-	—	Operation am 12. Juni 1888, jetzt gesundes, blühendes Mädchen.	Publicirt Centralbl. für Gynäkologie 1889. S. 568.
-	—	Nicht lange nach vollendeter Wundheilung an allgemeiner Tuberculose gestorben.	
-	—	Patientin von Dr. Danne-Altenbruch, in dessen Hause operirt. Die Fisteln sassen in der Narbe einer früher wegen Bauchfelltuberculose gemachten Laparotomie und führten in tiefe abgebalgte Abscesse. Spaltung etc. Patientin nach Jahren gesund wieder gesehen.	
-	—	Zusammen mit Dr. Danne behandelt. Der Abscess machte den Eindruck eines intraperitonealen, war es aber nicht. Die zurückbleibende Fistel führte auf das cariöse Schambein.	
-	—	Ausgedehnte Netzresection. Auseiterung der versenkten Seidenligaturen. Seit Jahren recidivfrei.	
-	1	Die Patientin war gravida mens. X und ich beabsichtigte, die Geburt künstlich einzuleiten, was aber unterblieb, da der hinzugezogene College den Plan missbilligte. Der Bauchschnitt war resultatlos, da der Uterus die Därme verdeckte. Am nächsten Tage Geburt eines nicht ganz reifen lebenden Kindes, nicht lange später Exitus an dem weiter bestehenden Ileus.	
	2		
-	1	Zu spät riskirte Operation. Patientin hatte mehrere Tage unstillbar gebrochen, dabei Anurie, Vox cholerica, Stuhl war nicht angehalten. Ausgedehnte Dünndarmverwachsungen, die zu lösen gelingt. Auch eine im kleinen Becken fixirte und anscheinend verlegt gewesene Schlinge frei gemacht. Exitus am Operationstag im Coma und Collaps.	
-	1	Zu lange exspectativ behandelt. Cf. meine Publication, Centralbl. für Chirurgie 1888. S. 1.	
-	—	Patientin von Dr. Stille, Ihlienworth, vor einem Jahre wegen Scheidenkrebs in Göttingen operirt. Ein Recidiv hatte zu der Fistel geführt. Trennung des Colon sigmoideum, dessen distales Ende verschlossen und versenkt, dessen proximales Ende in die Bauchwunde gefügt wurde. Der Kunstafter functionirte etliche Wochen gut, bis zum Exitus an Kachexie.	
	—	Wahrscheinlich gutartige Stenose. Peritonitis in Folge von Nahtinsufficienz Publicirt im Centralbl. für Chirurgie 1890. S. 249.	
-	—	Magen geschlossen, das Duodenum in die Magenhinterwand mit Murphyknopf implantirt. Complication durch Invaginatio coli. Exitus an Erschöpfung nach Heilung der Resection. Publicirt Deutsche Zeitschrift für Chirurgie Bd. XLVIII. S. 83.	
-	—	Carcinom. Operationsmethode wie in vorigem Falle. Glatte Heilung, ausgezeichnete Reconvalescenz, 30 Pfund Gewichtzunahme, Wiederantritt des Dienstes. Nach 9 Monaten Exitus an Recidiv.	
	—	Carcinom. Methodus antecolica anterior. Die 50 cm unterhalb der Plica duodenojejunalis genommene Darmschlinge mit Murphyknopf mit dem Magen verbunden, „Aufhängung" beider Darmschenkel an den Magen. Exitus an Peritonitis (Section), in Folge Insufficienz der Eingeweidevereinigung; — wahrscheinlich war der Darmschnitt zu gross und wurde durch den Kopf nicht völlig abgeschlossen.	

Operation	Zahl der Fälle	Lfde. Nr.	Personalia	Heil
Cholecystostomia.	1	16	Schiffswächter E. in C.	
Cholecystectomia partialis.	1	17	Wittwe L. in C. (ältere Frau).	–
Cholecystectomia totalis.	3	18	Frau v. K. in Duhnen.	
		19	Frau P. aus Duhnen, in Cuxhaven operirt.	
		20	Frau Schr. aus Nordleda, in Cuxhaven operirt.	
Choledocholithotomia.	1	(21)	S. Fall 18.	
Abscessus perityphliticus. Incision.	1	21 (22)	Malerstochter G. in C.	
Appendectomia wegen recidivirender Perityphlitis im anfallsfreien Stadium.	4	22 (23)	Arbeiter A. in Altenbruch.	
		23 (24)	Grenzaufseher S. in Döse.	
		24 (25)	Bootsmann J. in Döse.	
		25 (26)	Lootsentochter H. in C. (5 Jahre alt).	

in der tion	Tod trotz der Operation	Klinische Detailangaben
	—	Schwerer chronischer Icterus mit intermittensähnlichen Fieberanfällen. Diagnose Choledochusstein. Bei der Laparotomie zeigt sich die Gallenblase steinfrei. Gallengänge stark mit den Därmen verwachsen, weshalb ihre Isolirung misslingt. Doch entleert sich in der Gegend der Porta (aus einem Gallengang?) ein erbsengrosser bröckeliger Stein unter starkem Gallenfluss. Tamponade, Einnähung der uneröffneten Blase ins Peritoneum. Durch Nahteinschneiden entsteht eine Gallenblasenfistel, die wochenlang floss. Patient verlor den Icterus und ist seit $1^1/_4$ Jahren ganz gesund. Noch vorhanden eine feine Fistel (wahrscheinlich von einer Seidenligatur herrührend).
	—	Grosse verkalkte Blase, diverse Steine und eitrigen Schleim enthaltend. Schlussstein im Cysticus. Cysticotomie und Ligatur des Cysticus. Incision und Ausräumung der Blase, Abtragung derselben bis auf das der Leber adhärente Stück ihrer Wand. Die Ränder desselben ins Peritoneum genäht. Die ersten Tage guter Verlauf, dann Reizerscheinungen. Nähte gelöst, Tamponade. Trotzdem Peritonitis, auch Gallenfluss aus dem Cysticus. (Abfallen der Ligatur?)
	—	Seit lange an Koliken leidend, seit vielen Wochen an schwerem Icterus mit intermittirenden Frösten. Diagnose Choledochusstein. Excision eines muskatnussgrossen Steines aus dem Choledochus, Naht des letzteren. Excision der steinhaltigen Blase, Cysticusligatur, Tamponade. Eine Zeit lang starker Gallenfluss, dann glatte Heilung, vortreffliche Erholung. Doch restirt (seit 8 Monaten) eine feine Fistel, obwohl dieselbe schon etliche Seidenfäden entleerte.
	—	Anscheinendes Magenleiden. Die steinhaltige Blase ist mit Magen, Netz und Colon verwachsen. Heilung durch Hämatemesis complicirt. Publicirt Deutsche Zeitschrift für Chirurgie Bd. LV. S. 586.
	—	„Schwacher Magen" und häufige Koliken, die als Perityphlitisanfälle gedeutet waren. Ausgesprochener bis an die Spina a. s. herabreichender zungenförmiger Leberlappen, auf dem die mit dem Colon stark verwachsene Blase anliegt. 4 grosse Steine in derselben.
	—	S. Fall 18.
	—	Abscess zwischen Netz und Colon. Wurmfortsatz nicht gesehen. Wunde halb genäht, halb tamponirt. Während der Heilung noch Eiterabgang per vaginam. In der Narbe jetzt eine kleine Hernie.
	—	Leichte Operation, da der Processus vermiformis frei von allen Verwachsungen. Trotzdem derselbe anatomisch kaum verändert war, Beseitigung aller früher in der Coecalgegend vorhanden gewesenen Beschwerden.
	—	Hypertrophischer, völlig verwachsener Processus, mit seiner Spitze nach den kleinen Becken zu gerichtet. Für einige Tage feines Gazedrain.
	—	Stark verwachsener, nur 1 cm langer Appendix, schlecht auffindbar. Feines Gazedrain auf die Hinterseite des ziemlich malträtirten Colon. Ziemliche Eiterung. Trotzdem und trotz Verwendung von Seide zu den versenkten Nähten feste und fistelfreie Heilung.
	—	Die letzten Jahre häufige Koliken mit Brechen, deren Grund erst durch zwei rasch hinter einander auftretende Attacken von Perityphlitis aufgeklärt wird. Bei der Operation wird gelegentlich Erweiterung der Bauchwunde das der Bauchwand adhärente Colon in 2 cm Länge penetrirend verletzt. Sorgsame Darmnaht, Abschluss der Bauchhöhle durch Anheftung des Colon an das Peritoneum. Sehr grosser, ganz verwachse-

Operation	Zahl der Fälle	Lfde. Nr.	Personalia	Ha
Darmnaht.	1	(27)	S. Fall 25 (26).	T
Peritonitis purulenta.	3	26 (28)	Barbierssohn H. in C.	-
		27 (29)	Hofbesitzerstochter V. in Döse (Kind).	-
		28 (30)	Wäscherstochter M. in C. (17 Jahre).	-
Exstirpatio uteri totalis abdominalis.	2	29 (31)	Capitänsfrau N. in C.	
		30 (32)	Lootsenfrau H. in C.	-
Amputatio uteri myomatosi supravaginalis propter sepsim puerperalem.	1	31 (33)	Frau C. in M.	1
Exstirpatio uteri vaginalis.	1	32 (34)	Frau v. B. in C. (Arbeitersfrau in den Sechzigern).	1
Operatio radicalis wegen Beckenabscess und tuberculöser, rectaler Pyosalpinxfistel.	1	33 (35)	Frau T. z. Zt. in C. bei ihren Eltern,	1

in der ation	Tod trotz der Operation	Klinische Detailangaben
		ner Wurmfortsatz, nach unten und innen gerichtet. Tampongaze auf die Naht. Wunde bis auf die Drainlücke geschlossen. Die ersten 2 Tage sehr hohe Pulsfrequenz (160) und heftiges Erbrechen. 400 g Kochsalzlösung subcutan. Dann guter Verlauf. Stuhlgang am zehnten Tage.
	—	Siehe Fall 25 (26).
	1	Ende der Achtziger Jahre wegen Verdacht auf innere Einklemmung operirt. Eiterentleerung aus der in der Mittellinie eröffneten Bauchhöhle, worauf die Wunde wieder geschlossen wurde. (Die Operation fand statt bei künstlichem Licht — Hängelampe —, auf einem Dachboden, ein ausgehobener Thürflügel diente als Operationstischplatte.) Gestorben an demselben Tage.
	1	Anscheinende Perityphlitis, am 4. Behandlungstage operirt. Der typische Schnitt entleert mehrere Esslöffel voll fötiden Eiters, der zwischen fibrinös und eiterig belegten Darmschlingen abfliesst. Wundtamponade. Gestorben im Collaps noch am Operationstage.
	3	
	1	Primärerkrankung ist Perityphlitis, die aus äusseren Gründen erst am vierten Tage zur Operation gelangt, bei bereits sehr schlechtem Puls. Nach Eröffnung des Leibes durch den typischen Schnitt strömt reichlich Eiter von überall durch die vorliegenden, kaum verklebten Darmschlingen, auch aus dem kleinen Becken. Tamponade, Salzwasserinjection. Der Zustand besserte sich, namentlich der Puls, so dass Hoffnungen gehegt wurden. Exitus erst 5 Tage nach der Operation.
	—	Grosses Myom bis über den Nabel reichend. Operation bei Beckenhochlagerung nach Doyen-Landau (Unterstützung durch Dr. Prochownik). Glatte Heilung.
	—	Carcinom, sehr vorgeschrittener Fall, an der Grenze der Operabilität. Portio zerstört, Cervix dick, fassförmig, unbeweglich, Corpus über faustgross, beide Parametrien infiltrirt. Compressionserscheinungen am Rectum. Zuerst werden in Beckenhochlagerung beide Ureteren von der Theilungsstelle der Iliacae bis zur Blaseninsertion frei präparirt, die Uterinae ligirt, wonach die Excision des Uterus nebst den parametranen Infiltraten leicht ist. Operationsdauer 3 Stunden, eine kleine Blasenverletzung genäht. Tod am Operationsnachmittag an Collaps.
	—	Hohes Puerperalfieber. Indication zur Operation durch mich gestellt, bestätigt durch Dr. Prochownik, den ich auch um Ausführung derselben ersuchte. Der fast zum Nabel reichende Tumor wird supravaginal amputirt, sein Stiel mit Gummischnur extraperitoneal versorgt. Verlauf nicht fieberfrei. Publicirt von Prochownik.
	—	Fötid „eiteriger" blutiger Fluor mit zeitweisen Retentionserscheinungen ohne Nachweisbarkeit einer malignen Neubildung. Auf brieflich eingeholten Rath von Dr. Prochownik Operation, die wegen bestehenden Prolapses nicht schwierig war. Am Operationspräparat waren nur senile Veränderungen, namentlich an den Gefässen, nachweisbar. (Bericht von Prochownik).
	—	Früher Fusstuberculose und Pleuritis. Nach der Verheirathung unterleibsleidend seit über 1 Jahr. Im Bremerhavener Krankenhaus lange resultatlos behandelt. Pat. sehr heruntergekommen, hustend, Rasseln auf den Lungen. Uterus mit faustdicker Schwartenmauer im kleinen Becken befestigt. Im Rectum hoch oben eine Fistel, ins Parametrium führend, palpabel. Mir schien nur die Operation auf abdomi-

Operation	Zahl der Fälle	Lfde. Nr.	Personalia	Heil
Amputatio tubae gravidae.	5	34 (36)	Matrosenfrau B. in C.	1
		35 (37)	Feuerwerkersfrau St. in Döse.	1
		36 (38)	Lootsenfrau S. in C.	1
		37 (39)	Kaufmannsfrau B. in C	1
		38 (40)	Pastorsfrau M. in Altenbruch; daselbst auch operirt.	1
Ovariotomia.	3	39 (41)	Arbeitersfrau K. in C.	
		40 (42)	Buchbindersfrau V. in C.	
		41 (43)	Fräulein K. in C.	
Nephrorrhaphia.	1	42 (44)	Capitänsfrau B. in C.	
Nephrolithotomia.	1	43 (45)	Consulsfrau K. in C.	1

l in e der ation	Tod trotz der Operation	Klinische Detailangaben
		nalem Wege möglich. Dr. Prochownik, von mir consultirt, glückte sie auf vaginalem nach Doyen-Landau. Entleerung reichlichen Pyosalpinxeiters, Dauerklemmen, Tamponade. Trotz sehr kläglicher Wohnungsverhältnisse glatter Verlauf von Operation und Heilung. Vortrefflicher Erfolg, Herstellung von Gesundheit und Arbeitsfähigkeit, starke Gewichtszunahme. Es restirt nur noch eine feine Rectovaginalfistel ohne Beschwerden.
	—	Krankheitssitz links. Lange vergeblich exspectativ behandelt. Wallnussgrosse Tubenmole. Publicirt Zeitschrift für praktische Aerzte 1897 S. 295.
	—	Krankheitssitz links. Trotz häufiger Koliken und starker Anämie lange abwartend behandelt. Nach einem neuen Kolikanfall Operation, deren Vorbereitungen in 2 Stunden beschleunigt wurden, bei künstlicher Beleuchtung (Hängelampe). Ueber 1 Ltr. Blutcoagula im Becken, beginnende Hämatocelenbildung. Reconvalescenz gestört durch starke Bronchitis (Narkose bei Licht!) und Thrombosis venae cruralis sin.
	—	Krankheitssitz links. Mehrwöchentliche abwartende Beobachtung. Operation nach neuem Kolik-Ohnmachtsfall.
	—	Pat. von Dr. Bulle, der auch Diagnose und Indication stellte. Krankheitssitz rechts. Starker Beschwerden wegen einige Tage nach der Diagnosenstellung operirt. Wallnussgrosses Ei mit $1^1/_2$ cm langen Fötus.
	—	Krankheitssitz links. Frühzeitige Operation wegen starker Schmerzen. Ei kaum haselnussgross, intact im isthmischen Tubentheile. Uebrige Tube prall ausgedehnt durch Blutcoagula, mässige in Abkapselung begriffene Hämatocele. Bei der Nachbehandlung Unterstützung durch Dr. Daacke-Altenbruch.
	—	Mannskopfgrosser, fester, maligner Tumor der linken Seite mit bereits beginnender nicht operabler Infiltration des Lig. latum. Pat. erholte sich nach der Wundheilung nicht ordentlich und starb nach einigen Monaten in Folge von Weiterwachsens der Geschwulstreste.
	—	Graviditas mens. VI. Im Epigastrium beweglicher, ca. faustgrosser, schmerzhafter Tumor, Verdacht auf Invagination erregend. Befund Dermoidcyste, leicht verwachsen, unschwer entfernbar. Schwangerschaft ungestört, Entbindung zur richtigen Zeit, von lebendem Kinde.
	—	Lebhafte Klagen seit lange über Schmerzen in der Cöcalgegend. Diagnose chronische Appendicitis. Typischer Schnitt. Wurmfortsatz normal. In der Vermuthung, dass das rechte Ovarium Grund der wohl hysterischen Beschwerden sei, wird dieses entfernt. Völlige Beseitigung der früheren Beschwerden.
	—	Rechtsseitige bewegliche Niere bei ziemlich starker Corpulenz. Viel Klagen. Durch die Operation Fixirung der Niere und bedeutende Besserung der Beschwerden. Einige Monate lang fistulöse Fiterung, erst nach Ausstossung zweier Seidensuturen aufhörend.
	1	Sehr corpulente Dame, die öfter linksseitige Koliken mit Steinchenabgang hatte. Atherom mit Pulsirregularitäten. Jetzt mehrtägige Anurie mit beginnender Urämie. Operation von mir indicirt, ausgeführt von Dr. Wiesinger. Sectionsschnitt der Niere unter abundanter Blutung. Apfelgrosser weicher Beckenstein entfernt. Exitus auf dem Operationstisch vor Aufwachen aus der Narkose.

B. Im Krankenhause

Operation	Zahl der Fälle	Lfde. Nr.	Personalia	Heim
Probelaparotomie.	1	44 (46) I.	Landmann aus Lüdingworth.	
Laparotomie wegen Ileus.	2	45 (47) II.	Dienstmädchen in C.	
		46 (48) III.	Eisenbahnarbeiterstochter K. in Altenbruch.	
Resectio pylori.	1	47 (49)	Landmann U. aus Nordholz.	
Gastroenterostomia.	1	48 (50) V.	Arbeiter L. aus Altenbruch.	
Cholecystostomia.	1	49 (51) VI.	Bauer A. aus Dõse.	
Incisio abscessus perityphlitici.	2	50 (52) VII.	Arbeitersohn M. aus Groden.	
		51 (53) VIII.	Dienstmädchen A. aus C.	
Appendektomie wegen recidivirender Perityphlitis im anfallsfreien Stadium.	2	52 (54) IX.	Dienstmädchen v. E. aus C.	
		53 (55) X.	Uhrmachergeselle B. aus C.	

perirte Fälle.

l in e der ration	Tod trotz der Operation	Klinische Detailangaben
–	—	Von Dr. Guttmann, damals in Altenbruch, geschickt. Tumor in der R. Regio abdomin. lat. Befund apfelgrosse Verhärtung am Darm, verwachsen mit Nachbardärmen, Netz etc. Zahlreiche metastatische Knötchen in der Umgebung. Radicaloperation erscheint ausgeschlossen. Wundschluss, Heilung. Endausgang unbekannt.
..	1	Operation am Abend des zweiten Tages nach Beginn der sehr heftigen Einklemmungserscheinungen. Die nicht lange währende Operation führte auf strangartige kurze Bänder in der Nähe des Nabels, in denen ein Dünndarm gefangen gewesen zu sein schien. An demselben Uebergang von dilatirtem in contrahirten Darm sichtbar. Sonst nichts gefunden. Tod im Collaps gleich nach Beendigung des Eingriffs.
–	1	Chronischer Ileus in Folge von Verwachsung, Achsendrehung und Strictur des Darmes bei offen gebliebenem Ductus omphalo-mesaraicus. Operation resultatlos. Einreissen des Darmes. Tod in der Nacht darauf. Publicirt: Deutsche Zeitschrift für Chirurgie Bd. LIV. S. 144.
–	—	Pat. mir von Dr. Bulle überwiesen. Krebsige Pylorusstenose. Typische Operation nach der ersten Billroth'schen Methode. Nachbehandlung mit Jodoformgazetamponade. Publicirt Centralblatt für Chirurgie 1891 S. 655. Die Operation fand statt am 26. 6. 1891. Pat. wurde kräftig und wieder arbeitsfähig. Starb an Recidiv am 4. 2. 1894.
–	—	Beweglicher Pylorustumor, auf dessen Exstirpation aber wegen zahlreicher kleiner Peritonealmetastasen verzichtet wird. Aufsuchung der Plica duodeno-jejunalis und richtige Auswahl einer Darmschlinge misslang, weshalb eine beliebige zur Anastomose genommen wurde. Glatte Wundheilung, aber schlechtes Resultat, da retrograde Darmbewegung mit Kothbrechen folgte. Entlassung nach Hause, woselbst bald Exitus.
–	—	Wiederholte Koliken mit Fieber, schmerzhafter Leberschwellung, z. Th. auch mit leichtem Icterus. Bei der Operation zeigt sich die Gallenblase steinfrei und nicht verwachsen. Trotzdem Cholecystostomie, nach welcher die Beschwerden standen. Langdauernder Gallenfluss aus der Blasenfistel, die endlich durch Behandlung mit Acid. nitr. heilte. $^5/_4$ Jahre später unter Fieber und Leberschwellung Abscedirung der Narbe, wonach Entleerung trüber Galle nebst einigen gallig incrustirten Ligaturknoten. Danach wieder schnelle Heilung. Gesund seit jetzt $1^1/_2$ Jahren.
–	—	Jauchiger retrocöcaler Abscess, durch hinteren Schnitt eröffnet. Jodoformgazetamponade zwischen die Därme. Glatte Heilung.
–	—	Kindskopfgrosser ohne besondere Beschwerden entstandener Tumor der Coecalgegend von unklarer Diagnose. Der Schnitt entleert erst ein grosses seröses Exsudat, dann einen bedeutenden das Coecum umspülenden fötiden Abscess, dessen Eiter prolabirende Dünndarmschlingen verunreinigt. Jodoformgazetamponade. Langsame, doch ungestörte Heilung. Jetzt — nach mehreren Jahren — grosse Hernie in der Narbe, durch Bauchbinde zurückhaltbar.
–	—	Typische recidivirende Perityphlitis. In den anfallsfreien Zwischenzeiten Dysmenorrhoe. Operation 14 Tage nach dem letzten Anfall. Fortsatz völlig verwachsen. Glatte Heilung, Dysmenorrhoe beseitigt.
–	—	Operation in der zweiten Woche nach dem letzten Anfall. Dabei kam ein retrocoecaler Abscess zur Entleerung. Fortsatz stark verwachsen. Gazedrainage, Naht. Eiterung mit Auseinandergehen der Haut- und Aponeurosennaht. Uebrigens gute Heilung bis auf einige Seidenfadenfisteln, die bei Abreise des Patienten noch offen waren.

Operation	Zahl der Fälle	Lfde. Nr.	Personalia	Heim
Peritonitis ex perityphlitide.	1	54 (56) XI.	Sergeant J. aus C.	–
Amputatio uteri supravaginalis.	1	55 (57) XII.	Schiffersfrau H. aus Neuhaus a. O.	
Exstirpatio uteri vaginalis.	1	56 (58) XIII.	Arbeitersfrau aus Altenbruch	–
Exstirpatio ovarii vaginalis.	1	57 (59) XIV.	Wittwe S. aus Wanna	
Blosslegung eines Nierenkapseltumors.	1	58 (60) XV.	Dienstmädchen in C.	
Summa:	60	58 (60)	—	42 4

Zusatz bei der Correktur: Mittlerweile habe ich noch 2 Laparotomien fester Uterustumor, als Fibrom diagnosticirt. Derselbe war indess maligne, mit dem Dr. Steinmetz. 19jähr., sehr corpulent, hysterisch und an häufigen Krämpfen Laparotomie. Bei letzterer wurden aus dem kleinen Becken zwei eng zusammen verschwanden die Beschwerden und wurde die Darmpassage frei. Heilung der Hau derselben zurückgekehrt.

d in ge der ration	Tod trotz der Operation	Klinische Detailangaben
–	—	Vom Marinestabsarzt Dr. Schlick zur Operation geschickt. Zuerst Appendicitisschnitt mit Entleerung eines abgekapselten Abscesses. Wegen Fortdauer von Brechen und Fieber am nächsten Tage Probepunction in der linken Bauchseite, Eiter. Ziemlich grosse Längsincision am äusseren linken Rectusrande. Reichliche Eiterentleerung, aber auch starker irreponibler Darmprolaps. Auf Rückgang des letzteren und Besserung der Erscheinungen die nächsten Tage vergeblich gewartet. Gestorben 4 Tage nach der 1. Operation. Section: grosser Abscess im Douglas. Perforation des ganz verwachsenen geknickten und stricturirten Wurmfortsatzes.
–	—	Den Nabel überragendes Myom. Extraperitoneale Stielbehandlung mit Gummischlauchabschnürung. Seidenligaturen der Ligam. lata eitern heraus.
1	—	Weit vorgeschrittenes Carcinom. Schwierige, blutige Operation. Exitus unmittelbar nach deren Vollendung.
–	—	Nicht vergrössertes, aber druckempfindliches und fixirtes Ovarium im Douglas. Vaginale Eröffnung des letzteren, Exstirpation des Ovariums. In der genähten Scheidenwunde bildete sich — wohl infolge eintretender Menses — ein die Heilung verzögernder Abscess. Nicht völlige Beseitigung der Beschwerden.
–	—	Ueber faustgrosser Tumor der rechten Nierengegend. Ausweislich des Operationsbefundes gehört derselbe der Nierenkapsel an (Niere selbst klein, aber gesund), ist stark verwachsen und geht in die Musculatur über, ist inoperabel. Glatte Heilung der wieder geschlossenen Wunde.
1	11	
16		

ng gebraucht. Fall 59 (61). Kaufmannsfrau V. in C. Fast bis zum Nabel reichender, nnbar verwachsen und inoperabel. Fall 60 (62). Dienstmädchen S. in C., Pat. von n mehrtägiger Stockung von Stuhl und Flatus nebst Brechen und Leibschmerzen darmschlingen, aber frei von Einschnürungsstellen, entwickelt. Erst 3 Tage später per II. Jetzt, 4 Wochen nach der Operation, sind ähnliche Beschwerden, wie vor

XVII.

Ueber die Behandlung der Kniescheibenbrüche mit permanenter Gewichtsextension.

(Nachtrag zu meinem im Bd. LV veröffentlichten Vortrag: „Ueber Kniescheibenbrüche und ihre Behandlung.)

Von

Dr. Lichtenauer.

Gleich nach dem Erscheinen meines obigen Vortrages erhielt ich von Herrn Professor Bardenheuer-Köln eine Zuschrift, in der er mich darauf aufmerksam machte, dass er denselben Vorschlag, nämlich die Kniescheibenbrüche mit permanenter Gewichtsextension zu behandeln, bereits vor mir gemacht habe. Ich habe in Folge dieser Mittheilung, die von Herrn Professor B. angegebene Stelle in seinem Handbuch: „Die permanente Extensionsbehandlung der Fracturen und Luxationen der Extremitäten“ nachgelesen und kann nur bestätigen, dass in der That die von mir empfohlene Behandlungsmethode im Wesentlichen in derselben Weise dort angegeben ist. Geringe Abweichungen in der Technik des Verbandes sind nicht von einschneidender Bedeutung. So legt B. noch einen Gewichtszug an, um den Unterschenkel zu überbrücken, und einen Gewichtszug, um das untere Patellarfragment nach oben zu ziehen. Ich glaube, dass beide nicht nothwendig sind und die grössere Complicirtheit des Verbandes nur der allgemeineren Anwendung in der Praxis nachtheilig ist.

Sehr werthvoll war es mir, dass Herr Geheimrath Bardenheuer meine günstigen Erfahrungen mit der permanenten Extensionsbehandlung bei Kniescheibenbrüchen bestätigen konnte. Da B. gewöhnlich bei Querbrüchen die offene Knochennaht ausführt, so wendet er die Methode nur bei alten Leuten an resp. bei solchen, die jeden operativen Eingriff verweigern. Trotzdem hat er oft eine knöcherne, stets eine feste Verbindung zwischen den Fragmenten erzielt, ein Resultat, welches sicher bei der Beschränkung auf diese im Allgemeinen wenig günstigen Fälle als ein sehr gutes bezeichnet werden muss.

Sehr zu bedauern ist es jedenfalls, dass diese Behandlungsmethode bisher so wenig Eingang in die Praxis gefunden hat. Ich habe Angaben darüber in sämmtlichen mir bekannten Lehrbüchern vermisst. Selbst in dem neuen, von Bergmann, Bruns und Mikulicz herausgegebenen Handbuche der praktischen Chirurgie wird dieselbe mit keinem Worte erwähnt. So ist es auch verzeihlich, dass mir bei der Veröffentlichung meiner Mittheilung der Vorschlag B.'s nicht bekannt war. Möge die von mir gemachte Mittheilung dazu beitragen, das Extensionsverfahren auch bei dieser Art von Fractur weiteren Kreisen bekannt zu geben, da es in der That geeignet ist, in den Fällen, die nicht der offenen Naht verfallen, alle anderen Behandlungsmethoden zu ersetzen. Zur offenen Naht aber werden sich in jedem Falle weder alle Aerzte noch alle Patienten entschliessen.

Anzeigen litterarischer Neuigkeiten, welche der Redaction zugeschickt worden sind:

W. S. Halsted, M. D. Surgeon-in-Chief to the Johns Hopkins Hospital, Prof. of Surgery in the Johns Hopkins University. Contributions to the surgery of the Bile Passages, especially of the common Bile-Duct. Repr. from the Johns Hopkins Hospital Bulletin No. 106 Jan. 1900. 40 Seiten.

Max Schüller, Prof. Dr., Polyarthritis chronica villosa und Arthritis deformans. Berlin 1900. Verlag von August Hirschwald. 43 Seiten. Nachweis, dass die beiden Krankheiten durch Aetiologie, pathologisch-anatomisches Bild und auch nach ihren therapeutischen Indicationen zu trennen sind. In letzterer Hinsicht brachten Injectionen von Guajacol-Jodoform-Glycerin guten Erfolg bei Arthritis villosa.

Albert H. Freiberg, M. D. Orthopaedic Surgeon to the Cincinnati Hospital. Congenital deformity due to malposition of the Scapula. Repr. from Annals of Surgery. May 1899.

Mary A. Dixon Jones, M. D. New York. 1) The third. 2) The Fourth hitherto undescribed Disease of the Ovary: 1) Colloid Degeneration. 2) Myxomatous degeneration. Repr. from the Medical Record 1) May 6, 1899, 2) Nov. 4, 1899.

P. Heymann, Prof. Dr., Berlin. Die gutartigen Geschwülste der Nase. Sonderabdruck aus dem Handbuch der Laryngologie und Rhinologie, herausgeg. von P. Heymann. Wien 1899. Alfred Hölder.

Bulletin of the Johns Hopkins Hospital. Vol. XI No. 111. Baltimore, June 1900.

Die Therapie der Gegenwart. Herausgeg. von G. Klemperer. 1900. No. 7, Juli. Aus dem Inhalt:

J. Herzfeld, Berlin, Zur Indicationsstellung für Mastoid-Operationen bei acuten Mittelohr-Eiterungen.

Deutsche Aerzte-Zeitung. Herausgeg. von E. Stadelmann. Jahrg. 1900. Heft 11—13 (1. Juni bis 1. Juli). Aus dem Inhalt:

(Heft 12) Lauenstein, Zwei räthselhafte Fracturenbefunde (Secundärvereiterung von Fracturen, die erst durch die Incision festgestellt wurden und deren Aetiologie nicht sicher aufzuklären war).

(Heft 13) F. Leppmann, Die beweglichen Gelenkkörper.

Medical and Surgical Report of the Presbyterian Hospital in the city of New York. Vol. IV. Jan. 1900. Aus dem Inhalt:

F. Tilden Brown, M. D., The surgical treatment of Ascites due to Cirrhosis of the Liver.

Ellsworth Eliot, M. D., A rare form of Dislocation of the Tarsus.

Forbes Hawkes, M. D., Functional results in old Fractures and Dislocations in Children.

Stuart Hart, M. D., A report of twenty eight Cases of suppurative Hepatitis.

Clarence A. Mc. Williams, M. D., Statistics of one hundred Cases of Cancer of the breast and the results of operation.

Mc. Cosh, M. D., A report of twenty Cases of penetrating bullet-wound of the Chest.

Transactions of the American Dermatological Association at its twenty-third annual meeting, held in the college of Physicians, Philadelphia. 1900 Concord, N. H. The Rumford Press.

Bulletins et Mémoires de la Société de Chirurgie de Bucarest. Février 1900. Bucarest. Imprimerie de l'État.

La Clinica Chirurgica. Periodico Mensile. Anno VIII, No. 6.

Anales del Círculo Médico Argentino. Publicacion mensual, fundata 1879. Dir. Dr. Nicolás Repetto. XXIII No. 3. März 1900. Buenos-Aires.

Bad Reichenhall und seine Heilmittel. Herausgegeben vom ärztlichen Verein. H. Bühler, Reichenhall 1900.

Aerztliches Taschenbuch von Dr. med. Heermann. Glogau, Carl Flemming, Verlag. Preis 3,60 Mk. 208 Seiten octav mit Inhaltsübersicht und Register.

Sehr empfehlenswerthe übersichtliche und kurze Sammlung der Gesetze, Ministerialverfügungen, Erlasse u. s. w., welche für den nicht beamteten Arzt von Wichtigkeit sind. Sick, Kiel.

ENCYKLOPÄDIE
DER
GEBURTSHÜLFE
UND
GYNÄKOLOGIE

Herausgegeben
von

Prof. Dr. M. Sänger und Prof. Dr. **O. von Herff**
Prag Halle a. S.

Bearbeitet von

ALT, Uchtspringe. ASCH, Breslau. BAUMM, Breslau. BEUTTNER, Genf. BIERMER, Magdeburg. BIERMER, Wiesbaden. BODE, Dresden. BOLDT, New-York. BRAUN von FERNWALD, Wien. BRÖSE, Berlin. BÜCHELER, Frankfurt. BULIUS, Freiburg. CALMAN, Hamburg von CHRISTIC, Bergen. CUSHING, Boston. CZEMPIN, Berlin. DIRNER, Budapest. DITTEL, Wien. DÖDERLEIN, Tübingen. DROYSEN, Göttingen. DÜHRSSEN, Berlin. ECKHARDT, Düsseldorf. EHRENDORFER, Innsbruck. EIERMANN, Frankfurt. ELISCHER, Budapest. ENGELMANN, Kreuznach. FALK, Hamburg. FASBENDER, Berlin. FEHLING, Halle. FISCHEL, Prag. FLATAU, Nürnberg. FLEISCHMANN, Wien. FRANK, Köln. FRÄNKEL, Ernst, Breslau. FRÄNKEL, L., Breslau. von FRANQUÉ, Würzburg. FRANZ, Halle. FREUND, H., Strassburg. FREYHAN, Berlin. FÜRST, Graz. GELLHORN, Jena. GELPKE, Liestal. GLÄSER, Danzig. GLÄVECKE, Kiel. GOTTSCHALK, Berlin. GRÄFE, Halle. von GUÉRARD, Düsseldorf. von HEBRA, Wien. HENNIG, Leipzig. von HERFF, Halle. HERMES, Berlin. HERZFELD, Wien. HOFFMANN, Darmstadt. HOFMEIER, Würzburg. HUBER, Leipzig. JACOBS, Brüssel. JELLINGHAUS, Kassel. JOSEPHSON, Stockholm. von KAHLDEN, Freiburg. KALLMORGEN, Frankfurt. KEHRER, Heidelberg. KELLER, Berlin. von KÉZMÁRSZKY, Budapest. KIPPENBERG, Bremen. KLEIN, München. KLEINHAUS, Prag. KLEINWÄCHTER, Czernowitz. KLIEN, Dresden. KNAPP, Prag. KOBLANCK, Berlin. KÖNIG, Leipzig. KOSSEL, Berlin. KOSSMANN, Berlin. KÖSTLIN, Danzig. KÖTSCHAU, Köln. KÜSTNER, Breslau. LANGE, Königsberg. LANGE, Leipzig. LANTOS, Budapest. LEHMANN, Berlin. LIHOTZKI, Wien. LINDFORS, Upsala. LINDNER, Berlin. LUDWIG, Wien. MARTIN, Greifswald. MASSÉN, St. Petersburg. MEINERT, Dresden. MERTTENS, Düsseldorf. MEYER, Rob., Berlin. MEYER, Hans, Zürich. MORALLER, Berlin. MÜLLER, Arthur, München. MÜLLER, St. Petersburg. NAGEL, Berlin. NEUMANN, Siegfried, Budapest. NEUMANN, Julius, Wien. NIJHOFF, Groningen. ODEBRECHT, Berlin. OSTERLOH, Dresden. PETERS, Wien. PINCUS, Danzig. PLETZER, Bonn. POTEN, Hannover. PRÄGER, Chemnitz. PROCHOWNIK, Hamburg. REIN, Kiew. ROSENSTEIN, Breslau. ROSINSKY, Königsberg. ROSSA, Graz. SÄNGER, Prag. SARWEY, Tübingen. SAVOR, Wien. SCHÄFFER, Berlin. SCHÄFFER, Heidelberg. SCHATZ, Rostock. SCHÖNHEIMER, Berlin. SCHRAMM, Dresden. SCHULTZE, Jena. SELLHEIM, Freiburg. SEMB, Christiania. SEMMELINK, Leiden. SEMON, Danzig. SIMONS, Berlin. SKUTSCH, Jena. von SOLOVIJ, Lemberg. SONNTAG, Freiburg. SPÄTH, Hamburg. STAUDE, Hamburg. von STEINBÜCHEL, Graz. STRASSMANN, Berlin. STRATZ, Haag. von STRAUCH, Moskau. von SWIECICKI, Posen. TEMESVARY, Budapest. THEILHABER, München. THIEM, Cottbus. THORN, Magdeburg. TORGGLER, Klagenfurt. VAHLEN, Halle. VEIT, Leiden. WALTHARD, Bern. WEBSTER, Toronto. WEGSCHEIDER, Berlin. von WILD, Kassel. WILLIAMS, Baltimore. WILMS, Leipzig. WINDSCHEID, Leipzig. WINTERNITZ, Tübingen. WOLFF, Berlin. ZIEGENSPECK, München.

LEIPZIG
VERLAG VON F. C. W. VOGEL
1900

Gr. Lex.-8°. Erscheint in etwa 20 Lieferungen à M. 2.—.

XVIII.

Die Osteomyelitis traumatica purulenta cranii.

Klinischer Bericht (2. Theil)

von

Prof. Dr. H. Fischer, Berlin.

Die intracraniellen Folgen der Ostitis purulenta.

1. An der harten Hirnhaut: der Extraduralabscess.

Fast ausnahmslos war in unseren Fällen bei der Ostitis purulenta der Schädeldecke die Dura mater in Mitleidenschaft gezogen. Das kann nicht Wunder nehmen, wenn man bedenkt, dass diese Haut als inneres Periost fungirt und mit dem Knochen in der intimsten Gefässverbindung steht.

Pathogenetisches. a) Die Gangraena durae matris trat als eine Theilerscheinung der Gangraena cerebri und zwar als ein circumscripter feuchter Brandherd dicht unter dem kranken Knochen auf. Sie war ein sehr seltenes Ereigniss, meist das Resultat eines embolischen oder thrombotischen Gefässverschlusses, welcher um so schwerer die Ernährung der Dura mater behinderte, wenn sie schon mit Blutextravasaten durch das Trauma reichlich durchsetzt war, sich also in geschwächter Widerstandskraft befand. (Siehe Gehirnbrand). Auch als eine Folge der Knochennekrose sahen wir in den Beobachtungen 100 und 102 Durabrand auftreten.

Viel häufiger fand sich:

b) der extradurale Abscess, d. h. eine begrenzte, nicht sehr hohe Eiteransammlung auf der äusseren Schicht der Dura also zwischen ihr und dem Knochen.

Die Bildung eines extraduralen Abscesses im Verlaufe einer purulenten Ostitis traumatica wird verhindert, die eines Gehirnabscesses aber befördert durch eine feste Verwachsung der verdickten Dura mit dem Knochen, weil auch dann die Gehirnhäute mit dem Gehirne ver-

wachsen zu sein pflegen. Sie ist sehr selten, doch kam sie in einigen unserer Beobachtungen vor. Im Beginne der traumatischen Ostitis wird sie vielleicht öfter bestehen, als man glaubt, doch wird sie wieder gelöst, wenn die Eiterung beginnt. So war im Ganzen doch der Schutz, den sie der Schädelhöhle gegen das Eindringen der Eiterung gewährte, nicht hoch anzuschlagen.

Der Knocheneiterung stehen mehrere Wege zu einer purulenten Infection der Schädelhöhle offen. Sie wurden verschieden häufig in Anspruch genommen.

Den gewöhnlichen Vorgang bildete wohl die Contactinfection, d. h. das directe Ueberkriechen der Eiterung vom Knochen auf die Dura und von dieser wieder in die Cavitas serosa. Die purulente Entzündung durchdrang die ganze Dicke der Diploë, es zeigte sich bald auch ein eitriger Belag auf der Lamina interna. Er sass wie eine Membran der Knochensubstanz auf und drängte die harte Hirnhaut von ihr ab. Bei der intimen Berührung beider ist ein Ueberkriechen der Eiterung von dem Knochen auf die harte Hirnhaut unvermeidlich (infectio per contiguitatem).

Einen zweiten Weg bieten die Lymph- und Gefässbahnen im Knochen dar. Wir haben gesehen, dass in der Nähe der mit eitrigen Thromben erfüllten Diploëvenen sich die ersten und mächtigsten Eiterdepots finden. Da diese aber mit den Duragefässen eng verbunden sind, so können sich die Thrombophlebitis und Periphlebitis vom Knochen aus sehr leicht bis auf die Venen der Dura fortsetzen und in ihnen dieselben Processe anfachen. Von ihnen aus wird dann das Duragewebe in derselben Weise von der Eiterung inficirt, wie es in der Diploë mit dem Knochengewebe geschah.

Auch die Lymphbahnen vermitteln auf denselben anatomischen Wechselbeziehungen zwischen Diploë und Dura, welche für die Venen bestehen, die purulente Durainfection. In den Versuchen Schwalbe's liess sich eine zwischen Pericranium und Knochen eingebrachte Injectionsmasse leicht durch den Knochen bis in die Dura treiben. Somit communicirt der durch die Bewegungen der Galea (Musc. epicranius getriebene Lymphstrom ausserhalb und innerhalb der Schädelhöhle. Mit ihm können Erreger infectiöser Eiterung aus dem Knochen der Dura zugeführt werden, wie perilymphangoitische Eiterungen direct von aussen in die Schädelhöhle eindringen.

c) Die Pachymeningitis diffusa.

α) Die Pachymeningitis interna haemorrhagica acuta d. h. eine Entzündung, die zur Bildung eines zartes, junges Bindegewebe enthaltenden lockeren, gelblichen Belages auf der ganzen Innen-

fläche der Dura führt, ist von uns sehr selten beobachtet. Der Belag trat in Form einer abziehbaren Membran auf, in der frische, kleine, hämorrhagische Herde sich fanden. Dazu gesellte sich ein mehr oder weniger grosser blutigseröser Erguss im subduralen Raume. In unseren Fällen bestand der hämorrhagische fibrinöse Belag meist in circumscripteren Herden, so in der Beobachtung 9. Das beste Bild dieser Affection findet sich in einer Beobachtung Bärensprungs:

Vulnus capitis. Osteomyelitis ossis frontis dextr. Abscessus extra-, inter-, et intrameningealis. Pachymeningitis et Leptomeningitis haemorrhagica. Hyperaemia cerebri. Pleuritis et Peritonitis fibrino-purulenta. Abscessus metastatici et oedema pulmonum. Abscessus hepatis. Hyperplasia lienis.

Am 3. November 1874 wurde der Arbeiter K. Schultze, 25 Jahre alt, auf die chirurgische Abtheilung der Charité aufgenommen. Ein Bulle hatte ihm von hinten einen Stoss versetzt, in Folge dessen er nach vorn überstürzte, auf einen harten Gegenstand aufschlug und sich eine Kopfverletzung von 3—4 cm parallel der Medianlinie des Körpers auf dem rechten Os frontale zuzog. Mit der Sonde kam man auf blossliegenden Knochen, jedoch nur an einem Punkte im Grunde der Wunde. Ihre Ränder waren ziemlich glatt, ihr Grund rein. Patient wurde nach Lister verbunden. Seine Hauptklagen waren Kopfschmerzen, grosse Schwäche und eine grosse tetanische Steifigkeit sämmtlicher Rückenmuskeln. Die Temperatur war immer erhöht zwischen 38 und 40° schwankend. Schon vom zweiten Krankheitstage ab stellte sich jeden Tag einer, öfters auch zwei heftige Schüttelfröste ein. Seit dem 11. November blieben dieselben aus; doch traten an diesem Tage heftige Delirien auf, die erst am 12. Abends schwanden. Die Umgebung der Wunde zeigte sich jetzt geschwollen und man fühlte in der rechten Schläfengegend eine deutlich fluctuirende Geschwulst. Gleichzeitig traten die Symptome einer Peritonitis und Pleuritis hervor. Am 13. November trat der Tod unter den Erscheinungen des Collapsus ein.

Vom Protokolle theile ich nur die für unsere Betrachtung wichtigen Punkte mit: Kräftiger Mann mit einer bis auf den Knochen reichenden etwa 4 cm langen Wunde auf dem rechten Stirnbein. Der in der Wunde blossliegende Knochen zeigt gleichfalls eine kleine strichförmige Verletzung. Zwischen dem vorderen Ende der Linea semicircular. temporalis und der Sutura coronar. befindet sich eine geringe Menge Eiter unter dem Periost. Die Oberfläche des Schädels hat hier eine graue Farbe in einer Ausdehnung von einem Zweigroschenstück. An der der äusseren Wunde entsprechenden Stelle liegt zwischen Dura und Knochen ein grosser Abscess, der bis zur Mittellinie reicht und sich nach unten bis in die mittlere Schädelgrube erstreckt. Der darüber liegende Knochen zeigt eine Auflagerung einer weissen mit zahlreichen Gefässen versehenen Masse. Die Diploë des Knochens ist entsprechend der oben erwähnten blossliegenden Partie schmutzig grünlich gefärbt. Die Tabula vitrea hat im ganzen Bereiche des besprochenen Abscesses ein missfarbiges Aussehen, welches durch die durchschimmernde Diploë hervorgerufen wird. — Im Sinus lon-

gitudinalis finden sich entsprechend etwa dem oberen Drittel der Frontalnaht puriform zerfallene, der Wandung fest adhärirende Thromben, die jedoch das Lumen nicht vollständig ausfüllen. — Die Dura mater ist auf der Innenfläche beiderseits mit zarten fibrinösen Häutchen bedeckt. Ueber dem rechten Frontallappen ist sie stark verdickt und zeigt beträchtliche Injection der Gefässe. Wie zwischen Dura und Knochen, so findet sich auf der ersten und zweiten Stirnwindung zwischen Dura und Pia, sowie unter der Pia selbst ein Abscess. Der Eiter ist grünlich gelb und zeigt da, wo er der Dura aufliegt, eine dickere Consistenz. Die eiterige Infiltration der letzteren setzt sich nicht in die Incisura magna fort. In der Umgebung des Abscesses zeigen Dura und parietales Blatt der Pia punktförmige Hämorrhagien. — Die Gehirnsubstanz überall in den Marklagern sehr blutreich, so dass sie an manchen Stellen rosig aussieht. Die Rinde ist besonders unterhalb der nur in der Pia gelegenen Eitermassen stark geröthet, etwas geschwollen. Pleura des linken Unterlappens sowie die der hinteren unteren Partien des Oberlappens ist dicht besät mit dunkelrothen Hämorrhagien; an einzelnen Punkten sieht man gelbe, von hyperämischem Hofe umgebene Stellen verschiedener Grösse. Ihnen entsprechen im Parenchym keilförmige oder unregelmässig gestaltete Herde, in deren Centrum oder Peripherie man häufig ein mit gelblichen Massen erfülltes Gefäss sieht. Das übrige Parenchym ist von äusserster Weichheit und erfüllt mit blutig oedematöser Flüssigkeit. Auf der rechten Seite dieselben Veränderungen, nur geringer. — In der Bauchhöhle $^1/_2$ Quart dünner eiteriger Flüssigkeit. — Am rechten Leberlappen sieht man, besonders am rechten Rande, die Oberfläche der Leber eingesunken, die Kapsel von gelber Farbe, weich und brüchig. Darunter erscheint auf dem Durchschnitt eine Anzahl apfel- bis kirschgrosser mit Eiter gefüllter Höhlen, in deren Umgebung das Leberparenchym schmutzig grünlich schiefrig gefärbt ist. Ihre Wandung ist fetzig und der Eiter von schlechter Beschaffenheit. Aehnliche Höhlen finden sich mehrere im rechten, einige kleinere auch im linken Lappen. In dem übrigen Parenchym die Acini deutlich, ihre Centren blass röthlich, die Peripherie grau.

Nach den ausgezeichneten Untersuchungen von Kremiansky (l. c. p. 326) erscheint während der purulenten Ostitis auf der äusseren Fläche der Dura Mater die purulente, in dem Parenchym die hyperplastische und auf der Innenfläche die hämorrhagische Entzündung. Er hat 2 Mal in Folge einer Caries des Os parietale die Pachymeningitis serosa haemorrhagica, einmal die Pachymeningitis interna pigmentosa, gleichzeitig mit einer Pachymeningitis externa suppurativa und parenchymatosa lymphatica beobachtet. Das würde mit dem von mir in wenigen Fällen berichteten Vorgange übereinstimmen. Sie reichten für mich nicht aus, um auf die vielen streitigen Punkte in der Lehre von der Pachymeningitis interna haemorrhagica etwas Licht zu werfen. Auch trat das Leiden nicht mit Symptomen in die Erscheinung.

β) Früher nahmen die Chirurgen an, dass aus einer solchen hämorrhagischen eine diffuse Pachymeningitis purulenta ent-

stehen könne. Bruns behandelt die primäre diffuse Pachymeningitis purulenta in einem besonderen Abschnitte seines berühmten Werkes und führt eine Reihe älterer Beobachtungen an. Auch Wahl berichtete einen solchen Fall:

Bei einem Manne, der seit 5 Tagen soporös und an der rechten Körperhälfte gelähmt war, fand sich die innere Tafel des rechten Scheitelbeines von liniendicken periostalen Anflagerungen bedeckt; die linke Dura Mater überall getrübt und mit dicker grauer Auflagerung versehen, zwischen ihren bis 3‴ fleischartig verdickten Lamellen circa 6 Unzen grünlich gelblichen, Blutsstreifen und Coagula enthaltenden Eiters; die linke Pia mater eitrig durchtränkt und verdickt; alle Arterien der Basis durch feste Coagula obliterirt.

Nach meinen Erfahrungen kann ich trotz der grossen Autorität, die diesen beiden bewährten Forschern innewohnt, eine primäre Pachymeningitis purulenta nicht anerkennen, denn es steht nach den Untersuchungen von Virchow, Kremiansky, Lanceraux u. A. fest, dass eine hämorrhagische Pachymeningitis niemals spontan in eine purulente übergeht; vielmehr erscheint es mir wahrscheinlich, dass in allen diesen Fällen eine Knocheneiterung übersehen ist, was bei den oft so circumscripten Herden leicht geschieht, wenn nicht der ganze Schädel sorgfältig abgesucht wird. Eine secundäre, diffuse, eitrige Pachymeningitis tritt wohl deshalb bei der Ostitis purulenta so selten auf, weil die Dura dem Knochen fest anliegt und in ihrem derben, sehnigen Gewebe Eiterungen schwer vorwärts kommen. Doch ist sie auch bei der Ostitis purulenta beobachtet: einseitig (von Bergmann und in meiner Beobachtung 39) und sogar doppelseitig (in meiner Beobachtung 44), auf die Convexität beschränkt, oder auch über die Basis verbreitet. In anderen Fällen entstand sie durch Einbruch eines Gehirn- oder Sinusabscesses in den Extraduralraum. Wir kommen auf diese Ereignisse später zurück.

Pathologisch-Anatomisches. Beim Brande zeigte sich die Dura collabirt, schwarzbraun, blutleer, sehr übelriechend. Sie liess sich wie ein lederartiger Fetzen abheben, der beim Ergreifen mit der Pincette völlig zerfiel. Die Demarcation desselben trat schnell ein, meist durch einen ringförmigen extraduralen Abscess von äusserst putridem Inhalte. Die trockne Form des Brandes (Mumification) habe ich nicht gesehen, auch keine Beobachtung der Art in der Litteratur gefunden.

Bei der circumscripten und diffusen Form der Pachymeningitis purulenta externa fanden sich auf der äusseren Duraschicht anfänglich die gewöhnlichen Zeichen der Entzündung: Röthung, Schwellung und Erweichung. Die baumförmig verästelten Durage-

fässe traten deutlicher hervor und zeigten in ihrem Verlaufe kleine rothe Punkte in Menge (Blutextravasate). So hatte die aus ihrer Verbindung mit dem Knochen gelockerte Dura unter dem ostitischen Knochen ein rothmarmorirtes Aussehen. Bald traten im Verlaufe der Gefässe neben den Ekchymosen gelbliche Flecke auf, die confluirten und immer zahlreicher, höher, weicher wurden und der ganzen Partie ein gelblich-graues Aussehen gaben (eitrige Infiltration). Unter diesem anfangs noch membranösen eitrigen Belage war die Dura erweicht und mit einer Granulationsschicht von verschiedener Dichtigkeit und Höhe bedeckt. Der Process verlief nun wie eine Periostitis purulenta. Schliesslich wurde die erkrankte Duraparthie vom Knochen abgehoben durch einen dicken, gelben, festanhaftenden Eiterbelag (extraduraler Abscess), welcher in der Mitte am höchsten war (Pachymeningitis suppurativa externa). Dieser bestand aus Eiterkörperchen, vielem Detritus und zahlreichen pyogenen Bakterien, bei längerem Bestande enthielt er Schwefelverbindungen, so dass er die silberne Sonde schwärzte. In der Nachbarschaft war die Dura M. verdickt, injicirt und mit dem Knochen fester verbunden. Auch fanden sich, wenn der Process langsamer verlief, zahlreiche Osteophyten daselbst. Diesem äusseren Duraabscesse entsprach meist ein innerer von derselben Beschaffenheit und Grösse, wie wir sehen werden. Zwischen beiden war das Duragewebe erweicht und geschwollen, seiner Faserung verlustig. Bei der mikroskopischen Untersuchung zeigte es sich ganz von einer kleinzelligen Infiltration eingenommen. Besonders im Verlaufe der Gefässe lagen Leukocyten und Kokken in grösseren Haufen.

Klinisches. Der Durabrand war durch kein charakteristisches klinisches Zeichen zu erkennen. Die Patienten gingen an acuter Sepsis oder an einer Leptomeningitis septica zu Grunde (vide Beobachtung 5, 100). Auch der extradurale Abscess trat oft klinisch garnicht in die Erscheinung. Ein junger Mann, dessen Krankengeschichte der Gegenstand eines Obergutachtens wurde, war noch mit einem otitischen Extraduralabscesse zur Stellung gegangen und auch ausgehoben worden. Panas behauptet, dass Einspritzungen zwischen Dura und Knochen schneller eine tödtliche Compressio cerebri herbeiführen als solche in den Arachnoidalsack. Dagegen sprechen diese klinischen Thatsachen. Ich habe die Versuche wiederholt und kann sie auch experimentell nicht bestätigen, wenn in beiden Versuchen alle Bedingungen gleichmässig erfüllt sind. Darin liegt die Fehlerquelle. In anderen Fällen wieder verdeckte das septische Fieber, welches die Phlegmone und Periostitis begleitete, die klinischen Erscheinungen des extraduralen Abscesses.

Beobachtung 63. Kopfwunde mit Denudation des Knochens. Ostitis purulenta. Purulente Pachymeningitis. Keine bemerkenswerthen Gehirnerscheinungen. Plötzlicher Tod (apoplektiform). Leptomeningitis und acutes Hirnödem.

C. Tidike, 56 Jahr alt, (1868, Kloster der barmherzigen Brüder zu Breslau) ging mit einer gequetschten Lappenwunde zu. Es trat eine profuse Eiterung mit theilweiser Nekrose des Lappens und vom 5. Tage eine langsam fortschreitende Phlegmone der Weichtheile des Schädels ein. Vom 3. Tage hatte das beständig steigende Fieber begonnen. Der in der Wunde weithin blossliegende Knochen wurde mehr und mehr entblösst trocken und missfarbig. Patient äusserte bis zum 12. Tage keine subjectiven Beschwerden. Am 13. verlor er plötzlich die Besinnung und starb am 14. im Coma.

Section: An der rechten Seite des Kopfes befindet sich eine handgrosse, gequetschte Lappenwunde in starker, übelriechender, missfarbener Eiterung. Die Galea ist durch die Eiterung weithin abgelöst. Im Grunde der Wunde liegt das Stirn- und Scheitelbein in Zweithalerstückgrösse bloss. Der Knochen ist schwarzbraun verfärbt und mit eitrig-jauchigen Massen bedeckt. Nach Abhebung der Knochenschale zeigt sich eine thalerstückgrosse Partie des Knochens eitrig infiltrirt, seine Lamina interna mit zähen, gelben Eitermassen belegt. So weit der Knochen blossliegt, zeigt sich auch ein hoher eitriger Belag auf der abgelösten Dura Mater. Sie ist in ihrer ganzen Dicke eitrig infiltrirt. An ihrer unteren Fläche, sowie an der weichen Gehirnhaut darunter findet sich ein eben so grosses, gelbliches, purulent-fibrinöses Exsudat. Die eitrige Pia zeigt eine beträchtliche trüb-ödematöse Infiltration.

Dieser Fall ist bemerkenswerth, weil man das Herüberkriechen der eitrigen Infectionen von Ort zu Ort genau verfolgen konnte. Der Patient bot so lange keine subjectiven und objectiven Zeichen einer Gehirnentzündung dar, bis die Leptomeningitis purulenta eintrat und ein Oedem das Gehirn überfluthete.

Auch in der folgenden Beobachtung verlief der Duraabscess latent.

Beobachtung 64. August Franz, 33 Jahr alt, (1867 Kloster der barmherzigen Brüder). Gerissene Lappenwunde der rechten Schädelseite. Jauchige Vereiterung der Galea. Ostitis purulenta. Circumscripte Nekrose der äusseren Tafel. Umgrenzte Pachymeningitis und Meningitis purulenta. Beginnende Sinusphlebitis. Meningitis serosa führte den Tod herbei.

12. April Sturz aus bedeutender Höhe auf den Kopf. In der grossen Risslappenwunde lag das rechte Scheitelbein entblösst. Naht. Keine Commotionserscheinungen mehr. 14. April furchtbar starke Eiterung mit Nekrose der Ränder des Lappens. Hohes Fieber. Lösung der Nähte. 16. April Steigerung des Fiebers. Phlegmonöser Abscess unter der Galea. Incision. 18. April starke Nachblutung aus der Wunde. 20. April: Das Fieber dauerte an. Der entblösste Knochen sah sehr missfarben aus. Allgemeinbefinden und Appetit im Ganzen leidlich. 22. April. Patient wurde plötzlich unbesinnlich. 23. October Tod in Coma.

Section: Sehr unreine Kopfwunde von beträchtlicher Grösse; weite Ablösung der Galea. Bei Druck tritt putrider Eiter in grosser Menge unter ihr hervor. In Grunde thalergrosses, sehr missfarbenes, von Eitermassen bedecktes Knochenstück von sehr unregelmässiger Form. Die Lamina externa erscheint nekrotisch. In der Sutura coronalis oberflächliche Usur. Nach Abtrennung des Schädeldachs erscheint die ganze entblösste Partie eitrig durchtränkt. Keine Verletzung der Schädelknochen. Unter dem erkrankten Knochen sind die Dura und Pia und Arachnoidea handtellergross eitrig infiltrirt. Die Pia zeigt stark ödematöse, trübe Infiltration. Im oberen Längsblutleiter ein zerfallenes Blutgerinnsel. Der übrige Sinus ist frei. Gehirn sonst normal.

In der folgenden Beobachtung wurde die Pachymeningitis purulenta ganz von pyämischen Erscheinungen, die von einer putriden Phlegmone capitis ausgingen, verdeckt.

Beobachtung 65. Ostitis purulenta. Phlegmone mit hochgradiger Sepsis. Pachymeningitis suppurativa. Pneumonie. Multiple eitrige Gelenkentzündungen. Tod durch Meningitis serosa.

Mohr rec. 20. September 1866, gestorben 14. October 1866. Patient hatte durch Schlag mit einem Stück Holz auf dem linken Scheitelbeine eine $2\,^1/_2$" lange gequetschte unreine Wunde, die das Scheitelbein entblösste. Naht. Anfangs guter Verlauf. 25. September Eiterretention. Entfernung der Nähte. Vom 1. October ab stieg das Fieber wieder, es hatte einen remittirenden Charakter und der Allgemeinzustand nahm den typhösen Charakter an: trockne Zunge, Delirien, erbsensuppenähnliche Durchfälle, Milztumor. Die Eiterung der Kopfwunde wurde sehr stark, die Galea löste sich mehr und mehr ab, der Knochen wurde weiter entblösst und missfarbig.

Am 5. October waren die Kniegelenke angeschwollen und schmerzhaft bei Berührung; unstillbare hellgelbe Durchfälle. Am 7. October das rechte Schulter- und linke Ellenbogengelenk geschwollen, die Haut darüber ödematös. Die Kniegelenke stark gefüllt, fluctuirend. Patient liegt in blanden Delirien, Tremor artuum, Subsultus tendinum. Secessus inscii. Im Urine Eiweiss und Gallenfarbstoffe. 9. October Pneumonia sinistra. 12. October Pneumonia dextra. 14. October Tod.

Section: Jauchige Eiterung der Schädeldecken. Galea weithin durch sie abgelöst; Scheitelbein 4" entblösst, missfarben, mit stinkenden Eitermassen bedeckt. Ostitis purulenta der entblössten Partie; Knochenvenen mit eitrigen Thromben erfüllt, extraduraler Abscess, so weit der Knochen erkrankt ist. Pia stark ödematös. Gehirn weich und blass. Doppelseitige Pneumonie. Eitrige Entzündungen in beiden Knie-, beiden Schulter- und Ellenbogengelenken. Grosser Milztumor. Gastro-Intestinal-Katarrh. Peyer'sche Plaques geschwollen, auch die Mesenterialdrüsen. Parenchymatöse Schwellung der Leber und Nieren.

Umgekehrt waren aber auch zuweilen die Cerebralerscheinungen, welche die Sepsis bei eiternden Kopfwunden begleiteten, oft so schwerer

Natur, dass man verleitet wurde, eine Pachy- und Leptomeningitis anzunehmen, wo sie nicht bestanden.

Beobachtung 66. Vulnus ad occiput: Blosslegung des Schädelknochens, der eine Impression und Fissur erfahren hat. Meningitische Erscheinungen. Bei der Section fand sich schwere Sepsis, keine Meningitis.

Ludwig, 32 Jahr alt. Hufschlag vom Pferde 25. März 1865 und Sturz auf den Hinterkopf. Ausser mehreren Quetschwunden der Lippen und Wangen bestand eine $1^1/_2$" grosse Lappenwunde am Hinterhaupte, in der der Knochen frei lag. Derselbe zeigte eine Depression und von ihr ausgehend eine Fissur. Schon am 26. März Abends trat Fieber ein. Die Hinterhauptswunde geschwollen, die Umgebung geröthet, starke sanguinolente Secretion. Nachts hatte Patient delirirt, viel getrunken. Am 27. März fanden wir ihn unbesinnlich, unruhig, lebhaft delirirend. Kurz hinter einander traten 3 dünne Stühle ein; der Leib aufgetrieben, die Milz und Leber vergrössert, im Urine Eiweiss. Jüngken verordnete eine Venaesection von 6 Unzen und Calomel. Am 28. März wurde berichtet, dass Patient in der Nacht ganz ruhig gelegen habe. Wir fanden ihn schwer zu erwecken, doch keine Spur von einer Lähmung im Gesichte oder an den Gliedern. Die Wunde eiterte sehr stark, die Kopfhaut geröthet, die Galea ödematös, geschwollen. Erweiterung der Wunde. Man kam durch ein phlegmonös infiltrirtes Bindegewebe mit dem Messer. Der Schnitt wurde ohne Chloroform gemacht, doch äusserte Patient keine Schmerzen. Jüngken liess gleich noch eine Venaesection von 6 Unzen machen und 6 Blutegel hinter jedes Ohr setzen. Abends Coma; Secessus inscii. Die profuse Eiterung bestand weiter; aus dem Bindegewebe konnte man Eiter auspressen.

Der blossliegende Knochen sah missfarben und trocken aus. Temperatur Abends 40,5° C. Am 27. März ruhige Nacht. Viel dünne Stühle unbewusst entleert. Leib sehr hoch; Zunge trocken, rissig, Lippen mit dicken schwarzen Borken bedeckt; Puls sehr klein. Patient ist noch im Coma; die Pupillen normal, von träger Reaction, keine Lähmungen. Jüngken verordnete wieder eine Venaesection von 6 Unzen und 12 Blutegel ad occiput. Ein Kreuzschnitt durch die Galea am Occiput entleerte viel Eiter. Patient verblieb in dem Zustand und starb schon am 30. März in tiefem Coma.

Section: Phlegmonöse Infiltration der Kopfschwarte. Weite jauchige Ablösung derselben. In der stark mit Eiter bedeckten Wunde liegt das Hinterhauptsbein bloss, in ihm findet sich 2‴ unter der Lambdanaht eine $^3/_8$" lange, 1" breite, parallel der Lambdanaht verlaufende Impression des Knochens, die an ihrem oberen und unteren Rande mit einer Fissur von dem übrigen Knochen sich absetzt. In ihr stecken kurze Kopfhaare. Die Impression gehört aber nur der Lamina externa an, ebenso die obere Fissur. Dagegen dringt untere winkelförmige Fissur auch durch die Lamina interna. Ihr fast horizontaler, mit der Lambdanaht paralleler Schenkel ist 1" lang, während der stumpfwinklig darauf stossende $^3/_8$" Länge hat. Nach unten findet sich noch eine geringe Splitterung der Lamina interna. Keine Ostitis purulenta. Der Fractur des Occiput entspricht auf der

Dura Mater eine kleine blutig fibrinöse Auflagerung. Milz 2 Mal grösser als normal, Parenchym sehr weich, trübe, Nieren vergrössert, parenchymatös getrübt, ebenso die Leber. Starker Magen- und Darmkatarrh. Anschwellung der Mesenterialdrüsen.

Da oft alle charakteristischen Initialsymptome des extraduralen Abscesses fehlten, so war es auch in der Mehrzahl der Fälle nicht zu ermitteln, zu welcher Zeit des Wundverlaufes die extradurale Eiterung zu beginnen pflegte. Sie war offenbar an keine bestimmte Zeit des Wundverlaufes gebunden, trat vielmehr zu jeder Zeit — sehr früh oder auch spät — ein, so lange noch eine Eiterung am Schädelknochen bestand.

67. Gequetschte Kopfwunde mit Blosslegung eines deprimirten Knochens. Trepanation. Pachymeningitis, Leptomeningitis. Tod am 9. Tage.

Arbeitsmann W. Sander, verw. 9. December durch einen herabfallenden Balken. Commotio cerebri von kurzer Dauer. Am 14. December kam Patient in die Charité. Somnolenter Zustand durch Unruhe und furibunde Delirien unterbrochen. Die Quetschwunde war V förmig und sass an dem Zusammenstosse der Pfeil- und Kranznaht, die unregelmässigen Ränder geröthet, stellenweise nekrotisch, in starker Eiterung. In dem Grunde der Wunde lag das eingebrochene und deprimirte Scheitelbein, vom Perioste weit über die Wunde entblösst. Unter dem Perioste Eiter, der auch die deprimirte Partie bedeckte. Bei den Hirnpulsationen hob und senkte sich Eiter neben dem deprimirten Knochen. Es wurde sofort zur Trepanation geschritten und die ganze deprimirte Knochenpartie herausbefördert. Bei der Glättung der Knochenränder zeigte sich die Diploë geröthet und blutig durchtränkt. In der Dura Mater fand sich ein kleiner Riss, sie erschien aber sonst normal. Patient wurde nach der Operation etwas besinnlicher. Ruhige Nacht.

15. December starkes Fieber, Somnolenz wie vor der Operation. Die Phlegmone der Weichtheile und die purulente Abhebung des Periost schreiten fort. Reichliche Spaltungen der Weichtheile soweit der Knochen durch die Eiterung bloss gelegt ist. Abends 40,9° C. Es zeigt sich Parese der rechtsseitigen Extremitäten. 16. December. Unruhige Nacht. Secessus inscii. Rechtsseitige Lähmung deutlich ausgesprochen. Die blossliegende Dura missfarben, mit Eiter bedeckt. 17. December Coma. Tod Abends. Bei der Section fand sich das Periost weithin durch eine jauchige Eiterung vom Knochen abgelöst. Der Trepanationsrand des Knochens trocken, missfarben, besonders nach der linken Seite hin. Hier zeigt sich nach Abhebung der Hirnschale eine eitrige Infiltration des Knochens. Auch die Lamina vitrea ist mit Eiter bedeckt. Auf der verdickten, missfarbenen Dura ein eitriger Belag, besonders dick links von der Trepanationswunde. Dura und Pia, soweit die Verletzung ging, fest verwachsen, der freie Theil der Pia eitrig infiltrirt.

In diesem Falle war die Ostitis purulenta und der extradurale Abscess innerhalb 4 Tagen entstanden. Wenn auch die Zeichen,

welche den extraduralen Abscess begleiteten, an sich nichts Charakteristisches hatten, so waren sie doch, zu einem Gesammtbilde vereinigt, oft zur rechtzeitigen Diagnose desselben zu verwerthen. In erster Linie stand das Fieber. Es fehlte nie als eine hohe Febris remittens. Meist war es vom Anfang an vorhanden. Zuweilen trat es wieder auf, nachdem es schon geschwunden war, selten begann es erst mit der Bildung der extraduralen Eiterung. Manche Autoren halten subnormale Temperaturen für ein charakteristisches Zeichen des Extraduralabscesses. Ich habe sie in keinem Falle beobachtet. Selten trat das Fieber mit einem Schüttelfroste auf. Mit dem septischen Fieber gingen die charakteristischen Störungen des Allgemeinbefindens einher: gastrische Beschwerden, Kräfteverfall, Durchfälle, Milztumor. Dazu gesellten sich nun bald Zeichen des allgemeinen Hirndrucks: Schwindel, nüchternes Erbrechen (besonders beim schnellen Aufrichten, Bewegungen des Kopfes, Liegen auf der kranken Seite eintretend) und ein fixer halbseitiger Kopfschmerz, der durch Druck auf die erkrankte Knochenpartie beträchtlich gesteigert wurde. Er war viel intensiver als der, welcher die Knocheneiterung begleitete, und wurde besonders Abends so stark, dass er den Patienten die nächtliche Ruhe raubte, die Brechneigung vermehrte und das Bewusstsein trübte. Besonders Morgens waren die Patienten ganz verstört und unbesinnlich. Nackenstarre (ohne basale Meningitis) haben wir selten beobachtet.

Pulsverlangsamung, die besonders von Gluck hervorgehoben wurde, bestand bei unseren Kranken nicht, weil das hochgradige septische Fieber das Herz jagte. A. v. Gräfe, dessen Assistent zu sein ich das Glück hatte, hat, da er sich damals gerade mit der Stauungspapille beschäftigte, wiederholt solche Patienten auf der chirurgischen Station untersucht. Er hielt es aber für sehr unwahrscheinlich, dass der extradurale Abscess an sich Stauungspapille bedingte. — Cerebrale Herdsymptome als contralaterale Lähmungen fanden sich im Falle No. 90. Sie mussten auf die Pachymeningitis bezogen werden, obwohl der Fall sehr complicirt war. Die Hoffnung von Bergmann's, dass es möglich sein würde, durch die Abwesenheit oder das Vorhandensein allgemeinen oder localen Hirndrucks den Extradural- vom Hirnabscess zu unterscheiden, scheint sich danach nicht zu erfüllen (siehe auch Beob. 9). Aphasische Störungen kamen häufiger bei unseren Patienten vor, doch war es nicht zu ermitteln, ob sie durch den Extraduralabscess oder seine Folgezustände bedingt wurden. Ebenso verhielt es sich mit den Convulsionen und Contracturen. Sie waren überhaupt selten, obwohl sie Marshal Hall und

Brown-Séquard bei Reizungen der Dura M. constant auftreten sahen. Auch ein Caput obstipum, das wiederholt als ein sehr werthvolles Zeichen für die extradurale Eiterung erklärt ist, habe ich bei keinem Patienten feststellen können. —

Bei der otitischen Pachymeningitis purulenta habe ich und andere Autoren wiederholt einen jähen Tod durch eine profuse extradurale Blutung eintreten sehen. Ich kenne aber bei der traumatischen keinen Fall der Art.

In zweifelhaften Fällen konnten wir uns, ohne den Patienten zu gefährden, leicht Sicherheit in der Diagnose verschaffen, wenn wir durch den kranken Knochen eine Punction mit dem Drillbohrer bis auf die Dura machten. Wir sahen dann aus dem Bohrloche dünnen, übelriechenden Eiter hervorquellen.

Die diffuse Pachymeningitis purulenta führte schnell den Tod durch allgemeinen Gehirndruck herbei.

Die Prognose der Pachymeningitis traumatica purulenta war in der vorantiseptischen Zeit sehr übel. Sie war nicht aufzuhalten und vermittelte die fortschreitende eitrige Infection der Schädelhöhle. Die Erfahrung der Neuzeit, besonders die glücklichen Erfolge Macewen's, haben aber gezeigt, dass ein rechtzeitiger operativer Eingriff noch Hülfe bringen kann. Wir haben ihn auch versucht, doch wurde leider meist seine Ausführung durch die Schwierigkeit der Diagnose und den sehr verspäteten Eintritt der Patienten in die Behandlung ebenso, wie sein Erfolg durch die Bösartigkeit des Processes selbst und die endocraniellen Complicationen vereitelt. Von einer Spontanheilung des extraduralen Abscesses durch Eindickung, Resorption und Abkapselung des Eiters ist mir kein sicher constatirtes Beispiel bekannt geworden.

2. An der Pia mater.

Die otitische Leptomeningitis.

Pathogenetisches. Die eitrige Convexitäts-Meningitis begann, wie die Pachymeningitis, ganz localisirt unter dem Eiterherd in dem Knochen und in der Dura. Der Uebertritt der Eiterung vom Knochen auf die Pia konnte vermittelt werden durch einen subduralen oder durch einen extraduralen Abscess oder sie konnte direct von der Knochen- und Weichtheileiterung in die Pia dringen. — Der häufigste Vorgang war wohl eine Contact-Infection. Die Eiterung durchsetzte das ganze Duragewebe und drang bis in das weitmaschige Capillarnetz des inneren Duralagers (der sogenannten Arachnoidea) vor (Pachymeningitis interna, subduraler Abscess, Arachnitis parietalis.

Schwartz.) So war die Brücke geschlagen zwischen dem extra- und subduralen Raume. Der subdurale Eiterbelag hatte dieselbe Beschaffenheit, wie der extradurale, auch meist denselben Umfang. Ein Theil war leicht fortzunehmen, der andere fest infiltrirt. Er stellte das Analogon der Eiterschicht, die sich auf der Lamina vitrea zu bilden pflegte, dar. Daher war er nicht als ein idiopathischer Process, wie man früher wohl annahm, sondern als das Resultat der Propagation der phlegmonösen Eiterung durch das Duragewebe anzusehen. Es war darüber erweicht und mit einem mehr oder weniger dicken Granulationswall bedeckt (Beob. 9 zeigt diesen Vorgang).

In anderen, freilich selteneren Fällen bestand zwar der extradurale, doch fehlte der subdurale Eiterherd. Dann pflegte die Leptomeningitis selten einzutreten. Ich habe schon Beobachtungen der Art berichtet und werde es noch weiter thun. Nach dem, was ich gesehen habe, verhinderte die Propagation der Eiterung von Haut zu Haut ein Granulationswall auf dem verdickten Duragewebe unter dem Extraduralabscesse (vide Beob. No. 73). In anderen Fällen bildeten sich dann auch noch Verwachsungen zwischen dem Gehirne und den Gehirnhäuten anfänglich als feingefügte Fibrinfäden mit reichlich eingestreuten Leukocyten, später als derbe Adhäsionen auftretend. Sie waren das Product einer schleichenden Entzündung, welche die phlogogenen Eigenschaften der Toxine aus der extraduralen Eiterung erzeugten und unterhielten. Sie haben ihr Analogon in den Adhäsionen der Pleurae über metastatischen Abscessen. Trotzdem konnten wir die Behauptung E. Hoffmann's, dass der otitische Extraduralabscess am häufigsten zum Hirnabscesse, nächst den Sinuskrankheiten, am seltensten zur Leptomeningitis führe, nicht in voller Schärfe auf die ostitischen Extraduralabscesse übertragen. Denn wir sahen auch ohne Vermittlung subduraler Abscesse Leptomeningitis auftreten. Denn diese Adhäsionen waren oft sehr vergängliche Gebilde. Sie wurden noch in jugendlichem Zustande von der Eiterung durchsetzt und geriethen in puriformen Zerfall. Auch entsprachen sie nicht immer dem ganzen Umfang der extraduralen Eiterung und liessen zwischen und neben sich die purulente Infection geschehen.

Die Uebertragung der Eiterung auf die Pia geschah aber auch wohl ab und zu direct vom Knochen aus, ohne Vermittelung der extraduralen Eiterung. Wenn die Dura mit dem Knochen fest verwachsen war, so stand der Knochen- und Weichtheileiterung noch ein Weg in die Cavitas serosa im Verlaufe der Venen- und Lymphbahnen offen, da nach den Untersuchungen Schwalbe's die Diploëvenen und die Lymphbahnen aus den Weichtheilen und den Knochen des

Schädels mit dem subduralen Raume in intimer Verbindung stehen und der Lymphstrom durch die Dura nach dem subduralen Raume hin gerichtet ist (eine zwischen dem Knochen und der Dura eingebrachte Injectionsmasse erschien auf der inneren Fläche der Dura). So konnten perivasculäre oder perilymphatische Eiterungen von den Weichtheilen und dem Knochen aus direct auf die Pia gelangen. Oder aber es konnten die Gefässe durch schwielige Induration der adhärenten und verdickten Dura veröden. Dann stellte die Dura eine Diffusionsmembran dar, die zwischen dem eitrig durchtränkten Knochen und der Cavitas serosa cranii ausgespannt war. Nun konnten durch sie die putriden Producte der Knocheneiterung in den Piaraum eintreten und ihre Toxine hier ihre phlogogenen Eigenschaften entfalten.

Beobachtung 68: Ostitis traumatica purulenta. Verwachsung der Dura mit dem Knochen. Leptomeningitis diffusa purulenta, kein Extraduralabscess.

Bei einem 40jährigen Patienten (A. Fieber), der in der 3. Woche nach einer gequetschen Kopfwunde mit Denudation des Knochens unter meningitischen Erscheinungen im Kloster der barmherzigen Brüder zu Grunde gegangen war, ergab die Section folgendes Resultat: An der Grenze zwischen dem Schläfen- und Stirnbeine linkerseits findet sich eine 5 cm lange, unregelmässige Wunde, welche bis auf den Knochen geht. Von ihr läuft bis zur Mitte des Stirnbeines ein verschorfter Schenkel ab, in dem aber noch mehrere bis auf den Knochen dringende Fisteln bestehen. Bei Druck auf diese Wunde und Fisteln fliesst viel Eiter hervor. Von hier aus ist die Haut bis zum oberen Augenhöhlenrande unterminirt, und lässt sich durch Druck viel Eiter entleeren. Im Grunde der Wunde ist das Stirnbein vom Perioste entblösst, trocken, missfarben. In dieser etwa thalergrossen Stelle ist eine unregelmässig gestaltete, etwa achtgroschenstückgrosse Partie mit einem seichten Demarcationsgraben umzogen. Die Diploë ist in der ganzen entblössten Partie eitrig infiltrirt, die Nachbarschaft derselben zeigt sich sehr blutreich. Auf der Lamina interna kein Eiter. Die Dura mater ist, soweit der Knochen erkrankt erscheint, mit ihm verwachsen; in der Nachbarschaft lebhaft injicirt. Zwischen Dura und Pia linkerseits ein reichlicher Erguss (25—30 ccm) dicken rahmigen Eiters, der die ganze Convexität der linken Grosshirnhemisphäre bedeckt, doch nicht auf die Basis übergreift. Pia und Arachnoidea sind zu einer weisslich trüben Haut verschmolzen, verdickt und mit dem Gehirne verwachsen. Die untere Fläche der Dura auch reichlich mit Eiter überzogen und stark injicirt. Neben den grösseren Gefässen in den perivasculären Lymphräumen sind die eitrigen Massen besonders stark angesammelt und begleiten die Gefässe wie zwei gelbliche Längswülste.

Dagegen sahen wir directe Durchbrüche des extraduralen Abscesses in die Cavitas serosa bei der ostitischen Eiterung weit seltener als sie bei der otitischen berichtet werden, weil der eitrige Process in

der Schädelhöhle zu schnell weiterkriecht und acut beendet wird. Nur bei langsamerem Verlaufe kann die Spannung im extraduralen Abscesse einen so hohen Grad erreichen, das die Gefässe der Dura veröden und die Dura so verdünnt wird, um den Durchbruch des Eiters zu gestatten. Wenn dies Ereigniss aber eintritt, so ist eine sehr acute diffuse Leptomeningitis die Folge:

Beobachtung 69. Ostitis cranii purulenta. Plötzlicher Durchbruch eines extraduralen Abscesses in die Cavitas serosa, acut tödtliche Leptomeningitis purulenta diffusa (apoplektiformer Verlauf).

H. Hainacher, 26 Jahre, Maurer, war von der Leiter gefallen und ging 5 Tage darauf der äusseren Station der Charité zu. Es bestand am rechten Parietalbeine eine winkelförmige, eiternde Lappenwunde, in der der Knochen blosslag. Vom 5. Tage ab begann Patient zu fiebern (38,7° C.), doch klagte er nicht. Die Eiterung der Wunde war sehr reichlich, dünn. In diesem Zustande verharrte der Patient bis zum 14. Tage nach der Verwundung. Von da ab blieb er im Bette und klagte über Kopfschmerzen, erbrach öfter und delirirte Nachts. Die Eiterung der Wunde war noch immer sehr profus, das Periost hatte sich weiter vom Knochen abgelöst, der Knochen erschien trocken, missfarben, übelriechend. Temperatur Abends 40,2° C. Am 18. Tage Morgens früh verlor er plötzlich die Besinnung. Er war zum Bettmachen aufgestanden, bekam Brechreiz und stürzte unter convulsivischen Zuckungen nach der linken Seite zu Boden. Abends 11 Uhr trat schon der Tod ein.

Bei der Section fand sich eine Ostitis purulenta des rechten Scheitelbeines, so weit es bloss in der Wunde lag. Die Dura war durch einen Abscess vom Knochen abgehoben, der nach der Cavitas serosa stark hervorgewölbt ist. Hier konnte man eine erbsengrosse Perforation der Dura erkennen. Das Duragewebe war an dieser Stelle erweicht, nekrotisch. Leptomeningitis suppurativa über der ganzen rechten Hemisphäre mit Ansammlung von grossen Mengen dünnen Eiters.

Weniger selten als die extraduralen Eiterungen, doch immer noch häufig genug brechen die Gehirnabscesse in die Cavitas serosa ein. Wir werden einige Beispiele der Art zu berichten haben.

Die Sinusphlebitis ist zuweilen früher da, als die Leptomeningitis. Dann kann sie durch directe Fortleitung oder durch periphlebitisches Weiterkriechen die Eiterung auf die Pia übertragen. Nach Hessler geschieht das bei der otitischen Sinusphlebitis ohne Metastasen noch einmal so häufig als bei metastatisirenden Dieser gewiss richtige Satz trifft für die so acut verlaufenden endocraniellen ostitischen Processe nicht zu.

Pathologisch-Anatomisches. Ueber den anatomischen Verlauf der ostitischen purulenten Leptomeningitis kann ich nach meinen Beobachtungen nicht viel sagen. Er war, wie von Bergmann treffend hervorhebt, der einer Phlegmone, die ihre Besonderheiten er-

hält durch die anatomischen Einrichtungen der weichen Hirnhaut. Diese sind es auch, welche ihre so schnelle Ausbreitung ermöglichen. Sie begann in der Mehrzahl der Fälle circumscript und zwar meist unter dem extraduralen Abscesse oder unter der kranken Knochenpartie, im Verlaufe einer periphlebitisch erkrankten Vene oder eitriger Lymphgefässe, welche diese einsacken. Hier zeigte sich erst Injection und Trübung, dann Eiterinfiltration. So entstand ein circumscripter Piaabscess d. h. eine umgrenzte, mehr oder weniger stürmisch eintretende Einlagerung beträchtlich hoher Eiterschichten. Der Process verbreitete sich dann meist von hier aus in derselben Weise schnell über die Pia der Convexität einer Hemisphäre. Der Eiterinfiltration folgte rapide der freie Eitererguss. Immer kroch die Infiltration an den Gefässen weiter, die wie mit gelben Bändern eingefasst erschienen. Sie (bes. die Venen) waren erweitert und in ihrem Verlaufe auch von weisslich gelben Linien, auch zuweilen von capillären Blutungen begleitet. Die nicht continuirlich, sondern sprungweise fortschreitende eitrige Infiltration des Piagewebes erstreckte sich bald auch in die Spalten und Furchen der Gehirnoberfläche. Hier sammelte sich der Eiter in Haufen zuweilen zu kleinen Abscessen an. (Beobachtung 95. Er war reich an Zellen und Eiterkokken (Martini). Die Eiterung konnte einen grossartigen Umfang in kurzer Zeit gewinnen, da zwischen den Subarachnoidalräumen, den perivasculären Canälen der Hirnsubstanz, den Lymphräumen in den Nervenscheiden und Hirnkammern ein Zusammenhang besteht.

Bei der anatomischen Untersuchung fanden wir die Pia trübe, durch Quellung dicker, durch Infiltration härter, so dass sie sich wie eine harte Haut leicht abziehen liess. Späterhin zeigte sich die Pia kleinzellig infiltrirt, besonders lagen die Zellenhaufen im Verlaufe der Gefässe. Meist blieb die Leptomeningitis auf eine Seite und auf die Convexität beschränkt; doch haben wir sie auch doppelseitig gesehen. (Beobachtung No. 38, 56, 77, 88, 91, 93 und 95) und auch auf die Basis überschreitend gesehen (No. 56, 88, 95). Die Eiterung ergriff die Gehirnsubstanz, die sich dabei verfärbte und erweichte, drang aber selten bis in die Ventrikel vor.

Klinisches. Nach unseren Beobachtungen ist es sehr schwer, ein wohl charakterisirtes klinisches Bild der ostitischen Leptomeningitis zu zeichnen, denn eine nicht complicirte gehörte zu den grössten Seltenheiten. Hessler fand unter 124 ostitischen Leptomeningitiden 73 nicht complicirte. Die Complicationen bestanden 35 mal in Hirnabscess und 16 mal in Sinusphlebitis. Unsere Fälle aber waren fast ausnahmslos complicirt und zwar im Anfange von der Sepsis, welche

die Phlegmone und Ostitis purulenta begleitete, und von den Erscheinungen, welche der extradurale Abscess hervorrief. Im späteren Verlaufe aber traten noch die Thrombophlebitis sinuum und der Gehirnabscess hinzu und machten das Krankheitsbild immer verwirrter. Bemerkenswerth blieb, dass die Sepsis — vielleicht durch Gehirnanämie oder Gehirnvergiftung — so ausgesprochene Zeichen der Leptomeningitis hervorrufen konnte, dass Fehldiagnosen dadurch verursacht wurden.

Beobachtung 70. Kopfwunde. Phlegmone und Ostitis. Meningitische Erscheinungen. Die Section ergab negative Befunde im Gehirne.

L. Kauder wurde am 22. Mai 1870 von seinen durchgehenden Pferden eine längere Strecke auf der Landstrasse geschleift. Bei der ersten Untersuchung fand sich eine fast das ganze linke Seitenwandbein einnehmende Lappenwunde; der Lappen war an seinen Rändern überall stark gequetscht. Im ganzen Bereiche der Wunde lag der Knochen vom Periost vollständig entblösst da, und in der Mitte des freiliegenden Theiles sah man in der Breite von ungefähr 1 Zoll eine grosse Anzahl Furchen. Der Temporalmuskel war vollständig zerquetscht und an seiner Insertion von der Schläfenbeingrube abgelöst. Nach einigen Tagen hatte sich der Lappen bis auf ein zweithalerstückgrosses, dreieckiges Stück losgestossen und die Wunde sich fast vollständig gereinigt. Der vom Periost entblösste Knochen zeigte sich aber an seiner mittleren Zone grau verfärbt, Granulationen an ihm nirgends sichtbar. Am Morgen des 3. Juni bekam Patient einen heftigen $^1/_4$ stündigen Schüttelfrost und 2 Stunden darauf einen zweiten schwächeren. Die Granulationen erschienen zusammengefallen, Eiterung gering. Klage über Schmerzen in der rechten Wade, welche seit 4 Tagen bestehen sollen. Die Wade war geschwollen, hart anzufühlen. Am 5. Juni klagte Patient über heftige Kopfschmerzen und wurde am Nachmittage des 7. Juni somnolent. Augenspiegelbefund negativ. Keine Lähmungen. Keine Nackenstarre. Gegen Abend trat vollständiges Coma ein, der Puls nicht mehr zu zählen, Respiration unregelmässig. Der linke Unterschenkel zeigte sich geschwollen, ohne dass man Fluctuation fühlte. Der Tod erfolgte am 8. Juni früh $3^1/_2$ Uhr.

Die Section (Prof. Waldeyer) ergab Folgendes: Eine Demarcation des vom Periost entblössten Knochenstückes am Schädel gegen seine Umgebung ist nicht wahrzunehmen, auch von der inneren Schädelfläche aus gesehen scheint dasselbe durchaus unverändert. Die Sägefläche zeigt sich etwas livid verfärbt; dieselbe livide Verfärbung findet sich jedoch auch an der entsprechenden Stelle der anderen Seite. In der Diploë lassen sich nirgends Eiterherde oder thrombosirte Venen nachweisen. Die Dura mater zeigt an keiner Stelle, namentlich auch nicht an der dem blossgelegten Knochen gegenüberliegenden Partie irgend welche entzündliche Veränderungen. Auch die Pia ist frei, mit Ausnahme einer silbergroschengrossen Stelle an der Unterfläche des rechten Schläfenlappens, wo sich ein ganz unbedeutendes meningeales Blutextravasat, theils unterhalb der Substanz der Pia, theils zwischen ihr und Hirnsubstanz findet. Das untere

Ende des M. temporalis und masseter jauchig zerfallen; der grösste Theil des linken aufsteigenden Unterkieferastes nekrotisch, in den Venen jedoch lassen sich keine Pfröpfe nachweisen. Im M. gastrocnemius dexter ein grösserer Jaucheherd, Muskelvenen mit jauchig zerfallenen Thromben gefüllt; in den Oberschenkelvenen dünnes, flüssiges Blut. Die inneren Organe zeigen ausser geringer Schwellung der Leber und Milz keine wesentlichen Veränderungen. — Ich kann noch hinzufügen, dass Professor Waldeyer auch bei sorgfältiger mikroskopischer Untersuchung des betreffenden Schädelstückes keinerlei Veränderungen vorfand, welche auf eine Osteomyelitis auch nur im Entferntesten hätten schliessen lassen.

Wir konnten klinisch unterscheiden:

Die circumscripte ostitische purulente Leptomeningitis oder den Piaabscess.

Es handelte sich dabei um eine begrenzte Auflagerung fibrinös-eitriger Massen gleichsam um einen Abdruck des subduralen Abscesses auf die Pia. Bald folgte dem begrenzten Herde eine purulente Infiltration des Piagewebes und eine grössere Ansammlung von Eiter zwischen Dura und Pia. Demgemäss lag der Piaabscess dicht unter dem extraduralen Abscess und dem kranken Knochen. Wurde er nicht durch Adhäsionen zwischen beiden Häuten abgekapselt, so bildete er das erste Stadium der allgemeinen eitrigen Leptomeningitis. Verwuchs er durch Adhäsionen mit der Dura und mit dem Gehirne, so konnte er isolirt bleiben, gefährdete aber in bedenklichster Weise das Gehirn, denn er vermittelte die Bildung eines Gehirnabscesses, wie wir sehen werden. Im Allgemeinen schien auf die Dauerhaftigkeit solcher Adhäsionen kein Verlass zu sein, sie schmolzen vielmehr leicht durch Eiterinfection ein. So wurde doch das Feld noch für eine diffuse eitrige Meningitis frei. In bemerkenswerther Zahl waren die Piaabscesse in der Beobachtung Zwicke's entwickelt, die wir schon berichtet haben. Der abgekapselte Piaabscess kann, wie Macewen, Jansen und Pitt erfahren haben und ich auch bestätigen kann, wie ein Gehirnabscess die Zeichen allgemeinen Hirndrucks, oder auch localisirte Ausfalls- und Reizungserscheinungen hervorrufen. Es war meist unmöglich, die Differentialdiagnose zwischen beiden festzustellen, besonders wenn Aphasie, contralaterale Lähmungen und Convulsionen bestanden (siehe Beob. 9, 56). Waren sie aber wenig gross und hoch, so machten sie auch wohl gar keine Erscheinungen. Oppenheim beobachtete einen Piaabscess, der fast die ganze Convexität einer Hemisphäre einnahm. Er verursachte nur eine dauernd auf ein Bein beschränkte Hemiplegie.

Die diffuse ostitische Leptomeningitis.

a) Leptomeningitis serosa (Hydrocephalus externus et internus).

Seröse Leptomeningitis d. h. Hyperämie der Pia mit serösen Ergüssen in ihr Gewebe, frei in die Cavitas serosa und in die Ventrikel, jedes für sich oder unter sich combinirt vorkommend, fanden wir nach der traumatisch-ostitischen Eiterung nicht selten. Ich verweise auf meine Beobachtungen No. 63, 64, 65, 73. Sie begleitete oder folgte gern dem Piaabscess (No. 63 u. 64) und fand sich am häufigsten bei Kindern. Da sie mit Kopfschmerz, Schwindel, Erbrechen, Convulsionen, Sopor und Coma, kurz mit den wesentlichsten Symptomen der Leptomeningitis purulenta einherging, so waren diagnostische Irrthümer unvermeidlich. Wenn nicht die plötzliche und mächtige seröse Ueberfluthung des Gehirns, welche seine Thätigkeit völlig aufhebt, den Tod des Patienten jäh herbeiführte (Beob. Nr. 63 u. 64), so konnte sie uns, wie andere Beobachter, durch einen schnellen Wechsel in den Erscheinungen überraschen, denn die gefahrdrohendsten Symptome, der hoffnungslose Zustand schwanden plötzlich.

Beobachtung 71. Bei einem 5 jährigen Patienten (von Michalski), der eine bis auf den Knochen dringende Kopfwunde mit Denudation des Knochens sich zugezogen hatte, stellten sich am 15. Tage nach der Verletzung plötzlich Kopfschmerzen, Delirien, Erbrechen und Schlafsucht ein. Eine Rose war nicht vorhanden. Die Wunde eiterte stark, doch fand sich auch keine Eiterretention. Der Knochen sah trocken und missfarben aus. Ich stellte eine schlechte Prognose und einen operativen Eingriff in Aussicht. Die Eltern wandten sich an einen Homöopathen und am 3. Tage schwanden die bedrohlichen Gehirnerscheinungen. Später haben sich noch einige Sequester gelöst. Sonst nahm die Verletzung einen günstigen Verlauf.

Der Erguss stellte ein leicht getrübtes, eiweissreiches Serum dar. Beck vergleicht ihn mit dem bei der Osteomyelitis der langen Röhrenknochen in den Gelenken eintretenden. Das ist zutreffend, doch werden diese viel öfter und schneller purulent, als die Piaergüsse. Körner will sie als incomplete Streptokokkenwirkungen auffassen. Das scheint mir begründet, denn an den Randgefässen fanden wir die perivasculären Scheiden mit Leukocyten erfüllt. Wenn bei der ostitischen Eiterung auf der einen Seite eine purulente Leptomeningitis bestand, so führte nicht selten eine seröse auf der gesunden den Tod herbei (Beob. No. 87, 91, 92). In allen Fällen seröser Leptomeningitis, die nicht mit Sepsis complicirt waren, fehlte das Fieber. Ueber die Stauungspapille, welche bei der serösen Leptomeningitis häufiger, früher und constanter auftreten soll, als bei der eitrigen, besitze ich leider! keine Untersuchungen. Heute hat man noch in der

Lumbalpunction ein sehr wichtiges, doch auch leicht trügerisches diagnostisches Hülfsmittel erhalten.

b) Die purulente ostitische Convexitätsmeningitis.

Wir haben schon hervorgehoben oder werden noch zu zeigen haben, dass unter dem klinischen Bilde der purulenten ostitischen Convexitätsmeningitis, von der Sepsis abgesehen, verschiedene eitrige endocranielle Processe (der extra- und subdurale Abscess, die purulente Thrombophlebitis sinuum) verliefen und die eitrige Convexitätsmeningitis auch wohl symptomlos blieb, besonders wenn noch andere endocranielle Eiterungen neben ihr bestanden. „Ich habe Fälle von eitriger Meningitis gesehen," sagt Jansen, „in denen die Patienten den Eindruck völlig Gesunder machten." Selbst eine doppelseitige trat in unserer Beobachtung 91 nicht in die Erscheinung.

Die purulente ostitische Convexitätsmeningitis kam sehr selten vor dem 12. Tage bei den Verwundeten zur Beobachtung. Von da ab aber war ihr Ausbruch zeitlich unbegrenzt. Sie konnte in jedem Momente eintreten, so lange die Wunde noch eiterte oder eine Nekrose am Knochen bestand. Noch Jahre nach der Verletzung hat sie unsere Verwundeten dahingerafft. Bei den langsam verlaufenden Fällen bot die Diagnose oft sehr grosse Schwierigkeiten, da die charakteristischen Symptome durch die gleichzeitig bestehenden intracraniellen Eiterungen verdeckt oder modificirt wurden.

Nur ausnahmsweise begann die eitrige ostitische Convexitätsleptomeningitis mit einem Schüttelfroste oder ging sogar mit solchen einher, wie es Schwartz bei einer otitischen beobachtet hat. In der Mehrzahl der Fälle schlich sie sich langsam mit Remissionen und Exacerbationen in den Erscheinungen ein. Unter Umständen aber brach sie auch plötzlich gleichsam apoplektiform mit Convulsionen und Coma über den Verwundeten herein und führte in wenigen Stunden seinen Tod herbei (Beob. No. 63, 64). Verschiedene Zeichen, die für die eitrige Convexitätsmeningitis als besonders charakteristisch gelten, waren bei der ostitischen von zweifelhaftem diagnostischen Werthe. So das Fieber. Es pflegt bei der eitrigen Convexitätsmeningitis nicht hoch zu sein. Bei der ostitischen aber hatte es schon vor dem Eintritt der Meningitis durch die vorausgehende Sepsis eine beträchtliche Höhe erreicht und verharrte auf derselben. Auch die für die Leptomeningitis so charakteristische Pulsverlangsamung konnte bei der ostitischen nicht eintreten, weil die Sepsis schon hohe Pulsfrequenz hervorgerufen hatte. Die meningitischen Processe sind vor Allem schmerzhaft, doch hatten vor dem Eintritte der ostitischen bereits die

Knocheneiterung, der Extraduralabscess so heftige, schlafraubende Kopfschmerzen hervorgerufen und unterhalten, dass ihre Steigerung kaum noch ins Gewicht fiel. Daher konnte nicht das einzelne Symptom, sondern das Gesammtbild die Diagnose leiten. Zuvörderst die grosse Unruhe, psychische Gereiztheit und Verwirrtheit, die beständig zunehmende und bald bis zum Sopor und Coma gesteigerte Benommenheit des Sensoriums, das Erbrechen bei jeder Bewegung des Kopfes; dann der Eintritt von Convulsionen, d. h. von klonischen und tonischen, über den ganzen Körper verbreiteten, durch flüchtige Muskelzuckungen abgelösten und mit Trübung oder völliger Störung des Bewusstseins verbundenen Krämpfen. Zuweilen wurden solche nur einmal, meist aber wiederholt beobachtet. Sie gingen öfter dem Ausbruch des Coma oder dem Tode voraus. Bei Kindern traten sie häufiger, früher und stärker ein. Es war schwer zu entscheiden, ob sie von der Convexitätsmeningitis oder von der sie begleitenden Encephalitis ausgingen. In meinen Beobachtungen fehlten sie selten. Bergmann hat gezeigt, ein wie hoher diagnostischer Werth den überraschend schnell beginnenden, contralateralen, von einem Gliede auf das andere fortschreitenden Lähmungen für die eitrige Convexitätsmeningitis innewohnt. Auch in meinen Fällen habe ich sie nur ausnahmsweise vermisst. Im Falle No. 93 bildeten sie das einzige Zeichen der Convexitätsmeningitis. Im Falle No. 91 u. 95 bestanden nicht bloss eine motorische, sondern auch eine sensible contralaterale Lähmung. Freilich waren sie durch Pachymeningitis und Thrombophlebitis complicirt. Wenn Paresen vorhanden waren, so nahmen die Convulsionen oft den Jackson'schen Typus an. Erweiterungen und träge Reaction der Pupillen und Stauungspapille waren sehr constante Symptome. Aphasie wurde oft beobachtet. Nackenstarre fehlte selten.

Im Ganzen bestätigten unsere Beobachtungen die sorgfältigen und entscheidenden Studien von Bergmann's, nach denen das rasche Auftreten und Sichverbreiten der Kopfschmerzen, das häufige Erbrechen, der rasche Uebergang der Erscheinungen von Hirnreizung in die der Hirnlähmung bestimmend für die Diagnose der Meningitis sind. Sicher wurde die Diagnose aber meist bald durch das Zusammentreffen von Bewusstseinsstörungen schwerer Art mit Krämpfen und contralateralen Lähmungen der Extremitäten. Ich weiss nicht, ob die Lumbalpunction den hohen differential-diagnostischen Werth hat, den ihr Lichtheim zuschreibt.

c) Die basilare ostitische Meningitis.

In seltenen Fällen beobachteten wir neben der Convexitäts- auch eine basilare Meningitis. Ohne die erstere konnte diese ja nur in Folge

Perforation eines Gehirnabscesses in die Ventrikel auftreten, von der wir noch zu handeln haben werden. Zuweilen fand sie sich unter unseren Beobachtungen sogar doppelseitig (No. 95). In der Regel wurde sie dadurch hervorgerufen, dass die Ostitis purulenta auf die Knochen der Basis übergriff (Beob. No. 76, 88, 91); oder ein Abscess im weissen Marklager langsam in die Ventrikel einbrach (Beob. No. 100). Nur in den Fällen No. 93 und 95 war sie von der Convexität auf die Basis fortgeschritten. Das geschah selten, denn es ist charakteristisch für die ostitische Convexitätsmeningitis, dass die Plexus nur ausnahmsweise von der Eiterinfection ergriffen und die Quantität und Qualität der intraventriculären Flüssigkeit nicht verändert wird. Nur bei dem Einbruche von Gehirnabscessen in die Ventrikel fand beides statt. In einigen Fällen blieb es zweifelhaft, auf welchem Wege sich die basilare Meningitis entwickelt hatte, zum Beispiele in dem nachfolgenden:

Beobachtung 72. August Fricke, 7 Jahre alt. Kam am 25. October 1869 comatös und sterbend in die königliche chir. Klinik. Sein Tod erfolgte schon am anderen Tage unter Convulsionen.

Vulnus capitis magnum, Osteomyelitis diploëtica. Pachymeningitis circumscripta, Meningitis diff. cereb. et med. spin., Intumescentia lien., gland. meseraic., follic. intest. tenuis, Bronchitis.

Am Kopfe findet sich eine grosse Wunde. Sie beginnt auf dem rechten Scheitelbein, 1,5 cm von der Mittellinie, 3 cm von dem Angulus lambd. und geht in einem nach vorn convexen Bogen über das linke Os pariet. und front. und über das linke Ohr. Die Wunde lässt einen Theil des Schädels frei vorliegend sehen (bis 2 cm breit); der hintere Wundrand wird von einem lappenförmig abgelösten Theile der Kopfschwarte gebildet. Unter dem Lappen fehlt das Periost. Der rechte Wundwinkel ist leicht verklebt mit reichlicher Eiterbildung unter dem Lappen in einer Ausdehnung von 3 cm. Nach Ablösung des dünnen Schädeldaches bemerkt man an der Innenfläche desselben auf der Höhe des rechten Scheitelbeines zwei eitrig belegte Stellen dicht bei einander, von Viergroschenstückgrösse. Der Eiter lässt sich leicht entfernen. Danach erscheint der Knochen verfärbt, die Diploë ringsherum eitrig durchtränkt, missfarben, undurchsichtig. Dura an dieser Stelle auch mit Eiter bedeckt, missfarben. Nach Abheben desselben entleert sich aus dem Arachnoidealraum reichlich Eiter. Die Pia an der linken Hemisphäre auf der ganzen Convexität, besonders auf ihrer höchsten Höhe verdickt (bis zu 2 mm), eitrig infiltrirt. Ebenso an der Basis am Chiasma, zwischen den Olfactoriis, in der linken Fossa Sylvii, am unteren und oberen Wurm. Die Hirnsubstanz ist blutarm, die graue Substanz links bleigrau, rechts mehr roth; an manchen Stellen greift die Eiterung in die äusserste Rindenschicht ein. Rechte Pia frei, leicht abtrennbar; die Sinus mit frischen Gerinnseln (ohne Substanzverlust löslich).

Rückenmark: Dura injicirt. Pia im Brusttheil stellenweise in grossen Herden eitrig infiltrirt. Auch freier Eiter findet sich daselbst. Am

Rückenmark selbst ist etwas Abnormes nicht zu entdecken. Milz vergrössert (aufs Doppelte), mit reichlichen Malpighischen Körperchen. Im Ileum reichliche, stecknadelkopfgrosse, geschwollene Follikel, grosse geschwellte Peyer'sche Plaques.

Bemerkenswerther Weise trat im Falle No. 83 die basale Meningitis nicht ein, obwohl sich eine nicht weit vom ostitischen Herde beginnende Fissur bis in die Basis erstreckte.

In den von mir beobachteten Fällen markirte sich die Basalmeningitis meist mit bestimmten Symptomen: Nackenstarre, Exophthalmus, Chemosis, Lähmungen der Augenmuskeln (Beob. No. 85, 88, 92, 95). Die Augensymptome konnten täuschen, weil sich auch phlegmonöse Processe in der Orbita zu den Wunden gesellten (No. 44, 88, 92). Immerhin kamen uns auch Fälle vor, in denen die ostitische basilare Meningitis latent verlief (No. 76, 91, 93). Wie bei allen endocraniellen Eiterungen soll man das Gesammtbild bei der Diagnose berücksichtigen, einzelne Symptome täuschen.

Interessant schien mir die Thatsache, dass in den Fällen, bei denen sich eine Convexitäts- und basilare Meningitis vereint fand (No. 88, 95) die basilare deutlicher mit Symptomen in die Erscheinung trat, als die Convexitäts-Meningitis. Immerhin handelte es sich dabei aber um so complicirte Fälle, dass die Zeichen schwer aus einander zu halten waren.

d) Die ostitische Leptomeningitis purulenta spinalis trat als eine Folge der basalen Leptomeningitis purulentaauf. Nach Quincke's Untersuchungen ist die Arachnoidea am Gehirne von der Dura Mater durch eine capilläre Flüssigkeitsschicht getrennt, am Rückenmarke aber nicht. Ferner existirt ein Zusammenhang zwischen den Subarachnoidalräumen des Rückenmarks und des Gehirns unter einander und mit den Hirnventrikeln. In der Subarachnoidalflüssigkeit findet während des Lebens eine Strömung von hinten nach vorn und umgekehrt statt. Der vom Rückenmark zum Gehirne aufsteigende Strom scheint stärker zu sein als der umgekehrt gerichtete. Danach kann man das Ausbleiben der spinalen Meningitis bei der basilaren, wohl verstehen. Dieser Stromwiderstand wird aber auch leicht überwunden. Daher bleibt die spinale bei der basalen Leptomeningitis doch im Ganzen selten aus. Sie erstreckte sich in unseren Fällen selten über das ganze Rückenmark (Beob. 100), blieb vielmehr auf kleinere Abschnitte desselben beschränkt. Der Eiter fand sich frei und in den Maschen der Pia vor. Die hintere Fläche des Markes war meist stärker oder allein afficirt. In keinem unserer Fälle hat

sich das Ereigniss durch Symptome (Muskelstarre, cutane Hyperästhesie an den Extremitäten, Störungen der Sphinkterenfunctionen etc.) im Leben markirt (Beob. No. 56, 72, 100).

Die Prognose aller Leptomeningitisformen ist eine sehr ungünstige. „La méningo-encéphalite voilà l'ennemi" sagt pathetisch, aber richtig Ledontais und „c'est une affection qui ne pardonne pas" Lannelongue. Der Erfolg eines kühnen operativen Vorgehens wurde bisher durch die schweren extra- und intracraniellen eitrigen Complicationen vernichtet.

(Fortsetzung folgt.)

XIX.

Der vordere Scheidenbruch.

Von

Prof. Dr. Edm. Rose.

(Mit 2 Abbildungen.)

Weit auseinander gehen noch heute die Ansichten über die Scheidenbrüche, die Brüche, welche sich zunächst in die Scheide senken, sie dann einstülpen, wohl gar in den Vorhof, auch mal durch ihn hindurch dringen. Es betrifft das nicht etwa bloss ihre Entstehung, wonach sie entweder alle angeboren, und dementsprechend grosse Seltenheiten, oder alle erworben, nicht so gar selten sein sollen. Nach dem Schema hat man sich erst verschiedene Arten construirt, hintere und vordere. Ob diese dann aber wirklich vorkommen, auch das ist Vielen mehr als fraglich erschienen. Kämen sie wirklich vor, so müssten sie doch jedenfalls ohne jede praktische Bedeutung sein, diese Brüche, die man höchstens als gleichgültige Nebensachen könne gelten lassen. Ein bemerkenswerther Fall, der uns zum Bauchschnitt zwang, veranlasst uns, auf diese Streitfragen einzugehen.

Die gewöhnlichen Scheidenbrüche bilden eine von den Arten der „Douglasbrüche", der Enterocele Douglasii, wie sie 1891 Otto Zuckerkandl[1]) bezeichnet hat, die den Douglas als Pforte benutzen, in die Excavatio rectouterina oder Rectovesicalis hinabgleiten, als Herniae perineales imperfectae oder incompletae, oder als Herniae endopelvinae, nach Waldeyer's Bezeichnung). Um vollständig zu werden, gelangen sie dann, nach Ludwig Ebner, durch die natürlichen Schlitze der Musculus levator ani, wie er sie zwischen seinen drei Theilen, dem Musculus levator ani im engeren Sinne, dem Musculus ischio-coccygeus und dem Musculus coccygeus (von Henle) bei 25 von 60 Leichen siebenundvierzig Mal fand, hinab in das Fettpolster vom Cavum

1) Deutsche Zeitschrift f. Chirurgie. Bd. XXXI. S. 593.

2) W. Waldeyer, Das Becken. Bonn bei Cohen. S. 637.

ischio-rectale Velpeau's[1]) zur Seite des Beckenbodens neben den Mastdarm und von da noch weiter vordringend als äussere Geschwulst unter die äusseren Bedeckungen. Wölbt der Bruch jetzt den Damm vor, so haben wir den vollständigen Dammbruch, die Hernia perinealis completa, wie sie Smellie 1731 zuerst beobachtet hat. Wird das hintere Stück der grossen Schamlippe ausgedehnt, so haben wir den hinteren Schamlippenbruch, wie ihn Asthley Cooper zuerst beobachtet und als Pudendalhernie beschrieben hat; der gewöhnliche vordere Schamlippenbruch ist ein Leistenbruch und entspricht dem Hodensackbruch beim Manne.

Viel häufiger kommt es aber vor, dass nicht die Haut, sondern die benachbarten Schleimhäute von Scheide oder Mastdarm nachgeben, besonders, wenn ihr Fettpolster geschwunden, und vorfallen. Als Prolapshernien könnte man diese Lageveränderungen von den Hernien (den Vorfällen unter der Haut) und den einfachen Vorfällen aus den Körperöffnungen hinaus, den Prolapsen schlechtweg, am besten wohl unterscheiden. Die Prolapshernien wären dann die Hernien, welche statt unter die Haut in einen Eingeweidevorfall, einen Prolaps, sich begeben, oder diejenigen Eingeweidevorfälle oder Prolapse, welche noch ein anderes Eingeweide enthalten. So entsteht der Mastdarmbruch, die Hernia rectalis, die, wenn, sie weiter durch den After austritt, einen mächtigen, melonengrossen Vorfall des Mastdarms bewirken kann. So bildet sich, wenn die hintere Scheidenwand hervorgedrängt wird, der hintere Scheidenbruch, die Hernia vaginalis posterior, die sich ja auch oft durch den Vorhof herausstülpen, und so grosse Vorfälle der Scheide bewirken kann.

Eine solche Hernia vaginalis posterior, welche das Rectum und einen Uterus sinister separatus rudimentaris enthielt habe ich früher beschrieben.[2])

Dass bei den Scheidenbrüchen die Gebärmutter meist mit hinabgezerrt wird, sieht man oft genug. Allein nicht immer ist das nöthig, wie schon vor langer Zeit Robert Froriep[3]) gezeigt hat, wenn nämlich der Uterus oben irgend wie besonders fixirt ist. Der spontane, ohne Gewaltact, allmählich entstehende Uterusvorfall ist nach seiner

1) Eine schöne Abbildung von Velpeau's Cavum ischio-rectale giebt Nicolai Pirogoff in seinem Atlas, Tafel 32, bei D. der Chirurgischen Anatomie, neu bearbeitet von Szymanowski (1860, bei Winter, Leipzig u. Heidelberg).

2) Deutsche Zeitschrift f. Chirurgie. XXV. Bd. Nebst Abbildung dieser Rectocele vaginalis mit Didelphie.

3) In seinen Kupfertafeln bei Prolapsus uteri D. Tafel 389. Fig. 1 u. 2. Vergl. auch Tafel 388.

klinischen und anatomischen Erfahrung stets die Folge einer Hernia vaginalis posterior.

Wodurch entstehen nun diese Brüche des Douglas? Die Chirurgen sagen meist, alle Brüche entstehen durch besondere Bethätigung der Bauchpresse, plötzlich „accidentel" durch besonders stürmische, allmählig „spontan" durch anhaltende, wiederholte Verstärkung des intraabdominellen Drucks, wie sie bei schwerer Arbeit, der Entbindung, Obstipation, Prostatismus, vielem Schreien und Pressen so oft wirksam ist. Und zwar entstehen sie an den von Natur dazu angelegten „disponirten" schwachen Stellen, den Bruchpforten, besonders wenn ihr Fettpolster durch Inanitionszustände schwindet. Ob es überhaupt geschieht, hängt von dem Grad der Anlage ebenso, wie von der Stärke der Bethätigung ab. An welcher Pforte das dabei jedesmal geschieht, wird ebenso auf der vorwiegenden Anlage beruhen, wie auf der vorwiegenden Thätigkeit. Ein breites Becken, kräftiges Pressen galten von jeher als Erklärung für die Douglasbrüche, der Gebäract als Hauptgrund für ihr Vorwiegen bei der Frau. Aber auch sonst sieht man wohl, selbst ganz plötzlich bei Jungfrauen, unter zwanzig Jahren, durch schweres Heben bei gespreizten Beinen die Gebärmutter gelegentlich hervorschiessen, unter Erscheinungen, die einer plötzlichen acuten Brucheinklemmung ähneln.

Ganz so plötzlich sah ich auch den mannskopfgrossen Mastdarmvorfall entstehen, wie er durch gewaltsames Einklemmen des Bauchs zu Stande kommen kann. Wenn so mit Gewalt der Widerstand der jungfräulichen Scheide und der kräftigen Afterschliessmuskel eines Mannes plötzlich überwunden werden kann, warum sollen sich nicht ebenso plötzlich Brüche bilden können, sogar unter günstigen Bedingungen mit sofortiger Einklemmung, wie das unter meinen Augen geschehen und von mir früher geschildert ist.[1])

Anderer Meinung sind jetzt manche Anatomen der Grazer Schule. Schon Ludwig Ebner hat 1887 in seiner bekannten Arbeit über die Perinealhernien[2]) sich dagegen erklärt. Ihm liegt die Aufklärung aller Brüche im entwicklungsgeschichtlichen Vorgehen, durch welche Ausstülpungen im Bauchfell, nicht bloss seichte Taschen zu Stande kommen. Der angeborene Tiefstand der Bauchfellfalte im Douglasschen Raum, ist ihm für die Entstehung der Douglasbrüche das Entscheidende, nicht bloss das constante Vorkommen einer Levatorspalte bei solchen Fällen. Durch ein Trauma, eine grobe mechanische

1) Vergl. meine „Beobachtungen über den Bruchschnitt". Berlin 1867, bei Otto Janke. S. 25; auch in den alten Berliner Charité-Annalen. Bd. XIV. Heft 1.

2) Deutsche Zeitschrift f. Chirurgie. Bd. XXVI. S. 48. 1887.

Lücke kämen sie ebensowenig zu Stande, wie durch einen Spalt im Levator ani; es bedürfe unter allen Umständen einer congenital vorgebildeten Bauchfelltasche, Brüche kämen nur zu Stande, wenn congenital eine Ausstülpung präformirt ist. Verstopfung sei nur eine Folge der Brüche, nicht ihre Ursache.

Dabei macht aber Ebner selber darauf aufmerksam, dass das Bauchfell am unteren Ende des Douglas bei Embryonen besonders zart sei, so dass man bei dem geringsten Druck hindurch in den subserösen Spalt vor dem Mastdarm gelange, und schliesslich giebt er selbst zu, dass bruchsacklose Dammbrüche, wie so oft beim Hunde, auch beim Menschen durch habituelle Stuhlverstopfung entstehen können, wenn der Levatorspalt nicht präformirt ist, durch Auseinanderweichen der nur lose gefügten Levatorbündel. Uebrigens entwickeln sich nach seiner Meinung eben überhaupt alle Brüche erst nach der Geburt.

Meine Meinung ist jetzt, wie vor vierzig Jahren in meiner Arbeit über den Bruchschnitt, dass jeder Mensch die wenigen bekannten präformirten Bauchfelltaschen mehr oder weniger entwickelt mit zur Welt bringt. Ein leerer Bruchsack ohne Eingeweide, wie beim offnen Wasserbruch, der Hydrocele aperta, ist noch kein Bruch, ebensowenig wie die Hydrocele cystica nach Verwachsung eines Bruchsackhalses. und viele Brüche haben oft keinen Bruchsack, wie z. B. die des Blinddarms, der Blase, des Mastdarms, und die durch Narben hervortretenden Brüche. Allerdings entstehen Brüche fast ausnahmslos durch die Bauchpresse, öfters schon selbst beim ersten Brüllen in den Windeln, beispielsweise die Hernia umbilicalis infantum, die erworbene Nabelhernie der Säuglinge. Eine Ausnahme bilden aber ganz sicher die ächten congenitalen, bei denen schon durch fötale Verwachsungen Netz oder Darm mit dem Hoden im Hodensack oder durch Hyperplasien vor Schluss fötaler Gänge, z. B. Lebertheile angewachsen oder abgeschnürt, in einem angeborenen Nabelschnurbruch liegen. Ich habe früher solchen Fall erlebt und lange nach seiner Heilung am 7. April 1868 in der Gesellschaft für Geburtshülfe in Berlin seine Präparate vorzeigen können.[1])

Otto Zuckerkandl stellt sich aber noch 1891 auf denselben Standpunkt wie Ludwig Ebner. Die Enterocele Douglasii setze, wie schon Ludwig Ebner mit Recht hervorgehoben habe, einen bis an den Beckenboden reichenden Blindsack des Douglas mit Noth-

1) Vergl. meine „Beiträge zu den angeborenen chirurgischen Krankheiten des Menschen. Nr. 12. Ueber die Heilung des Nabelschnurbruchs", auch in der Monatsschrift für Geburtskunde und der Frauenkrankheiten. Bd. XXXII.

wendigkeit voraus, ähnlich wie ein Leistenbruch nur auf Grundlage eines theilweise oder der ganzen Länge nach offen gebliebenen Processus vaginalis entstehen könne, so müsse nothwendigerweise eine primäre Verlängerung des Beckenblindsacks als Vorbedingung für die Entwicklung irgend welcher Art von Hernien an jener Stelle angenommen werden.[1]) Das Eine ist gewiss so unrichtig als das Andere. Als ob man nicht seit langer Zeit congenitale und acquirirte Leistenhernien unterschieden hätte, neben dem äusseren schiefen Leistenbruch der gerade und der innere schiefe vorkämen, endlich auch Narbenbrüche. Als ob man nicht klinisch die eine wie die andere Hernie sich entwickeln[2]), ja entstehen sähe. Ich verweise in dieser Beziehung auf die neue Arbeit von Theodor Escher in Triest.

Wenn Otto Zuckerkandl[3]) einen 35 mm langen männlichen Embryo abbildet, dessen Douglas bis in die Urethrorectalwand hinabreicht, und ähnlichen Tiefstand überhaupt bei Embryonen im Anfang gefunden hat, so ist damit nur bewiesen, dass auch der Dammbruch congenital sein kann, nicht dass er es wirklich schon jemals gewesen oder gar es stets ist. Dass er plötzlich durch Druck entstehen kann, ist ihm bekannt, nur sieht er darin umgekehrt einen Beweis für die Persistenz einer solchen tiefen Ausstülpung des Douglas. Und doch hatte schon Ludwig Ebner gezeigt, wie wenig Druck oft dazu gehört, das Ende des Douglas zu sprengen und die Eingeweide in den subserösen Schlitz zu treiben, und doch hatte schon Scarpa mit seinem bekannten Quecksilberexperiment gelehrt, wie nachgiebig und dehnbar das Bauchfell ist.

Jedenfalls ist bewiesen, dass durch die bei Jedermann angelegte Pforte zwischen den Douglas'schen Falten in der tiefen Tasche der Excavatio praerectalis (Recto-vesicalis beim Manne oder Recto-uterina bei der Frau) der erworbene hintere Scheidenbruch tritt (ebenso wie die übrigen Perineal- oder alle Douglasbrüche) und daneben in congenitalen Douglasbrüchen nicht bloss eine Pforte, sondern bei Persistenz fötaler Verhältnisse ein Bruchsack bereits vorgebildet sich finden kann. Es fragt sich nun, kann auch im Gegensatz dazu die seichte Tasche der Excavatio vesico-uterina als Pforte für einen vorderen Scheidenbruch dienen? Nach dem Schema hat man es trotz der geringen Tiefe erwartet! Allein die Anatomie spricht dagegen. Was lehrt die Erfahrung am Krankenbett? Bis jetzt direct nichts, so viel ich sehe.

1) Deutsche Zeitschrift f. Chirurgie. Bd. XXXI. S. 539.

2) Theodor Escher, Ueber den äusseren Leistenbruch beim Weibe. Deutsche Zeitschrift f. Chirurgie. 1899. Bd. LIII. S. 559.

3) Ebenda. Bd. XXXI. S. 600. Fig. 6.

Während beim normalen Verhalten das Bauchfell im Douglas bis zur Scheide und Prostata reicht, in den ersten Embryonalmonaten nach Otto Zuckerkandl also selbst bis zum Damm, schlägt es sich doch an der Vorderseite des Ligamentum latum direct vom Cervix uteri zur Blase hinüber. Die Gebärmutter ruht für gewöhnlich auf dem Wasserkissen der Blase, wie Waldeyer sich ausdrückt, bis hinauf zu der Plica vesicalis transversa. So berühren sich dort beide Bauchfellplatten von Gebärmutter und Blase, ohne im normalen Verhalten Därme zwischen die Platten zu lassen. Unter dem blinden Ende dieser Bauchfellspalte ist Blase und Gebärmutter zunächst durch Bindegewebe verbunden, während im Grund die feste Musculatur und die Schleimhaut der vorderen Scheidenwand direct in die der Cervix übergeht. Diese feste Verbindung hindert dort ebenso, wie die dichte Anlagerung der Gebärmutter an die Blase ein Herabtreten von Därmen und damit die Ausbildung eines Bruchsacks zwischen Scheide und Blase, wie es beim Douglasbruch zwischen Scheide und Mastdarm stattfindet.

Ganz schematisch entwickelt freilich Ludwig Ebner[1]) neben seinen durch den hinteren Levatorspalt gehenden Douglasbrüchen, „ein vorderer Scheidenbruch könne auch vielleicht“ vor dem Ligamentum latum, also zwischen Blase und Gebärmutter entstehen, seinen Weg durch einen vorderen Levatorspalt nehmen und an einer grossen Schamlippe zu Tage treten (Hernia labii majoris postica). Auch hier würde ausser einem vorderen Scheidenbruch (Hernia vaginalis anterior) ein Bruch „in die Blase“„ eine Prolapshernie, denkbar sein. Ein Fall der Art scheint ihm also auch selbst trotz seines genauen Studiums der Casuistik nicht bekannt geworden zu sein. — Später in der recapitulirenden Uebersicht[2]) nennt er den vorderen Scheidenbruch, der durch den angeborenen Tiefstand der Bauchfelltasche, der Excavatio vesico-uterina, bedingt sei, einen Prolaps der vorderen Scheidenwand mache und einen peritonealen Bruchsack sammt Bruchinhalt umschliesse, ein „seltenes Ereigniss“, ohne einen Fall mitzutheilen. Denn die häufige Cystocele vaginalis sei nur ein Prolaps, da ihr Bruchsack und Bruchpforte fehle. Bei ihr habe ich auch öfter sogar die ganze Harnröhre aus dem Vorhof mit vorfallen sehen. Immerhin stellt sie nach unserem Vorschlag eine bruchsacklose Prolapshernie dar. Dass aber auch wirkliche Hernien der Art, ein vorderer Scheidenbruch mit Sack und Inhalt in der That vorkommen können, davon habe ich mich jüngst sozusagen durch eine Vivisection am lebenden Menschen

1) Deutsche Zeitschr. f. Chirurgie. Bd. XXVI. 1887. S. 74 u. 75.
2) Ebenda. S. 79.

überzeugt. Seiner Seltenheit und praktischen Bedeutung wegen will ich den Fall hier folgen lassen. Ich habe deshalb auch die gesunde Frau ein Jahr nach der Operation (in der 108. Sitzung am 12. März 1900) in der Freien Vereinigung der Chirurgen Berlins vorgestellt und haben sie sich von ihrem Wohlsein bei der festen 16 cm langen Narbe überzeugt.

Eine Hernia vaginalis anterior irreponibilis.

Die 38 Jahre alte Näherin Anna K. aus Dolzig wurde am 27. Jan. 1899 (unter J.-Nr. 230) wegen unleidlichen Blasenbeschwerden und hartnäckiger Verstopfung auf der inneren Station von Bethanien aufgenommen. Mein sehr verehrter, jetzt leider verstorbener College v. Steinau-Steinrück, dessen einsichtsvolles Zusammenwirken mit mir für die innere Chirurgie, dessen stets nur auf das Wohl seiner Kranken bedachtes Wirken ich gar nicht genug rühmen kann, hatte vor dem Uterus eine feste harte Geschwulst bei der Untersuchung sofort gefunden. Der Uterus selber stand ganz hinten gegen das Sacrum gepresst, so dass er nur mit grosser Mühe die Sonde einführen konnte, welche dann ohne jede Schwierigkeit 11 cm lang eingedrungen sei. Der zwischen Uterus und Schamkamm eingekeilte Tumor schien hinlänglich die Blasenbeschwerden zu erklären, um so mehr, da die mit dem 24. Jahre verheirathete Frau, welche sechsmal entbunden war, mit Sicherheit angeben konnte, nicht in anderen Umständen zu sein. Sie wurde deshalb am 31. Januar auf meine Abtheilung verlegt, um ihr nach ihrem dringenden Wunsch durch eine Operation womöglich von ihren Beschwerden zu helfen.

In hereditärer Beziehung ergab sich, dass ihre Eltern todt, der Vater an Auszehrung, die Mutter, eine Hebeamme, plötzlich nach einer Erkältung gestorben sei. Von ihren 6 Geschwistern sind vier noch am Leben, zwei klein gestorben. Als Kind habe sie viel Fieber gehabt, sei immer ein bischen leidend und auf der Lunge schon immer schwach gewesen, wenn sie auch bei ihrer Aufnahme weder Husten noch Auswurf, weder an ihrer Lunge, noch an ihrem Herzen einen auffallenden Befund darbot. Immerhin konnte es dabei nicht auffallen, dass sie erst im 17. Jahre und zwar spärlich menstruirt wurde, sie dann längere Zeit an Bleichsucht gelitten hat und auch in der letzten Zeit ihre Regeln ganz unregelmässig gewesen wären. Mit 24 Jahren verheirathet, habe sie sechsmal geboren, und zwar unter fünf ausgetragenen Kindern eine Fussgeburt. Vor 6 Jahren fand die letzte Entbindung statt. Von ihren Kindern leben jetzt drei, zwei sind klein gestorben. Vor 4 Jahren sei sie wegen einer Unterleibsentzündung 3 Monate lang in der Privatklinik des Dr. O. behandelt worden. Im Laufen seien Stücke Blut, wie Sulze abgegangen. Vor Weihnachten 1898 habe sie über Brennen im Leib geklagt, was jetzt nicht mehr so schlimm sei. Ihre Klagen bestanden in vielen Leibschmerzen, „Darmkrämpfen", wochenlang angehaltenem mit grossen Schwierigkeiten verknüpften Stuhlgang. Zuweilen hatte sie Reissen in den Armen und Beinen, die Beine waren jedoch nicht geschwollen. Es bestand eine leichte Diastase der Recti, Milz und Leber waren jedoch nicht fühlbar, es bestand keine Albuminurie.

Unter diesen Verhältnissen blieb mir nichts Anderes übrig, als mich zunächst in voller Chloroformnarkose womöglich über diesen harten und fest sitzenden Tumor aufzuklären, zumal schon auf der inneren Station die einfache Sondenuntersuchung ohne jede Folgen vertragen worden war. Die Untersuchung durch Mastdarm, Scheide und Blase mit dem Finger, letztere nach rapider Dilatation der Harnröhre mittelst der Simon'schen Harnröhrenspiegel, in tiefer Chloroformnarkose (Verbrauch 10 g) ergab, dass der Uterus oben hinten gegen das Os sacrum gepresst war, seine Lichtung liess sich leicht 9 cm lang sondiren. Die Scheide war von vorn ausgefüllt von einem harten und ganz unbeweglichen Tumor. Die Blase fand sich sanduhrförmig durch denselben zusammengepresst, und mit ihrer Mitte gegen die Schambeine gedrückt, so dass man mit dem Katheter nur rechts und links ihre beiden Flügel entleeren konnte. Der Finger drang unmittelbar vor der inneren Mündung der Harnröhre auf ihre hintere Wandung, welche von dem Tumor vorgewölbt und so gespannt war, dass sie sich auf ihm nicht verschieben liess. Immerhin fühlte sich die Schleimhaut etwas verdickt, aber nicht infiltrirt, verhältnissmässig glatt und nirgends durchbrochen an. Es konnte sich nach allem dem um ein zwischen Blase und Uterus eingekeiltes Myom handeln, welches möglicherweise von der vorderen Uteruswand, hoffentlich nicht von der hinteren Blasenwand ausging. Die grosse Festigkeit sprach dafür, sowie die argen Beschwerden, welche die im kleinen Becken eingekeilten Myome oft machen, bis man sich endlich zur Operation entschliesst. Die Härte sprach gegen ein Hydrovarium. Auf den dringenden Wunsch der Kranken wurde am 9. Februar zur Operation geschritten, nachdem sie wieder Continenz bekommen hatte. Freilich muss man ja, wie neulich auch mit beredten Worten in Wien geschildert ist, bei jeder Coeliotomie auf Ueberraschungen gefasst sein.

Nachdem der Bauch vom Nabel bis zur Fuge geöffnet, fanden sich bei horizontaler Lage zunächst nichts wie Därme. Sie wurden demnächst auf den Bauch nach oben geschlagen und liessen dann die vorher entleerte Blase zum Vorschein kommen, aufwärts hinter derselben den Uterus, welcher gegen das Promontorium gepresst war. Als ich den Finger zwischen Blase und Uterus einführte, fand ich im kleinen Becken den harten Tumor. Es gelang mir, den Finger zwischen ihm und dem Uterus, an dessen Grunde er fest zu sitzen schien, hineinzudrängen und ihn mit sehr grosser, aber für solche im kleinen Becken eingekeilte Myome keineswegs ungewöhnlichen Gewalt an's Tageslicht zu befördern. Nirgends waren an diesem dunkelbläulichrothen, also wohl sehr blutreichen Körper, abgerissene Adhäsionen oder auch nur Beschläge zu sehen. Dick und breit sass er darnach auf dem auffallend schlanken Uterus auf, danach musste es sich also um ein Myom, welches sich oben zwischen beiden Tuben entwickelt hätte, handeln. Um sicher zu sein, machte ich an der linken Tube probeweise einen Einschnitt; aus cavernösem Gewebe quoll mir ein Blutstrom entgegen. Um ein abgekapseltes Myom handelte es sich also nicht! Schnell wurde der Schnitt zugenäht. Durch die Entlastung des Gewebes war der Tumor etwas weicher geworden, und liess nun an der rechten Tube deutlich Fluctuation fühlen.

Hydrometra? Pyometra? Eine vorsichtige Punction mit dem Dieu-

lafoy ergab etwas klares Serum und danach sofort dem tastenden Finger das Gefühl — eines ballotirenden Körpers. Schnell wurde deshalb der Bauch geschlossen.

Eine Reaction trat auch diesmal nicht ein, gar kein Fieber, nur den zweiten Abend war der Puls 140, Athemfrequenz 48, dann sank der Puls unter 100 und die Athemfrequenz auf 24, zumal nachdem am dreizehnten der erste Verbandwechsel stattgefunden hatte, bei dem sich alles in schöner Ordnung zeigte.

Am 16. Februar war der Puls bereits 72 bei 24 Athemzügen.

Beim Verbandwechsel am 2. März war die Wunde geheilt und wurde nur noch mit einer Binde ein Schutzverband angelegt, welcher am 7. März erneuert wurde, da der Befund ein normaler war.

Da bekam sie plötzlich am 11. März Abends 38,1°, anscheinend in Folge Influenza, wie die halbe Abtheilung der chirurgischen Station in Bethanien; die Mandeln waren geschwollen und geröthet, während ein Verbandwechsel alles in Ordnung am Bauche zeigte. Allein in der Nacht abortirte sie von einem fingerlangen Foetus, und überzeugte so einige bei der Operation ungläubige Zuschauer von der Diagnose.

Am Abend hatte sie 39,9° bei 92 Pulsen und 24 Athemzügen, von da ab blieb sie fieberfrei. Vollständig erholt verliess sie am 11. April das Haus, nachdem sie bis dahin in horizontaler Bettlage Secale cornutum gebraucht, um den so ausserordentlich verlängerten Scheidentheil zur Rückbildung zu bringen, und den wohl früher anteflectirten Uterus seine normale Lage zu geben.

Fig. 1.

Nach dem allem bestand also die eingekeilte Geschwulst im kleinen Becken aus einer schwangeren, auf das Aeusserste bis zur Berührung anteflectirten Gebärmutter, die sich zwar mit Schwierigkeit, aber ohne jede Verletzung, von der Bauchhöhle aus mit dem eingehakten Finger reponiren liess. Es war ja sehr erfreulich, dass die Geschwulst nicht mit der Blase zusammenhing, sondern nur in ihrem hinteren Theil eingebettet war, so dass sie von der Scheide sowohl, wie von dem Scheidentheil abgedrängt war. Die Schwängerung hat stattgefunden, obgleich doch muthmasslich schon vorher eine

starke Anteflexio uteri bestand, die es doch sonst sehr erschwert, meist zu verhindern pflegt. Die Schwangerschaft wurde erst beim Bauchschnitt, und zwar nach der Reposition infolge der Spannungsabnahme durch die Punction kenntlich, wonach sich deutlich das Ballotiren des Kindskörpers fühlen, und sogar der Kopf unterscheiden liess. Vor dem Probeeinschnitt war die Geschwulst so hart und prall, dass nicht einmal Fluctuation hatte gefühlt werden können. Wahrscheinlich traf der Schnitt die Placentarstelle, immerhin konnte danach noch ein sehr gefässreicher Tumor vorliegen. Durch die sofortige Naht konnte die heftige Blutung sicher gestillt werden, in der Hoffnung, so die Schwangerschaft zum normalen Ende zu führen.

Ganz merkwürdig war nach der Entwicklung und Aufrichtung des Tumors seine fast pilzförmige Gestalt, die gar nicht der gewöhnlichen Form eines schwangeren Uterus entsprach. Der Eisack sass auf einem, wie das Sondiren ergeben hatte, über 9—11 cm langen Stiel, der allein ziemlich der Form eines normalen, nicht schwangeren Uterus entsprochen hätte, so schlank war er im Gegensatz zu dem kugligen Eisack. Wie viel von dem Stiel auf eine Verlängerung des Scheidentheils und Cervix dabei kommen mochte, ob noch etwas vom Uteruskörper dazu gehörte, möchte ich nicht entscheiden.

Jedenfalls kam die Aufklärung des Tumors als eines Eisackes Allen ganz unerwartet!

Die erfahrene Frau hatte mit Bestimmtheit jedes Gefühl und die Möglichkeit einer Schwangerschaft wiederholt abgestritten.

Ihre Regeln waren notorisch stets unregelmässig, aber doch noch einen Monat vor dem Eintritt erfolgt. Man stand also nicht an, zu sondiren, der scheinbare Uterus erwies sich dabei als leer, kein Tropfen Blut oder Wasser folgte, keinerlei Reaction trat ein, geschweige ein Abort, wie konnte man da noch an Schwangerschaft glauben? Das erklärt sich jetzt leicht, weil man eben nur den verlängerten Scheidentheil, den Stiel des Pilzes mit aller Vorsicht sondirt hat. Hinterher freilich hat die Frau, als ich sie einmal ganz allein in's Gebet nehmen konnte, und sie sich aller ihrer Beschwerden ledig fühlte, eingestanden, dass sie noch am 8. December 1898 den Beischlaf ausgeübt hat, vermuthlich gleich nach der letzten Periode. Die Länge der Frucht am 9. März stimmt ziemlich mit einem 3 Monat alten Kindskörper.

Nach allem dem ergiebt sich also, dass hier eine Hernia vaginalis anterior acquisita vorlag. Der Bruchsack war entstanden, indem durch die Wachsthumszunahme des schwangeren Uterus die Blase vom Cervix abgedrängt worden war. Der Inhalt des Bruch-

sacks bestand aus dem schwangeren Uterusgrunde, der den Bruchsack in die Scheide hineindrängte. Wäre uns die Diagnose erleichtert worden und vor der Einkeilung die Reposition ohne Bauchschnitt möglich geworden, so hätten sich dann statt des Uterus auch Därme hineindrängen können. Bei der Aufnahme war aber die Einzwängung schon so stark, dass die Reposition unmöglich und die Kranke für die erleichternde Operation dankbar war, selbst nach dem später erfolgten Abort.

Ich habe keinen ähnlichen Fall gefunden, aber dass er vorkommen kann, ist zweifellos. Pathologisch können sich solche Dinge sehr gut bilden. Ich erinnere an meine Arbeit über die Blasenscheidenfistel [1]), worin ich in meiner Assistentenzeit die Blasenscheidenfistel-operation von Wilms veröffentlicht habe. Da habe ich gezeigt, dass der wesentliche Unterschied des Simon'schen und Wilms'schen Verfahrens der Operation der oberflächlichen Blasenmutterfistel der ist, dass Simon durch die ganze Dicke der Blase, Wilms dagegen zwar ausgreifend, aber mit sorgfältigster Vermeidung der Oberfläche der Blase die Nähte anlegte. So vermied er einmal die Simon'schen Fadenlöchelchen, dann machte aber auch bei dem Vergleich zweier Fälle Simons Operation keinen so guten Eindruck, weil dadurch in dem zur Ansicht geschickten Fall der Scheidentheil zwischen die Lippen gezogen und dadurch wulstig geröthet war. Ein Sectionsfall gab mir Aufschluss, warum das bei dem Verfahren von Wilms nicht der Fall; ich gebe eine von den Figuren aus meiner Arbeit hier wieder (Fig. 2), die das deutlich darstellt. Der Scheidentheil verstreicht scheinbar, wie in der Schwangerschaft, in Wirklichkeit, indem, ebenso wie die Harnröhre und Blase vom Schambogen abgezogen wird, die Blase auch hinten vom Cervix sich trennt. So bildet sich eine Bruchsackfalte zwischen Blase und Uterus, deren Grund die Scheide ist. Ich habe den Vorgang damals Schleimhautverschiebung genannt. Derselbe Vorgang findet bei der Uranoplastik aus der Backenschleimhaut statt, die ich zur Ausfüllung eines Defectes am Gaumen herangezogen habe.[2])

Man kann auch auf sie bei vielen plastischen Operationen rechnen, um Defecte durch Narbenzug hinterher auszugleichen, wie das meine Assistenten z. B. bei Total-Exstirpation der Zunge [3]), bei Entfernung des

1) Berlin 1863. In den alten Charité-Annalen auch in Bd. XI. Vergl. besonders die Figuren 3, 4 und 5, sowie auch Nr. 9, und S. 145.

2) Vergl. meinen Vortrag über den plastischen Ersatz des harten Gaumens aus der Lippe, auf dem Chirurgencongress 1879. Langenb. Archiv. Bd. XXIV. S. 14.

3) Vergl. Dr. Ulrich Schläpfer, Ueber die vollständige Exstirpation der Zunge. Zürich 1878. S. 19—29.

ganzen Mundbodens [1]) erwähnt haben, wie man das auch bei Abtragung der ganzen Backe hinterher sehen kann. Das wiedergegebene Bild

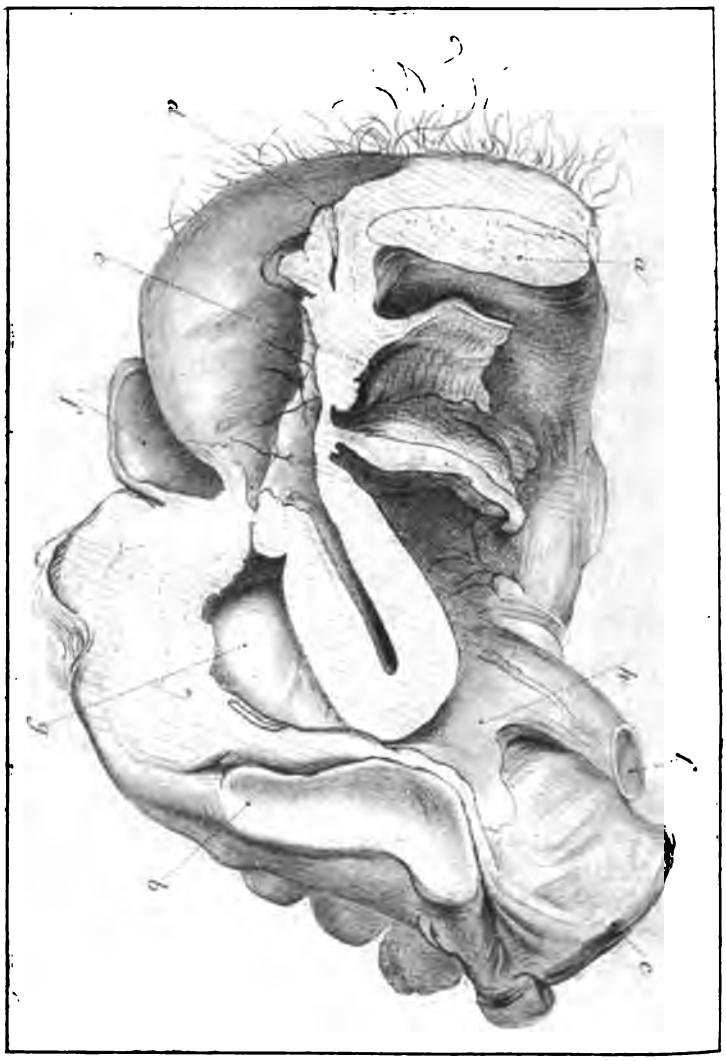

Fig. 2.

zeigt uns, wie sich durch pathologische und therapeutische Vorgänge, mittelst Gewebeverschiebung durch die Naht, der Bruchsack einer

3) Vergl. Dr. Theodor Escher, Ueber die Exstirpation des Mundbodencarcinoms. Zürich 1874. S. 52—59.

vorderen Scheidenhernie bilden kann, durch Wachsthum des Uterus wird in unserem Falle das Gleiche geschehen sein. Vorläufig drang so der Grund des Uterus in die Scheide, hätte man länger zuwarten, und die Kranke es aushalten können, wäre der Gebärmutterbruch bis zum Vorhof gedrungen.

So war also hier eine Coeliotomie nothwendig geworden zur Heilung einer Hernia vaginalis anterior acquisita uteri gravidi irreponibilis ihrer grossen Beschwerden halber.

Erklärung der Abbildungen.

Fig. 1 giebt ungefähr die Lagenverhältnisse der vorderen Scheidenhernie auf einen Längsschnitt wieder. Das Bauchfell ist schwarz angedeutet, die Gebärmuttermasse einfach-, die Lichtungen der Eingeweide doppeltschraffirt und Deutlichkeit halber klaffend dargestellt.

In Fig. 2, einem Sectionsbefund nach Heilung einer oberflächlichen Blasenmutterfistel nach dem Verfahren von Wilms, bedeutet *a* die Schamfuge, *b* linke Kreuzbeinfuge, *c* die obere Fläche des vorderen Lendenwirbels, *d* die äussere, *e* die innere Harnröhrenöffnung, *ff* die durchschnittenen Enden des Mastdarms, *g* eine Mastdarmwindung und *h* das Mastdarmgekröse. Die Silbernähte sind noch nicht entfernt.

XX.

Ueber acute postoperative Magendilatation, hervorgerufen durch arteriomesenteriale Duodenalcompression.

Von

Dr. med. P. Müller,

Assistent an der chirurgischen Abtheilung des Diakonissenkrankenhauses zu Dresden.

(Vortrag im Auszug gehalten im Januar 1900 in der Gesellschaft für Natur- und Heilkunde zu Dresden.)

(Mit 1 Abbildung.)

Während die chronische Magenerweiterung durch die grundlegenden Arbeiten Kussmaul's, Virchow's u. A.[1]) in jeder Richtung, vor Allem hinsichtlich ihrer Aetiologie und Pathogenese genau durchforscht und den weitesten Kreisen bekannt ist, hat die acute Dilatatio ventriculi erst in den letzten Jahren eine gewisse Beachtung gefunden. Trotz des seltenen bisher beobachteten Vorkommens verdient sie nicht nur wegen des plötzlichen, fast stets deletären Auftretens bei Personen, die zuvor nie an Magenbeschwerden gelitten haben, sondern vor Allem deshalb, weil sie im Anschluss an in Chloroformnarkose ausgeführte Operationen zur Todesursache geworden ist, speciell für den Chirurgen erhöhtes Interesse.

Als Ursache dieser acuten Magenerweiterung sind die verschiedensten Ansichten und Theorien aufgestellt. Während die einen eine neuropathische, centrale oder periphere, Causa morbi annehmen, wie Kelynack[2]), Albu[3]), Cahn[4]), Meyer[5]), ist nach Riegel[6]) der

1) Litteratur vergl. Riegel, Die Erkrankungen des Magens. Specielle Pathologie u. Therapie von Nothnagel. Bd. XVI, 2. Theil.

2) Citirt nach Albrecht. Virchow's Archiv. Bd. CLVI. Ueber arteriomesenterialen Darmverschluss.

3) Albu, Ueber acute tödtliche Magendilatation. Deutsche med. Wochenschrift. 1896.

4) Cahn, Ueber die Diagnose der Verengerung des unteren Theils des Duodenum u. s. w. Berliner klin. Wochenschrift. 1886.

5) Meyer, Dünndarmverschluss durch Magenerweiterung. Virch. Archiv. Bd. CXV.

6) Riegel, Die Erkrankungen des Magens. Specielle Pathol. u. Therapie von Nothnagel. Bd. XVI.

Grund für die Dilatation in einer Muskellähmung des Magens zu sehen, diese eventuell hervorgerufen durch Peritonitis. Trat die tödtliche Dilatatio ventriculi im Anschluss an eine Narkose auf, so wurde an eine abnorme Chloroformwirkung gedacht, oder es handelte sich, wie Riedel[1]) meint, um eine Folgewirkung der Ablösung peritonitischer Adhäsionen. Kundrat[2]) und nach ihm Schnitzler[3]) und Albrecht[4]) haben nun Fälle als innere hohe Darmincarceration beschrieben, die sowohl in ihrem Verlauf, als auch hinsichtlich ihres Sectionsbefunds mit den als acute, tödtliche Magendilatation bezeichneten genau übereinsimmen, so dass es kaum einem Zweifel unterliegen kann, dass es sich in der überwiegenden Mehrzahl der Fälle von acuter Magenerweiterung — nach Narkose in allen — um innere Darmincarceration handelt und zwar um eine bereits Rokitansky[5]) wohlbekannte Abklemmung des Duodenum auf der Duodenojejunalgrenze durch die im Mesenterium verlaufende Arteria meseraica superior.[6])

Albrecht hat mit seinen 2 bei Hanau beobachteten Fällen aus der Litteratur 19 Fälle von arterio-mesenterialem Darmverschluss des Duodenum zusammengestellt, davon 6 im Anschluss an eine Narkose. Ein 7. Fall nach einer Narkose ist der von Riedel in Pentzold und Stintzing's Handbuch der Pathologie und Therapie Bd. 4 beschriebene. Hierzu kommen noch 4 auf der chirurgischen Station des Dresdener Diakonissenkrankenhauses beobachtete Fälle, von denen 2 letal endigten, 2 durch die eingeschlagne Therapie gerettet sind. Zunächst mögen die zur Autopsie gekommenen Fälle nebst einer kurzen Casuistik analoger postoperativer folgen, dann die 3 bisher unter richtiger Diagnosenstellung durch die betreffenden therapeutischen Maassnahmen dem Leben erhaltenen, von denen der erste der zweite von

---

1) Riedel, Handbuch der Pathologie und Therapie von Pentzoldt und Stintzing. Bd. IV.

2) Vortrag in der k. k. Gesellschaft der Aerzte zu Wien. 13. Febr. 1891. Citirt nach Schnitzler (3).

3) Schnitzler, Ueber mesenteriale Darmincarceration. Wiener klin. Rundschau. 1895. Nr. 37 u. 38.

4) Albrecht, Ueber arteriomesenterialen Darmverschluss. Virch. Archiv. Bd. CLVI.

5) Rokitansky, Handbuch der speciellen pathol. Anatomie. 1. Aufl. Bd. II. 1842. Lehrbuch der pathol. Anatomie. 3. Aufl. 1861.

6) Von den neueren Lehr- und Handbüchern erwähnen diese Form des inneren Darmverschlusses Riegel und Nothnagel im XVI. und XVII. Bande der spec. Pathol. u. Therapie von Nothnagel, und Albert in seinem Lehrbuch der spec. Chirurgie. Bd. II. 5. Aufl. von 1897.

Schnitzler aus der Albert'schen Klinik veröffentlichte ist, die beiden anderen im Dresdener Diakonissenkrankenhaus zur Beobachtung gekommen sind.

Fall 1.[1]) Frau S., 43 Jahre alt, seit etwa 8 Jahren an typischen Gallensteinkoliken leidend, bietet in ihrer Vorgeschichte nichts, was auf eine Erkrankung des Magens hindeutet. In Morphium-Chloroformnarkose wurde bei ihr im Januar 1899 die Choledochotomie und Cholecystostomie ausgeführt. Während die Patientin am Tage der Operation und dem ihr folgenden bei schwachem, frequentem Puls häufig gallige Massen erbrach, besserte sich ihr Befinden am 2. Tage anscheinend etwas. Sie zeigte etwas Appetit, das Erbrechen wurde geringer, es floss reichlich klare normale Galle aus dem Drain ab. Am 3. Tage jedoch bot Patientin den Anblick schwerer Prostration. Der Puls sehr schwach (128—152), die Augen tief liegend, die Hände kalt, bläulich verfärbt, permanenter Singultus, ab und zu Erbrechen. Dabei war der Leib eingezogen und weder spontan noch auf Druck irgendwie empfindlich. Während bis jetzt das Erbrechen gallig war, bekam es am 4. Tage ein dunkelbraunes Aussehen, ohne jedoch im geringsten nach Koth zu riechen. Auffallend ist heute das Aussehen der aus der drainirten Gallenblase abgeflossenen Flüssigkeit; sie sieht genau so aus wie das Erbrochene, ist stark getrübt, mit Bröckeln durchsetzt, in ihr ist Gallenfarbstoff nicht nachweisbar, dagegen werden Muskelfasern, Amylumkörner und rothe Blutkörperchen durchs Mikroskop gefunden. Am 5. Tage post operationem trat der letale Exitus, nachdem Patientin kurz vorher noch sehr reichlich erbrochen hatte, ein.

Die ganze Zeit über hatte Patientin sehr grossen Durst, bekam jedoch nur mässig viel zu trinken. Schmerzen im Leib bestanden nie. Die Diagnose war intra vitam trotz mangelnder Auftreibung und Druckempfindlichkeit auf Peritonitis gestellt und ihr entsprach auch die Therapie.

Die Section hatte folgendes Ergebniss: Blasse, dürftig genährte Frau. Leib nicht aufgetrieben. Rechts von der Medianlinie, dieser parallel eine etwa 14 cm lange in ihrem unteren Teil durch Knopfnähte geschlossene, nicht inficirte Wunde. Im oberen Theil führt ein von mehreren Jodoformgazetampons umstopftes Drain in die an die Bauchdecken fixirte Gallenblase.

Nach Entfernen des Drains aus derselben zeigte sich in ihr eine bräunliche, krümliche Flüssigkeit. Die eröffnete Brusthöhle wies nichts Besonderes auf. Das freigelegte Abdomen bot ein eigenthümliches Bild. Von den Rippenbogen, bis zur Symphyse lag da ein grosser, schwappender Sack, der colossal dilatirte Magen. Bei Zug und Druck am Magen floss braune Flüssigkeit aus der Gallenblasenfistel. Hob man den unteren Theil des Magens in die Höhe, so konnte man constatiren, dass der Magen fast die gesammte grosse Leibeshöhle für sich in Anspruch nahm und dass der ganze Dünndarm völlig leer, zu platten Schnüren contrahirt, mit Ausnahme eines kleinen Teils des obersten Jejunum und untersten Ileum im kleinen Becken lag. Der Dickdarm war ebenfalls leer und contrahirt.

---

1) Dresdener Diakonissenhaus.

Das völlig collabirte Jejunum konnte man nach Emporheben des Magens bis zur Duodenojejunalgrenze verfolgen; hier spannte sich das Mesenterium straff herüber und trennte das sehr dilatirte und gefüllte Duodenum vom leeren contrahirten Jejunum. Als der Magen in die Höhe geschlagen und der Dünndarm aus dem kleinen Becken herausgezogen war, füllte sich langsam der obere Teil des Jejunum vom Duodenum aus. Der Grenzbezirk zwischen Duodenum und Jejunum, dort wo das gespannte Mesenterium hinüber zog und das Duodenum comprimirt hatte, zeigte keine Veränderung der Darmwand. Ein Schnürring war nicht vorhanden. Das mächtig dilatirte Duodenum führte durch den weit offenen Pylorus in den ad maximum erweiterten Magen, dessen Wand etwa normale Stärke zeigte, jedenfalls war sie weder auffallend verdickt noch verdünnt. Aus dem aufgeschnittenen Magen entleerten sich reichlich 3 l dunkelbrauner trüber Flüssigkeit. Die im Allgemeinen glatte und blasse Schleimhaut zeigte mässig viele kleine Hämorrhagien. Vom Duodenum konnte man durch die für einen Rabenfederkiel durchgängige Papille in die etwas erweiterten grossen Ausführungsgänge der Leber eindringen. Diese, der Ductus choledochus, cysticus, hepaticus, waren gleichfalls ebenso wie Magen, Duodenum und Gallenblase mit der erwähnten trüben Flüssigkeit erfüllt. Doch nicht nur hier, auch in den intrahepatischen Gallengängen bis zu den kleinen herunter, fand sich diese vor. Infolgedessen bot die Leber auf der Schnittfläche ein buntes Bild. Der blasse, anämische, graubräunliche, undeutlich gezeichnete Parenchymfarbenton wurde durch zahlreiche unregelmässig angeordnete dunkelgraubraune Punkte, Streifen und Flecken durchsetzt, reichlicher im rechten wie im linken Lappen. Die Kapsel war glatt. Inbetreff des Ductus choledochus will ich noch nachtragen, dass die Sutur undicht geworden war und dass sich um diese Stelle ein kleines, circumscriptes eitriges Exsudat vorfand. Sonst waren nirgends weder frische Peritonitis, noch residuale Zeichen einer alten, vor Allem keine Stränge und Adhäsionen, die den Dünndarm im kleinen Becken fixirten, vorhanden. Nieren, Milz, Genitalien wiesen nichts Besonderes auf.

Es handelte sich hier also um eine im Anschluss an eine in Narkose ausgeführte Gallensteinoperation eingetretene acute Magen- und Duodenumdilatation, hervorgerufen durch vollständige Abklemmung des Duodenum durch das darüber hinziehende Mesenterium, speciell durch die in ihm verlaufende Arteria meseraica superior. Dies ist auch als directe Todesursache anzusehen, da die kleine, locale, völlig circumscripte Peritonitis am Ductus choledochus diese deletäre Wirkung nicht gehabt haben kann.

Der 2. Fall[1]) betraf einen 11jährigen Knaben. Bei ihm wurde wegen doppelseitiger, rechtwinkliger Kniecontractur und Spitzfüssen, 1887, in Narkose die doppelseitige Tenotomie der Achillessehnen und

1) E. Staffel, Ueber Verengerung und Verschluss des Magendarmcanals. Aus der Diakonissenanstalt Dresden. Sammlung klin. Vorträge von Volkmann. 342. (Chirurgie. Nr. 105.)

die offene Durchschneidung aller spannender Weichtheile und Sehnen der Kniekehlen ausgeführt. Mit Ausnahme von geringem Erbrechen nach der Narkose, ging anfangs Alles gut. Pat. ass bereits mit Appetit. Plötzlich trat am 3. Tage nach der Operation wiederholtes Erbrechen ein. Der Knabe konnte nichts zu sich nehmen. Das Erbrechen nahm am folgenden Tage noch zu, Patient war bereits leicht collabirt, es bestand keine Temperatursteigerung — Abends 36,5 —, der Leib war kahnförmig eingezogen, bretthart, gespannt. Das gesammte Abdomen war von der Leber bis zur Symphyse mit Ausnahme einer 2 Finger breiten tympanitischen Partie in der Magengegend völlig gedämpft. Der Knabe klagte fortwährend über furchtbaren Durst und Schmerzen in der Magengegend, gegen die er fortgesetzt mit den Händen schlug. Stuhlgang und Flatus gingen spontan ab. Unter Zunahme des Erbrechens und des Collapses trat der Tod ein, 60 Stunden nach dem ersten Erbrechen.

Die Autopsie ergab eine höchstgradige Dilatation des Magens ohne Hypertrophie der Wandung, derart, dass die grosse Curvatur bis zur Symphyse reichte. Gleichfalls auffallend dilatirt war das Duodenum in den oberen 2 Dritteln, während das untere Ende und alle übrigen Darmschlingen völlig collabirt waren. Mehrfache Adhäsionen bestanden zwischen Magen und vorderer Bauchwand. „Da, wo das absteigende Stück des Duodenum ins untere Querstück übergeht, war dasselbe mit dem Pankreaskopf sehr fest verwachsen und vollständig um seine Achse gedreht, so jedoch, dass bei Manipulationen und Zug am unteren Querstück sich dieses etwas mit Speisebrei füllte, während es vorher noch völlig leer gewesen war."

Der Duodenalverschluss wurde damals auf Achsendrehung des Duodenum zurückgeführt. Aber abgesehen davon, dass die erwähnte feste Verwachsung des Pankreaskopfes mit dem Duodenum kaum etwas Pathologisches darstellen dürfte, ist auch nicht zu erkennen, wie diese Verwachsung bei der retroperitonealen Lage beider Organe an dieser Stelle und der breiten Fixation zu einer Achsendrehung führen sollte. Der Umstand, dass Manipulationen am unteren Duodenalende zum Eintritt von Chymus in den collabirten Darmtheil führten, erkläre ich mir dadurch, dass, um an das Duodenum bequem heranzukommen, der übrige Darm sammt Mesenterium mehr oder weniger in die Höhe gezogen werden musste und dass durch diese unbewusste Handlung die durch das Mesenterium ausgeführte Compression des Duodenum gelöst wurde.

Im Uebrigen zeigen beide Fälle bei ziemlich beträchtlichen Unterschieden im klinischen Verlauf, worauf ich jedoch erst später näher eingehen werde, eine so frappante Aehnlichkeit des Bauchsitus — die geringe locale, abgegrenzte Peritonitis in dem ersten und die geringen alten Verwachsungen zwischen Magen und vorderer Bauchwand im zweiten Falle können als Nebenbefunde betrachtet werden — dass es wohl keinem Zweifel unterliegen kann, dass auch der 2. Fall ein Fall von arteriomesenterialer Duodenalcompression ist.

Aus der Litteratur standen mir noch folgende postoperative Fälle zur Verfügung, von denen mit Ausnahme des Riedel'schen, den ich nicht anstehe, gleichfalls als hierzu gehörig zu betrachten, die übrigen bereits von Albrecht aufgeführt sind.

Fall 3 von Schnitzler (l. c.) An einem 17 Jahre alten, mässig genährten Pat. wurde wegen doppelseitigen, hochgradigen Genu valgum in Chloroformnarkose das Redressement mit nachfolgendem Eingipsen vorgenommen. Aus der Narkose erwacht, erbrach Pat. und ohne dass das Erbrechen, das aus gelbgrünlicher, nie fäculenter Flüssigkeit bestand, aufhörte, starb Pat. am dritten Tage im Collaps. Ausser einer geringen Vorwölbung der Magengegend war das Abdomen nicht aufgetrieben. Da das Erbrechen sofort im Anschluss an die Narkose aufgetreten war, wurde eine deletäre Chloroformwirkung vermuthet, Peritonitis und innere Incarceration, da weder Meteorismus noch sichtbar erregte Peristaltik bestand, ausgeschlossen. Die Section (Paltauf) bot folgendes überraschendes Bild der Bauchhöhle (den übrigen unwesentlichen Befund übergehe ich): Der enorm ausgedehnte Magen füllt das linke Hypochondrium aus und misst an der grössten Convexität des Fundus bis zum dilatirten Pylorus, 35 cm; der obere Abschnitt des Duodenum ist gleichfalls stark erweitert. Der wenig gefüllte Dünndarm liegt grösstentheils im kleinen Becken. Das Dünndarmgekröse besitzt eine schmale Wurzel und diese ist gedreht[1]) und das unterste Ileum ist, da das Coecum sehr hoch liegt, oberhalb des Jejunum und des Gekröses gelagert. Unter der Gekrösewurzel wölbt sich kleinfaustgross das ausgedehnte Duodenum vor und man spürt deutlich den Strang der Art. mes. sup., welche das austretende Jejunum comprimirt.

4. Fall, erster von Albrecht (l. c.). In Chloroformnarkose wurde bei einer 44 jährigen Patientin, in deren Anamnese nichts auf eine Erkrankung des Magens oder Darms hinwies, die rechte Mamma wegen Carcinom amputirt und die entsprechende Achselhöhle ausgeräumt. Am folgenden Tage war Patientin sehr unruhig, brach viel und klagte über starken Durst. Flatus gingen. Temperatur normal, Puls 128. Die Unruhe nahm am nächsten Tage zu, Durst und Erbrechen dauerten fort, der Puls wurde schlechter und stieg auf 148. Das Abdomen wurde etwas aufgetrieben und kaum empfindlich gefunden. Rechts von der Blasengegend war eine ziemlich grosse Dämpfung. Am Nachmittage dieses Tages erfolgte nach erneutem Erbrechen der letale Exitus.

Section (Hanau): Der Körper war ziemlich gut genährt. „Magen sehr gross, senkrecht, schwappend; die grosse Curvatur reicht bis 6 cm über die Symphyse. Pars descendens duodeni auch stark ausgedehnt. Die übrigen Därme eng, namentlich die Dünndärme. Magen mit bräunlichem, flüssigem Inhalt und Luft erfüllt, dünnwandig. Pylorus 8 cm

1) Unter Drehung des Mesenterium versteht P. nicht eine wirkliche Drehung um die Mesenterialachse, sondern nur, dass sich das Wurzelstück des Mesenterium, das ja nicht sagittal gestellt bleiben kann, nach der rechten oder linken Seite hinüberlegt.

Umfang.“ Schleimhaut glatt, blass. Duodenum weit. Die Erweiterung hörte an der Art. mes. sup. auf. Eine organische Stenose war nicht zu finden, speciell war auch das Pankreas vollkommen intact und der Kopf nicht vergrössert. Mesenterialdrüsen ohne Bes. Operationswunde ohne Spur von Eiterung.

Dieser zunächst unklare Fall, bei dem an abnorme Chloroformwirkung und auch an eine Darmstenose des Duodenum gedacht wurde — es mangelte jedoch anscheinend jedes organische Hinderniss — wurde erst durch den folgenden aufgeklärt.

5. Fall, zweiter von Albrecht. Wegen recidivirender Ellenbogentuberculose rechts, die vor einem halben Jahre bereits partiell resecirt und geschabt war, wurde bei einer 30jährigen Patientin, die weder magen- noch darmleidend war, in Chloroformnarkose die totale Resectio cubiti ausgeführt. Während die ersten 3 Tage nach der Operation ohne wesentliche Störung verliefen, fing Patientin am 4. Tage an zu erbrechen. Das Erbrechen dauerte die nächsten Tage ununterbrochen weiter an. Kein Abgang von Flatus und Faeces, eine Magenausspülung, bei der sehr reichliche gallig gefärbte Massen zu Tage gefördert wurden, hatte nur vorübergehend Erfolg. Am 10. Tage nach der Operation sah Patientin collabirt aus, der Puls war klein und flatternd. Das Abdomen war flach und schmerzlos. Es bestand das Bild des Ileus doch ohne Kothbrechen. Vor dem Exitus wurden noch fast 2 l grünlicher Flüssigkeit erbrochen.

Section (Hanau): Mittlerer Ernährungszustand. Leib flach. Keine Eiterung an der Operationswunde. Folgendes der Situs der Bauchorgane: „Ausser einem 1 1/2 cm breiten Streifen des Leberlappens liegt median vom rechten Rippenrand vor nur der senkrecht gestellte, mit der Pars pylorica wieder in die Höhe gebogene schwappende Magen. Zwischen ihm und der Symphyse nur ein Stück Netz und rechts von ihm ein Stück Colon transversum. Der Magen reicht bis 2 cm oberhalb der Symphyse. Der Pylorus liegt 4 cm rechts von der Mittellinie 7 cm unter dem Rippenbogen. Dickdarm und S romanum mittelweit mit Luft gefüllt, stellenweise contrahirt. Die Dünndärme contrahirt, finger- bis daumendick, liegen im kleinen Becken.“ Das Duodenum ist auffallend weit — die Pars as- und descendens 6 1/2 cm, die horizontale 5 1/2 cm im Durchmesser — und schwappend gefüllt. Es lässt sich in situ weder der Inhalt des oberen Jejenum ins Duodenum drücken, noch umgekehrt. Im Magen fast 2 l trüber, ziemlich dünnflüssiger, graubrauner, aus Speisetheilen bestehender Inhalt. Schleimhaut, soweit sie nicht in braune Erweichung übergegangen ist, blassroth mit wenigen dunkelbraunen Flecken besetzt. Der Magen misst an der grossen Curvatur 68 cm, an der kleinen 17 cm. Die Wand des Magens hat die normale Dicke. Der Pylorus, 10 cm im Umfang, ist für 3 Fingerspitzen durchgängig, hier kein Tumor, kein Ulcus, keine Narbe. Ebenso wenig im Duodenum, dessen Umfang 12 cm beträgt. Von ihm kommt man mit 3 Finger leicht ins Jejenum. Zieht man jedoch das Mesenterium nach unten, so spannt sich die Art. mes. sup. so fest über das Duodenum, dass dieses gegen die Wirbelsäule zu plattgedrückt wird. Doch ist diese Stelle nicht blasser wie die übrige Duo-

denalschleimhaut. Während im Duodenum ähnlicher Inhalt wie im Magen ist, befindet sich im oberen Jejunum etwas graue Flüssigkeit. Das Ileum ist leer. Im Dickdarm wenig Koth. Gallensystem, Pankreas, Mesenterialdrüsen, Beckenorgane ohne Besonderheit.

6. Fall[1]) (Hunter): 25jähr. Frau wurde wegen Ovarialerkrankung in Narkose laparotomirt. Am 7. Tage nach der Operation starb sie unter den Erscheinungen der Peritonitis. Die Section ergab als Todesursache acute Magenektasie.

7. Fall (Morris): Bei einem 37jährigen Manne wurde wegen tub. Coxitis ein operativer Eingriff in Narkose vorgenommen. Nach 40 Stunden erfolgte der Exitus. Eine bestimmte Diagnose konnte nicht gestellt werden; es wurde an Vergiftung, speciell Chloroformwirkung, bez. Darmobstruction gedacht. Die Sectionsdiagnose lautete auf acute Magenektasie in Folge acuter Gastrorrhoe.

8. Fall (Riedel l. c.): 36jähriger Patient mit inoperablem Sarkom des Humerus. Die Verdauungsorgane waren bis zu der in Narkose ausgeführten Operation stets in bester Ordnung. 48 Stunden vor dem Tode stellte sich nach der Operation ganz extremes Erbrechen mit zunehmender Auftreibung des Leibes ein.

Die Obduction ergab eine maximale Dilatation des Magens, dessen grosse Curvatur nur noch durch das stark verengte Colon transversum von der Symphyse getrennt war. Das Netz und der völlig collabirte Dünndarm lagen im kleinen Becken. Das Duodenum reichte sehr tief, bis zum 2. Lendenwirbel, herab und war dorthin nach Ansicht des Obducenten schon in früherer Zeit dislocirt. Während der Obducent diese Dislocation als prädisponirend für das Zustandekommen der Dilatation ansah, nahm Riedel eine primäre Schwäche der Magenwandung an und dachte auch an infectiöse Processe.

Ausserdem erwähnte Riedel noch 2 von ihm operirte Fälle von Gallensteinen, die an acuter Magendilatation starben. In dem einen Fall sah Riedel als Ursache der Dilatation bestehende Verwachsungen zwischen Leber und rechtem Theil der Curvatura minor, im 2. einen über den Pylorus zum Omentum minus ziehenden Netzstrang an. Doch äusserte er sich auch dahin, dass acute Magendilatationen nach einer Operation unzweifelhaft auch ohne derartige Hindernisse vorkommen und dass ein vorher gesunder Magen binnen 24 bis 48 Stunden sich bis zur Symphyse ausdehnen könne. „Diese Thatsache steht vollkommen fest, ob dies lediglich die Folge der Ablösungen oder ob Hindernisse im Bereiche des Pylorus dazu kommen müssen, das ist für die Sache selbst gleichgültig.“ Auch bei diesen von Riedel im Auge gehabten Fällen dürfte es sich mit grösster Wahrscheinlichkeit um arteriomesenterialen Duodenalverschluss gehandelt haben.

1) Fall 6 und 7 nach Albrecht citirt.

Kurz erwähnen möchte ich noch einige Fälle, die eigentlich nicht hierher gehören, da die Incarcerationen nicht im Anschluss an eine Narkose auftraten, die mir aber doch der Berücksichtigung werth scheinen.

Beim Fall von Perry und Shaw[1]) führte der acute Verschluss des Duodenum in 68 Stunden zum Exitus im Anschluss an das Anlegen eines Gipscorsett bei Spondylitis. Ob dies mit oder ohne Narkose geschehen war, konnte ich nicht sicher feststellen, wahrscheinlich aber ohne Narkose, da die Anlegung kurz nach einer starken Mahlzeit erfolgt sein soll.

Perry und Shaw nahmen eine Incarceration durch die Bauchdecken an, da der Magen stark gefüllt und enorm aufgetrieben und das Duodenum zwischen Wirbelsäule und Bauchwand geknickt war. Doch möchte ich wie Schnitzler auch diesen Fall als mesenteriale Incarceration auffassen. Ferner den von Kundrat[2]) und Hochenegg.

Eine 69 Jahre alte Frau litt seit 8 Tagen an Incarcerationserscheinungen und einer haselnussgrossen elastischen Geschwulst unterhalb des rechten Ligt. Poupartii, die für eine irreponible Schenkelhernie gehalten wurde. Diese wurde angeblich leicht reponirt, danach trat Besserung ein, nach 3 Tagen plötzlicher Collaps und äusserst stinkende flüssige Stuhlentleerungen. Exitus. Der Autopsiebefund war folgender: Thrombose der V. saphena. Lungenembolie, Compression des Duodenum vom Mesenterium der fast ganz ins kleine Becken herabgesunkenen Dünndarmschlingen. Duodenum reichte bis an das Promontorium herab.

Kundrat, Hochenegg und Schnitzler erklärten diesen Fall derart, dass die als Schenkelhernie diagnosticirte Geschwulst ein thrombosirter Varixknoten der Saphena magna gewesen und dass durch die Repositionsversuche der Thrombus gelockert und später in die Pulmonalarterie fortgetrieben sei. Die Incarcerationserscheinungen fänden ihre Erklärung in der Compression des Duodenum durch das Mesenterium des ins kleine Becken gesunkenen Dünndarms.

Mit Ausnahme der beiden letzten Fälle ist den übrigen gemeinsam das Einsetzen der Katastrophe im Anschluss an eine in Narkose ausgeführte Operation. Die Operationen selbst sind ganz verschiedener Natur, Mammaamputationen, Extremitätenoperationen der verschiedensten Art und Laparotomien, und zwar letztere am häufigsten.

Die beiden ersten Fälle aus der Diakonissenanstalt in Dresden können gewissermaassen als Paradigmata für diesen Darmverschluss gelten.

Der erste ist der Typus der Früh-, der zweite der der Spätform. Die Frühform, bei welcher der Symptomencomplex sich unmittelbar an die Narkose entwickelt, ist die häufigere, die Spätform ist seltner:

1) Guy's hosp. 1894. Nach Centralblatt für Chirurgie. 1895.

1) Jahresbericht der I. chirurgischen Klinik 1887. Von Dr. Jul. Hochenegg. 1889.

der einzige postoperative, der ebenfalls hierher gehört, ist der 2. Fall von Albrecht, wo das Erbrechen erst am 4. Tage nach fast völligem Wohlbefinden eingesetzt hat.

Im Uebrigen ist aber der Verlauf, hat die Katastrophe einmal begonnen, stets derselbe, in 2 bis 5 Tagen, selten später, tödtlich endende, wird nicht — nach Stellung der Diagnose — die lebensrettende Therapie eingeschlagen.

Das Symptom, das das ganze Krankheitsbild beherrscht, ist das oft äusserst reichliche, gewöhnlich gallige, seltner bräunlichgraue oder schwärzliche Erbrechen. Dabei fehlt dem Erbrochnen jede fäculente Beschaffenheit. Es ist dies eine Eigenschaft die allen infrapapillären Duodenalverschlüssen eigen ist. Der Leib ist gewöhnlich flach, nicht aufgetrieben, nicht empfindlich. In wenigen Fällen sind eine locale Auftreibung der Magengegend, sehr selten eine allgemeine, und äusserst starke spontane Schmerzen wie im Fall Staffel constatirt worden. Eine directe Druckempfindlichkeit, wie sie bei Peritonitis gewöhnlich ist, ist nicht beobachtet. Ich glaube aber, dass die spontanen diffusen Schmerzen, wenn sie vorhanden sind, nicht auf die Duodenalocclusion und die consecutive Magendilatation als solche zu beziehen sind, sondern dass die Schmerzhaftigkeit stets durch andere Ursachen bedingt ist. Im Fall von Staffel sehe ich als Ursache für die colossalen Schmerzen die Zerrung des dilatirten Magens an den Adhäsionen der vorderen Bauchwand an. Es ist ja eine bekannte Thatsache, dass z. B. bei Laparotomien, mit Localanästhesie ausgeführt, das Lösen und Zerreissen von Adhäsionen die heftigsten Schmerzen erzeugt, während die Berührung und Operation am normalen Peritoneum kaum oder wenig empfunden wird.

Ich glaube, dass auch in den anderen vereinzelten Fällen, in denen grosse Schmerzen angegeben werden, ähnliche Verhältnisse mit im Spiele waren. Die Temperatur ist gewöhnlich nicht erhöht, der Puls dagegen stets frequent, häufig über 120 und noch mehr, dabei klein. Die Patienten machen einen schwer kranken, collabirten Eindruck und klagen fast immer über grossen, oft unerträglichen Durst.

Bei den meisten Fällen ist jeder Abgang von Flatus und Stuhl sistirt. Nur bei den beiden zur Spätform gehörenden Fällen ist Stuhlgang während des Darmverschlusses beobachtet. Dies ist auch leicht erklärlich. Bei den Fällen von Duodenalverschluss, die sofort im Anschluss an die Narkose aufgetreten waren, war der Darm, da dieser doch gewöhnlich vor jeder in Narkose ausgeführten grösseren Operation, vor Allem vor jeder Laparatomie durch Abführmittel oder Ein-

läufe entleert wird, ohne jeden oder wenigstens ohne jeden grösseren Inhalt. Bei den anderen, die erst einige Tage später einsetzten, bei bei denen die Patienten oft bereits mit Appetit gegessen hatten, war der unterhalb des Darmverschlusses gelegene übrige lange Darmtract mit Chymus und Koth erfüllt. Für dessen Entleerung bildete natürlich der Duodenalverschluss, vor Allem da jedes Zeichen einer localen Strangulation, Ernährungsstörung oder gar Peritonitis fehlte, kein Hinderniss. So konnten Stuhlgang und Flatus bei bestehendem Duodenalverschluss entleert werden.

Auf ein auffallendes Symptom, das der erste Fall bot, möchte ich die Aufmerksamkeit lenken; es ist dies der Wechsel in der Beschaffenheit des Erbrochenen und der aus der Gallenblasenfistel geflossenen Flüssigkeit. Dieses war zunächst rein gallig; vom 4. Tage an wurde es dunkelbraungrau, enthielt keine Galle mehr, war aber auch nicht fäculent. Und genau so wie das Erbrochene sah von nun an auch das aus der Gallenblase Abgeflossene aus. Während in den ersten Tagen klare normale Galle floss, entleerte sich nun trübe Brühe. Dieser Umstand mit Berücksichtigung des nicht fäculenten Charakters und der Gleichheit der aus der Gallenblasenfistel und aus dem Magen entleerten Flüssigkeit hätte auf den Gedanken einer hohen infrapapillären Darmocclusion führen können. Denn nur bei Darmverschluss konnte durch Rückstauung nach Ueberwindung des Sphincter papillae und des Gallenstroms eine Flüssigkeit, die sich auch im Magen befand, durch die Gallenblasenfistel abfliessen. Und dass es ein ganz hoch gelegner Darmverschluss sein musste, war aus der mangelnden Fäculenz zu schliessen.

Auf die Anwesenheit von Pankreasferment in dem Erbrochenen, so lange es noch gallig war, worauf besonders Boas[1]) bei infrapapillärem Duodenalverschluss aufmerksam macht und das im Falle Wilms[2]) — infrapapillärer Duodenalverschluss durch Carcinom des Pankreasschwanzes — constatirt wurde, wurde nicht geachtet. Während die Pankreassäfte, so lange Galle aus der Fistel floss und das Erbrochne gallig war, in letzterem wahrscheinlich vorhanden waren, dürften sie, als beide Flüssigkeiten sich in dunkelbraune Brühe verwandelt hatten, aus denselben Gründen der Rückstauung, wie die Gallenbestandtheile gefehlt haben. Nicht galliges, sondern dunkles bräun-

1) Boas, Ueber die Stenose des Duodenum. Deutsche med. Wochenschrift. 1891.

2) Die Stenose des unteren Duodenum. Beiträge zur klin. Chirurgie. Bd. XVIII. 1897.

lich-schwärzliches, nicht fäculentes Erbrechen beobachteten auch Meyer (l. c.) und Hochhaus.[1])

Doch all die angeführten Symptome — das permanente, reichliche, gallige, bezüglich bräunliche, nicht fäculente Erbrechen, das Verhalten von Stuhl und Winden, der starke Durst, der hohe Puls bei normaler Temperatur, das Vorhandensein oder gänzliche Fehlen von Schmerzen, Dämpfung und Meteorismus des Leibes, der eintretende Collaps — sind in ihrer Gesammtheit, wie auch Gerhardi[2]) hervorhebt, von keinem unzweifelhaften Werth für die Diagnose des hohen Darmverschlusses im Besonderen der Duodenalocclusion.

Auch bei ganz anderen Affectionen finden sie sich, z. B. bei Nieren- und Gallensteinkoliken und vor Allem bei Peritonitis. Und auf diese hin wurde auch in der Mehrzahl der beobachteten Fälle diagnosticirt. Vorübergehendes galliges Erbrechen von ein- bis zweitägiger Dauer, ja noch länger, ich kenne einen Fall, wo es fast 8 Tage lang anhielt, ist doch eine zu bekannte Chloroformnachwirkung. Ein Symptom aber wird man, sobald nur der Verdacht auf eine derartige Affection rege wird, stets nachweisen können, die Dilatation des Magens, sei es durch Inspection, Percussion, Palpation, Aufblähen, Plätschergeräusche oder Sondenpalpation.

Die anderen Symptome gewinnen so erst im Verein mit diesem ihre richtige diagnostische Bedeutung. Ohne weitere Untersuchung konnte in einer Reihe der Fälle aus der grossen Menge des auf einmal Erbrochenen, vergl. Fall 2 von Albrecht, auf eine Dilatatio ventriculi geschlossen werden. Die oft enormen Quantitäten des Erbrochenen werden, da sicher nie soviel, wie erbrochen ist, eingeführt ist, durch Hypersecretion[3]) der Magenschleimhaut geliefert, die ja nach Leube[4]) unter normalen Verhältnissen bis zu 30 l Flüssigkeit pro die produciren soll. Diese wird unter gewöhnlichen Umständen vom Darme zum weitaus grössten Theile wieder resorbirt, bei hohem Darmverschluss fällt aber die Darmresorption fast völlig fort und da der Magen selbst nach den Versuchen von v. Meering und Moritz[5]) nur in geringem Grade Flüssigkeit resorbirt, so geht die vom Magen secernirte Flüssigkeit — es brauchen nicht 30 l pro Tag zu sein

1) Hochhaus, Ueber Magenerweiterung und Duodenalstenose. Berliner klin. Wochenschrift. 1891.

2) Gerhardi, Pankreaskrankheiten und Ileus. Virch. Archiv. Bd. CVI.

3) Vergl. Riedel, Morris, Albrecht.

4) Ziemssen's Handbuch der speciellen Pathol. u. Therapie. Bd. VII. 2. Theil.

5) Ueber die Function des Magens. Verhandlungen des 12. Congresses für innere Medicin. 1893.

und sind es auch sicher nicht — dem Körper verloren. Das eventuell per os eingeführte Flüssigkeitsquantum gelangt aus dem angegebenen Grunde gleichfalls nicht zur Aufnahme in den Körper und so entsteht der oft furchtbare Durst dieser Patienten und der rasch zunehmende Collaps in Folge Verdurstens. Beschleunigt mag der letale Exitus durch die vom Magen resorbirten Stoffe werden. Jürgensen[1] reiht den Tod in Folge Magendilatation in die Gruppe der „endogenen Toxicosen" (v. Jaksch). Dass dieses aber die einzige Todesursache ist, bezweifle ich. Jedenfalls spielt die oben geschilderte Austrocknung der Gewebe eine grosse Rolle, eine Ansicht, die auch Kussmaul einst vertrat.

Der Sectionsbefund des arteriomesenterialen Duodenalverschlusses ist ein recht typischer. Stets war der Magen und das Duodenum stark, oft enorm erweitert; stets d. h. in den Fällen, in denen darauf geachtet wurde, da andernfalls in Folge des Mangels jeden Schnürrings die Compression des Duodenum zu leicht entgeht, wurde die Abklemmung der Duodenojejunalgrenze, deren Lage nicht ganz constant zu sein scheint, durch die im Mesenterium verlaufende Arteria meseraica superior, die sich als fester Strang hinüberspannte, gefunden. Irgendwelche Circulationsstörungen dieser Stelle ausser einer gewissen Anämie wurden nicht beobachtet. Der Dünndarm war in den weitaus meisten Fällen völlig leer und contrahirt, ebenso der Dickdarm. Einige Male wurde jedoch ein mässiger Inhalt im Dünndarm gefunden. Dieses würde darin seine Erklärung finden, besonders weil auch im obersten Jejunum Chymus constatirt wurde, dass der Verschluss nicht ein totaler gewesen und dass eine geringe aber unzureichende Passage vorhanden war. Hierauf weisen auch Kundrat (l.c.) und Glénard[2] hin.

Der leere, zu platten Schnüren contrahirte Dünndarm lag stets im kleinen Becken. War der Dünndarm nicht leer, so lag nur ein mehr oder minder grosser Theil desselben im kleinen Becken, dabei war aber, wie gesagt, das Mesenterium straff angespannt.

Eine besondere, jedenfalls noch nicht beobachtete Complication des arteriomesenterialen Duodenalverschlusses war in unserem ersten Fall das Hineinpressen von Magen- und Duodenuminhalt nicht nur in die Gallenblase und die grossen Gallengänge, sondern durch den Ductus hepaticus hoch hinauf bis in die feinen Gallengänge der Leber.

Hierdurch wurde diese ihrer Function völlig beraubt. Denn erstens konnte die etwa noch producirte Galle nicht durch die Gallen-

1) Deutsches Archiv für klin. Medicin. Bd. LX.

2) Glénard, Application de la méthode naturelle etc. Lyon médical. 1886, und De l'entéroptose. Presse médicale belge. 1889, nach Albrecht.

gänge in den Darm abgeführt werden und zweitens war, wie die mikroskopische Untersuchung ergab, um die mit Mageninhalt — im mikroskopischen Bild wenige bröcklige Massen und zahlreiche ziemlich grosse Bakterien (Bacterium coli?) — vollgestopften Gallengänge eine ausgedehnte nicht eitrige Nekrose der Leberzellen eingetreten. Nur an vereinzelten Stellen finden sich Rundzellenanhäufungen. Ein grosser Theil des secernirenden Parenchyms war dadurch zerstört. Dieser Befund hatte grosse Aehnlichkeit mit der von Naunyn[1]) bei Hunden durch Injection von Bacterium coli in die grossen Gallengänge hervorgerufenen, nicht eitrigen Leberzellennekrose.

Die Frage, wie ohne anatomische Veränderungen, bei anscheinend völlig normalem Situs dieser Duodenalverschluss zu Stande kommt, ist bereits von Kundrat, Schnitzler, Albrecht genauer untersucht. Doch ist sie noch nicht völlig gelöst und auch ich vermag nur einige Steine zum Bau herbeizutragen, nicht ihn zu vollenden.

Die Anatomie der hier in Frage kommenden Organe ist kurz folgende. Hinter dem extraperitoneal gelegenen Pankreas, gewöhnlich näher dem oberen Rande desselben, entspringt aus der Aorta abdominalis unter einem nach unten zu spitzen Winkel die Art. mes. sup. Etwa 2 cm unterhalb des Ursprungs dieser Arterie verläuft fast quer zu ihr, der Aorta und der Wirbelsäule der Endtheil des Duodenum, über welchen die Arteria mes. sup. sammt der sie begleitenden gleichnamigen Vene ins Mesenterium eingebettet in der Gegend der Duodenojejunalgrenze hinwegzieht, sodass dieser Darmtheil zwischen ihr und der Aorta wie in einer Gabel liegt. Der Stamm der Arterie verläuft in einem leichten nach links convexen Bogen nach abwärts und findet seine Endtheilung im Bereiche des untersten Ileum und Coecum. Die den Dünndarm versorgenden Aeste gehen sämmtlich von der linken convexen Seite des Hauptstammes ab. Aus der anatomischen Lage ist der Mechanismus des Verschlusses leicht ersichtlich. Die beiden Schenkel der Gabel d. i. die Aorta und die Art. mes. sup. brauchen einander nur genähert zu werden und das Lumen des zwischen durch tretenden Duodenums wird verengt bezüglich aufgehoben werden. Glénard nimmt hier auch unter normalen Verhältnissen eine gewisse Enge und Schwerpassirbarkeit an und giebt ihr sogar eine physiologische Bedeutung, auf die ich jedoch nicht näher eingehen will. Aus Leichenuntersuchungen kann ich allerdings bestätigen, dass auch unter normalen Verhältnissen das Darmlumen an dieser Stelle etwas zusammengedrückt erscheint. Uebt man nun noch einen Zug nach unten auf das Mesenterium aus, so wird das Lumen noch enger.

1) Naunyn, Klinik der Cholelithiasis.

Ich stellte folgenden einfachen bereits von Albrecht ausgeführten Versuch an. Wurde das Jejunum nahe der Duodenalgrenze geöffnet und von hier ein Finger ins Duodenum eingeführt, so fühlte dieser stets, auch ohne Zug am Mesenterium nach unten, den derben Strang der Art. mes. sup. Der begleitende gleichnamige Ast der Pfortader, die Vena mes. sup. konnte als solche nicht besonders gefühlt werden. Doch trägt auch sie sicher zum Zustandekommen des Verschlusses bei. Wurde mässig am Mesenterium in der Körperlängsachse gezogen, so konnte wohl stets eine deutliche Verengerung, ein Verschluss aber erst dann erzeugt werden, wenn der Zug in der Richtung der

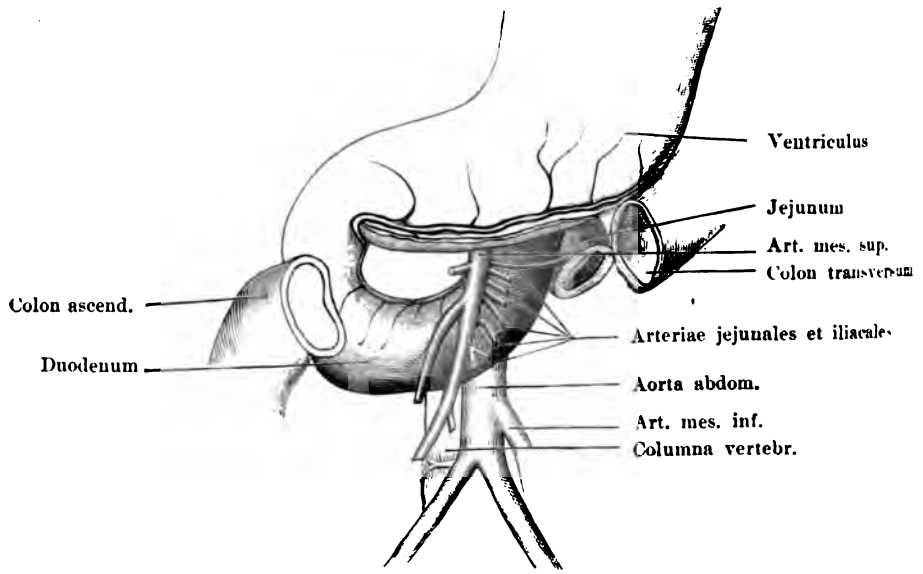

Abbildung nach Spalteholz, Handatlas der Anatomie des Menschen, Bd. II Fig. 465.

Beckenachse nach unten ins kleine Becken hinein ausgeübt wurde. Der Verschluss trat ceteris paribus um so leichter und fester ein, je magerer das Individuum war. Bei einem recht wohlgenährten infolge eines Unfalls schnell Gestorbenen gelang mir der Verschluss erst nach Entfernen des zwischen Aorta, Art. mes. sup. und Duodenum gelegenen Fettgewebes, dann aber vollständig.

Ich konnte leider keine Versuche über die Festigkeit des Verschlusses anstellen. Albrecht giebt aber an, dass bei einem Zug von 2 kg ein recht hoher Druck der Wasserleitung zum Sprengen des Verschlusses nöthig war. Wurde mit dem eingeführten Finger die Pars ascendens duodeni nach abwärts gezogen, so hatte ich einige

Male den Eindruck, als ob die Compression leichter zu Stande käme. Jedenfalls war dies aber nicht bedeutend.

Es wurde also folgendes festgestellt. Durch Zug am Mesenterium in der Richtung der Beckenachse kann bei jeder Leiche, bei besonders Wohlgenährten allerdings erst nach Entfernen des hindernden Fettgewebes, ein Verschluss des Duodenum erzeugt werden. Dieser tritt um so leichter ein, je magerer das Individuum und vielleicht auch, je tiefer das Duodenum gelegen ist.

Eine starke Fettansammlung scheint die Compression wenn nicht unmöglich zu machen, so doch sehr zu erschweren. Diese Beobachtungen finden ihre Bestätigung in der Litteratur, denn von 22 überhaupt bekannten waren 13 schlecht genährt und bei 3 wird auf eine auffallend tiefe Lage des Duodenum hingewiesen.

In vivo wird der Zug am Mesenterium durch den ins kleine Becken gesunkenen Dünndarm ausgeübt. Dieser hat nur dann ganz im kleinen Becken Platz, wenn er völlig leer, weder Chymus noch Gas enthält. In diesem Zustand hängt er wie an einem Stiel am zusammengefalteten Mesenterium. Befindet sich der Dünndarm im kleinen Becken, so muss das Mesenterium zusammengefaltet, oder wie Paltauf es nennt, gedreht sein. Kundrat sieht diese Form des Mesenterium, das gewöhnlich die Gestalt eines völlig entfalteten Fächers habe, in diesen Fällen aber mehr oder weniger zusammengeklappt sei, als Ursache der Duodenalincarceration an. Er verwechselt m. M. nach Wirkung mit Ursache, da bei einer Lagerung des Dünndarms im kleinen Becken das Mesenterium nicht entfaltet sein kann.

Nun sind aber einige Fälle beobachtet, bei denen nur ein Theil, wenn auch ein ziemlich grosser, des nicht leeren Dünndarms im kleinen Becken lag, wo also in der Lagerung des Dünndarms, von dem ja sehr häufig ein beträchtlicher Theil bei Sectionen im kleinen Becken liegend gefunden wird, ohne dass je Incarcerationserscheinungen bestanden haben, absolut nichts Abnormes zu constatiren war und doch spannte sich das Mesenterium fest über das Duodenum und verschloss es. Wie lassen sich diese gewissermassen unreinen Fälle erklären? Ich glaube so. Das ausschlaggebende Moment ist die Länge des Mesenteriums, denn nur bei einer gewissen Länge kann es über das Promontorium ins kleine Becken hineinhängen. Ist es z. B. sehr lang, so kann der Dünndarm ohne Schaden im kleinen Becken lagern, es wird kein Zug am Mesenterium ausgeübt und die Compression kommt nicht zu Stande, ähnlich ist es bei grosser Kürze desselben. Auch Rokitansky [1])

1) Rokitansky, Lehrbuch der pathol. Anatomie. 1861. Bd. III.

University of California LIBRARY

hält eine gewisse „krankhafte“ Länge des Mesenteriums als häufige Ursache dieser Incarceration.

Bei der eigenthümlichen Anordnung der den Dünndarm versorgenden Aeste der Art. mes. sup., die wie erwähnt sämmtlich von der linken convexen Seite abgehen, ist es zum Zustandekommen des Duodenalverschlusses auch garnicht nöthig, dass der ganze Dünndarm im kleinen Becken ruht, es braucht nur irgend ein nicht zu kleiner Theil desselben, besonders, wenn er dem oberen Jejunum angehört, hier hineinzuhängen; denn auch dieser übt vermittelst der in ihm verlaufenden Nebenäste auf den Hauptstamm stets einen directen Zug aus und jeder Zug an einem von ihnen in der Beckenachse ausgeführt, wirkt der Richtung nach genau so, als ob am Hauptast selbst gezogen würde. Es hängt jetzt nur noch von dem Gewicht der im kleinen Becken befindlichen Dünndarmtheile ab, ob ein Verschluss zu Stande kommt oder nicht. Er wird natürlich desto leichter und vollständiger eintreten, je grösser das Gewicht ist, das nach unten zieht. Je nach der Grösse des Gewichts, — der gesammte leere Dünndarm wiegt etwa 500 g, eine Angabe Glénards, die ich nur bestätigen kann — wird es zu einer Stenose, einer leicht zu überwindenden oder completen Compression des Duodenums kommen. Die beiden ersten Formen würden die leichten, gewissermaassen gutartigen Fälle repräsentiren, von denen bei Glénard und Kundrat die Rede ist und zu der nach Albrecht (l. c.) die Fälle von Malbranc und E. Weill gehören, die letztere die mit wenig Ausnahmen tödtlichen.

Albrecht und Hanau haben sich besonders mit der Frage beschäftigt, wodurch diese durch Zug am Mesenterium von dem im kleinen Becken befindlichen Dünndarm ausgeübte Compression des Duodenums zu einer unlöslichen werde, zumal das Gewicht des leeren Dünndarms ein so geringes und dieser durch keine Adhäsion im kleinen Becken fixirt sei. Es müsste doch der Vis a tergo des Duodenum — der Magen käme erst nach Incufficenz des Pylorus in Frage — möglich sein, den Verschluss zu heben. Dies verhindert aber nach Hanau „der enorm ausgedehnte und mit Flüssigkeit gefüllte Magen, welcher das ganze übrige Abdomen erfüllt, also versperrt und ausserdem sich den Formen der Umgebung anpassend als ein schwerer mit Flüssigkeit gefüllter Beutel sich in das grosse und von oben her auf den Dünndarm in das kleine Becken hineinlegt“ und so das Heraustreten des Dünndarms aus dem kleinen Becken verhindert und hierdurch die Abklemmung des Duodenums an der Duodenojejunalgrenze durch die Art. mes. sup. zu einer dauernden, unüberwindlichen macht. Ferner komme es mit Zunahme der Magen-

füllung und Dilatation zu einer immer festeren Abklemmung des Duodenum und diese werde wieder die Ursache der steigenden Füllung des Magens: „Es entsteht also ein Circulus vitiosus übelster Art, der noch dadurch verschlimmert wird, dass infolge der Flüssigkeitsretention im Wasser nicht resorbirenden Magen Durstgefühl erzeugt wird, das den Kranken zu fortgesetztem Trinken zwingt".

Eine gewisse Grösse und Fülle des Magens sieht Albrecht auch überhaupt als prädisponirende indirecte Ursache zum Zustandekommen dieser Incarcerationsform an, da der dilatirte Magen den Dünndarm ins kleine Becken hineindränge (andere Autoren vertreten eine ähnliche Ansicht). Er nimmt eine chronische latente Magenerweiterung an, die durch besondere mechanische Verhältnisse acut werde. Kundrat hält für das Zustandekommen dieser Incarceration Schlaffheit der Bauchdecken und Tiefstand des Duodenum, Schnitzler eine vorhandene Lordose für besonders begünstigend. Diese Verhältnisse mögen zwar das Eintreten dieses Darmverschlusses begünstigen, er ereignet sich aber auch ohne sie. Doch wie dem auch sein mag, eins ist sicher feststehend, diese Incarceration kann nach der anatomischen Localisation der einzelnen in Frage kommenden Organe nur in horizontaler Rückenlage oder einer dieser sehr ähnlichen Haltung zu Stande kommen. Es ist dies ein Punkt, auf den schon Andere hingewiesen haben, den ich aber besonders hervorheben möchte, da er mir der wichtigste zum Zustandekommen dieses Verschlusses zu sein scheint. In voller Seitenlage, vor Allem Bauchlage, ist das Eintreten der Duodenalcompression durch die Art. mes. sup. einfach ausgeschlossen. Begünstigt wird sie, wenn sie nach einer Narkose eintritt, vielleicht durch den schwächenden Einfluss dieser an sich, sicher durch die besonders vor Laparotomien eingeleitete energische Darmentleerung. Wie der leere Darm besonders zu diesem Darmverschluss disponirt, haben wir schon oben gesehen. Er hat bei sonst leerem kleinen Becken nur so in ihm Platz, und da das kleine Becken der tiefste Punkt der Leibeshöhle bei Rückenlage und Stehen ist — letzteres kommt bei postoperativen Fällen nicht in Frage —, so braucht der leere Dünndarm nur seiner Schwere folgend ins kleine Becken zu sinken, um bei einem gewissen ungünstigen Längenverhältniss des Mesenteriums die Compression zu bedingen. Ich bin der Ansicht, dass die Compression des Duodenum stets der Anfang der verhängnissvollen Kette ist, dass sich daran die Dilatation des Magens schliesst und dass dann hieraus der oben geschilderte deletäre Circulus folgt. Ich glaube nicht, dass eine latente chronische Magenektasie oder Megalogastrie durchaus zum Zustandekommen dieses Ileus nöthig ist. Zwar

sprechen einige Fälle dafür, ich meine besonders die wegen Gallensteinbeschwerden operirten. Rechne ich meine beiden noch später zu erwähnenden und die beiden kurz skizzirten von Riedel dazu, so ist ein derartiger Duodenalverschluss bei 5 [1]) Gallenblasenoperationen eingetreten. Kehr[2]), Boas[3]) und Riegel (l. c.) machen nun darauf aufmerksam, dass Gallensteinkranke garnicht so selten in Folge peripyloritischer Adhäsionen und Stränge an Magenektasie leiden. Vielleicht ist auch der 11jährige Knabe hierher zu rechnen, bei dem die Adhäsion zwischen vorderer Magen- und Bauchwand zu einer Ektasie des ersteren geführt hat. Diesen stehen aber reichlich andere Fälle gegenüber, wo Nichts auf eine vorher bestehende Dilatation schliessen lässt.

Dass die Magenerweiterung, wenn sie vorher bestand, in dem Sinne von Albrecht begünstigend wirken kann, ist nicht zweifelhaft. Ebenso wenig kann es einem Zweifel unterliegen, dass der oft sehr abundante Inhalt des Magens zum grossen Theil von seiner übermässig secernirenden Schleimhaut geliefert wird und dass diese hochgradig gesteigerte Secretion im Verein mit der stets eingeführten Flüssigkeitsmenge den Magen langsam aber beständig erweitert. Inwieweit das Chloroform zum Zustandekommen der Hypersecretion des Magens beiträgt, wage ich nicht zu entscheiden, ich will nur auf seine allgemein reizende Wirkung und darauf hinweisen, dass mit dem Speichel stets eine mehr oder minder grosse Menge Chloroform hinuntergeschluckt wird.

Die Diagnose dieser Incarceration ist eine schwierige. Die Schwierigkeit beruht aber zum grössten Theil darauf, dass diese Form des hohen Darmverschlusses eine seltene und daher wenig bekannte ist. Bis jetzt ist sie dreimal intra vitam gestellt und alle 3 Patienten sind durch die eingeschlagene Therapie gerettet. Das Verdienst, als Erster dies gethan zu haben, gebührt Schnitzler (l. c.). Der Fall ist der folgende.

Operation wegen doppelseitiger freier Leistenhernie. Am Tage der Operation und dem folgenden zunehmendes, galliges Erbrechen. Jede aufgenommene Nahrung wurde erbrochen. Gleichzeitig trat eine deutlich sichtbare und percutorisch nachweisbare Dilatatio ventriculi ein. Der

1) Hierher zu rechnen wohl auch Fall 22 (Herr H., 50 J. alt), Hepaticusdrainage u. s. w. Arch. f. klin. Chir. Bd. 58 Heft 3 Kehr: Bericht über 197 Gallensteinoperationen u. s. w.

2) Kehr, 1. Die chirurgische Behandlung der Gallensteinkrankheit. 2. Neue Erfahrungen auf dem Gebiete der Gallensteinchirurgie.

3) Boas, Acute Magenektasie. Vorträge im Berliner Verein für innere Medicin. Referat. Deutsche med. Wochenschr. 1894.

Magen nahm auch einen beträchtlichen Theil des Mesogastrium ein. Sonst war der Leib eingesunken, weich, nicht druckempfindlich. Stuhl und Flatus sistirten völlig. Irrigation erfolglos. Temperatur normal. Puls beschleunigt, klein.

Es wurde mesenteriale Incarceration vermuthet, der Pat. für einige Stunden in Bauchlage gebracht, worauf die bedrohlichen Erscheinungen schwanden. Das Erbrechen hörte auf, das Abdomen war nirgends mehr aufgetrieben, der Magen nicht mehr dilatirt. Stuhl und Winde stellten sich ein.

Schnitzler spricht hier die Vermuthung aus, dass dem Chloroformerbrechen eine wesentliche Bedeutung für das Zustandekommen der Incarceration zuzuschreiben sei. Dies ist vielleicht in der Art möglich, dass durch die Compression der Bauchpresse, vor Allem der Recti, der leere Dünndarm ins kleine Becken dislocirt werden kann.

Die Diagnose mesenteriale Incarceration wurde hier aus dem zunehmenden galligen Erbrechen und der deutlich nachweisbaren Magendilatation bei völlig weichem, unempfindlichem Leib gestellt. Diese gab den Ausschlag.

Die Diagnose acute Magendilatation ist häufiger intra vitam gestellt, sonst wurde bei derartigen Fällen am häufigsten an Peritonitis, Darmperforation, Ileus, Vergiftung, vor Allem an Chloroformvergiftung gedacht. Und doch musste es bei genauer Beachtung der Symptome nicht allzu schwierig sein, wenigstens die Wahrscheinlichkeitsdiagnose zu stellen. Zwar sind in einigen Fällen äusserst heftige Schmerzen, in anderen wieder keine, einmal ist der Leib aufgetrieben, das andre Mal flach, ja eingesunken, einmal wird über dem Abdomen eine Dämpfung gefunden, das andere Mal wieder nicht. Dieses sind jedoch, wie bereits bemerkt, unwesentliche Zeichen, die Hauptsache ist das langandauernde, reichliche gallige oder bräunliche, nicht fäculente Erbrechen und die allerdings gewöhnlich erst durch die Autopsie constatirte ausserordentliche **Magendilatation.**

Besonders im Anschluss an eine Narkose muss man bei länger dauerndem, nicht fäculentem Erbrechen mit zunehmendem Collaps, Verhalten von Flatus und Fäces, erhöhter Pulsfrequenz, nicht erhöhter Temperatur, unempfindlichem, nicht meteoristisch aufgetriebenem Leib stets an diese Form des hohen Darmverschlusses denken und auf eine etwa vorhandene Magendilatation untersuchen.

Andere Formen des infrapapillären acuten Darmverschlusses, die an und für sich sehr selten sind, sind nach Narkosen nicht beobachtet. Erwähnen will ich nur die nekrotisirende hämorrhagische Pankreatitis [1]),

1) Gerhardi, l. c.

das acut entstehende Hämatom des Pankreaskopfes [1]) und im Duodenum bezüglich oberen Jejunum fest eingekeilte Gallensteine.[2]) Bei den Pankreasaffectionen, die nach Balser[3]) besonders bei Potatoren und nur nach dem 30. Lebensjahre beobachtet werden, steht der colossale Schmerz völlig im Vordergrunde; die Magendilatation tritt langsamer ein, eventuell stellt sich Icterus ein und im Erbrochenen fehlen die Pankreasfermente. Bei einem eingekeilten Gallenstein ist die Anamnese von Bedeutung.

Ausserdem könnten noch andere Formen acuter hoher Darmincarceration in Betracht gezogen werden, sei es ein hoher Volvulus, seien es incarcerirte innere Hernien, z. B. Hernia diaphragmatica oder Fossae duodenojejunalis u. s. w. oder äussere, von denen besonders die epigastrischen zu berücksichtigen wären. Hier würde, sollte jeder andere Hinweis auf eine derartige Affection fehlen, die eingeschlagene Therapie bald Klarheit schaffen, da sie nur bei mesenterialer Duodenalincarceration von Erfolg begleitet wäre, sonst aber völlig versagen würde.

Die Prognose dieser Duodenalincarceration ist nach den bis jetzt bekannten Fällen eine recht schlechte, sie muss aber bei zunehmender Kenntniss dieses Darmverschlusses und gestellter Diagnose eine sehr gute werden. Hier ist die Diagnose alles, selbst die nur richtig vermuthete. Denn wenn es auch möglich ist und in den leichteren Fällen sicher schon häufiger vorgekommen ist, dass entweder von selbst oder durch ausgeführte Magenspülung allein eine Lösung der Incarceration zu Stande gekommen ist, so dürfte dies doch zu den Ausnahmen gehören.

Bei gestellter Diagnose ergiebt sich die Therapie von selbst. Der übermässig dilatirte und gefüllte Magen muss durch die Magensonde von seinem Inhalt befreit werden. Ist dies geschehen, so muss der das Mesenterium spannende Dünndarm aus dem kleinen Becken herausbefördert werden. Das lässt sich am einfachsten, wie es Schnitzler gethan hat, dadurch erreichen, dass der Patient auf den Bauch gelegt wird. Will man noch ein übriges thun, so kann man nach Albrecht auch die position à la vache anwenden. Diese halte ich jedoch für zu weitgehend. Die Bauchlage ist viel bequemer und genügt völlig.

---

1) Hagenbach, Ueber complicirte Pankreaskrankheiten u. s. w. Deutsche Zeitschrift f. Chirurgie. 1887.

2) Hochhaus, Ueber Magenerweiterung und Duodenalstenose. Berliner klin. Wochenschrift. 1891.

3) Balser, Ueber Fettnekrose, eine zuweilen tödtliche Krankheit des Menschen. Virchow's Archiv. Bd. XC.

Die Lage mit mässig erhöhtem Kreuz, die in dem einen Falle von uns genügte, kann ich nicht empfehlen, da sie kaum bequemer wie die Bauchlage und viel unsichrer wie diese ist, wie unser 2. geheilte Fall zeigt, bei dem sie völlig versagte.

Fall 1.[1]) Bei einer 64 jährigen Frau wurde in Morphiumchloroformnarkose wegen Gallensteinen und carcinomatöser Degeneration der Gallenblase diese exstirpirt und dabei ein zwischen Colum transversum und Gallenblase gelegner Abscess eröffnet. Reichliche Tamponade, partielle Naht.

Am ersten Tage ging es ganz gut, am zweiten setzte galliges Erbrechen bei gefülltem Leibe ein. Flatus gingen ab. Bei Druck auf die rechte Lendengegend quoll Eiter neben dem Tampon hervor. Das gallige Erbrechen dauerte die beiden Tagn unverändert und reichlich fort. Pat. erbrach nach jeder Nahrungsaufnahme und zeigte sichtbaren Verfall. Die Temperatur war einmal Abends 38,1 sonst nie über 37,5, der Puls klein, zwischen 120 und 140. Es wurde eine grosse Dilatatio ventriculi constatirt. Die grosse Curvatur reichte fast bis zur Symphyse. Der Leib war nicht druckempfindlich.

Magenspülung, Beckenhochlagerung: Erbrechen geringer, doch nicht sistirt. Nach nochmaligem Magenspülen am folgenden Tage hörte das Erbrechen auf. Der Magen wurde sichtbar kleiner, der vorher frequente Puls langsamer. Die Nahrung wurde behalten und das Wohlbefinden nahm stetig zu. Am Tage der Entlassung reichte der deutlich sicht- und fühlbare Magen noch bis zum Nabel.

Es kann zweifelhaft sein, ob dieser Fall zu den arteriomesenterialen Incarcerationen des Duodenum zu rechnen ist. Da nebenbei locale Peritonitis in der Nähe des Magens bestand, könnte die Dilatation als eine durch die Infection bedingte paralytische aufgefasst werden.

Doch spricht der Nutzen der Therapie, die wahrscheinlich noch besser gewirkt hätte, wenn statt der Beckenhoch- — die Bauchlage angewandt wäre und der Mangel jeder Druckempfindlichkeit viel für einen Duodenalverschluss. Hier war auch sicher eine alte Dilatation des Magens vorhanden, die im Sinne Albrechts noch stark acut verschlimmert wurde. Denn bis zum Nabel reichend und deutlich sicht- und fühlbar kann nur ein chronisch dilatirter Magen sein, dessen Wände hypertrophisch sind.

Fall 2. 32 jährige Frau, die angeblich seit Kindheit an Magenbeschwerden gelitten hatte. Doch liessen sich alle angegebenen Beschwerden auf ein lang bestehendes Gallenblasenleiden zurückführen. In Morphiumchloroformnarkose wurde eine sehr grosse posthornförmige hydropische Gallenblase exstirpirt. (Hofrath Rupprecht). Bald nach der Operation zunächst ganz guter Zustand, später jedoch Einsetzen von sich stetig häufendem galligem Erbrechen. Jeder Schluck wurde sofort er-

1) Die folgenden 2 Fälle im Dresdner Diakonissenkrankenhause beobachtet.

brochen. Der Leib war eingesunken. Flatus gingen nicht. In der Magengegend Gefühl des Druckes und Zuges, keine Dämpfung, Abdomen sonst nirgends spontan oder auf Druck empfindlich. Am zweiten Tage nach der Operation bestand das reichliche Erbrechen fort. Magenspülung förderte grosse Mengen galliger Flüssigkeit zu Tage. Die Temperatur nicht erhöht, der Puls auch nicht (76). Patientin macht einen apathischen Eindruck. Es wurde an mesenterialen Duodenalverschluss gedacht und die Frau analog dem ersten Fall in Beckenhochlage gebracht. Trotz Magenspülung und Beckenhochlage dauerte das Erbrechen unverändert fort. Ohne dass der Magen nochmals gespült wurde, wurde Pat. etwa 6 Stunden nach der letzten Magenspülung nunmehr in Bauchlage gebracht. Sofort änderte sich das Bild, Patientin, die noch eben gallig erbrach und collabirt aussah, erbrach nicht mehr, ja ass etwa 1/4 Stunde nach dem Lagewechsel mit gutem Appetit einen Teller Mehlsuppe ohne zu erbrechen und fühlte sich in Bauchlage ausserordentlich wohl. Sie wollte diese gar nicht aufgeben. Des Abends, etwa 2 Stunden nach dem Lagewechsel wurde Rückenlage versucht, doch stellte sich einmaliges Erbrechen wieder ein — Reste einer vor 1 Stunde genossenen zweiten Mehlsuppe —. In Bauchlage schlief Pat. gut die Nacht über. Flatus gingen. Am folgenden Tage behielt Pat. Seiten- bezügl. Bauchlage bei, da sie sich dabei sehr wohl fühlte und bei einem Versuch, die Rückenlage einzunehmen, nochmals wenig erbrach. Sie ass mit Appetit und der Leib füllte sich, am nächsten Tage konnte sie ohne zu erbrechen in Rückenlage liegen. Gutes Allgemeinbefinden. Pat. wurde später völlig geheilt entlassen.

Nach verschiedenen Richtungen ist dieser Fall einer der interessantesten. Zunächst dürfte es keinem Zweifel unterliegen, dass er ein Fall von arteriomesenterialer Duodenalcompression ist. Ausser den typischen Symptomen reichliches, lang anhaltendes galliges Erbrechen, Magendilatation — constatirt durch die Magenspülung —, Verhalten von Flatus, zunehmender Collaps sprach vor allem die erfolgreiche Therapie für die Richtigkeit der Diagnose. Gegen Peritonitis sprach die Unempfindlichkeit und Eingezogenheit des weichen Leibes, von den 3 Symptomen sind zwar 2 sehr häufig nach jeder Laparotomie vorhanden, wenn auch gewöhnlich nur kürzere Zeit, das gallige Erbrechen und das Sistiren der Flatus. Ausschlaggebend war wieder die diagnosticirte Magendilatation. Eine Sonderstellung nimmt der Fall hinsichtlich des Pulses ein, er ist der einzige, bei dem dieser nicht frequent ist. Wahrhaft frappant war die Wirkung der Bauchlage. Die Patientin, die noch eben gallig erbricht, geniesst nach dem Lagewechsel, ohne dass eine Magenspülung vorausgegangen wäre, mit Appetit einen Teller Mehlsuppe und fühlt sich sofort ausserordentlich wohl. Sie wollte auch in den nächsten Tagen gar keine andere Lage einnehmen, da sich zunächst wenigstens stets Brechneigung einstellte, erst nach etwa 48 Stunden konnte sie wieder Rücken-

lage einnehmen. In dem Schnitzler'schen Falle genügten mehrere Stunden, um eine Wiederkehr der Erscheinungen zu verhüten, hier dauerte es länger, trotzdem die Patientin sofort etwas ass ohne zu erbrechen.

Die Nahrung wurde absichtlich so früh wie möglich per os zugeführt und zwar deshalb, um den Darm zu füllen und so seine Peristaltik anzuregen. Denn der Chymus und Gas enthaltende Dünndarm giebt durch seine angeregte Peristaltik, der dem leeren fehlt, und durch sein vermehrtes Volumen, das ihn im kleinen Becken nicht mehr Platz finden lässt, die beste Gewähr gegen die Wiederkehr dieser Abklemmung.

Als beste Diät würde ich dickflüssige, bezüglich breiige Nahrung empfehlen, wie sie bei den gewöhnlichen Magendilatationen gegeben wird. Geringe Flüssigkeitszufuhr dürfte nichts schaden, sollte eine grössere nothwendig werden, so dürfte diese am besten als Klysma oder in dringenden Fällen, bei starker Austrocknung, als subcutane Infusion physiologischer Kochsalzlösung darzureichen sein.

Albrecht redet der Zufuhr von Nahrung per rectum in der ersten Zeit sehr das Wort und perhorrescirt die per os, ich kann mich aus den eben angeführten Gründen diesem Vorschlage nicht anschliessen. Riedel wendet bei postoperativem Erbrechen, das länger als 24 Stunden währt, Magenspülung und Morphium subcutan an und will dadurch mindestens ½ Dutzend Patienten gerettet haben, die in Gefahr waren, eine Magendilatation zu bekommen. In jedem Falle, wo sich auch nur der Verdacht einer derartigen Darmocclusion regt, würde ich demnach die Magenspülung — sowohl aus therapeutischer als auch aus diagnostischer Rücksicht — und die sofortige Einnahme der Bauchlage empfehlen. Ist es eine mesenteriale Darmincarceration, so zeigt sich der Erfolg dieses so überaus einfachen Eingriffs, — die Bauchlage kann nach jeder Operation, auch nach Laparotomien, ohne jeden Schaden eingenommen werden — spätestens in der nächsten Stunde, gewöhnlich aber sofort. Ich glaube, man könnte auch ohne Magenspülung auskommen, als Beweis könnte der zuletzt erwähnte Fall gelten, und sich nur mit der Bauchlage begnügen, da mit Heraussinken des Dünndarms aus dem kleinen Becken die Compression des Duodenum gelöst wird und der Fortschaffung des Mageninhalts dann kein Hinderniss mehr entgegensteht. Die Spülung würde die Restitutio ad integrum des Magens, d. h. die schnellere Contraction des vergrösserten Organs beschleunigen. Wie lange die Bauchlage bei günstiger Wirkung beibehalten werden muss, das muss der weitere Verlauf zeigen, jedenfalls so lange, bis ein Lage-

wechsel nicht mehr zum Erbrechen führt, da die Bauchlage ja ohne jeden Schaden beliebig lange eingenommen werden kann. Führt die Einnahme der Bauchlage in einem so behandelten Falle keine auffallende Besserung herbei, so dürfte es sich mit grösster Wahrscheinlichkeit bei bestehender acuter Magenerweiterung — alle übrigen Eventualitäten übergehe ich — um eine andere Form der hohen Darmincarceration handeln und hier ist die Laparotomie der einzig beschreitbare Weg. Sollte sich nun aber wider Erwarten doch eine derartige Duodenalcompression finden, so könnte man sich entweder damit begnügen, den Dünndarm aus dem keinen Becken herauszuholen und so die Compression des Duodenum zu heben, oder es könnte, um ein derartiges Vorkommen für die Zukunft unmöglich zu machen, die bereits von Kundrat empfohlene Gastroenterostomie gemacht werden. Will man sich nur auf das Lösen der Compression beschränken, so muss nach vollendeter Operation der Patient sofort in Bauchlage gebracht werden, da andernfalls, wie ein derartiger von Hochenegg (l. c.) operirter Fall beweist, ein tödtliches Recidiv eintreten kann.

Ein 22 Jahre alter Patient erkrankte nach Ueberladung des Magens mit Knödeln mit Aufstossen, Brechreiz, wozu später heftige krampfartige Schmerzen in linker Bauchseite und galliges Erbrechen traten. Weder Flatus noch Stuhl gingen ab. 2 Tage nach Beginn der Erkrankung fand Pat. Aufnahme im Krankenhaus. Er sah collabirt aus, hatte normale Temperatur, Puls 90, klein. Heftiger Singultus, Erbrechen schwärzlicher, nicht fäculenter Massen. Abdomen mässig aufgetrieben, links mehr wie rechts. Keine Dämpfung über dem Leib, kein Tumor, Bruchpforten frei. Hoher Einlauf, Magenspülung. Nach der Magenspülung war der Bauch bedeutend weicher und eingesunken. Wegen fortdauerndem Erbrechen Laparotomie. Folgendes der Befund: Der ganze Dünn- und Dickdarm leer, contrahirt. Der Dünndarm zum grössten Theil im kleinen Becken, war einmal um seine Mesenterialachse von rechts nach links gedreht. Dadurch, dass der Dünndarm im kleinen Becken lag, comprimirte sein stark gespanntes Mesenterium das Duodenum vollständig. Dieses war collossal erweitert. Unmittelbar nach Emporheben und Detorsion der Dünndarmschlingen füllte sich das Jejunum langsam. Schluss der Bauchwunde. Beckenhochlagerung des Patienten. Nach kurzem Wohlbefinden erneutes abundantes Erbrechen, kolikartige Schmerzen, Exitus im Collaps 2 Tage nach der Operation.

Section (Kundrat) ergab neben geringer localer Peritonitis enorm ausgedehnten Magen und Duodenum. Fast der ganze übrige Dünndarm lag contrahirt im kleinen Becken. Das tiefliegende Duodenum wurde durch die Wurzel des Mesenterium bis zur Undurchgängigkeit comprimirt. Erst nach Lüften des Gekröses konnte Inhalt aus dem dilatirten Duodenum ins Jejunum gepresst werden.

Der Fall wäre mit grösster Wahrscheinlichkeit zu retten gewesen, wenn nach der Operation statt der Beckenhochlage die Bauchlage

gewählt wäre. Dass die von Hochenegg besonders hervorgehobene Torsion des Mesenterium nichts zum Zustandekommen der Duodenalcompression beigetragen hat, ergab die Section, bei der von einer Drehung des Gekröses nicht die Rede ist und doch comprimirte es das Duodenum.

Zum Schlusse möchte ich noch die Vermuthung aussprechen, dass diese Incarceration des Duodenums durch die Arteria mes. sup. im Anschluss an Operationen gar nicht so selten sein dürfte, dass sie nur nicht diagnosticirt wird, da in der Mehrzahl der Fälle wahrscheinlich spontane oder durch Magenspülung bedingte Heilung derartiger Fälle eintritt, die als langanhaltendes postoperativer Erbrechen, das auf Chloroformwirkung bezogen wird, imponiren. Ich will damit durchaus nicht gesagt haben, dass nun jedes längere postoperative Erbrechen darauf beruht oder gar, dass es kein Chloroformbrechen giebt. Es genügt mir, darauf hinzuweisen, dass bei längerem postoperativen Erbrechen an diese mesenteriale Duodenalincarceration gedacht werden und auf eine eventuelle darauf zu beziehende Magendilatation geachtet werden möge. Auch bei Sectionen mag eine ganze Anzahl von Fällen (besonders nach Laparotomien) als Peritonitis oder dergleichen gedeutet sein, die in Wirklichkeit im Sinne dieser Incarcerationsform aufzufassen gewesen wäre.

XXI.

Aus dem Augustahospital in Breslau.

Ueber das Cystadenoma mammae (Schimmelbusch) und seine Beziehungen zum Carcinom der Brustdrüse.

Von

Privatdocenten Dr. Tietze, Breslau.

(Mit 12 Abbildungen im Text und Tafel II.)

Durch die Arbeiten von Sasse, Mintz, Maly und Roloff[1] ist die Discussion über die Bedeutung des von Schimmelbusch sogenannten Cystadenoma mammae aufs neue belebt worden; der nachfolgende Beitrag zu der Frage dürfte daher erlaubt erscheinen.

Bekanntlich handelt es sich in diesem wissenschaftlichen Streit um Folgendes:

Die von Schimmelbusch unter dem Namen Cystadenoma mammae vor mehreren Jahren (1890) beschriebene Krankheit [Maladie kystique von Reclus] (1890) ist nicht nur auf dem damaligen Chirurgencongress der Gegenstand einer lebhaften, von verschiedenen Meinungen beherrschten Discussion geworden, sondern sie hat auch später noch, bis in die jüngste Zeit hinein, eine Reihe von Controversen gezeitigt. Auf der einen Seite können wir Schimmelbusch selbst nennen, als Hauptträger der entgegengesetzten Ansicht haben wir König anzusehen. Dabei dreht sich der Streit eigentlich nicht um die klinischen Erscheinungen und um den vorhandenen anatomischen Befund — so haben Schimmelbusch und ebenso König — (in seiner Mittheilung im Centralblatt für Chirurgie 1893) bereits Beschreibungen des Processes geliefert, welche auch von den späteren Bearbeitern dieses Themas nur unwesentlich ergänzt worden sind — als vielmehr um die Frage, wie denn das Zustandekommen des anatomischen Bildes zu erklären und wie demnach das Wesen des Processes zu deuten sei.

1) Sasse, Langenbeck's Archiv. Bd. LIV. — Mintz, Berl. klin. Wochenschr. 1899. — Maly, Zeitschrift f. Heilkunde. Bd. XIX. 1898. — Roloff, Deutsche Zeitschrift f. Chirurgie. Bd. LIV, S. 106.

Schimmelbusch schildert die Krankheit folgendermaassen: Das Cystadenoma mammae (maladie kystique) ist eine Erkrankung, welche sich nicht selten bei weiblichen Individuen in mittleren Jahren entwickelt, ganz gleichmässig Frauen und Personen befällt, die nicht geboren haben und welche zur Entwickelung zahlreicher erbsen- bis bohnengrosser, selten grösserer Cysten führt, die mit einer grünlich bräunlichen, etwas klebrigen Flüssigkeit erfüllt sind und namentlich an der Hinterseite des Organes sich vorfinden. Die erkrankte Brustdrüse ist mit den Nachbargebilden nicht verwachsen, die Erkrankung befällt fast ausnahmslos beide Brüste zu gleicher Zeit oder kurz nach einander. Mikroskopisch ist der Process dadurch gekennzeichnet, dafs sich eine starke Vermehrung der Drüsenacini einstellt, in welchen ausserdem die Epithelien mächtig, bis zu einem völligen Ausguss des Alveolus wuchern. Zwei und mehr benachbarte Alveolen können miteinander verschmelzen, durch Zerfall des schlecht ernährten Epithels der mittleren Schichten entstehen die genannten Cysten der Mamma, deren Flüssigkeit also eine Combination zwischen Secret und Zerfallsproducten darstellt. Das Bindegewebe der Mamma zeigt keine erheblichen entzündlichen oder proliferativen Vorgänge, dagegen erleidet es nicht selten eine Sklerosirung. Die Drüsen der Achselhöhle sind zuweilen, aber rein entzündlich, geschwollen. Bekannt aber ist, dass auf dem Boden einer solchen Erkrankung ein Carcinom entstehen kann, unter 43 Fällen war 3 mal die Combination mit Carcinom verzeichnet. Schimmelbusch hält für das Wesentliche des Processes eine primäre Wucherung des Epithels und sieht in demselben eine tumorartige Bildung.

Gegen diesen Standpunkt hat, wie gesagt, sehr energisch König Verwahrung eingelegt. Ausser bei anderer, schon genannter Gelegenheit, bezeichnet er auch in der neuesten Auflage seines Lehrbuches die Auffassung von Schimmelbusch als eine grundfalsche, weil die klinische Erfahrung ganz zweifellos ergäbe, dass sich die fragliche Erkrankung unter dem Bilde einer schubweis auftretenden Entzündung entwickele, unter der Form entzündlicher Schwellungen, welche namentlich zur Zeit der Menstruation in die Erscheinung träten. Er hält den Process im Gegensatz zu Schimmelbusch für recht häufig, das mikroskopische Bild schildert er ganz ähnlich wie dieser, betont aber (Centralblatt), auch entzündliche Vorgänge im Bindegewebe beobachtet zu haben. Geht der entzündliche Schub zurück, so schwinden die infiltrirenden Zellen aus dem Bindegewebe, die Cysten vermögen sich durch Secretion ihrer Innenwand zu vergrössern; schliesslich kann auch von der Wand der Cyste der Epithelbelag verschwinden,

man hat nur einen serösen Sack vor sich. In einer Anzahl von Erkrankungsherden kommt es jedoch nicht zur Bildung grösserer Cysten. Die kleinen Cysten verschwinden, ihr Inhalt wird resorbirt, das Bindegewebe hingegen schrumpft, und an der erkrankten Partie der Drüse bleibt ein lederartig harter wulstiger Lappen. Ob in der Drüse eine Wucherung des Gewebes im Sinne der physiologischen, während der Lactation stattfindenden Wucherung vor sich gehe, will König nicht entscheiden, doch erinnerten manche Bilder daran. „Höchst ungewöhnlich", fährt er fort (Lehrbuch) „und einer ganz anderen Krankheit, einer wirklichen Geschwulstentwickelung in der entzündlich erkrankten Drüse angehörig, sind jene Veränderungen, welche dadurch entstehen, dass sich papilläre Epithelgeschwülste an der Innenfläche der Cystenwand entwickeln, solche finden sich viel häufiger in dem wirklich cystischen Adenom der Drüse." — König bezeichnet, seiner Auffassung entsprechend, mit Virchow das Cystadenom (Schimmelbusch) als Mastitis interstitialis circumscripta bezw. Mastitis chronica cystica. Auf dem König'schen Standpunkt steht auch Roloff in seiner jüngst publicirten Arbeit, d. h. auch er hält den Process für einen entzündlichen, er weist auch noch besonders darauf hin, dass ähnliche Veränderungen bei Carcinomen vorkommen und beschreibt eine Reihe typischer Befunde. Im übrigen weist Roloff, wie vor ihm schon Sasse, darauf hin, dass das mikroskopische Bild des Cystadenoms kein ganz einheitliches ist. Fände man auch in dem überwiegenden Theil der erkrankten Brust genau die von Schimmelbusch gezeichneten Bilder, so gebe es doch auch Stellen, die anders aussähen, insofern als man ein Eindringen von Bindegewebe in den von erweiterten Acinis gebildeten Raum constatiren könne. Entweder bemerke man dasselbe in Form feiner Maschen, die den Hohlraum durchziehen und die einzelnen Zellcomplexe umspinnen, wobei bei gelegentlichem Ausfall derselben ein eigenthümlich wabenartiges Bild des Acinus entstünde, oder man sehe schlanke, mit einem bindegewebigen Grundstock versehene Papillen sich in das freie Lumen erheben. Andere Stellen trügen zweifellos einen interstitiell entzündlichen Charakter.

Den klinischen Zusammenhang zwischen Cystadenom und Carcinom hatten schon fast alle anderen Beobachter constatirt, Schimmelbusch ebenso wie König; und bei der ersten Besprechung der Angelegenheit vor dem Chirurgen-Congress hatte auch besonders Heidenhain darauf aufmerksam gemacht und er hatte einige Zweifel darüber geäussert, ob man überhaupt berechtigt sei, in der Beobachtung von Schimmelbusch eine Krankheit sui generis zu erblicken.

Einen etwas vermittelnden Standpunkt in der ganzen Frage nimmt Sasse ein. Er hat ein ausserordentlich grosses Material von cystischen Geschwülsten aus der Bergmann'schen Klinik untersucht und kommt dabei im Wesentlichen zu dem Ergebniss, dass thatsächlich ein Theil der Cystenbildung der Mamma auf einem chronisch entzündlichen Process, dessen Zeichen deutlich auch im Bindegewebe nachweisbar seien, beruhe; aber es besteht auch der von Schimmelbusch beschriebene Process als typisches Krankheitsbild zu Recht. Die Angabe von Schimmelbusch bedarf allerdings insofern einer Ergänzung, als die kleinen Mammacysten häufig eine Reihe zottiger papillärer Excrescenzen besitzen, wie sie Schimmelbusch nicht gesehen hatte. Sasse schlägt statt des Namens Cystadenom den schon von anderer Seite benutzten eines Kystoms oder Polykystoms der Mamma vor. Streng unterscheidet er von diesem das intracanaliculäre Cystadenom, welches darin besteht, dass in die Wand eines Ausführungsganges der Mamma ein adenomatöser Tumor hineinwuchert, welcher den Ausführungsgang erweitert und cystisch gestaltet.

Es unterliegt gar keinem Zweifel, dass die Arbeit von Sasse mit ihrem grossen, sorgfältig untersuchten Material eine besondere Bedeutung beansprucht, wenn ich auch den Ausführungen des Autors nicht in allen Punkten zu folgen vermag. So heisst es, glaube ich, den Standpunkt verrücken, wenn Sasse in seinen „entzündlichen Cysten" das Prototyp der von König angenommenen Mastitis interstitialis erblickt und seine Befunde mit der klinischen Beschreibung des letzteren in Einklang zu bringen versucht. Diese rein entzündlichen Formen von Sasse unterscheiden sich nämlich mikroskopisch wesentlich vom Cystadenom von Schimmelbusch und zwar schon dadurch, dass sie eine Erweiterung der Ausführungsgänge darstellen bei einer Auskleidung desselben mit einschichtigem Epithelbelag; solche Cysten hat aber König, wie doch aus seinen Beschreibungen hervorgeht, gar nicht gemeint, sondern gerade die Schimmelbusch'schen Cysten, die beschreibt er, die deutet er aber anders wie dieser.

Dagegen bleibt es das Verdienst von Sasse, gezeigt zu haben, dass, stehe man zu der Frage auch wie man wolle, die Existenz einer zur Cystenbildung führenden chronischen interstitiellen Mastitis nicht zu bezweifeln ist.

Abgesehen von der durch rein interstitielle entzündliche Vorgänge zur Cystenbildung führenden Mastitis nach Sasse habe ich wohl alle anderen zur Cystenbildung führenden Processe der Mamma an einem relativ grossen Material wiederholt beobachtet. Es ist nicht meine Absicht, über all' diese verschiedenen Processe zu berichten, vielmehr

verweise ich in dieser Richtung auf die Arbeit von Sasse: ich will nur über zwei Affectionen im Folgenden sprechen, nämlich über das sogenannte Cystadenom (Schimmelbusch) und das sogenannte intracanaliculäre Cystadenom (vergl. Sasse) und zwar ist der Zweck der nachfolgenden Zeilen, darauf aufmerksam zu machen, wie eng diese verschiedenen Processe mit einander verwandt sind, so eng, dass man die strenge Scheidung, welche theils König, theils Sasse zwischen den Cysten mit und ohne papilläre Erhebungen bezw. adenomatöse Wucherungen aus der Wand machen, durchaus nicht aufrecht erhalten kann, 2. möchte ich, wie vor mir schon Viele, noch einmal ganz besonders den engen Zusammenhang zwischen den genannten Formen und den bösartigen Erkrankungen der Brustdrüse betonen und schliesslich wird es sich nicht umgehen lassen, in Kürze die Entstehung und Bedeutung des sogenannten Cystadenoms zu streifen.

Die im Folgenden zu beschreibenden Fälle zerfallen in zwei Gruppen, insofern sie sich einmal an das Bild des typischen Cystadenom, das andere Mal an das Bild des Cystadenoma intracanaliculare (Sasse) anschliessen.

Gruppe A (Cystadenom).

Das Cystadenoma mammae (Schimmelbusch) habe ich als Assistent der chirurgischen Klinik in Breslau wiederholt beobachtet, ohne dass ich in der Lage wäre, genauere Details über die einzelnen Fälle anzugeben, doppelseitig habe ich die Erkrankung nur einmal gesehen und ich mache darauf aufmerksam, dass auch König die Doppelseitigkeit des Processes nicht als nothwendiges Postulat fordert. So lange ich über ein eigenes Krankenmaterial verfüge, habe ich zunächst eine 36 Jahre alte Frau operirt, welche nicht geboren hatte und die Krankheit in ausgesprochener Weise, allerdings nur auf der einen Brust, darbot. Sie ist nach Amputation bisher (4 Jahre) gesund geblieben, die andere Mamma erkrankte nicht, ferner habe ich eine 42 Jahre alte Frau und ein 39 Jahre altes lediges Fräulein operirt, die beide auf der rechten Brust den gleichen Befund darboten. Man konnte deutlich mehrere kleine derbe Knoten in der Brust nachweisen, die in ein ziemlich hartes Gewebe eingebettet erschienen. Dieselben erwiesen sich bei der Operation als haselnussgrosse Cysten, welche in dem Zwischengewebe von einer ganzen Anzahl kleiner und kleinster Cysten begleitet waren. Ebenso war es bei einer 46 Jahre alten Dame, die ebenfalls nicht geboren hatte, nur sass die Affection hier links und es fanden sich neben vielen kleinen, sehr typisch in der Mammasubstanz angeordneten, namentlich an der Hinterfläche sicht-

baren Cysten, noch 3 etwa wallnussgrosse an der Vorderseite, die einen grünlich-braunen Inhalt zeigten.

Diese Fälle sind von mir mikroskopisch untersucht worden; da sie klinisch nichts ergaben, was von dem bekannten Krankheitsbild abweichend war, so verzichte ich darauf, eine detaillirte Krankengeschichte derselben zu liefern. Ich will nur bemerken, dass die von anderen Autoren betonte schubweise Exacerbation des Processes nicht zu beobachten war. Einen Fall, der wenigstens scheinbar hierher gehört, muss ich aber, gerade weil es sich nur um eine scheinbare Zusammengehörigkeit handelt, genauer mittheilen. Es handelt sich nämlich um einen Knaben, welcher auf beiden Brüsten eine Erkrankung darbot, welche nach dem makroskopischen Befunde durchaus in das besprochene Krankheitsbild hineingehörte.

Fall I. Louis B., Schüler, 16 Jahre alt, stammt aus gesunder Familie und ist bis Januar 1899 immer gesund gewesen. Da bildete sich in der linken Mamma ohne bekannte Ursache unter lebhaft ziehenden Schmerzen eine Geschwulst heraus, die nach und nach ziemlich hart wurde. Nach ungefähr 3 monatlichem Bestande der Krankheit wurde der Zustand stationär, die Schmerzen liessen nach. Um diese Zeit entstand aber in der rechten Brust unter denselben Erscheinungen eine ähnliche Geschwulst, welche ebenfalls nach relativ langsamem, mehrmonatlichem Wachsthum ihren Höhepunkt erreichte. Von da ab blieben beide Geschwülste ohne nachweisbare Veränderungen, sie reagirten aber auch nicht auf die von verschiedenen Aerzten angewandten Mittel. Deshalb suchte Pat. die Aufnahme in die Klinik nach.

Status: Blasser, für sein Alter ziemlich grosser, schwächlich gebauter Knabe, dessen innere Organe sich als gesund erweisen. Beide Mammae bilden schon äusserlich sichtbare, prominente flache Körper von der Grösse etwa einer halben Wallnuss. Die Mamillen bilden das Centrum für die Anschwellungen und zeigen in Form, Grösse und Lage keine Besonderheiten. Bei der Palpation erweisen sich die vorhin geschilderten Gebilde als flach scheibenförmige, relativ derbe Körper von körnigem Gefüge, welche nach allen Seiten gut abgegrenzt sind und sich auf den Pectorales leicht verschieben. Druck auf die Geschwülste ist nicht schmerzhaft, Drüsen in der Achselhöhle nicht zu fühlen. In der Annahme, dass es sich um Fibrome der Brustdrüsen handelte, werden beide Körper entfernt. Die Präparate entsprechen in äusserer Form und Beschaffenheit den soeben beim Cystadenom skizzirten Befunden. Auf dem Durchschnitt sieht man eine derbe, die ganze Mamma einnehmende Gewebsmasse, in welcher aber, schon äusserlich sichtbar, eine Reihe feiner, durchscheinender Stippchen erscheinen, welche bereits äusserlich an die uns bekannten Mammacysten erinnern, nur dass sie von minimalster Grösse sind. Die mikroskopische Untersuchung aber ergiebt, dass es sich um eine diffuse Erkrankung beider Mammae im Sinne eines Fibroadenoms handelt, d. h. das intercanaliculäre Bindegewebe hat erheblich zugenommen, ist jung und kernreich, aber ohne Leukocyteninfiltrationen;

Ausführungsgänge und Drüsenbläschen sind zu langen Schläuchen und Hohlräumen ausgezogen, die aber stellenweis deutliche Faltungen erkennen lassen, sodass ungeschickte, grobe Fortsätze in die Lumina vorzuspringen scheinen. An anderer Stelle bildet das Epithel feine warzenähnliche Vorsprünge in die Lumina hinein.

Dieser Fall schien mir, abgesehen von dem mehr zufälligen Interesse, dass es sich hier einmal ausnahmsweise um ein männliches Individuum handelt, deswegen erwähnenswerth, weil er zunächst zeigt, dass in der uns interessirenden Frage das Mikroskop entscheidet: klinisch und makroskopisch hätte man die Affection gewiss für ein Cystadenom halten müssen. Es ist aber — und das ist ein zweiter Grund zur Mittheilung — freilich nicht zu verkennen, dass dieser Process bei dem Knaben in der Art, wie er diffus beide Mammae befallen und zu einer gleichmässigen Vermehrung von Epithel und Bindegewebe geführt hat, thatsächlich vieles mit dem Cystadenom gemein hat. Vielleicht ist im späteren Verlauf der Arbeit noch einmal Gelegenheit, auf diesen Punkt zurückzukommen; vorläufig sei dieser Punkt, um die Sache nicht noch mehr zu compliciren, verlassen.

Wenden wir uns vielmehr zu der Untersuchung der anderen drei Fälle. Zu diesen muss ich bemerken, dass in allen die Affection einseitig war, dass ich aber doch kein Bedenken trage, sie für typische Fälle von Cystadenom zu halten, eben wegen des gleich zu schildernden mikroskopischen Befundes.

Betrachtet man nun einen mikroskopischen Schnitt aus den genannten Gebilden mit blossem Auge, so fällt zunächst eine grössere Menge bald grösserer bald kleinerer rundlicher Hohlräume auf, welche theils eng aneinander liegen, theils weiter von einander entfernt im Gewebe sich vorfinden.

Die mikroskopische Beschreibung setzt am besten bei den drüsigen Bestandtheilen ein. Bei meinen ersten beiden Patientinnen fanden sich dieselben im Ganzen nur spärlich vor und umgeben von einem mächtigen, ziemlich kernarmen Bindegewebe, welches nicht selten in Form breiter concentrischer Ringe die Alveolen bezw. die Ausführungsgänge umgab. Nur die unmittelbare Nachbarschaft der Alveolen ist etwas reicher an jungen Zellformationen; hier finden sich im Gewebe auch zahlreiche Leukocyten, ohne dass man berechtigt wäre, von einer entzündlichen Infiltration zu sprechen.

Anders war es im dritten Falle: die Zahl der drüsigen Bestandtheile war hier auffallend gross, dass man an eine Neubildung derselben denken konnte. Hier zeigte das interstitielle Gewebe auch stellenweis, namentlich in der Nachbarschaft der grossen, zum Theil ihres Epithels beraubten Cysten, eine so starke Anhäufung von Leukocytenschwärmen, dass es als entzündlich infiltrirt angesprochen werden musste.

Betrachtet man nun die Alveolen etwas genauer, so finden sich doch schon an sehr vielen, die Anfangs normal erschienen, eine Reihe von

Veränderungen. Sehr viele sind über die Norm erweitert, zuweilen etwas unregelmässig gestaltet. [1])

In einigen finden sich mit Eosin dunkelroth gefärbte und homogene Massen (Secretionsproduct). Geht man dann etwas weiter, so trifft man

Fig. 1.

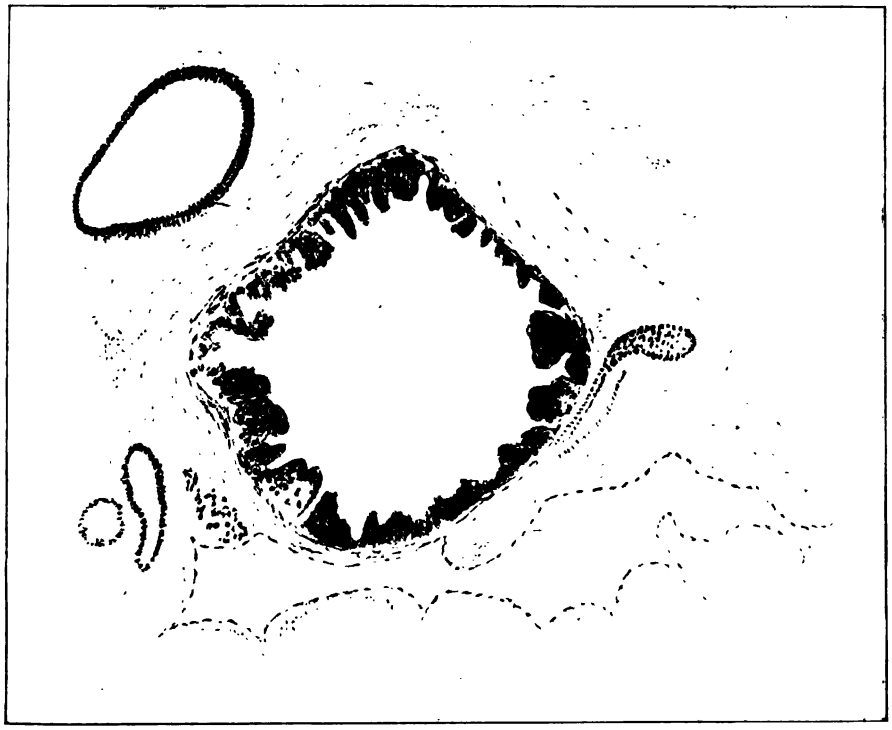

Alveolarepithel beginnt zu wuchern und kleine Zapfen zu formiren bei gleichzeitiger Erweiterung des Binnenraumes.

Drüsenbeeren, in denen die Erweiterung bereits erhebliche Fortschritte gemacht hat. Hier sieht man ein ganzes System (auf dem Querschnitt) von eng aneinander liegenden Ringen, die ganz unverkennbar weit über

1) Die Zahl der vorhandenen Acini ist beim Cystadenom verschieden. Während sie in meinen Präparaten nach dem Obigen wechselte, fanden sie andere Beobachter durchweg vermehrt. Es glichen dadurch die erkrankten Drüsenabschnitte häufig einer lactirenden Mamma, und es ist wiederholt die Frage aufgeworfen worden, ob es sich um eine Neubildung von Drüsenacinis oder um eine Erweiterung und seitliche Sprossung schon vorhandener handele. Der Sache nach dürfte wohl beides auf dasselbe hinauskommen.

Sasse hat auf die doppelte Conturirung der erweiterten Drüsenbeeren aufmerksam gemacht, indem sich anfangs auch eine Wucherung der Belegzellen einstellte.

die Norm vergrösserten Drüsenalveolen und Drüsenschläuchen entsprechen. Hier tritt nun ein neues Moment auf, nämlich die Epithelvermehrung, und zwar sieht man in das Lumen der durchschnittenen Hohlräume eine Reihe ganz kleiner Zacken und Knöpfchen vorspringen, welche bei näherer Betrachtung sich als aufeinandergethürmte Epithelzellen erweisen. In diesen Epithelzapfen kann man von einem bindegewebigen Gerüst nichts erkennen, bald aber tritt auch dieses in die Erscheinung und zwar in folgender Weise: Sucht man sich die grösseren, schon Eingangs erwähnten, theilweise mit blossem Auge sichtbaren Hohlräume auf, so sieht man die-

Fig. 2.

Zottenbildung im Cystadenom, die Epithelzapfen weisen bereits stellenweise ein bindegewebiges Gerüst auf.

selben ausgekleidet von einer ein- oder mehrfachen Lage von niedrigem kubischen Epithel, das sich stellenweise ebenfalls zu ähnlichen Epithelspitzen formirt, wie eben geschildert, von dem sich aber an anderen Stellen deutliche Zotten abheben, die in Form von einfachen Spitzen oder aber von dendritisch verzweigten Kolben und papillären Wucherungen in das Lumen vorspringen und die alle das Gemeinsame haben, dass sie einen, häufig freilich nur aus einen Faden bestehenden bindegewebigen Grundstock haben, vermittelst dessen sie mit dem concentrischen die kleine Cyste umgebenden Bindegewebe zusammenhängen. An manchen Stellen ist allerdings dieser bindegewebige Antheil der Zotte nicht so

dünn, im Gegentheil, er nimmt zuweilen den grössten Theil der Hebung ein und das ganze Gebilde schaut dann in Form eines plumpen Fortsatzes in das Innere. Nicht selten liegen dann in der ganzen Peripherie der Cyste Zotte an Zotte dicht nebeneinander, sodass es ganz aussieht, als hätte sich ein ursprünglich gleichmässig rund angelegter Hohlraum in verschiedene Falten gelegt. Noch an anderen Stellen finden sich

Fig. 3.

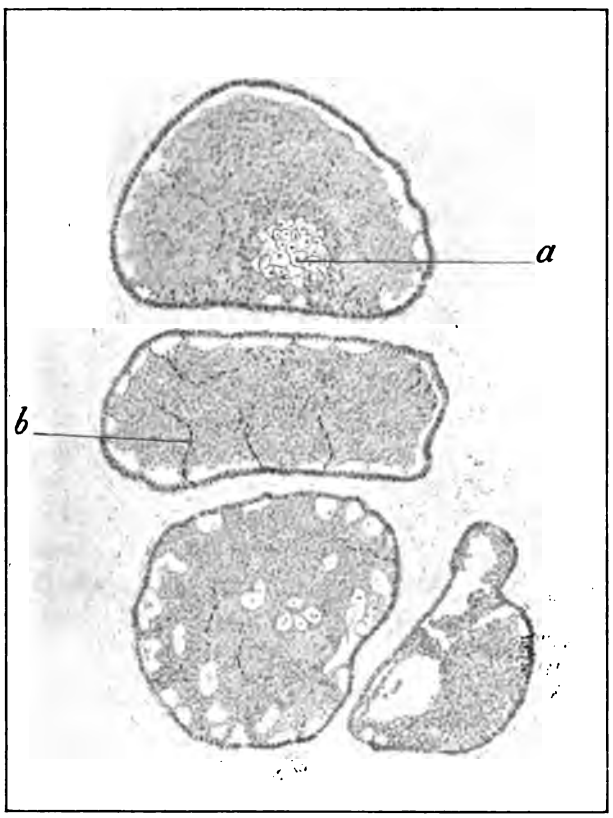

Wucherung der Epithelien bis zum völligen Ausguss des Alveolus. Theilweise Degeneration der Zellen (*a*). In den Zellhaufen sieht man (*b*) feine Bindegewebsfäden.

Bilder, welche ganz den von Schimmelbusch beschriebenen Präparaten entsprechen. Es finden sich nämlich hier ausserordentlich stark vergrösserte Drüsenalveolen, welche dicht vollgepfropft sind mit Epithelzellen, die sich so aufeinanderthürmen, dass das ganze Lumen des Hohlraums ausgefüllt erscheint. Bald aber machen sich an diesen Zellcomplexen Degenerationserscheinungen geltend, die entweder dazu führen, dass das Innere der Zellenhäufung zerfällt, oder aber, dass sich verschiedene

voneinander getrennte Zerfallscentren bilden, welche ebenfalls jedes für sich eine rundliche Gestalt besitzen und dem ganzen Gebilde ein eigenthümlich wabenartiges Aussehen verleihen. Den Grund dieser eigenthümlichen Zeichnung konnte ich darin finden, dass sich auch in das Lumen des ganz mit Zellen vollgestopften Alveolus feine Bindegewebsmaschen von der Wand aus hineinschlingen, welche einzelne Felder dieser Zell-

Fig. 4.

Cystadenom, dasselbe Präparat wie in Fig. 1. Intracanaliculäre Zotte mit Drüsenbildung.

maschen voneinander trennen. Durch Zerfall einzelner Zellgruppen, vielleicht auch manchmal in Folge mechanischen Ausfalls bei der Präparation, entsteht jene eigenthümliche, auch von Sasse und Roloff beobachtete Zeichnung.

Die Zelldegeneration war namentlich in meinem zweiten Falle recht deutlich zu verfolgen, bei welchem man beobachten konnte, wie zuerst das Zellprotoplasma sich in eine körnige Detritusmasse auflöste, während der Kern noch relativ lange färbbar blieb, bis auch er dann schliesslich sich auflöste.

Bei diesem Falle fand sich aber noch etwas Eigenthümliches, indem sich in manchen Cysten ganz deutliche Andeutungen jener adenomartigen

intracystischen Gebilde fanden (Fig. 4), welche wir bei den intracanaliculären Cystadenomen der Mamma so häufig treffen werden. — Die Epithelveränderungen fanden sich namentlich an den Alveolen ausgesprochen, papilläre Erhebungen und Rankenwerk waren nur in diesen zu finden, dagegen war auch das Epithel der Ausführungsgänge gewuchert, dieselben erschienen zum Theil mit Zelldetritus erfüllt.

Das Verhalten des Bindegewebes erhellt aus dem zu Anfang der mikroskopischen Beschreibung Gesagten.

Was ich an diesen Befunden ganz besonders hervorheben möchte, ist der Umstand, dass sich unter den 3 Mammae keine fand, welche genau dem von Schimmelbusch geschilderten Typus in allen ihren Teilen entsprochen hätte.

Die Ausfüllung der Alveolen mit gewucherten Epithelien war überall vorhanden, aber daneben fanden sich, wie gesagt, regelmässig Cysten von anderer Form und mit papillären Excrescenzen. Wie weit wir berechtigt sind, auch diese in das Bild des von Schimmelbusch gezeichneten Cystadenoma mammae hineinzubeziehen, werden wir an anderer Stelle besprechen. Vorerst will ich nur hervorheben, dass, wie schon bemerkt, auch Sasse und Roloff über ähnliche Befunde berichtet haben, ohne in denselben etwas von den Schimmelbusch-schen Befunden principiell Abweichendes zu erblicken.

Sehr rein fand ich dagegen die Schimmelbusch'schen Bilder wieder in einer Reihe von Mammacarcinomen, welche ich in den letzten Jahren operirt habe. Es sind deren im Ganzen 5. Es handelt sich dabei um Patientinnen, welche alle im vierten bezw. im Beginn des fünften Decenniums standen; sie boten in Bezug auf Anamnese und Befund nichts dar, was sie vor anderen Carcinomen der Brustdrüse ausgezeichnet hätte. Erwähnt mag nur werden, dass bei einer der Frauen aus derselben Brust 6 Jahre vorher ein cystischer Tumor entfernt worden war. Am markantesten fanden sich die fraglichen Veränderungen aber nicht bei dieser, sondern bei einer anderen Patientin, welche daher auch als Prototyp für die anderen gelten kann.

Fall II. Frau F., 44 Jahre alt, noch menstruirt, hat 2 Kinder gehabt, dieselben aber nicht selbst gestillt; schlimme Brust hatte sie niemals; mit Ausnahme eines Unterleibsleidens vor einem Jahr ist sie immer gesund geblieben, ihre jetzige Erkrankung wurde bemerkt vor ca. 8 Wochen, wo sie zufällig eine kleine Verhärtung in der rechten Brustdrüse merkte. Sie hat dieselbe zunächst verheimlicht, dann aber, als es ihr schien, als ob dieselbe wüchse, ihrem Arzt gezeigt. Bei der jetzigen Untersuchung findet sich eine mittelgrosse, etwas blasse, gracil gebaute Frau, deren innere Organe Pathologisches nicht darbieten. Temperatur normal. Puls 80, kräftig. Im äusseren oberen Quadranten der rechten Mamma findet sich, schon äusserlich sichtbar, ein ca. hühnereigrosser Tumor, welcher sich auch noch in die untere Hälfte der Brustdrüse hinein erstreckt. Die

Haut über demselben ist nicht verändert, die Mamilla nicht eingezogen. Bei der Palpation erweist sich dieses Gebilde als ein derber, in die Substanz der Mamma eingebetteter Knoten, welcher eine etwas höckerige Oberfläche besitzt, auf Druck Schmerz nicht bereitet. Druck auf die Geschwulst lässt aus der Mamilla keine Flüssigkeit hervortreten. Der Tumor ist mit dem Pectoralis nicht verwachsen, in der Achselhöhle sind eine Anzahl geschwollener Drüsen zu fühlen, die Schlüsselbeingruben sind frei. In typischer Weise wird der Patientin die Mamma im Zusammenhang mit dem gesammten Inhalt der Achselhöhle exstirpirt und ebenso der Pectoralis major abgetragen. Der gesetzte Hautdefect lässt sich durch Naht nicht vollständig schliessen, die Achselhöhle wird durch Anlegung einer Oeffnung an ihrem tiefsten Punkte, aber ohne Zuführung eines Drains oder Gazestreifens drainirt. Die Patientin verlässt nach nicht ganz 3 Wochen mit granulirenden Wunden das Hospital und ist bis jetzt, d. h. $^3/_4$ Jahr nach der Operation recidivfrei.

Der durchschnittene Tumor stellt einen hühnereigrossen, ziemlich gut isolirten Knoten dar, welcher etwas körniges Gefüge besitzt und von weissröthlicher Farbe ist. Genauere Structurverhältnisse lassen sich mit blossem Auge nicht erkennen.

Sieht man sich nun das mikroskopische Präparat an, von Stellen der Randpartie, so sind es zunächst zwei Dinge, welche auffallen, 1. hat das Bindegewebe der Mamma erheblich zugenommen und umgiebt theils in Form dicker concentrischer Ringe Alveolen und Schläuche, theils zieht es sich in Form breiter Bänder zwischen denselben hindurch und 2. sieht man all die Veränderungen an den Alveolen, welche Schimmelbusch als charakteristisch für sein Cystadenoma mammae beschrieben hat, d. h. während ein Theil der drüsigen Bestandtheile durch die Bindegewebsentwicklung zusammengedrückt, verengert und verkleinert erscheint, spielt sich an dem bei weitem grösseren Theil derselben ein Process ab, der darin besteht, dass das Epithel der Alveolen und scheinbar auch der Drüsenschläuche sich enorm vermehrt, so sehr, dass die ganzen Alveolen und Schläuche absolut mit Zellen vollgestopft sind, wobei diese Alveolen eine enorme Vergrösserung erfahren. Trifft man noch die Anfangsstadien des Processes, so kann man an der Gruppirung dieser zellerfüllten Gebilde noch deutlich die Structur des Acinus, d. h. die Zeichnung der Drüsenbeere erkennen, später aber, wenn bei zunehmender Grösse die Alveolen auseinanderrücken, so ist das durchaus nicht mehr so leicht möglich, auch trägt hier noch ein zweiter Umstand dazu bei, die ursprüngliche Form unkenntlich zu machen, indem nämlich ein Zerfall des Zellhaufens eintritt. Wir haben denselben schon früher beschrieben und wollen nur noch einmal constatiren, dass auch hier sowohl der primäre zur Cystenbildung führende Zerfall in der Mitte zu beobachten ist, als auch das Auftreten von verschiedenen Zerfallsherden, wodurch sie wieder die uns bereits bekannte wabenartige Zeichnung erhalten. Dass man es nicht als Uebergang zum Carcinom bezeichnen darf, wenn an vielen Stellen zwischen benachbarten Alveolen die Seitenwand verschwindet, sodass dieselben mit einander confluiren und ein einheitliches, durch eine eigenthümliche Semmelform ausgezeichnetes Bild liefern, ist klar. dagegen finden sich unverkennbare Uebergänge zum Carcinom an anderen

Stellen. Schon bei einzelnen kleinen Alveolen, haufiger noch bei grösseren, gefüllteren sieht man, dass die ursprüngliche runde Form nicht beibehalten worden ist, sondern offenbar ist die Wand durchbrochen und die Zellwucherung streckt unregelmässige Fortsätze in das benachbarte

Fig. 5. Cystadenom, Uebergang in Carcinom. Die von gewucherten Zellen erfüllten Alveolen verlieren ihre regelmässige Form, stellenweise wird die Wand durchbrochen, die Zellen wuchern in das Bindegewebe.

Gewebe hinein. Schon in diesen Randpartien sieht man dann in denselben eben geschilderten Präparaten an anderen Stellen nichts mehr von den ursprünglichen Alveolen, sondern wir finden einfach das Bild eines zellreichen, das Gewebe durchwuchernden Carcinoms. Diese

letzteren Bilder sind in der Mitte der Geschwulst vorherrschend, es findet sich einfach das Bild eines Carcinoma simplex mammae. Dasselbe war auch in den Drüsenmetastasen vorhanden.

Schliesse ich hiermit zunächst nun die Reihe mikroskopischer Beschreibungen ab, so fragt es sich nun, ob es sich in meinen Fällen wirklich um die Schimmelbusch'sche Erkrankung gehandelt hat, es fragt sich 2., was wir uns von dem Wesen dieses Processes für eine Vorstellung machen sollen und es ist 3. die Frage zu beantworten, ob die beim Carcinom geschilderten Processe als secundäre, durch das Wachsthum des Carcinoms hervorgerufene Reizsymptome zu betrachten sind, oder aber ob wir in der Wucherung der Alveolarepithelien das Primäre und in dem Carcinom den Ausdruck des secundären Eindringens der gewucherten Epithelien in das Bindegewebe erkennen sollen. Was die erstere Frage anbetrifft, so glaube ich diese ohne Weiteres bejahen zu dürfen, denn wenn unsere Bilder auch etwas von der Beschreibung von Schimmelbusch abweichen, so thut dies dem Wesen der Sache doch zweifellos nichts. Stand bei Schimmelbusch die Beschreibung jener mit gewucherten Epithelien erfüllten Drüsenalveolen im Vordergrunde des Bildes, so können wir die von uns so häufig beobachteten Cysten mit einfachem Epithelbesatz aber zahlreichen papillären Erhebungen diesen Epithelvermehrungen als principiell identisch an die Seite stellen. Derartige Bilder kennen wir von verschiedenen entzündlichen Processen, wir kennen sie aus anderen cystischen Tumoren (Ovarialtumoren, Pfannenstiel Lehrbuch von Veit) und wir kennen diesen eigenartigen Process der Anordnung neugebildeter Epithelien auch aus den mehr dem Normalen sich nähernden Processen. Um letzteres festzustellen, liegt es für mich am nächsten, hier an den Vorgang zu erinnern, auf welchen ich bei einer Reihe von Versuchen über Netzplastik aufmerksam machen konnte[1]). Wenn nämlich Netz z. B. in eine Magenwunde einheilt, so ist es interessant zu beobachten, wie sich die Epithelisirung des schnell seines Endothels beraubten und entzündlich infiltrirten Netzes vollzieht. Man sieht hierbei ursprünglich von den Rändern der Netzplombe aus das Magenepithel zunächst in Form einer einschichtigen Cylinderzelllage auf das Netz hinüberkriechen. Sehr bald bekommt aber diese Zelllage eine Falte, es erhebt sich nach dem Innern des Magens zu ein Epithelkegel, dessen Inneres durch einige Leukocyten ausgefüllt ist. Sehr bald aber wird aus dieser Epithelerhebung eine richtige kleine Zotte, welche einen bindegewebigen Grundstock besitzt; und sieht man das Endstadium des Processes an, so weit ich es wenig

1) Bruns' Beiträge. Bd. XXV.

stens verfolgt habe, so findet man das enorm geschrumpfte Netzstück bedeckt mit einer Art neuer Magenschleimhaut, welcher allerdings die Muskellage der Submucosa fehlt, die aber der normalen Magenschleimhaut insofern gleicht, als sie 1. eine Reihe von allerdings unregelmässig gestalteten Zotten besitzt und als sie 2. in der Epithelbekleidung der Zotten sowohl, als im Grunde der durch das Zusammenstossen zweier benachbarter Zotten gebildeten Vertiefungen zahlreichen Drüsen bildet. Ich habe auch am angegebenen Orte ein Präparat abgebildet, welches noch ein sehr frühes Stadium darstellte, wo gerade erst auf dem noch nicht vollständig epithelisirten Netz eine einfache Zelllage mit einer einfachen Epithelfaltung erschienen war, wo sich aber bereits unter dieser Zelllage der Durchschnitt eines neu gebildeten Drüsenlumens zeigte.

Die Entstehung eines Tumors ist nun aber nicht eine so abnorme Erscheinung, dass wir nicht in seinem Wachsthum Anklänge an das physiologische Werden erblicken müssten, und so muss ich denn sagen, dass ich in der Art und Weise, wie sich die kleinen Epithelzacken in den wuchernden Alveolen bilden, wie ferner in denselben allmählich bindegewebige Elemente entstehen, genau denselben Vorgang erblicken muss, wie in der Bekleidung und Zottenbildung auf dem Netzstumpf, d. h. mit andern Worten: Die Epithelzacken und bindegewebigen Zotten in den kleinen Mammacysten sind nur ein Ausdruck für die beginnende Epithelvermehrung, sie stehen daher principiell mit der völligen Ausfüllung der Alveolen mit Epithelzellen auf einer Stufe und wir haben daher ein Recht, unsere Fälle als typische Fälle von Cystadenom anzusehen. Wenn nun die Analogie mit der Netzepithelisirung vollständig sein sollte, so müssten wir auch erwarten, dass die Bekleidung der Zotte auch in den Mammacysten im Stande wäre, sich zu Drüsenformationen umzubilden und in der That ist dies auch in schönster Weise zu beobachten, denn diese Ansicht giebt uns die Erklärung für Figur 5, wo wir solche Einstülpungen auf einer Zotte beobachten.

Besteht nun in der Epithelvermehrung die hervorstechendste Eigenthümlichkeit des Cystadenoms, so ist 2. nun die grosse Frage, ob man berechtigt ist, dieselbe als eine entzündliche aufzufassen. König führt zum Beweis dafür an, dass er im interstitiellen Gewebe zahlreiche entzündliche Herde beobachtet habe. Auch Roloff hat solche entzündliche Herde beobachtet und sieht vor allen Dingen in der Verdickung und Sklerosirung des Bindegewebes den Ausdruck eines entzündlichen Processes. Er weist ferner darauf hin, dass wir ja ähnliche Epithelvermehrungen von entzündlichen Processen an

Magen und Darm kennen, so dass es als nichts Auffälliges erschiene, auch bei der Mamma in der Epithelvermehrung das Resultat der Entzündung zu erblicken. Dagegen ist nach meiner Ansicht wohl doch Folgendes zu sagen: es ist nicht zu leugnen, dass Epithelvermehrung auf einen entzündlichen Reiz hin stattfinden kann, aber der gewöhnliche Ausdruck einer Entzündung ist dies nicht, im Gegenteil antworten die drüsigen Organe auf eine Entzündung in der Regel mit einem Untergang ihres Epithels, und bei den in ihrem histologischen Bau der Mamma doch immerhin verwandten Speicheldrüsen kann man z. B. diese Veränderungen, welche zu einem vollständigen Schwund der drüsigen Bestandtheile führen, in sehr interessanter Weise beobachten. Was ferner die interstitiellen Processe im Bindegewebe, namentlich die kleinzelligen Infiltration anbetrifft, so ist sehr schwer zu entscheiden, was Ursache und was Folge oder Begleiterscheinung der sich in den Acinis abspielenden Erkrankung sein würde. Wir wissen ja, welch mächtiges Gefolge von Rundzelleninfiltration einen wachsenden Tumor begleitet und wir müssen die Vermehrung und Neubildung von Zellen im Alveolus in diesem Sinne als Entzündungsreiz gegenüber der Nachbarschaft betrachten: und was die Verdickung des Bindegewebes anbetrifft, so handelt es sich meistentheils um ältere Patientinnen, in denen dies Bindegewebe so wie so an Menge zugenommen hat. Somit glaube ich, dass wir aus dem objectiven mikroskopischen Befunde allein die Frage nach der Bedeutung des Processes nicht werden entscheiden können, sondern dass wir es aus anderen Gesichtspunkten heraus thun müssen. In diesem Sinne glaube ich, dass wir die nahen Beziehungen des Cystadenoms zum Carcinom der Brustdrüse verwerthen können.

Beschäftigen wir uns daher zunächst mit der dritten vorhin aufgeworfenen Frage, ob die dem Cystadenom so ähnlichen Bilder beim Carcinom Symptome eines besonderen Epithelreizes durch das wachsende Carcinom seien.

Diese Ansicht ist sicher nicht ohne Weiteres zu widerlegen, ja sie besteht wohl für einen Theil der Veränderungen zweifellos zu Recht, nur ist es fraglich, ob sie auch für alle Fälle gültig ist. Wenn ein Carcinom in der Brustdrüse beginnt, so fangen die Epithelien der Drüsenalveolen an zu wuchern und es erscheint ganz selbstverständlich, dass sie nicht von Anfang an die Wand der letzteren durchbrechen, sondern sich da ausbreiten werden, wo sie Platz, wo sie den geringsten Widerstand finden, und so wird es ein Stadium geben, wo das Brustdrüsencarcinom dem sogenannten Cystadenom sehr ähnlich aussehen wird. Dass wir dieses Stadium nicht kennen, liegt einfach

in unserer Unfähigkeit, zeitig genug die richtige Diagnose zu stellen und früh genug zu operiren. Es ist also jedenfalls der Gedanke discutabel, ob nicht in einem Theil der Mammacarcinome die mit gewucherten Epithelien erfüllten Drüsenräume nicht die Folge einer Reizung durch das benachbarte Carcinom, sondern selbst den Beginn einer carcinomatösen Wucherung und somit selbständige Carcinomherde darstellen. Dieser Annahme stände allerdings die Anschauung entgegen, dass ein maligner Tumor circumscript, von einem einzigen Herde aus beginnt und sich von da nach allen Seiten hin ausbreitet. Diese Annahme ist keine durchaus zwingende. Hat man mit derselben schon bei der Erklärung des Wachsthums der sogenannten Endotheliome vielfach gebrochen, so ist sie auch für das Carcinom nicht absolut bewiesen. Mag letzteres nun entstehen, wie es wolle, durch den Reiz eines Lebewesens oder durch denjenigen einer unbelebten Materie, durch ein Trauma oder durch eine Disposition, immer wird es sich nicht nur um eine Zelle, um einen Drüsenalveolus handeln, der ins Wachsen geräth, sondern derselbe Reiz, der so zahlreiche Zellen trifft, wird in vielen von ihnen, die als Theile desselben Organismus so nahe mit einander verwandt sind, dieselbe Erscheinung, d. h. gesteigertes Wachsthum hervorrufen und erst im späteren Verlauf, vielleicht durch einen Zufall wird sich dann die eine Zellgruppe stärker differenziren als die andere und ihr so vorauseilen, dass sie scheinbar den Beginn des Tumors darstellt.

Wenn wir ferner in den geschilderten Epithelwucherungen in den Alveolen beim Carcinom nur Reizerscheinungen erblicken, so müssten wir eigentlich erwarten, dass gerade diese Alveolen sich an der Carcinomwucherung nicht betheiligen und doch glaube ich alle Uebergänge von diesen gefüllten Alveolen bis zur wirklichen Carcinomentwickelung beobachtet zu haben, wofür Fig. 5 ein, noch nicht einmal sehr typisches Beispiel giebt.

Ich muss daher sagen, dass ich die gefüllten Alveolarcomplexe beim Mammacarcinom nicht einfach als entzündliche Erscheinungen oder als „Reizerscheinungen" betrachten kann, und was die Frage des Cystadenoms anbetrifft, so ergiebt sich aus dieser Auffassung auf Grund der histologisch vielfach so ähnlichen Bilder, verbunden mit der Thatsache, dass das Cystadenom factisch etwa in 10 Proc. der Fälle in Carcinom überführt, die Ueberzeugung, dass wir es bei dem Cystadenom nicht mit einem entzündlichen Process im gewöhnlichen Sinne des Wortes zu thun haben. Es ist

eine eigenartige Erkrankung des Epithels, aber als solche mit dem Carcinom sehr nahe verwandt.

Sieht man in den sogenannten Cystadenomen einen entzündlichen Process, eine Mastitis, so ist damit gleichzeitig für die Frage der Entstehung des Carcinoms ausserordentlich viel präjudicirt, denn vom Cystadenom zum Carcinom ist nur ein sehr kleiner Schritt: das eine ist wie das andere eine primäre Epithelerkrankung; aber gerade deshalb müssen derartige Erkrankungen um so genauer durchforscht werden, weil sie uns vielleicht für die Entstehung der Carcinome gewisse Aufschlüsse versprechen.

Noch ist auf einen Einwand einzugehen, nämlich auf die Thatsache, dass sich im klinischen Bilde nicht selten schubweise Entzündungserscheinungen an der kranken Brustdrüse geltend machen sollen. Allgemein wird dabei behauptet, dass dieselben namentlich zur Zeit

1) Ich hatte Gelegenheit, ein Mammacarcinom in einem sehr frühen Stadium zu operiren. Die Trägerin war eine 45jährige Dame, die seit Jahren in der linken Brust einen kleinen Knoten hatte, der ihr seit einigen Wochen ein eigenthümliches Gefühl der Spannung verursachte. Drüsen waren nicht vorhanden, der Tumor machte den Eindruck eines Fibroadenoms. Beim Durchschneiden des soeben exstirpirten Tumors weist derselbe einen lappigen Bau auf, doch schien mir ein Läppchen, das auf dem Durchschnitt noch nicht linsengross war, auf Carcinom verdächtig. Ich amputirte die ganze Mamma. Nach einem Jahr fand sich local kein Recidiv, dagegen hatten sich im Laufe der letzten Monate in der Supraclaviculargrube und am Halse kleine, harte, schmerzlose Drüsen entwickelt. Seit jener Zeit habe ich von der Patientin nichts mehr gehört. Bei der mikroskopischen Untersuchung erwies sich der grössere Theil des Tumors als ein sehr drüsenarmes, zum Theil verfettetes Fibroadenom; in jenem kleinen Läppchen war aber gewissermaassen ein reges Leben vor sich gegangen; es fanden sich zahlreiche neugebildete Drüsensprossen, welche stellenweise direct büschelförmig angeordnet waren. Sehr deutlich war in ihnen eine Vermehrung des Epithels ausgesprochen, das mitunter die drüsige Structur durch seine Massenhaftigkeit verwischte und an anderen Stellen bereits atypisch in das Bindegewebe eingebrochen war.

2) Für die Auffassung des Cystadenoms Schimmelbusch als rein entzündlichen Processes macht auch die häufig beobachtete Doppelseitigkeit des Processes gewisse Schwierigkeiten, jedenfalls müsste man dann schon annehmen, dass das infectiöse Material den Drüsen im Blute zugeführt wird, da es doch sehr merkwürdig wäre, wenn mit solcher Häufigkeit ein von aussen kommender Infectionsstoff den Weg in beide Drüsen fände. Dann dürfte es sich wohl aber sicher zum mindesten um keine corpusculären Entzündungserreger handeln, sondern um einen physikalischen oder vielmehr chemischen Reiz. Ob man nun einen solchen Process, der allmählich zur Entartung eines Organs führt, als eine Entzündung bezeichnen soll, ist fraglich, wenn sich auch bei ihm gewisse Zeichen der Entzündung histologisch zeigen. So vollzieht sich z. B. die Involution der Thymus auch histologisch unter einem ähnlichen Bilde, und doch sieht man in diesem histologischen Vorgang gewöhnlich keine Entzündung.

der Menstruation bemerkt worden sind. Die Anamnese meiner Patienten bot hierfür nichts Charakteristisches; wenn aber diese Angabe richtig ist, so ist sie doch ebenso für unsere Auffassung zu verwerthen als für die gegentheilige. Wir können uns vorstellen, dass auf Grund der lebhafteren Durchströmung der Drüse mit Blut zur Zeit der Menses eine Wucherung der irgendwie dazu disponirten Epithelien eintritt. Naturgemäss wird sich diese mit einer Steigerung des intraalveolären Druckes und mit Secretstauung verbinden. Dass dann Schmerzen und andere entzündliche Erscheinungen in der Brustdrüse auftreten, braucht uns nicht mehr zu wundern.

Gruppe B. Das intracanaliculäre Cystadenom.

Die zweite Reihe meiner Tumoren schliesst sich an jene Form der Erkrankungen an, welche Sasse als intracanaliculäres Cystadenom bezeichnet. Ich will gegen diesen Namen, welcher den Process sehr treffend bezeichnet, durchaus nicht Protest erheben, möchte aber mir daran Zweifel zu äussern erlauben, ob die strenge Scheidung, welche fast alle Autoren zwischen Cystadenom Schimmelbusch und dieser Erkrankung machen, gerechtfertigt ist. Zunächst folgen meine eigenen Beobachtungen.

Fall I (hierzu Tafel II). Frau G. I., 60 Jahre alt, war bisher mit Ausnahme von Rheumatismus immer gesund; Kinder hat sie nicht gehabt. Vor 8 Tagen bemerkte sie, dass ihr Hemd gegenüber der linken Brustwarze mit blutiger Flüssigkeit getränkt war. Auf Druck entleerte sich aus der Warze dieselbe Flüssigkeit in Form grosser Tropfen. Schmerzen oder sonstige Beschwerden hat Patientin nie gehabt. Die Untersuchung ergiebt eine kleine Frau in mittlerem Ernährungszustande, an der nichts krankhaft erscheint, als dass sie aus der linken Mamilla, an der sich einige Blutreste befinden, auf Druck ein blutiges Secret, dünnflüssig, aber klebrig in Form grosser Tropfen entleert. So lässt sich jedesmal vielleicht $^1/_2$ ccm ausdrücken. Schmerzen hat Patientin dabei nicht. In der Tiefe der gut entwickelten Mammasubstanz etwa 1 cm unter der Haut liegend, fühlt man ganz deutlich eine leichte Verdickung in dem Mammagewebe, die nicht schmerzhaft ist. Drüsen in der Achselhöhle sind nicht zu fühlen. Aus den noch zu erörternden Gründen wird die Amputation der Brust mit Ausräumung der Achselhöhle gemacht, in der sich geschwollene Drüsen nicht finden. Die Inspection der amputirten Mamma ergiebt im Ganzen absolut gesundes Gewebe, aber dicht unter der Mamilla einen knapp bohnengrossen Tumor, der sich durch sein solideres Gefüge von der Nachbarschaft unterscheidet. Er erscheint auf dem Durchschnitt in Form einer röthlich-weissen Masse, die von einem kleinen, blutig verfärbten Spaltraum durchzogen ist. Auch in den solideren Theilen des Tumors finden sich noch eine Reihe blutiger Stippchen, weitere Structurdetails sind weder mit blossem Auge noch bei Lupenvergrösserung zu erkennen.

Sehr interessant erscheint das Resultat der histologischen Untersuchung. Betrachtet man die gefärbten Schnitte, welche durch die ganze Länge des Tumors geführt werden konnten, mit blossem Auge oder bei Lupenvergrösserung, so entdeckt man in einem blassgefärbten Grundgewebe eine grosse Reihe von unregelmässig gestalteten Hohlräumen, die von einem etwas dunkler gefärbten, schmalen, streifigen Saum umgrenzt sind. Zwischen den Hohlräumen liegen dunkler tingirte Gebilde, welche sich durch ihre charakteristische Form schon als Drüsenbeeren verrathen. In den Hohlräumen aber finden sich solide, rundliche, intensiv gefärbte Gewebspartien, welche von dem Grenzsaum meist durch einen schmalen freien Spalt getrennt sind, oder aber mit ihm in Form eines dünnen Stiels zusammenhängen und die bei näherem Zusehen ebenfalls eine ganze Anzahl feiner runder Lücken enthalten. Diese Befunde werden durch die mikroskopische Untersuchung in folgender Weise ergänzt: Der Tumor lässt die Structur eines fast in jeder Beziehung veränderten Mammagewebes erkennen. Erstens hat offenbar eine starke Vermehrung der Drüsenbeeren stattgefunden, aber diese erscheinen fast nirgends normal, sondern sie treten auf in Form unregelmässig ausgezogener cystisch erweiterter Schläuche, an welche ebenso veränderte, aus Alveolen entstandene Endstücke angesetzt sind. In die Wand dieser schlauchartigen Hohlräume springen sehr vielfach kolbige, aus Bindegewebe mit einer dünnen Epithellage bestehende Hervorragungen ein, die gewöhnlich so breitbasig angelegt sind und aus so kernarmem Bindegewebe bestehen, dass es den Anschein erweckt, als seien dieselben durch Verziehung und Faltung des epithelbekleideten Hohlraumes entstanden und nicht etwa secundär in denselben hineingewachsen. Ausgekleidet sind diese Hohlräume von einem ziemlich niedrigen Cylinderepithel, das stellenweis ganz fehlt, meist aber einschichtig auftritt und mehrschichtig wohl nur da erscheint, wo die Gänge durch einen schiefen Schnitt getroffen sind. Je mehr nach dem Centrum zu, desto mächtiger werden die Erweiterungen der Drüsengänge und desto grösser und kugeliger ihre Endtheile. In der Mitte des Präparats findet man eine Reihe einfacher runder Hohlräume, ohne dass man eine Fortsetzung derselben in Drüsengänge beobachten könnte. Ausgekleidet sind auch diese grossen Cysten mit dem einschichtigen Epithel, aber was ihnen ein besonderes Gepräge verleiht, ist der Umstand, dass sich in ihnen auf dem Durchschnitt scheinbar freiliegende, grosse, runde, gleich zu beschreibende Zapfen finden, während andererseits ähnliche Gebilde von der Wand dieser Hohlräume entspringen und mehr oder weniger breit gestielt in dieselben hineinragen. Den Bau dieser Zapfen kann man einfach so beschreiben, dass man dieselben als Adenome von Mammagewebe bezeichnet, bei denen die Entwicklung des Drüsengewebes diejenige des bindegewebigen Gerüstes so vollkommen verdeckt, dass von demselben nur äusserst wenig zu sehen ist, ein Umstand, der noch dadurch erhöht wird, dass das letztere sehr reich an jugendlichen Zellformen zu sein scheint. Trotzdem kann man erkennen, dass dasselbe sehr blutreich ist, denn man sieht an den mit Formalin gehärteten Präparaten nicht nur zahlreiche Capillaren, sondern es finden sich auch nicht unbeträchtliche Blutungen in das Gewebe hinein.

So lange die Zapfen noch mit der Wand zusammenhängen, ist ihr Aussehen in der Regel etwas anders. Sie bestehen dann gewöhnlich aus einem ziemlich kernarmen bindegewebigen Grundstock, der an seinem, dem freien Lumen zugekehrten Ende aber eine ähnliche adenomatöse Wucherung erkennen lässt, wie wir sie bei den freiliegenden Zapfen beschrieben haben. Aber schon hier muss hervorgehoben werden, dass die Zellwucherung hier nicht immer ganz den strengen Drüsentypus wahrt, sondern dass die Grenzen mitunter so verwischt werden, dass man hier den Beginn eines Carcinoms diagnosticiren könnte. Der Stiel des noch mit der Wand in Zusammenhang stehenden Zapfens ist häufig am unteren Ende so dünn, dass er wie das Product einer seitlichen Umschnürung aussieht. Das Bindegewebe, in das die eben beschriebenen Gebilde eingebettet sind, ist um die einzelnen Hohlräume zunächst in Form einer sehr kernarmen concentrischen Schicht angeordnet, dann folgt ein etwas lebhafter von Kernen durchsetztes, aber durchaus nicht zellreiches Bindegewebe, um die jüngsten Alveolen und Drüsenwege herum findet sich immer eine reichliche kleinzellige Infiltration. Auch in diesem Bindegewebe kann man, wie vorhin, den Reichthum an feinen Gefässen constatiren.

Ich habe diesen Schilderungen wenig hinzuzufügen. Es handelt sich in diesem Fall um ein sogen. intracanaliculäres Cystadenom, also um einen von den Tumoren, welche als ziemlich selten gelten (Kaufmann), jedoch von allen Beobachtern, welche ein einigermaassen reichliches Material besassen, beschrieben worden sind. König, Sasse u. A. stellten ihn, wie schon bemerkt, in einen scharfen Gegensatz zu den Cystadenomen der Mamma, und zwar bemerkt König in seinem Lehrbuch, dass es sich bei diesen Arten von Gebilden ganz im Gegentheil zum sogen. Cystadenom zweifellos um einen echten Tumor handelte. Ich kann, wie gesagt, einen so scharfen Gegensatz zwischen beiden Erscheinungen nicht aufstellen und muss wieder auf das bereits vorhin von mir angezogene Beispiel der Netzepithelisirung hinweisen. Dort konnten wir ausdrücklich constatiren, dass sich das auf das Netz und die neugebildeten Zotten hinüberkriechende Epithel zu Drüsenschläuchen formirt und etwas Aehnliches ist, glaube ich, auch hier der Fall. Wenn wir schon beim Cystadenom gesehen haben, dass sich das neugebildete und vermehrte Drüsenepithel zu Zapfen erhebt, wenn es zu Zottenwucherung ansteigt, so konnte man schon nach der angezogenen Analogie annehmen, dass es auch die Fähigkeit besitzen würde, sich auf diesen Zotten selbst zu Drüsenschläuchen anzuordnen und thatsächlich sahen wir bereits bei einem Präparate von Cystadenom diese Erscheinungen (vgl. Fig. 4). Das intracanaliculäre Cystadenom ist nun weiter nichts als eine Wiederholung dieses letzteren Wachsthumstypus, d. h. auch hier gerathen die Epithelien in Wucherung, aber

sie thürmen sich nicht übereinander, sondern sie bilden zottige, knollige Erhebungen, die sich mit einem bindegewebigen Gerüst versehen, in das hinein sich nun aber wieder das in seinem Wachsthumstrieb noch nicht erschöpfte Epithel stülpt. Dass wir beim intracanaliculären Cystadenom nicht bloss die complicirte, adenomartige Zottenform, sondern auch die einfachen Gestalten finden, wird uns der nächste zu beschreibende Fall lehren. Wenn man in den intracanaliculären Cystadenomen richtige Tumoren erblickt, so bleibt wieder schwierig zu erklären ihr multiples Vorkommen, wofür Sasse noch ein viel prägnanteres Beispiel liefert, als ich es im obigen Fall thun konnte. Bei der Annahme, dass es sich um einen ähnlich diffusen Process handelt, wie bei dem gewöhnlichen Cystadenom, ist das multiple Vorkommen dieser kleinen Geschwülste, die theils in mikroskopischer Feinheit erscheinen, theils bereits grob makroskopisch sichtbar sind, nicht wunderbar.

Ausgezeichnet ist freilich der zur Bildung des intracanaliculären Cystadenoms führende Process durch die Zähigkeit, mit welcher die Drüsenepithelien ihre ursprüngliche Wachsthumsrichtung d. h. den Drüsentypus beibehalten. Es verräth sich letzteres auch in der Form der malignen Entartung, welche diese Tumoren eingehen können. Ich verfüge über 2 Beobachtungen von sog. Adenoma destruens mammae, einer Tumorform, welche, wie ich glaube, aus dem intracanaliculären Cystadenom abzuleiten ist und ich will sofort noch über eine dritte Beobachtung berichten, welche nach meiner Ansicht diesen Uebergang zwischen einfachem intracanaliculärem Cystadenom und destruirendem Process zeigt.

Bezüglich des letzteren will ich nur vorausschicken, dass ich in diesem Fall die histologisch richtige Diagnose schon vor der Operation daraus stellte, dass sich bei der Patientin spontan, aber noch mehr bei leichtem Druck eine ziemlich dünnflüssige blutig-schleimige Flüssigkeit aus der Mamilla entleerte. Ich hatte dieses Symptom schon bei der Frau G.[1] kennen gelernt und es auf die Menge der im Tumor vorhandenen und in nächster Nachbarschaft grösserer, mit der Mamilla communicirender Hohlräume liegenden Gefässe bezogen. Ich habe dann auch gefunden, dass Sasse in seiner Arbeit ebenfalls dieses Symptom der Blutung aus der Mamilla für die Diagnose der intracanaliculären Cystadenome verwerthet. Ausser dem gleich zu beschreibenden verfüge ich auch noch über einen dritten durch die Blutung aus der Mamilla auffälligen Fall, der zwar durch die Operation nicht verificirt worden ist, der doch aber so geartet war, dass

auch hier die Diagnose recht sicher erscheint. Es betraf diese Beobachtung eine ca. 40jährige, eben verheirathete Frau, die zu ihrem Hausarzt gekommen war, weil sie seit einiger Zeit aus der linken Brustwarze blutete. Der sehr gewissenhafte und ausserordentlich tüchtige College hatte bei der Untersuchung keinen Tumor gefunden, hatte aber die Patientin unter dauernder Beobachtung gehalten. Ab und zu, in der letzten Zeit täglich, fanden sich Blutspuren in der Wäsche. Ungefähr nach 3/4 Jahren, nachdem die Patientin geboren hatte, wurde mir die Frau vorgestellt, nachdem auch schon der College bei ihr einen Tumor gefühlt hatte. Es fand sich ein haselnussgrosser, deutlich cystischer Tumor, der sich fast ganz durch Druck entleeren und eine dunkelrothe blutige, sehr dünne Flüssigkeit zur Mamilla abfliessen liess. Leider wurde die von mir vorgeschlagene Operation verweigert, doch zweifle ich nach Anamnese und Befund nicht an der Diagnose intracanaliculäres Cystadenom, insofern ich eben das Abfliessen einer relativ reichlichen, blutig verfärbten, aber schleimigen klebrigen Flüssigkeit für diese Tumoren für charakteristisch halte, wenigstens habe ich bei anderen Geschwülsten der Mamma, speciell niemals bei Carcinom einen derartigen reichlichen Abgang von blutiger Flüssigkeit beobachtet.

Einmal allerdings habe ich eine grössere mit einer ähnlichen Flüssigkeit gefüllten Cyste beim Carcinom gesehen, aber da war das Verhältniss umgekehrt, es hatte sich der Krebs aus der Wand der primär angelegten Cyste selbst entwickelt. Ich möchte nur noch bemerken, dass mir die relativ freie Communication, welche die Cysten des intracanaliculären Cystadenoms mit der Aussenwelt haben, doch gegen die Ansicht von Sasse zu sprechen scheint, als ob diese Cystenbildungen nur lediglich durch Secretstauung in Folge Verlegung der Ausführungsgänge durch das in der Wand entstehende Adenom hervorgerufen seien. Dagegen spricht eben der Umstand, dass sich das Secret, wie es scheint, in den weitaus meisten Fällen wenigstens theilweise auch spontan durch die Mamilla entleert, so dass der Innendruck an und für sich gering ist.

Die Bildung des Cystenraumes geht nach meiner Ansicht gleichzeitig mit der Entstehung des Adenoms vor sich durch Wachsthum der sich nebeneinander legenden Epithelzellen.

Fall II. (Uebergang eines intracanaliculären Cystadenoms zum Carcinom bezw. destruirenden Adenom der Mamma).

Frau St. 2 50 Jahr alt, aus gesunder Familie stammend, bisher immer gesund, hat 3 Kinder gehabt, die sie selbst gestillt hat, keine Mastitis; seit 6 Wochen bemerkt sie aus der linken Mamilla das Abfliessen von

blutiger Flüssigkeit, die sowohl spontan tropfenweis hervorsickert, als sich auch auf Druck in etwas grösseren Mengen entleeren lässt.

Mittelgrosse, kräftige, gesund aussehende Frau, ziemlich corpulent, innere Organe gesund, menstruirt nicht, Unterleibsorgane ohne Befund. In der linken Mamma findet sich dicht neben der Mamilla ein etwa haselnussgrosser, harter, verschieblicher Tumor, nicht deutlich gegen die

Fig. 6.

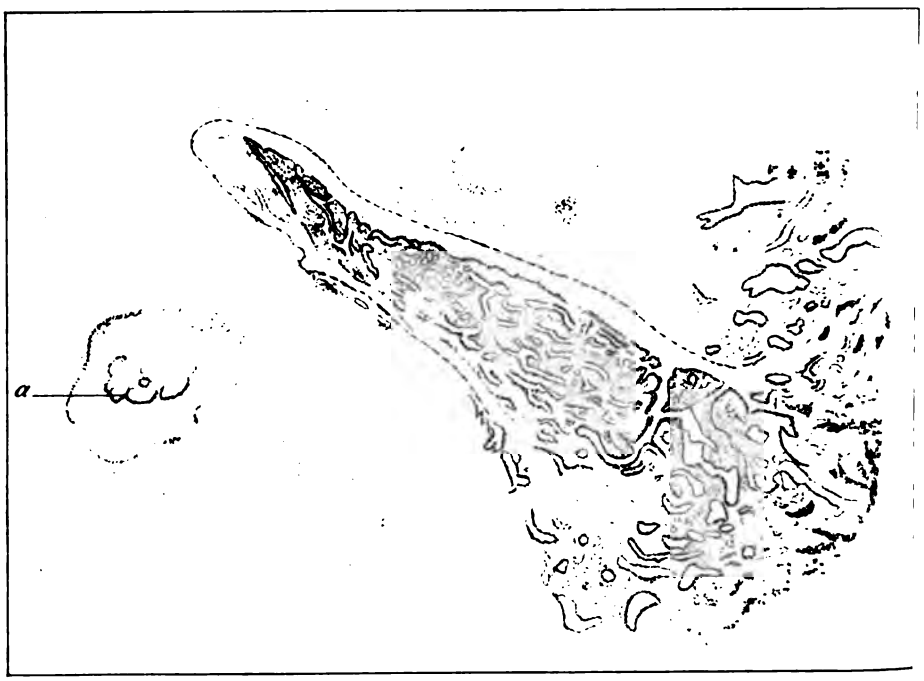

Grosser intracanaliculärer Zapfen, dessen Stiel bereits von Drüsenwucherungen durchbrochen ist. Bei *a* isolirt liegender, mit grossen Epithelien bekleideter „blattartiger" Zapfen.

Umgebung abgrenzbar, nicht mit der Haut verwachsen, auf Druck nicht schmerzhaft. Drüsenschwellungen nicht vorhanden. Bei Druck auf den Tumor fliessen aus der Mamilla einige Tropfen blutiger Flüssigkeit von schon beschriebener Beschaffenheit. Amputation der Mamma mit Eröffnung der Achselhöhle, in der Drüsen nicht gefunden werden. Der fragliche Tumor ist auf dem Durchschnitt deutlich gegen die Nachbarschaft abgegrenzt, ist grauweiss, lässt mehrere feine mit Blut gefüllte Spalten erkennen.

Wenn ich eine Beschreibung der histologischen Structur dieses Tumors geben wollte, so müsste ich zunächst, was ich über den vorigen Tumor G., gesagt habe, Wort für Wort wiederhohlen.

In der That ist der Tumor St.2 in der Hauptsache ganz das Abbild des vorigen, nur vielleicht mit dem Unterschiede, dass das Bindegewebe bei St.2 etwas zelliger und der ganze Tumor etwas blutreicher war, als G.1. Aber es besteht allerdings ein cardinaler Unterschied und das ist der, dass die eigenthümliche Drüsenentwicklung, die wir bei G.1 auf die intracanaliculären Zapfen beschränkt fanden, sich hier auch auf

Fig. 7.

Aus demselben Präparat wie Fig. 6. Grosser Hohlraum von einem Rankenwerk von Zotten durchzogen, welche durch ihre vielfache Theilung und Verschlingung Drüsen vortäuschen.

das intercanaliculäre Bindegewebe fortpflanzt und zwar offenbar so, dass diese Drüsenentwicklung in dem wandständigen Zapfen so lebhaft vor sich geht, dass sie denselben durchdringt, bis sie den Stiel erreicht, diesem eine Zeit lang folgt, ihn auch überschreitet und nun in das zwischen den Drüsencanälen gelegene Bindegewebe eindringt. Ausserdem finden sich in diesem Tumor aber noch Stellen, die ein ganz anderes, uns bisher nicht bekanntes Bild darbieten. Diese Stellen sind folgende: es sind runde, von mässig breiten concentrischen Bindegewebslagen umgebene

Hohlräume, die durchzogen sind, von einem ganzen Gewirr von vielfach sich verzweigenden und mit einander verwachsenen Bindegewebsfasern, die selten in Form etwas dickerer Stränge, meist in Gestalt feinster und zierlichster Fibrillen den Hohlraum durchziehen und ihn in ein ganzes System feiner Maschenräume theilen, die zuweilen spaltförmig und poly-

Fig. 8.

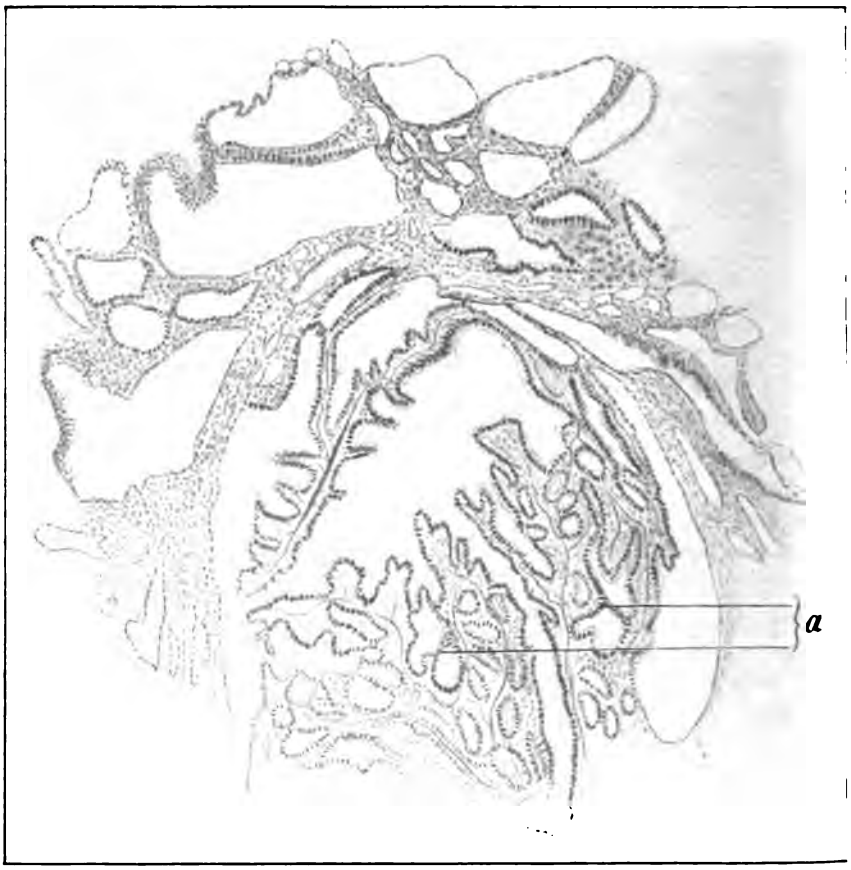

Dasselbe Präparat wie Fig. 7. Beginnende Rankenbildung. Bei *a* beginnen benachbarte Epithelsprossen mit einander zu verschmelzen.

gonal, mitunter aber fast rund erscheinen. In den Fibrillen sind bei van Gieson'scher Färbung dunklere Striche zu sehen, die Gefässen zu entsprechen scheinen. Nach beiden Seiten hin sind die Fibrillen besetzt von einem sehr schön ausgebildeten hohen Cylinderepithel, dass so wohl geordnet erscheint, dass das ganze Bild den Eindruck macht, als habe man es hier mit einem Querschnitt durch mannigfaltig gestaltete, eng an-

einander liegende Drüsenschläuche zu thun. Derartige Hohlräume finden sich nun, durch lockeres Bindegewebe getrennt, ziemlich zahlreich bei einander. In einigen aber von ihnen ist das Epithel so vermehrt und das Bindegewebsstützgerüst tritt so zurück, dass, während die Zellen sich gleichmässig abplatten, diese Stellen einfach aussehen wie Krebsalveolen; allerdings respectirt die Neubildung an diesen Stellen immer die ursprünglichen Grenzen insofern, als die bindegewebige Grenzschicht niemals durchbrochen war.

Nicht ganz leicht ist die Erklärung für diese Erscheinungen zu geben. Nach meiner Ansicht kann es sich hierbei aber bloss um zwei

Fig. 9.

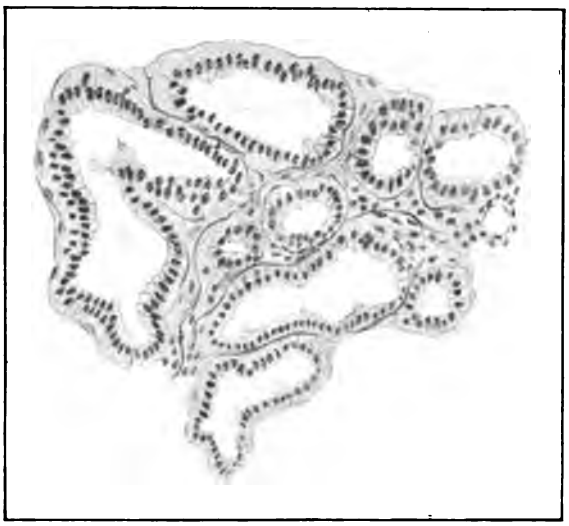

Dieselbe Stelle wie Fig. 7 bei starker Vergrösserung.

Dinge handeln, entweder verdanken diese zuletzt (Fig. 7—9) beschriebenen Bildungen ihre Entstehung der drüsenförmigen Epithelwucherung, wie wir sie bei Durchbrechen des Stieles der in die Cysten hineinragenden Zapfen beobachtet haben, d. h. nachdem der Stiel durchbrochen ist, bilden sich immer zahlreichere Drüsenformen, wobei ihre bindegewebigen Zwischensepten zusammenrücken — dagegen spricht aber die ausserordentlich regelmässig runde Begrenzung des Gesammtherdes —, oder die Gebilde entstehen von vornherein in Cysten in zweierlei Weise und zwar 1. dadurch, dass in den Innenraum derselben massenhaft kleine Zotten hineinwuchern, die sich theilen und mit einander in der Weise verwachsen, dass nachträglich das eigenthümliche binde-

gewebige Maschenwerk herauskommt, das natürlich auf beiden Seiten d. h. nach dem freien Lumen der Gewebsmaschen zu, von Cylinderzellen besetzt sein muss: — ich glaube derartig - die Anfänge des Processes mehrfach in meinen Präparaten gesehen zu haben — und zweitens handelt es sich wohl auch vielfach bei diesen Processen wieder um secundäre Drüseneinstülpungen in die gewucherten Zotten, also um wirkliche intracanaliculäre Cystadenome.

Im Uebrigen möchte ich den Bau des beschriebenen Tumors durch die Abbildungen Fig. 6 bis 9 illustriren, von denen Fig. 6 das Durchbrechen des Stiels eines intracanaliculären Adenoms durch die Drüsenwucherungen zeigt, während Fig. 7 bis 9 jenes Rankenwerk von Bindegewebe mit Cylinderzellen besetzt im Cystenhohlraum zeigt. Auf Fig. 6 erscheint bei *a* noch ein besonderer Zellcomplex, es ist eine mit mächtigen Zelllagen bedeckte frei in einen Hohlraum ragende Zotte.

Interessant werden die intracanaliculären Cystadenome nun aber wie schon bemerkt, ferner durch ihre nahen Beziehungen zum destruirenden Adenom der Mamma (vergl. Häckel[1]), Sasse).

Von diesen destruirenden Adenomen habe ich bisher 2 operirt, aus deren Vorgeschichte ich nur Weniges anzuführen habe. Es handelt sich beide Male um Frauen mittlerer Jahre, das eine Mal um eine 44 jährige, unverheirathete Nullipara, das zweite Mal um eine 42 Jahre alte Frau, die 10 mal geboren hatte. Beide Frauen waren vorher gesund gewesen, die verheirathete hatte ihre Kinder selbst gestillt, sie hatte niemals eine schlimme Brust, bei der unverheiratheten Frau L. 1 bestand seit einigen Monaten eine Verhärtung in der rechten Brust, die die Patientin ursprünglich aus Furcht verheimlicht hatte, bis sich Schmerzen einstellten, welche die Patientin zum Arzt führten. Bei der zweiten Frau B. 4 war vor 2½ Monaten im achten Monat der letzten Gravidität ein Knoten in der rechten Brust bemerkt worden, welcher schnell wuchs, während nach und nach auch Knoten in der Achselhöhle sich bemerkbar machten. Bis zum Ende der Schwangerschaft erreichte die Anschwellung in der Brust eine enorme Grösse, doch stillte Patientin noch über 4 Wochen ihr Neugeborenes, ehe sie nach Breslau kam. Nach der Entbindung soll der Tumor wieder kleiner geworden sein.

Für die Untersuchung boten beide Tumoren ein etwas verschiedenes Bild. Bei L. 3 ist die rechte Brustwarze etwas eingezogen. Die Mamma ist in einen reichlich faustgrossen derben Tumor verwandelt.

1) Haeckel, Langenbeck's Archiv. Bd. XLVII.

der mit der Unterlage nicht verwachsen ist. Die Haut über demselben ist leicht geröthet, gespannt und nicht faltbar. In der Achselhöhle sind 2 kleine, derbe Drüsen zu fühlen. Bei Frau B.4 fand sich die rechte Brust in einen mächtigen Tumor verwandelt, der nahezu mannskopfgross, mit der ödematösen Haut ziemlich innig verwachsen war, während er sich gleichfalls nur mit dem Pectoralis zusammen verschob. Die Mamilla war nicht eingezogen, in der Achselhöhle war ein mächtiges Drüsenpacket zu fühlen, die Schlüsselbeingruben waren frei.

Beide Tumoren wurden, wie üblich, im Zusammenhang mit einem grossen Hautstück und dem grösseren Theil des Musculus pectoralis major, sowie dem Fett der Achselhöhle entfernt. Das subcutane Fettgewebe erwies sich im Fall B.4 als ödematös durchtränkt, das Messer gerieth mehrmals in erhaltenes Mammagewebe, aus welchem Milch abfloss. Heilung erfolgte in beiden Fällen glatt. Patientin L.3 ist jetzt nach über 3 Jahren recidivfrei. Bei Patientin B.4 hat sich nach ½ Jahren ein Recidiv in der Narbe und in der Supraclaviculargrube entwickelt, das operirt wurde, seitdem bin ich ohne Nachricht von der Patientin, doch fürchte ich, dass ihr Schicksal sich nicht wird haben aufhalten lassen.

Die Besichtigung der Präparate ergab Folgendes: die Mamma bei L.3 war in einen gleichmässigen Tumor verwandelt, von fast rein weisser Farbe und markigem Gefüge, in dem man Structuren makroskopisch nicht zu erkennen vermochte. Nach allen Seiten gut abgegrenzt, war er mit Haut und Muskelfascie nicht verwachsen. Inmitten der Geschwulst fand sich plötzlich ein centraler, circa kastaniengrosser rundlicher Kern, welcher durch seine Färbung und seine zierliche Zusammensetzung sich lebhaft von dem gleichmässigen Weiss der Umgebung unterschied. Diese Partie hatte auf dem Durchschnitt eine fast kreisrunde Form, deren Begrenzungslinie aber nicht gleichmässig verlief, sondern zahlreiche wellen-, bezw. bogenförmige Ausbuchtungen zeigte.

Die Farbe dieses Abschnittes wechselte von einem deutlichen Grauschwarz in den Grenzbezirken bis zu einem weisslichen Grau der centraleren Partien. Ueberall war aber zu erkennen, dass der Farbstoff streifen, -bezw. punktförmig angeordnet sein musste, wenigstens sah man zahlreiche dunkel pigmentirte Leisten durch das Gebilde hindurchziehen, wodurch es ein eigenthümlich drüsenförmiges Aussehen erhielt. In den Lymphdrüsen dieses Falles zeigten sich Tumorenmetastasen, die sich makroskopisch in nichts von dem Aussehen gewöhnlicher Krebsmetastasen unterschieden.

Der zweite Tumor bot auf seinem Durchschnitt ein sehr buntes Bild, das uns in seiner Deutung und Beschreibung aber keine sehr grossen Schwierigkeiten mehr darbietet, weil es ziemlich genau die Verhältnisse der vorigen Geschwulst wiederholte, nur mit dem Unterschiede, dass sich das, was dort in einfacher Bildung vorhanden war, hier in mannigfacher

Wiederholung präsentirte, d. h. die Geschwulst bestand aus einer grossen Anzahl von rundlichen, verschieden grossen, dunkel pigmentirten, drüsenartig aussehenden Knoten, welche in eine derbe, mehr weissliche Grundmasse eingebettet waren. Thatsächlich entsprach Form, Anordnung und Färbung der einzelnen Bildungen ziemlich genau dem vorhin beschriebenen pigmentirten Knoten in der vorigen Brustgeschwulst, nur eben mit dem Unterschied, dass hier ein Theil der Knoten bereits erweicht und zerfallen war. Die Begrenzung dieser Knoten war meist eine sehr scharfe und nur an seltenen Stellen schien ein Durchbruch in das umgebende Grundgewebe stattgefunden zu haben. Dieses letztere unterschied sich allerdings etwas von demjenigen im vorigen Falle: Während nämlich dieses durchaus gleichmässig, homogen erschienen war, konnte man in jenem eine Anzahl streifiger, wahrscheinlich bindegewebiger Züge erkennen, in welchen eine Anzahl weisslichgelber Stippchen auffielen. Nur an den Stellen, wo die Knoten in das Grundgewebe durchbrochen waren, zeigte letzteres eine ziemlich homogene derbe Beschaffenheit. Im Ganzen war die Consistenz dieses Gewebes überhaupt fest und derb, nirgends erweicht, offenbar war es sehr gefässarm. Die Achseldrüsen dieses Falles waren fast ganz in markige rein weisse Tumoren verwandelt.

Ich muss gestehen, dass ich nach dem makroskopischen Aussehen der durchschnittenen Tumoren nicht in der Lage war, eine histologische Diagnose zu stellen, da mir ähnliche Bilder bisher nicht bekannt waren. Mit einiger Spannung ging ich daher an die mikroskopische Untersuchung, zu welcher zuerst Schnitte aus den scheinbar drüsigen Theilen verwandt wurden. Wie erstaunte ich aber, als ich in beiden Tumoren genau dieselben Verhältnisse antraf, wie ich sie im Kleinen schon in Fall St.2 gesehen hatte; diese Theile der Tumoren nämlich erwiesen sich zusammengesetzt aus einem System von Cysten, die erfüllt waren mit einem vielfach verzweigten, feinen, maschenbildenden und mit hohen Cylinderzellen besetzten Bindegewebe, welches durch seine Anordnung und dendritischen Verzweigungen ganz den Eindruck eines Systems von Drüsenschläuchen hervorbrachte. Diese runden, zusammengesetzten, drüsenähnlichen Bezirke waren verschieden gross. Erreichte ein Theil von ihnen eine solche Grösse, dass er bei schwacher Vergrösserung bereits das Gesichtsfeld überragte, so waren dieselben doch stellenweis so klein, dass sie dicht gedrängt in einem Gesichtsfeld lagen und oft von ihnen 6—10 gezählt werden konnten. Sie waren von einander dann getrennt durch stellenweis sehr stark kleinzellig infiltrirtes Bindegewebe, das zunächst die einzelnen drüsenähnlichen Gebilde concentrisch umschloss und sich dann zwischen denselben in Form langfasriger Fibrillen ausbreitete. Die so beschaffenen Stellen erweckten einen exquisiten Drüsenanschein und hätten bei oberflächlicher Betrachtung als Schnitte aus einem drüsigen Organ, z. B. den Speicheldrüsen gelten können. Den Beweis dafür, dass die drüsenartigen Bildungen aus einer Sprossung von Cylinderzellen bekleideten Bindegewebe innerhalb von Cystenräumen ihre Entstehung verdankten, konnte man darin erblicken, dass an sehr vielen Stellen noch nicht dieses enggedrängte Rankenwerk vorhanden war, welches die ganze Cyste ausfüllte, sondern dass sich durch den Hohlraum an vielen Stellen nur ein spärliches Gitterwerk hindurchzog, welches die Unter-

scheidung der einzelnen Abtheilung leicht ermöglichte. Die Innenwand der Cyste selbst zeigte in der Regel keinen Epithelbelag. In den bindegewebigen Septen des Hohlraumes war spärliches scholliges Pigment vorhanden, extracellulär liegend. Ebenso fanden sich in den maschenförmigen Hohlräumen zahlreiche Blutaustritte, welche, wie es schien, wesentlichen Antheil an der dunklen Färbung der Tumoren ausmachten. Die kleinen Cysten zeigten die Verhältnisse am deutlichsten. Hier sah man

Fig. 10.

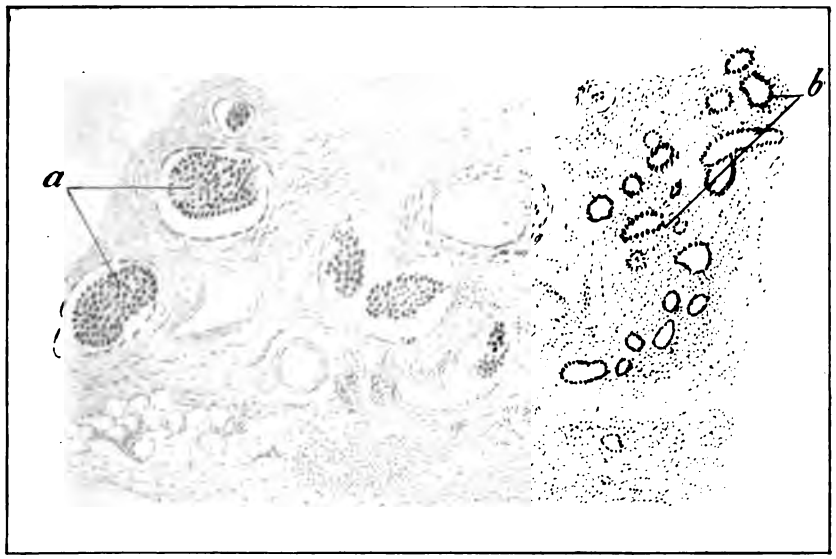

Aus dem Zwischengewebe eines destruirenden Adenoms. Man sieht auch hier Tumorelemente, und zwar entweder in Form kolbiger „encystirter" Zapfen (*a*) oder neugebildeter Drüsen (*b*).

zuweilen nur eine einzelne mehrfach getheilte Sprosse in das Lumen hineinragen oder man traf einen Hohlraum, in welchem ein kolbiges Gebilde freilag, mit grossen Zellen bekleidet, in dem ich einen Durchschnitt einer freiliegenden Zotte vermuthe. Interessant war die Untersuchung des Zwischengewebes. Dasselbe erwies sich in beiden Fällen verschieden gestaltet, in dem Falle L. 3 wies es im Grossen und Ganzen nur wenig veränderte Mammabestandtheile auf, welche in ein derb faseriges Bindegewebe eingelagert waren. Es glich so ziemlich einer senilen Mamma mit leichter Erweiterung der Drüsenschläuche. Das dieselben umgebende Bindegewebe überwog mächtig an Masse und war sehr kernarm. Anders war es im Falle B. 4. Auch hier gab es Stellen, welche dem Gewebe einer senilen Brustdrüse vollkommen glichen. Das war aber der kleinste Abschnitt. In der überwiegenden Masse war in diesem Falle auch ausserhalb der früher beschriebenen Knollen das Gewebe mit Tumorelementen

durchsetzt und zwar fanden sich dieselben in mehreren verschiedenen Anordnungen, einmal sah man zwischen den Bindegewebsbündeln wieder exquisite Drüsenformen, ohne dass dieselben aber etwa in ihrer Anordnung einem Complex normaler Alveolen oder Drüsenschläuche entsprochen hätten, so dass sie wohl als Neugebilde angesehen werden mussten. In anderen Fällen sah man im Bindegewebe einfach runde, epithellose oder, wie es schien, endothelbekleidete Hohlräume, in welchen frei im

Fig. 11.

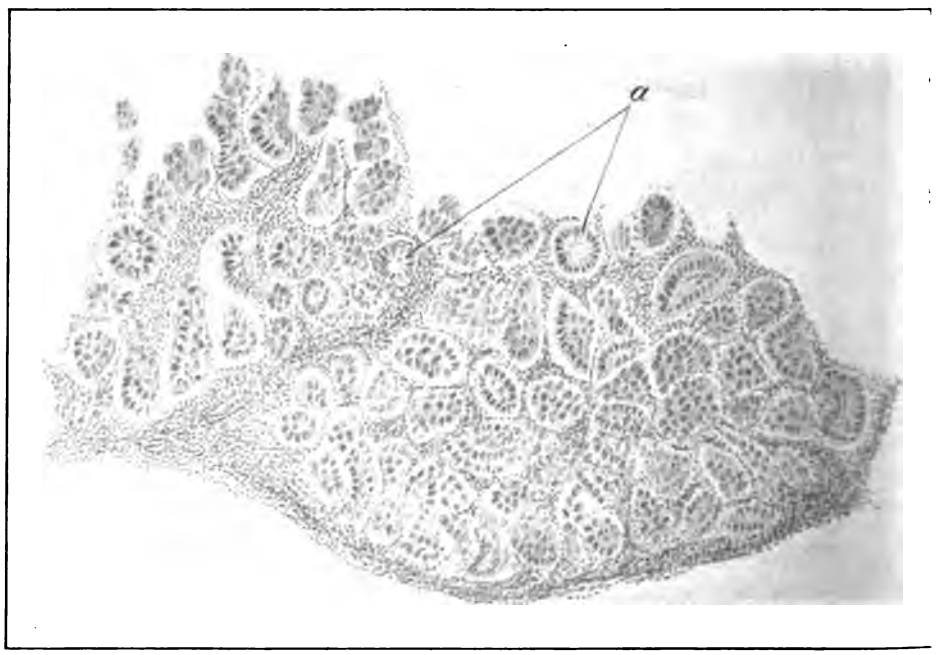

Drüsenmetastase eines destruirenden Adenoms. In der Anordnung der Epithelien ist die Drüsenform beibehalten.

Lumen liegend blattartige (blumenkohlartige) Büschel eng aneinander gelagerter, ziemlich grosser Zellen mit grossen Kernen zu finden waren. Nicht immer konnte man in den Büscheln ein bindegewebiges Gerüst nachweisen, aber an anderen Stellen war dasselbe deutlich und man konnte wohl nicht irren, wenn man in diesen Gebilden die Durchschnitte ähnlicher Zapfen erblickte, wie bei Fig. 6. Diese blattartigen Büschel entsprachen den Stellen, wo man mit blossem Auge bereits die eigenthümlichen weisslichen Stippchen zwischen den Bindegewebsfalten gesehen hatte. Noch gab es schliesslich Stellen, welche einen exquisit carcinomatösen Bau darboten. Makroskopisch waren dieselben nicht zu erkennen, wenn sie auch ein etwas gleichmässigeres Aussehen darboten als das übrige Zwischengewebe. Jedenfalls konnte man nicht immer darauf

rechnen, von vornherein eine solche Stelle finden zu können, um sie zum Zwecke der mikroskopischen Untersuchung herauszuschneiden. Eigenthümlich war, dass die zu mächtigen Lagern angeordneten Carcinomzellen zum grossen Theil der Nekrose verfallen waren, welche hauptsächlich

Fig. 12.

Drüsenmetastase eines destruirenden Mammaadenoms. Die Anordnung der Epithelien entspricht mehr dem Carcinomtypus, stellenweise sieht man noch (*a*) ähnliche Zapfen, wie im Haupttumor.

die centralen Partien ergriffen hatte und eine Randzone meistens frei liess. Wenn man nicht genau beobachtete, konnte man die letzteren dann für schlauchartige Zellzüge halten, welche sich durch das Gesichtsfeld zogen und dem ganzen Präparat ein eigenthümlich an ein Endotheliom

erinnerndes Gepräge gaben. Zweifellos aber waren diese Bildungen an und für sich nur Kunstproducte und durch den Zerfall der mittleren Zellpartien bedingt.

Noch ein Wort muss über die Drüsen in beiden Fällen gesagt werden. Wie bereits bemerkt, boten dieselben makroskopisch nichts, was sie von einer Carcinommetastase in einem gewöhnlichen Fall von Mammacarcinom unterschieden hätte. Mikroskopisch war die Sache ganz anders. Im Falle L_3 war die Lymphdrüse vollkommen erfüllt mit Tumormassen, welche sich auf den Durchschnitt in Form von Drüsenschläuchen, die aus Cylinderzellen gebildet waren, präsentirten. In dem Fall B_4 waren ähnliche Bildungen vorhanden, doch trafen wir auch hier wieder jene Zellbüschel von Blattform, deren Rand von deutlichen Cylinderzellen gebildet war, die wir schon in dem Zwischengewebe dieses Tumors beschrieben haben. Andere Stellen der Drüse zeigten den gewöhnlichen Bau eines Carcinoma simplex.

Die Entstehung dieser destruirenden Adenome ist nach meiner Ansicht so zu verstehen: Sie stammen ab von den intracanaliculären Cystadenomen. Wir sahen in ihnen eine Anzahl von Hohlräumen mit eigenthümlich blumenkohlartigen Epithelhaufen. Das sind offenbar freie, in das Lumen cystisch erweiterter Drüsenschläuche einspringende Zottengeschwülste, wie wir sie von den intracanaliculären Cystadenomen her kennen. Im übrigen erhalten die destruirenden Adenome ihr charakteristisches Gepräge von den eigenthümlichen Drüsenformen, die ihren Hauptbestandtheil ausmachen. Ein Theil von diesen sind wohl echte Drüsenbildungen (vergl. Fig. 10), welche entstehen, indem sich auf intracanaliculären Zotten-Geschwülsten Drüsen bilden, die auch den Stiel durchbrechen können (vergl. den Uebergangsfall S. 535) und in das benachbarte Bindegewebe einwuchern, während die in letzterem zu beobachtenden Drüsen auch häufig entstehen mögen durch einzelne in die Nachbarschaft verschleppte Zellen ebenso wie die drüsenförmigen Metastasen in den Lymphdrüsen. Der grössere Theil der drüsigen Bildungen ist aber insofern ein Kunstproduct, als sie vorgetäuscht werden oder entstehen durch vielfache Verschlingung und Verwachsung eines mit hohen Cylinderzellen besetzten und von der Wand von Cysten entspringenden Bindegewebes, wobei es vorkommen mag, dass dieses Rankenwerk das Cystadenom durchbricht und in das Zwischengewebe einwuchert. Die Entwicklung dieses Rankenwerkes sehen wir auch in dem Fall S. 535, den wir als Uebergang zwischen einem intracanaliculären Cystadenom und destruirendem Adenom bezeichneten, wir fanden aber auch bei den einfachen Cystadenomen (Schimmel-

busch) Analogien hierzu in der Form der in das Cysteninnere hineinwuchernden Epithelzotten. Es zeigt dies also, wie nahe alle diese Processe mit einander verwandt sind. Trotzdem steht das destruirende Adenom dem intracanaliculären Cystadenom näher, denn es ist wie dieses ausgezeichnet durch die Zähigkeit, mit welcher die wuchernden Zellen ihren Drüsentypus festhalten, wobei sich freilich, wie Fall B.4 lehrt, Ausnahmen, atypische Wucherung, d. h. Uebergänge in das Carcinom finden.

Was sich in den Drüsenmetastasen findet, das hängt von den verschleppten Zellen ab. Gehörten dieselben zu den Zellen mit zwar unendlichem Wachsthumstrieb aber unveränderter Wachsthumsrichtung, so erhalten wir richtige Drüsenformen in den Metastasen oder jene blättrigen, zottigen Gewächse auch in den Lymphdrüsen; war auch die Wachsthumsrichtung bereits pathologisch, so zeigt auch die Drüsenmetastase bereits das Bild des Carcinoms.

Wir fanden also:

1. Cystadenoma Schimmelbusch: Epithelwucherung bis zum völligen Ausguss der Alveolen, Epithelpapillen mit und ohne Bindegewebe, drüsentragende Zotten; Uebergang zum Carcinom.
2. Cystadenoma intracanaliculare. Drüsenbildende (adenomartige) multiple Geschwülste von einer Cystenwand entspringend. Der Stiel kann von den Drüsenwucherungen durchbrochen werden, Uebergang zum Adenoma bezw. Adenocarcinoma destruens. Diese Uebergangsformen und das destruirende Adenom noch weiter ausgezeichnet durch ein eigenthümliches Rankenwerk epitheltragender Zotten. Letztere in Parallele zu setzen mit den Zotten des Cystadenoms (Sch.)

Es sind, wie man vielleicht aus der Beschreibung, mehr jedenfalls aus den Zeichnungen sieht, zwischen diesen Krankheitsbildern so vielfache Uebergänge vorhanden, dass ich dieselben als genetisch zusammengehörig betrachte, jedenfalls das Cystadenom nach Schimmelbusch und die multiplen intracanaliculären Cystadenome nur als verschiedene Typen desselben Processes auffasse, eines Processes, welcher, wie schon von vielen Autoren hervorgehoben worden ist, grosse Aehnlichkeit zeigt mit Erkrankungen, wie wir sie an einem der Mamma verwandten Organ kennen, dem Ovarium. In der That werden jedem, der z. B. die ausgezeichnete Darstellung dieses Capitels von Pfannenstiel im Handbuch von Veit liest, die Vergleichungspunkte sich aufdrängen. Ich halte es daher für angemessen, sich auch in der Nomenclatur an diese Vorbilder anzulehnen und schliesse mich denen an, welche den Namen Cystoma mammae für das Cystadenoma nach

Schimmelbusch eingeführt wissen wollen, worunter ich allerdings auch noch die multiplen intracanaliculären Cystadenome begreife.[1])

Die Erklärung wird also folgendermassen lauten:

Das Cystoma mammae ist eine häufig unter dem Bilde schubweis einsetzender Entzündungen verlaufende und zu multiplen Cystenbildungen in der Mammasubstanz führende Erkrankung, welche unabhängig von überstandenen Geburten Individuen der mittleren Jahre befällt, sehr häufig in beiden Brüsten gleichzeitig oder nach einander auftritt und charakterisirt ist durch eine Wucherung von Drüsenepithelien, die entweder in Form gleichmässiger Ausfüllung der Alveolen und Schläuche, theils in Gestalt multipler papillärer Excrescenzen und Epithelzotten auftritt, ja auch zur Entstehung adenomähnlicher intracanaliculär gelegener Gebilde führt. Durch Wucherung und Zerfall der Epithelien sowohl wie durch Secretion der überlebenden bilden sich die Cysten, deren Epithelien sich bei weiterem Wachsen der Cyste abplatten und ganz verloren gehen können. Eine Betheiligung des Bindegewebes im Sinne einer Entzündung ist vielfach vorhanden, tritt aber an Bedeutung gegenüber der Epithelvermehrung zurück. Die Erkrankung hat die Neigung, zur malignen Entartung überzuführen, die entweder in Form eines gewöhnlichen Carcinoms oder eines sogenannten destruirenden Mammaadenoms auftritt. Welche von den beiden letzten Tumorarten erscheint, hängt davon ab, in welchem Grade die vorhandenen Epithelzellen ihre normale Wachsthumsrichtung beibehalten haben. Auch die Drüsenmetastasen zeigen je nach der Art der verschleppten Zellen mehr den carcinomähnlichen Charakter oder mehr denjenigen des Adenoms.

Zu den obigen Untersuchungen habe ich einen Theil der Fälle benutzt, welche ich in Vertretung von Herrn Geheimrath v. Mikulicz als consultirender Chirurg im hiesigen Fränkel'schen Hospital operirt habe. Ich bin Herrn Primärarzt Dr. Sandberg, meinem hochverehrten Freunde, für die Erlaubniss zur Publication aufs wärmste verbunden.

Ebenso fühle ich mich Fräulein stud. med. Elise Ebstein für die äusserst sorgfältige Ausführung der zum Theil sehr mühsamen Zeichnungen zu lebhaftestem Danke verpflichtet.

---

1) So ähnliche Bilder beide Processe auch häufig ergeben, so ist doch vorläufig das Fibroadenom in seinen verschiedenen Abarten (intracanaliculäres Fibrom, Cystosarcoma phyllodes) vom Cystadenoma, bezw. Cystoma mammae zu trennen, weil der Process der Epithelvermehrung hier gegenüber der Betheiligung des Bindegewebes zurücktritt.

Tietze.

E.C.W. Vogel

University of California LIBRARY Medical Department

XXII.

Aus dem Diakonissen- und Krankenhaus Bethanien, Stettin
(Oberarzt Prof. Dr. Häckel).

Ueber multiple Echinokokken der Leber.

Von

Dr. Könitzer,

früherer Assistenzarzt, jetzt Specialarzt für Chirurgie, Eisenach.

(Mit 1 Abbildung.)

Während über Erkrankungen der Menschen an Echinokokken zahlreiche und erschöpfende Arbeiten erschienen sind, sind über multiple Echinokokken in der Leber zusammenfassende Arbeiten noch nicht bekannt; die bisher beiläufig bei Sectionen gefundenen Blasen sowie die Fälle von multiplen Cysten, welche die Chirurgie durch zufällige Entdeckung bei der ursprünglichen Annahme eines einfachen Echinococcus, in den letzten Jahren jedoch mehr zielbewusst, in Angriff nahm, finden sich zerstreut unter sonstigen Beobachtungen von Leberechinokokken, ohne dass aus dem Vorkommen von multiplen Blasen sonstige Schlüsse gezogen sind. Es fehlt eine Aufstellung, welche uns zeigt, in wie vielen Fällen von Leberechinokokken man gewärtig sein muss, multiple Blasen vorzufinden; es fehlt eine Zusammenstellung der Beobachtungen, welche den Chirurgen zu der Annahme gebracht haben, dass ausser dem schon operirten Echinococcus noch sonstige Blasen im Lebergewebe sich versteckt vorfinden. Man vermisst einen kritischen Vergleich der Operationsmethoden, welche bei den Operationen von multiplen Blasen der Leber in Anwendung kamen und eine Aufführung der Ergebnisse dieser Operationen.

Zu constatiren, ob diese multiplen Blasen des Leberparenchyms häufig Aussicht auf Heilung bieten, ist um so wichtiger, als gewöhnlich bei den sonstigen multiplen Blasen, z. B. des Peritoneum, des Netzes u. s. w. die ungeheure Anzahl von vornherein eine radicale Entferunng sämmtlicher Cysten unmöglich macht. Ein in unserem

Krankenhaus operirter Fall von Echinococcus hepatis multiplex, der sich durch Schwierigkeiten in Diagnose und Technik sowie die Anzahl der vorgefundenen und operirten Blasen — 5 Stück — auszeichnete, veranlasste mich, die Litteratur über Beobachtungen von multiplen Leberechinokokken durchzusehen. Neben dem Bericht über diesen Fall mögen die Ergebnisse folgen, welche ich aus dem Vergleich der sonstigen Fälle von multiplen Echinococcuscysten der Leber mit dem unsrigen ziehen konnte.

Krankengeschichte. Frau K. S. aus Schw. (Pommern), 24 Jahre alt. Aufnahme 12. Juli 1898.

Anamnese: Pat. hat seit ihrer Kindheit unterhalb des Brustkorbs eine Hervorwölbung gehabt, die sie für einen „dicken Magen" hielt. Als sie grösser wurde, soll diese Auftreibung kleiner geworden sein. Sonst hat sie sich ganz gesund gefühlt. Im März 1898 ein Partus, der ohne Besonderheit verlief. Während der Schwangerschaft sollen Schmerzen im Leib gewesen sein, die sich gegen Ende derselben steigerten und ungefähr einmal im Monat auftraten. Im April Schmerzen mit Icterus und Fieber. Krank fühlt sie sich seit ca. 3 Wochen und wurde erst dadurch veranlasst, das Krankenhaus aufzusuchen.

Status praesens: Magere, elende Frau. Temp. 39°, Puls 120. Lunge und Herz gesund. Die Leber ist vergrössert, reicht nach oben in der Mamillarlinie bis zur 5. Rippe, unterer Leberrand nicht abzugrenzen. Am unteren Ende des Sternum ist zwischen der Rippenwand eine kugelsegmentartige Hervorwölbung der Bauchdecken sichtbar, die ungefähr einen Durchmesser von 10 cm hat. Percussionsschall gedämpft, Palpation sehr schmerzhaft. Ab und zu Erbrechen. Sehr wenig Appetit.

16. Juli. Laparotomie (Operateur Prof. Häckel): Schnitt in der Linea alba auf den Tumor. Die Leber ist z. Th. mit der Bauchwand verwachsen; an der Verwachsungsstelle findet sich in der Leber eine schneeweisse, knorpelähnliche, etwas erhabene Platte. Nach unten von derselben ein ganz schmaler Leberrand. Das Netz ist emporgeschlagen, an der Vorderfläche der Leber adhärent. Der rechte Lappen reicht weit nach unten. Leber nach der Mitte hin verschoben, die Gallenblase liegt in der Linea alba. Die Wunde wird unten durch Naht geschlossen, bleibt oben 10 cm weit offen; diese Partie wird mit einem Tampon bedeckt.

21. Juli. Das Fieber ist nach der Eröffnung der Bauchhöhle geschwunden. Das Befinden ist gut, keine abnormen Erscheinungen. Der Sack wird durch das Herausschneiden eines kreisrunden Stückes von 5 cm Durchmesser eröffnet; die herausgeschnittene Platte hat eine Dicke von 5 mm und blutet beim Einschneiden nicht. Es entleeren sich Tochterblasen, Eiter und gallige Gerinnsel unter hohem Druck. Die Mutterblase lässt sich leicht in mehreren Theilen entfernen. Das Bett sieht weiss aus. Der Raum wird ausgespült und ausgetupft; als man glaubt, dass der Hohlraum völlig gereinigt sei, merkt man bei der letzten Inspection der Höhle, dass sich von oben aus der Gegend des Zwerchfells her eine blaue Blase vorwölbte. Durch Druck mit der Kornzange wird die Blase

gesprengt, es zeigt sich eine zweite Cyste. Mühsam werden mit dem stumpfen Löffel enorm viele Tochterblasen von oben in den unteren Raum gebracht, auch hier wird eine zusammenhängende Membran entfernt. Beim Austupfen des zweiten Sackes kommt Blut und Galle. Der Zugang zum oberen Sack wird mit der Scheere vergrössert. Im Ganzen haben sich aus den beiden Ech.-Säcken ca. $2^1/_2$ Liter eiterige Flüssigkeit entleert. Es werden in beide Blasen Drains eingeführt.

1. September. Secretion, anfangs reichlich, lässt nach, ist oft gallig gefärbt. Oft abendliche Steigerungen bis 38,5°. Der rechte Leberlappen noch unvermindert gross; in der rechten Seite werden Schmerzen geklagt.

9. October. Temperatur dauernd etwas erhöht. Obwohl die Wunde in bester Heilung und nur noch wenig dünne Galle aus der Fistel fliesst, erholt sich Pat. nicht. Immer Schmerzen in der rechten Seite. Da die Leber so vergrössert gebieben ist, ausserdem sich ein kuppelförmiger Dämpfungsbezirk nach oben in den Lungenschall nachweisen lässt, so werden weitere Ech.-Blasen im rechten Lebertheil angenommen. Eine Punction hinten ergiebt nur Blut, eine weitere etwas seitlich von der Mamillarlinie im 6. Intercostalraum, in der Gegend des schmerzhaften Bezirks, zeigt Eiter in der Pravaz'schen Spritze.

11. October. Resectio costae VII an der Stelle der Probepunction. Man kommt in den Sinus pleurae dicht oberhalb der Umschlagsstelle. Die beiden Pleurablätter liegen in Folge des Hochstandes der Leber so dicht nebeneinander, dass keine Luft eindringt. Die Pleura costalis wird mit der Pleura diaphragmatica mit Catgut vernäht. Im Zwerchfell eine mächtige Vene, die doppelt umstochen wird; der Muskel wird bis auf das Peritoneum durchschnitten, das sehr dick erscheint. Tampon darauf, um Verklebungen zu erzeugen.

17. October. Incision. Man kommt in eine flache Eiterhöhle, subphrenischer Abscess, in dem offenbar keine Echinokokkentheile sind. Da durch diesen die klinischen Erscheinungen der enormen Vergrösserung der r. Leber nicht erklärt sind, so wird durch den Boden des Abscesses punctirt, es findet sich Eiter. Die Punctionsöffnung wird erweitert, man kommt in einen orangegrossen Ech.-Sack mit Eiter und Tochterblasen; der Eiter ist gallig gefärbt. Die Hauptmembran ist sehr zerreisslich, gelatinös. Durch Spülen und Aushebern wird die Höhle gereinigt. Beim letzten Austupfen kommt medianwärts her ein schmaler Streifen Eiter. Beim Nachgehen mit dem Finger kommt man in einen ebenfalls orangegrossen Ech.-Sack, der nach der Mittellinie zu gelegen nach unten gerade bis zum Rippenbogenrand reicht. Auch diese Höhle wird sorgfältig gereinigt, die Operation scheint beendigt, da fühlt der abtastende Finger in dem zuerst eröffneten Sack noch ein Loch, das nach oben führt, und entdeckt einen dritten gleichgrossen Sack, der, wie die Sondirung mit einer langen Sonde ergiebt, bis in die Nähe der Brustwarze sich ausdehnt. Er enthält eine derbe Hauptmembran, die in Stücken extrahirbar ist; neben reichlichem Eiter viele Tochterblasen und viele grünschwarze Krümel, eingedickten Gallenfarbstoff. Dieser ist auf den vielfach collabirten und geschrumpften Tochterblasen niedergeschlagen, sitzt aber auch der Innenwand der grossen Membran an. Von der Operationswunde werden die Säcke einzeln drainirt;

das ist sehr mühsam, da die Drains, das eine nach oben, 12 cm, das andere 10 cm lang, gekrümmt in die Cysten eingeführt werden müssen.

26. October. Aus dem Sack 5 wird ein grosses Stück selbstgelöster Sackwand durch Zug vollends herausbefördert. Diese ist auf der einen Seite reichlich mit Kalkplatten, auf der anderen mit eingedicktem Gallenfarbstoff besetzt.

31. October. Oeffnung nach Sack 4 und 5 sehr eng, sodass es viel Mühe macht, die Drains einzuführen.

10. December. Dauernd gutes Befinden. Pat. steht regelmässig auf, geht umher und nimmt an Gewicht zu. Das Drain steckt noch $1\frac{1}{2}$ cm tief in der Resectionswunde; die anderen beiden mussten ententfernt werden. Beim Weglassen des letzten aus 3 stellen sich Verhaltungserscheinungen und Schmerzen ein. Es wird wieder eingeführt, schliesslich stösst es sich doch noch heraus.

15. December. Die nach der Operation verschwundenen Schmerzen in der rechten Seite stellen sich wieder ein, localisiren sich jedoch oberhalb der Resectionswunde. Dabei leichte Temperatursteigerungen, Appetitlosigkeit und schlechtes Aussehen. Trotzdem noch die Fistel in Sack 3 geht, wird eine Verhaltung im Sack 5 angenommen, der am ungünstigsten für die Drainage lag.

22. December. Resect. cost. V entsprechend der Lage des Sackes 5. Pleura costal. und diaphragmat. sind verlöthet, deshalb wird das Zwerchfell gleich incidirt. Die Punction der Leber ergiebt an dieser Stelle Eiter. Durch die Erweiterung der Punctionsöffnung kommt man in den Sack 5, der noch apfelsinengross mit Eiter und Tochterblasen gefüllt ist. Die Wand ist mit Kalk incrustirt. Während der Operation lösen sich die Adhäsionen zwischen den beiden Pleurablättern und Luft dringt unter pfeifendem Geräusch in den Brustraum. Die Adhäsionen werden sofort wieder durch Catgutnaht mit einem aufgelegten Tampon vereinigt. Drain in den Sack 5 von der Resectionswunde der Cost. V und ein zweites in Sack 3 von der Resect. cost. VII.

14. Januar. Nach der Operation setzt eine exsudative Pleuritis mit hohem Fieber ein, die zur Resection der 7. Rippe führt. Entleerung des Exsudats, das stark gelatinös ist. Darnach bald gute Reconvalescenz.

1. März. Das Befinden ist dauernd gut. Pat. erholt sich schnell. Die Drainage des Brustraums kann bald fortgelassen werden; die rechte Lunge wird durch geeignete Uebungen wieder zur Ausdehnung gebracht; Anfangs athmete sie kaum. Das Körpergewicht nimmt zu. Die Drains aus den Säcken 3 und 5 können weggelassen werden, die Oeffnungen schliessen sich. Allmälig vollständiges Ausheilen sämmtlicher Fistelgänge, die sich mit guter Narbe schliessen.

Am 13. April erfolgt die Entlassung.

Im Verlaufe des Jahres 1899 stellt sich Pat. mit geringer Secretion aus dem Ech.-Sack Nr. 3 wieder ein. Es zeigt sich ein Fistelgang, aus dem mit dem scharfen Löffel neben Granulationen 4 kleine Kalkconcremente entfernt wurden, noch Partikelchen von der incrustirten Sackwand. Die Wunde resp. Fistel schloss sich schnell; seitdem das Befinden dauernd gut. Der rechte Leberlappen hatte sich auf seine normale Grösse zurückgebildet.

Zusammenfassung: Es handelte sich um einen Echinococcus multiplex hepatis; er bestand aus 5 Blasen, die in 2 Gruppen getrennt von einander zusammenlagen. Die erste Gruppe, im linken Theil der Leber gelegen, aus 2 Blasen bestehend, wurde zweizeitig durch Laparotomie und Drainage beider Säcke geheilt. Die übrigen Blasen, unter einander communicirend, werden perpleural eröffnet und entleert. Dabei Entleerung eines subphrenischen Abscesses. Behufs Schaffung besserer Abflussverhältnisse wurde eine zweite perpleurale Gegendrainage angelegt. Eine danach einsetzende Pleuritis exsudativa kam nach Rippenresection durch Drainage des Brustraums zur Ausheilung. Pat. wurde geheilt entlassen.

Betrachten wir noch einmal kurz die Lage der Blasen, so sind sie zunächst in 2 Gruppen angeordnet, von denen die eine 2 Säcke, die andere drei umfasst. Die erstere liegt im linken Theil der Leber, die zweite rechts im Leberparenchym. Die erste Gruppe ragt mit Blase I unter dem Brustbein hervor und ist leicht zugänglich; die Blasen III—V liegen nicht im freien Theil des rechten Leberlappens, sondern in seiner Kuppe, versteckt unter dem Rippenbogen und haben den intacten Theil des rechten Leberlappens weit nach unten geschoben. Die einzelnen Cysten jeder Gruppe stehen untereinander in Verbindung; jedoch besteht keine Communication der beiden Gruppen unter sich. Die Blasen I und II sind grösser wie die III—V; der Inhalt der ersteren war über 2 Liter eitriger Flüssigkeit; jede der letzteren war ungefähr von der Grösse einer Orange. Der Inhalt in sämmtlichen Blasen war annähernd übereinstimmend: dünner, mit zahlreichen Tochterblasen und Membranfetzen vermischter Eiter. Die Wandung der Cysten ist insofern verschieden, als in dem rechts gelegenen, zuletzt eröffneten Sack sich dicke Kalkeinlagerungen fanden.

Für die Entstehungsmöglichkeit multipler Blasen in demselben Organ müssen wir sowohl das primäre gleichzeitige Einschleppen einer Anzahl von Echinococcuskeimen, wie die secundäre Entwicklung durch exogene Proliferation von einer resp. von zwei Mutterblasen aus betrachten. Die getrennte Lagerung der Cysten, gewissermaassen in zwei Packeten, lässt eine gleichzeitige Einschleppung mehrerer Keime vermuthen. Zwischen den Gruppen von 3 resp. 2 Blasen lag noch eine dicke Schicht Lebersubstanz; es gelang niemals, mit der Sonde oder dem Finger einen Gang oder eine Fistel als Verbindungsweg zwischen den Gruppen zu finden. Niemals floss die Spülflüssigkeit von einer zu der anderen Gruppe. Wir müssen annehmen, dass die zwei getrennt von einander liegenden Echinokokkenhaufen durch

gleichzeitiges Einschleppen multipler, mindestens aber zweier Keime entstanden sind.

Dagegen ist die Möglichkeit der Entstehung der 3 resp. 2 Blasen im abgeschlossenen Convolut durch exogene Proliferation nicht unwahrscheinlich, wenn auch gezwungen. Mit Sicherheit wird sich eine

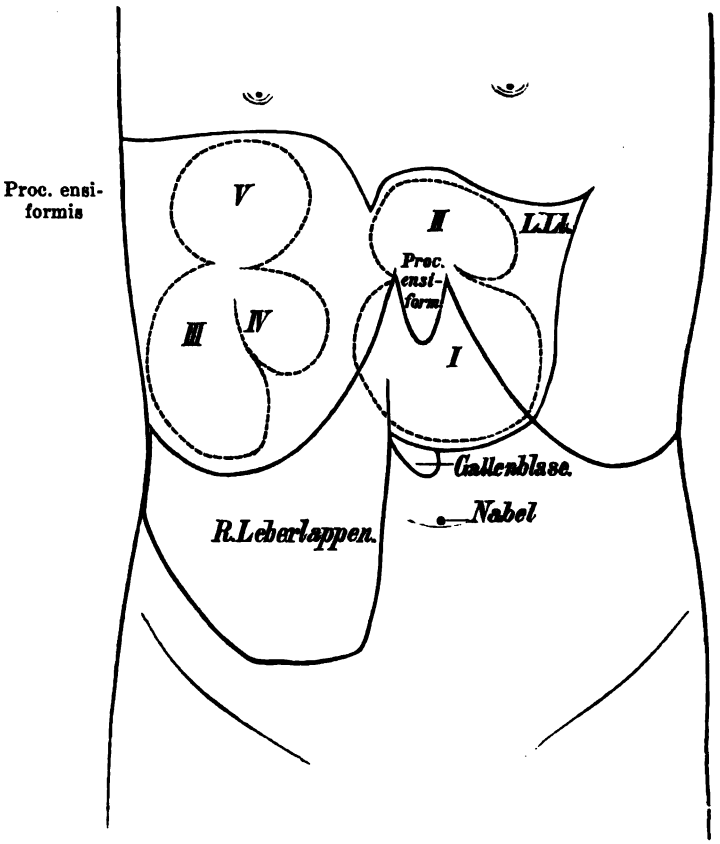

derartige Frage nie entscheiden lassen; sind doch erst wenige Beobachtungen bekannt, welche die exogene Proliferation sichern. Den Ausführungen Leukart's[1]) muss man deshalb zustimmen, wenn er sagt, dass für ihn am wahrscheinlichsten sei, dass die multiplen Echinokokken, wenigstens die grössere Zahl derselben, die Folgen einer einmaligen Infection seien, einer solchen aber, die nicht einige wenige, sondern zahlreiche Echinokokkenkeime liefere. Unter verschiedenen

1) Leukart, Die Parasiten des Menschen. Leipzig 1879—1886.

Lebensbedingungen ging dann das verschiedene Wachsthum der einzelnen Blasen einher.

Eine directe Beobachtung eines künstlich erzeugten resp. überpflanzten exogen entwickelten Echinococcus liegt von Alexinsky[1]) vor. Er fand eine durch Stiel mit der Mutterblase zusammenhängende Enkelblase, die in ihrem Inneren, wie die übrigen entwickelten Blasen auch, lebensfähige Brutkapseln und Scolices führte.

Ueber die Lebensfähigkeit der Tochterblasen haben Lebedeff und Andrejew[2]) Versuche angestellt, die positiv ausfielen. Sie brachten endogen entstandene Tochterblasen in die Bauchhöhle von Kaninchen und konnten nach einiger Zeit die Fortentwicklung dieser Blasen constatiren. Wenn dieser Versuch auch direct nichts mit der exogenen Proliferation zu thun hat, so beweist er doch, dass die Tochterblasen im Stande sind, wie Leukart, Klebs, Naunyn u. A. annehmen, sich selbständig neben der Mutterblase weiter zu entwickeln. Der Weg, auf welchem die Tochterblasen ausserhalb der Wand der Mutterblase gelangen, oder ihre sonstige Entstehung ist freilich noch nicht aufgeklärt.

Die Entwicklung von exogenen Blasen, auch mit Alexinsky's Stielbildung, finden wir anscheinend auch durch klinische Beobachtungen bestätigt. Es werden sich diese Stiele in der Form von engen Gängen oder Fisteln im Lebergewebe darstellen, die die different liegenden Blasen mit einander verbinden. Madelung[3]) operirte einen solchen; er fand hier einen Sack mit 9 Liter Inhalt, daneben rechts, durch einen Gang verbunden, eine zweite vereiterte Höhle.

Angedeutet wird ein solcher Gang im Fall 21 (3 l. c.). Dort werden zwei nahe an der Perforation nach aussen befindliche, neben einander gelegene Echinokokken der Leber incidirt. Beide Säcke sind mit vereiterten Blasen angefüllt. Die Untersuchung mit dem Finger ergab in der linken Höhle einen in die Tiefe der Leber führenden Gang. Er war jedoch zu eng, um constatiren zu können, ob die beiden Höhlen durch ihn in Verbindung standen. Flüssigkeit, die in den einen Sack gegossen wurde, drang nicht in den anderen Sack über.

Andererseits können diese Gänge oder Fisteln auch die Form kurzer, nur wenige Millimeter langer Verbindungswege annehmen, welche dann durch eine grosse Oeffnung mit dem Nebenraum communiciren. Der Abschluss gegen die Nebenhöhle wird dann mehr

1) v. Alexinsky, Archiv f. klin. Chirurgie. Bd. LVI. 1898.

2) Lebedeff und Andrejew, Virchow's Arch. Bd. CXVIII. XI. Bd. VIII.

3) Madelung, Beiträge Mecklenburgischer Aerzte zur Lehre von den Echinokokken.

oder minder gut durch einen vorspringenden Balken von Lebergewebe bewirkt. Diese Beobachtungen finden sich häufiger. Immerhin kann trotz dieser Verbindungswege der Inhalt der Säcke verschieden sein. Fürbringer[1]) bringt in seiner Dissertation aus dem pathologischen Institut zu Jena einen Fall, in dem ein faustgrosser Echinococcussack durch einen „Isthmus" mit einem zweiten hühnereigrossen Sack in Verbindung steht. Inhalt wie Wandung beider Säcke sind verschieden.

Auch in unserer Beobachtung sind die Säcke unter sich durch isthmusartige Durchgänge verbunden. Ohne durch Lebergewebe gehen zu müssen, gelangte man in die verschiedenen Blasen. Stark vorspringende Leisten von Lebergewebe bezeichneten den Uebergang von einer zur anderen Blase. An der einen Stelle liegen die zwei, an der anderen die drei Blasen dicht zusammen, so dass Leukart's (l. c.) Annahme, „dass die Entwicklung multipler Echinokokken durch exogene Proliferation nur dann zulässig ist, wo die Blasen, kleine und grössere, hart nebeneinander liegen oder nur durch geringe Entfernung getrennt sind", in unserem Falle zutreffen würde. Auch Neisser fordert, dass die secundär entstandenen Blasen hart neben der Mutterblase liegen müssen. Wenn grössere und kleinere Blasen in weiterer Entfernung voneinander sitzen, ist anzunehmen, dass die Cysten sich, zusammen auf einmal eingeschleppt, verschieden entwickelt haben. Da wir nun die letzte Annahme schon durch die zwei different liegenden Echinokokkengruppen in unserer Beobachtung als bestätigt ansahen, so würde doch die einfachste Erklärung der Entstehung der insgesammt 5 Blasen die aus 5 eingeschleppten Keimen sein. Die Infection hat vor ca. 15 Jahren stattgefunden, langsam haben sich die Keime entwickelt. Auf der linken Seite pressten die zwei, rechts die drei Blasen das zwischen ihnen liegende Lebergewebe zusammen und brachten es zur Atrophie; vor oder nach der Vereiterung ihres Inhalts traten sie untereinander in Verbindung, sodass wir schliesslich zwei grössere Hohlräume haben, welche mit eitriger Flüssigkeit und abgestorbenen Echinococcusblasen angefüllt sind.

Bei der Durchsicht der Litteratur über die Häufigkeit des Echinococcus multiplex hepatis fand ich, dass unsere Bezeichnungen für das Vorkommen von mehrfachen Echinococcusblasen im menschlichen Körper für die verchiedenen pathologischen Befunde nicht ausreichend sind. Während das Bild des Echinococcus multilocularis durch Virchow genau charakterisirt ist, muss der Name „Echinococcus multiplex" sowohl für das Vorkommen mehrfacher Blasen in

1) Fürbringer, Ueber die Häufigkeit der Echinokokken in Thüringen. Jena. Dissert. 1887.

einem Organ, wie für das Auftreten verschiedener Cysten in mehreren Körpertheilen zugleich herreichen. Dass diese gemeinsame Bezeichnung ganz verschiedener Erkrankungen zu Irrthümern führen muss, ist klar. Neisser[1]) giebt in seiner Zusammenstellung von circa 1000 Echinococcusfällen 45 als multiple an. Beim Durchsehen dieser 1000 Fälle fand ich unter ihnen allein 48, in denen multiple Blasen in der Leber vorhanden waren. Es scheint, als ob Neisser in seiner Statistik multipler Echinokokken nur solche als multiple verstanden haben wollte, in welchen Blasen an verschiedenen Orten gefunden wurden, dass er jedoch die mehrfachen Blasen in einem Organ gar nicht zu den multiplen zählte. Thatsächlich muss sich das Procentverhältniss wesentlich erhöhen, wenn auch die multiplen Blasen, die sich in einem Organ ansiedeln, zu den multiplen Echinokokken der Neisser'schen Statistik hinzugerechnet würden. Da Neissers Ergebniss wegen der grossen Anzahl der gesammelten Fälle für eine Reihe von Arbeiten grundlegend gewesen ist, ist es umsomehr nöthig, eine Klärung der Begriffe und eine genauere Eintheilung resp. Bezeichnung herbeizuführen. Es wäre deshalb vielleicht angebracht, die Bezeichnung des „Echinococcus multiplex" ausschliesslich für die Erkrankung anzuwenden, wo mehrere Blasen in einem Organ gefunden werden. (Ech. multipl. hepat., omenti, peritonei, ren., muscul. etc.). Für Blasen, die in zwei oder mehreren Organen zerstreut sind, wäre der Name des „Echinococcus disseminatus" am Platze. Eine Verwechslung der beiden Erkrankungsformen an Echinokokken wäre dann ausgeschlossen.

Dass die Leber beim Echinococcus disseminatus fast stets mit betheiligt ist, ist aus dem häufigen Vorkommen des Echinoc. hepat. überhaupt ersichtlich. Wir ersehen dies aus den statistischen Daten, die Peiper[2]) uns mittheilt, nach denen der Leberechinococcus „nach Davaine in 46 Proc., nach Neisser in 48,5 Proc., nach Fay in 47 Proc. angetroffen wird, während Finsen und Madelung den Parasiten in 69 Proc., Thomas (Australien) in 65,6 Proc. in der Leber constatiren.

In Bezug auf das Vorkommen multipler Blasen steht die Leber freilich nicht an erster Stelle. Nach Gerulanos[3]) ist der solitäre Echinococcus des Peritoneum und des Netzes noch nicht zur Beobachtung gekommen. Auch in der Anzahl der in einem Körpertheil vorkommenden Blasen sind z. B. das subperitoneale Gewebe, Netz

1) Neisser, Die Echinokokkenkrankheit. 1877.
2) Peiper, Die Echinokokkenkrankheit in Vorpommern. Stuttgart 1894.
3) Gerulanos, Deutsche Zeitschrift f. Chirurgie. Bd. XLVIII. 1898.

oder Peritoneum der Leber überlegen; die Zahl der Blasen soll hier 100 übersteigen können. Auch in einem Fall von Gerulanos' multipler Muskelechinokokken wurden fast 100 Blasen gezählt, während sonst nur eine geringere Anzahl gefunden wurden. Die meisten Blasen in der Leber sind in Neisser's (l. c.) Fall 944 erwähnt; dort sind es 20 Stück, sämmtliche anderen Fälle führen weniger.

Manche Schwierigkeit bietet die Aufstellung eines sicheren statistischen Ergebnisses über die Häufigkeit des Vorkommens des multiplen Leberechinococcus. Die Veröffentlichungen über diese Krankheit sind nur an wenig Universitäten (Rostock und Greifswald) systematisch durchgeführt. Hier sind operirte und bei Sectionen zufällig gefundene, vorher nicht diagnosticirte Fälle zusammengestellt und, was wohl das Wichtigste ist, durch Sammelforschungen bei Aerzten eines bestimmten Bezirkes die Resultate der Universitäten ergänzt. Man kann daher wohl erwarten, durch Vereinigung der in den einzelnen Arbeiten erschienenen Fälle sichere Schlüsse ziehen zu können. Eine weitere Fundgrube für unsere Ziele bildete Neisser's Aufstellung, welche zahlreiche Echinokokkenfälle vereinigt.

Ergänzt und vervollständigt werden diese Zahlen durch Veröffentlichungen von Körte[1]) (Urban, Berlin) und König[2]) (Göttingen), sowie Fürbringer (l. c.) (Jena). Da diese Beobachtungen aus Gegenden stammen, welche sich nicht durch Häufigkeit von Erkrankungen an Echinokokken auszeichnen, ergeben sie gute Vergleichsresultate zu den Greifswalder und Rostocker Befunden, welche ebenso wie die Neisser's natürlich grössere Zahlen aufweisen. Eine Veröffentlichung aus Bonn von Creutz[3]) kommt für uns nicht sehr in Betracht, da sie zu wenig Fälle umfasst. Auch die Anzahl der in unserem Krankenhaus von 1894 ab behandelten Echinococcusfälle (8 Erkrankungen, davon 6 mal die Leber, mit einem multiplen) ist zu gering, um bei den übrigen angeführten grossen Zahlen mit einen Ausschlag geben zu können.

Aus den Veröffentlichungen aus Greifswald, meist Dissertationen, die unter Peiper's Leitung entstanden sind, habe ich im Ganzen 125 Leberechinokokken zusammenstellen können, darunter sind 17, in denen sich multiple Blasen in der Leber fanden. Von den 17 multiplen sind 2 durch Operation geheilt.

Die Sammelforschungen von Madelung ergab in 6 Fällen das Auffinden von multiplen Cysten in der Leber bei Sectionen (nicht operirt). Operationen von multiplen Blasen wurden in 8 Fällen ausgeführt, 4 mal

1) Körte, Beiträge zur klin. Chirurgie. 28. 1899.

2) König, Deutsche Zeitschrift f. Chirurgie. Bd. XXXI.

3) Creutz, Echin. der Leber und seine Behandlung. Dissert. Bonn 1888.

mit Erfolg. In einem weiteren Fall wurden multiple Blasen der Leber diagnosticirt, die Heilung der Blasen sollen durch Karlsbader Curen erfolgt sein. Leberechinokokken sind es im Ganzen 147, darunter 15 multiple.

König berichtet aus der chirurgischen Klinik aus Göttingen über 19 Echinokokkenfälle der Bauchhöhle, die von 1879—1890 operirt wurden. In 11 Fällen ging der Echinococcus sicher von der Leber aus, in 4 Fällen konnte der Ausgangspunkt nicht sicher durch die Operation festgestellt werden, war jedoch die Leber als solcher anzunehmen. Unter diesen Leberechinokokken befanden sich 2 multiple. Der eine wurde mit Erfolg operirt, während der zweite letal endete. Das Auffinden von weiteren Blasen im Netz, Douglas und Wirbelsäule ergab die Hoffnungslosigkeit des Falls.

Körte bringt aus dem städt. Krankenhaus Urban (Berlin) 16 Fälle von Leberechinokokken, operirt von 1890—1898. Multiple Blasen der Leber finden sich bei 3 Patienten, die mit Erfolg operirt wurden.

Aus dem pathologischen Institut von Jena veröffentlicht Fürbringer über 42 Echinokokken, die von 1868—1887 gefunden wurden, multiple Blasen finden sich in 9 Fällen.

In Proc. ausgedrückt erhalten wir folgende Ergebnisse:

	Leberechinokokken überhaupt	Darunter Echin. hep. multiplex	
Greifswalder Fälle	125	17	15,7 %
Madelung (Rostock)	147	15	11,35 %
Neisser	c. 400	48	c. 12 %
Körte (Berlin)	16	3	18,75 %
König (Göttingen)	15	2	13,2 %
Fürbringer (Jena)	42	9	21,75 %

Aus diesen Zahlen ergiebt sich das Resultat, dass in 12,61 Proc. aller vorkommenden Leberechinokokken sich multiple Cysten in der Leber finden. Gesichert wird diese Zahl durch die Menge der angeführten Erkrankungen, welche bei Operationen, Sectionen und durch Sammlung der in einem Bezirk vorkommenden Fälle gefunden wurden. Da diese Bezirke, Mecklenburg und Pommern, zu den Gegenden gehören, in denen die Echinokokkenkrankheit am häufigsten vorkommt, so kann man erwarten, dass der gefundene Procentsatz annähernd der richtige ist. Das nicht völlig stimmende Resultat der Neisserschen Statistik ändert an dem Gesammtresultat nichts.

Dass die Diagnose auf Echinococcus multinlex der Leber schwierig ist, geht einmal aus der Thatsache hervor, dass die Anzahl der multiplen Leberechinokokken verhältnissmässig gering ist, die vor der Operation diagnosticirt wurden, ferner daraus, dass überhaupt die Anzahl der operirten Fälle im Verhältniss zu den bei Sectionen gefundenen eine kleine ist. Peiper (l. c.) berechnet schon das zu-

fällige Vorfinden der Leberechinokokken auf 22,6 Proc.; wieviel schwieriger ist es, die Diagnose auf multiple Blasen zu stellen, da schon die einfachen Blasen in ihren Erscheinungen häufig so gering sind, dass sie dem Untersuchenden entgehen. Auch in unserem Falle entwickeln sich die Erscheinungen der Krankheit nur langsam und erstrecken sich auf eine Reihe von Jahren. Die subjectiven Symptome waren gering, jedoch fiel schon die Anschwellung der Leber auf, als Patientin noch Kind war; der Tumor der Leber wurde als Echinococcus diagnosticirt, ohne dass irgendwelche Schritte erfolgten. Patientin hatte das Gefühl der Völle im Leib schon lange, ohne Schmerzen oder sonstige Beschwerden zu empfinden. Erst während und nach dem erfolgten Partus steigerten sich die Beschwerden. Es ist erstaunlich, dass in der Zeit der Gravidität keine grösseren Beschwerden auftraten. Leider liegen keine Untersuchungsergebnisse über die Grösse der Leber vor oder während der Gravidität vor. Wenn die Ausdehnung der Leber vorher dieselbe gewesen ist, wie bei der Aufnahme in die Anstalt, so musste man eigentlich erwarten, dass eine Störung der Gravidität hätte erfolgen müssen. Es zeigte sich die Leber die ganze rechte Seite bis zum Hüftkamm ausfüllend; unterhalb des Sternum sitzt ein kugliger Tumor von 10 cm Durchmesser, die Gallenblase ist soweit nach links geschoben, dass sie in die Linea alba zu liegen kommt; trotzdem keinerlei Beschwerden wegen der Raumbeschränkung; nur stärkere Schmerzen wie früher stellen sich ein. Es sind verschiedene Beobachtungen bekannt, in denen Echinokokkenerkrankungen, allerdings nicht immer der Leber, erschwerend für die Gravidität waren; z. B. erwähnt Madelung (l.c.) (XCIV) einen solchen, in dem die gravide Patientin an Eklampsie starb, ein bestehender Leberechinococcus aber für die Geburt hindernd angesehen wurde. Andrerseits hat Seidel (Neisser 190) beobachtet, dass ein Echinococcussack der Leber während einer Schwangerschaft verschwand, vielleicht infolge des Drucks des steigenden schwangeren Uterus verödet. Aehnlich mag es auch bei unserer Patientin gewesen sein; der sich vergrössernde Uterus wird die Ausdehnung der Echinokokken vermindert haben, nach dem Partus ist er dann schnell gewachsen. Ob während oder nach der Gravidität die Infection der bis dahin sich schmerzlos zeigenden Blasen stattfand, ist wegen der geringen Beobachtung in dieser Zeit sowie des Fehlens von Temperaturmessungen nicht festzustellen.

Das Wachsthum der Blasen muss dann schnell vor sich gegangen sein, sodass der Tumor bald wieder deutlich unterhalb des Sternum constatirt wurde, sonst jedoch nur eine diffuse Vergrösserung der Drüse

bestand. Dass diese durch verschiedene Echinokokkenblasen bedingt war, konnte man vor der Operation nicht annehmen. Die Ausdehnung der Leber infolge Cysten ist ja so wechselnd, die Höhlen, welche im Lebergewebe gefunden wurden, so überraschend, dass ein zweiter Echinococcus vor der ersten Operation und auch während derselben nicht in Betracht gezogen wurde. Von der 2. Echinococcusgruppe war auch nichts durch die Bauchdecken zu fühlen. Die Operation zeigte auch dann, dass dies unmöglich war. Die Blasen sassen unter dem Rippenbogen in der Leberkuppe, sodass ein Abtasten nicht möglich war; andererseits lag über den Blasen noch eine Schicht Lebersubstanz, die erst durchtrennt werden musste, die sich aber auch nicht über das Niveau der Leberoberfläche erhob.

Ein deutliches Abgrenzen von differenten Blasen und Tumoren wird auch nur in seltenen Fällen möglich sein; dünne schlaffe Bauchdecken, Hervorragen der Blasen aus der Lebersubstanz, Hervorwölben unter dem Rippenbogen müssen die Untersuchung begünstigen. Madelung (l. c.) führt einen solchen Fall an (No. 18), in dem mehrere pralle, resistente Tumoren zu fühlen sind, deren Lage genau durch die Bauchdecken fixirt und abgegrenzt werden konnte; auch Blühmke[1]) erwähnt einen solchen. Aber sonst sind nur unbestimmte Vergrösserungen der Leber erwähnt, die den Schluss auf multiple Blasen nicht gestatten. Einfach sind freilich die Verhältnisse, wenn mehrere Blasen, durch Entzündung mit den Bauchdecken verwachsen, nach aussen zu perforiren drohen und so schon dem Auge die Multiplicität erkennen lassen (Madelung XXI). In den meisten Fällen wird uns erst die Besichtigung der Leber vollen Aufschluss über das Vorhandensein verschiedener Blasen geben, nachdem der klinische Verlauf den Verdacht auf mehrfache Blasen, wie auch in unserem Falle, erweckt hat.

Ob das von Ewald[2]) angeführte Symptom für das Erkennen multipler Blasen in der Leber eine erprobte Bedeutung hat, habe ich durch Durchsicht der Litteratur nicht entscheiden können. Er schreibt, dass für alle operativen, mit Eröffnung des Sackes verbundenen Operationsmethoden das Hydatidenschwirren eine besondere Bedeutung erhält, wenn die ausfliessende Flüssigkeit gegen Erwarten keine Tochterblasen enthält. Dann kann man mit grosser Sicherheit erwarten, noch einen zweiten Sack in unmittelbarer Nachbarschaft des ersten zu finden. Prüft man den zweiten aufgefundenen Sack vor der Eröffnung auf etwaiges Schwirren und findet nachher wiederum

1) Blühmke, Beitrag zur Statistik des Echin. traumat. Dissert. Gryps 1888.
2) Eulenburg, Realencyclopädie. Bd. VI. 1895.

keine Tochterblasen in demselben, so würde man noch eine dritte Blase aufzusuchen und zu entleeren haben. Eine Erwähnung dieses Symptoms habe ich sonst nirgends gefunden.

Von Interesse sind die Krankheitserscheinungen in unserem Falle, welche theils nach der ersten Operation fortbestanden, theils neu hinzutraten und dadurch das Vorhandensein weiterer Blasen sicherten.

Es war auffallend, dass die erste Operation so wenig objective Veränderungen an der vergrösserten Leber bewirkte. Die Grenzen des rechten Leberlappens blieben dieselben; man hätte erwarten sollen, dass die Entleerung von über 2 Liter eitrigen Echinokokkeninhalts die Schrumpfung der Drüse herbeiführen würde; sie erfolgte nicht. Die Erklärung hierfür giebt die Lage der im rechten Theil der Leber gelegenen Blasen; diese müssen allein die Vergrösserung bewirkt haben. Die erste Operation hat wesentlich zur Schrumpfung des linken Leberlappens geführt, dessen Grössenveränderungen zufolge seiner versteckten Lage nicht sicher verfolgt werden konnten. Immerhin ist es erstaunlich, dass die drei Blasen im rechten Lappen eine derartige Verdrängung oder Hyperplasie von Lebergewebe erzeugen konnten. Jede der drei Cysten hatte die Grösse einer Orange. Der Raum, den die Vergrösserung der Leber einnahm, war im Volumen entschieden grösser als der, den die drei Blasen erreichten. Dass in diesem Falle vielleicht auch eine bis jetzt erst einmal sicher beobachtete, Hyperplasie von Drüsengewebe im rechten Lappen erfolgt ist, die zugleich den Verlust des durch die links gelegenen Blasen zerstörten Lappens ersetzen sollte, möchte man fast annehmen.

Einen bestimmten Anhaltspunkt für den Sitz weiterer Blasen gab unsere Patientin durch die präcise Angabe einer bestimmten Stelle, an der sie Schmerzen empfände. Die dann an dieser Stelle ausgeführte Probepunction ergab das Vorhandensein von Eiter und führte zur Entdeckung der übrigen Blasen.

Langenbuch[1]) sagt in seiner Chirurgie der Leber und Gallenblase über die Symptome des Echinococcus: „Ein eigentlicher Schmerz im Leib ist selten und nicht pathognomisch; dagegen werden fast regelmässig die für die krankhafte Stauung der Leberkapsel charakteristisch nach der rechten Schulter, Scapulargegend und Lendengegend ausstrahlenden Schmerzen beobachtet.“ Die Angaben über die Empfindungen, die der wachsende Echinococcus hervorruft, sind in den von mir durchgesehenen Beobachtungen äusserst verschieden. Dass das Gefühl der Völle im Leib, des Druckes, der Spannung häufig er-

1) Langenbuch, Deutsche Chirurgie.

wähnt ist, ist klar. Es ist wohl möglich, dass in einer Reihe von Fällen kein besonderes Gewicht auf diese subjectiven Empfindungen gelegt ist, häufig werden sie überhaupt nicht erwähnt. Das Symptom des ausstrahlenden Schmerzes in die Schulter, das der erhöhten Spannung in der Leber ist wohl meist als selbstverständlich angenommen; es ist wenigstens sonst nicht besonders aufgeführt. Bemerkt ist es nur durch die Angaben des dumpfen Schmerzes in der rechten Seite, manchmal der Stiche in der Lebergegend, welche die Erkrankung begleiteten. Ebenso häufig findet sich jedoch die Beobachtung, dass die Tumoren, auch sehr grosse Blasen, ohne irgendwelchen Schmerz oder sonstige Beschwerden gewachsen seien. In den meisten dieser Fälle, die dann zur Operation kamen, fanden sich lebensfähige Echinokokken; der Blaseninhalt war klar, häufig zahlreiche Tochterblasen. Nur in verschwindend wenig Ausnahmen fand sich eine Trübung der Flüssigkeit.

Anders dagegen war das Bild, wenn sich vereiterte Echinokokken vorfanden. Langenbuch (l. c.) sagt von diesen Fällen: „Anders liegen natürlich die Dinge, wenn sich an die nicht erkannte Cyste eitrige Processe und Abscesse in der Leber anschliessen. Hier tritt das Symptomenbild des intraabdominellen Abscesses alsbald mit unverkennbarer Schärfe in den Vordergrund, und intermittirendes hohes Fieber mit Frösteln, Schweissen, stechenden Schmerzen in der Lebergegend, Abmagerung, Kräfteverfall und pyämische Ablagerungen in den grossen Organen zeigen uns das schlimme Kehrbild der relativen Harmlosigkeit eines nicht entzündeten, uncomplicirten Leberechinococcus."

In einer grossen Anzahl von vereiterten Echinokokken waren diese Angaben bestätigt; häufig sind Schmerzäusserungen erwähnt, die jedoch sehr verschieden angegeben werden. Körte (l. c.) verzeichnet 3 Fälle mit „kolikartigen Schmerzen", daneben noch mehrere, wo nur Schmerzen im Leib oder Stiche in der rechten Seite auftraten. Most[1]) erwähnt anfallsweise auftretende Schmerzen, die jedoch nicht kolikartig sind. In anderen Fällen sind Schmerzen, Stiche, heftige oder weniger intensive aufgetreten. In fast sämmtlichen diesen Beobachtungen handelte es sich um vereiterte Echinokokken. Aber der Verlauf der Krankheit spielte sich in der Mehrzahl der Fälle nicht in der acuten Form ab, die uns Langenbuch schildert. Vielfach setzen die Schmerzen langsam ein, kommen später erst zu heftigen Aeusserungen, mehrfach sind sie allerdings kolikartig. Auch in unserem

1) Most, Deutsche Zeitschrift f. Chirurgie. Bd. XLVIII. 1898.

Falle wird erst lange Jahre der Echinococcus ohne besondere Beschwerde ertragen; während und nach dem Partus treten dann Schmerzen auf, die sehr heftig sind und sich in monatlichen Zeiträumen äussern sollen und schliesslich zur Operation drängten. Man kann daher wohl annehmen — und das ist für die Operation wichtig —, dass, wenn Schmerzempfindungen stärkerer Natur auftreten bei Echinokokken, die anfangs ohne Schmerzen verliefen, sich eine Veränderung des Blaseninhalts anbahnt, dass er vereitert. Die Veränderungen, welche derartige Echinokokken nachwiesen, zeigten auch, dass der Eiterungsprocess oft schon lange spielen musste.

Die Empfindung und Aeusserung des Schmerzes an einer bestimmten Stelle, die die Anwesenheit von weiteren Blasen verrieth, erwähnt auch Bobrow[1]) in einem Falle, in dem ein grosser Echinokokkensack aus dem rechten Lappen exstirpirt und durch Naht geheilt wurde. Bald nach der Operation sind Schmerzen in der linken Seite; erst ½ Jahr später ist auch an dieser Stelle ein Tumor zu constatiren, der sich bei der Operation als weiterer Echinococcus erwies. Ein halbes Jahr lang gab der localisirte Schmerz die Anwesenheit der ferneren Erkrankung an. Wenn der Schmerz auch andere Ursachen haben kann, wie Verwachsungen mit dem Magen oder Darm, Narbenbildungen nach vorausgegangenem Operationen u. s. w., so zeigt doch der positive Befund bei uns und Bobrow, dass, wenn der Verdacht auf weitere Blasen aus sonstigen Symptomen vorliegt, dieser Schmerz einen Fingerzeig giebt, wo die Therapie bei der sonst so unsicheren Lage weiterer Blasen einzugreifen hat. Aus den begleitenden Symptomen, der mangelhaften Zurückbildung der Leber, das eventuelle Bestehenbleiben resp. Wiedereinsetzen des Fiebers nach der ersten Operation, kann dann schon mit einiger Sicherheit auf weitere Abnormitäten in der Leber geschlossen werden.

Das letzte Symptom, das Wiedereinsetzen des Fiebers, erweckte auch in unserem Falle den Verdacht auf weitere Blasen. An den übrigen Organen war nichts zu finden, eine Verhaltung in der Operationswunde konnte nicht entdeckt werden, als nach anfänglichem Schwinden der erhöhten Temperatur nach ca. 14 Tagen wieder abendliche Steigerungen einsetzten. Dabei nahm Patientin trotz subjectiven Wohlbefindens dauernd an Körpergewicht ab, bis die weitere Operation Abhülfe schaffte. Sofort schwand das Fieber und die Frau erholte sich sehr schnell und nahm in verhältnissmässig kurzer Zeit 10 Pfund an Gewicht zu. Einmal stellte sich noch Fieber ein, als sich nach

1) Bobrow, Arch. f. klin. Chirurgie. Bd. LVI. 1898.

der Resection einer Rippe zum Zweck der Gegendrainage eine Pleuritis anschloss. Die Ableitung des Ergusses brachte auch diese Complication zum Schwinden und damit der Patientin dauernde Heilung.

Auch bei anderweitigen Operationen multipler Leberechinokokken waren es meist dieselben Anzeichen wie bei uns, welche die Anwesenheit weiterer Blasen verriethen. Gab auch schon die Palpation die Möglichkeit getrennt sitzender Blasen zu, so war doch öfters erst die Inspection nach Laparotomie das Ausschlaggebende; bald drängten sich mehrere Blasen sofort ins Gesichtsfeld, bald konnten weitere nach Eröffnung der ersten ermittelt werden. Einige Male erweckte die Beobachtung des Fiebers, Bestehenbleiben von abnormen Dämpfungen den Verdacht auf neuere Parasiten und die Probepunction schaffte dann die Sicherheit zum erneuten Eingriff. Leider fehlen meist genauere Angaben in den Krankengeschichten über diese Anzeichen, aus den weiteren Ausführungen ist jedoch ersichtlich, dass die angeführten Symptome den Weg zur Entdeckung neuer Blasen zeigten. Freilich lagen die Verhältnisse meist nicht günstig. Der Sitz der Anfangs nicht erkannten Blasen war oft die Leberkuppe oder der dorsal gelegene Theil; über die Vorder-, Ober- und Unterfläche gab ja die wohl jedesmal vorausgegangene Laparotomie mit Localinspection Aufschluss. Sitzen die Blasen in dem Auge und der Palpation nicht gut zugänglichen Theilen, so musste die Probepunction, auch die perpleurale, Aufschluss geben und ist hier nach Körte (l. c.) nicht zu entbehren; die Gefahr derselben ist hier nach seiner Ansicht nicht so gross, da durch das umliegende Zwerchfell ein gewisser Abschluss bemerkt wird, meist schliesst auch die über den Blasen liegende Lebersubstanz die Punctionsöffnung ab. Das Auffinden der versteckt liegenden Cysten ist aber wohl meist, wie auch bei uns, ein glücklicher Zufall. Wenn auch der bestimmte Schmerz einen Fingerzeig gab, so ist die Lage der Blasen, ihre Grösse, der Inhalt soviel Schwankungen unterworfen, dass es leicht möglich ist, dass die Punction negativ ausfüllt. Musste sogar Körte in einem Fall (5), wo Eiterblasen mit dem Stuhl entleert waren, die Bauchwunde wieder schliessen, nachdem ausgedehnte Abtastung und mehrfache Probepunctionen nicht zur Auffindung des Parasiten führten. Erst nach Verlauf von 14 Tagen ergab nach Einsetzen neuen Fiebers die Punction in der hinteren Axillarlinie das Vorhandensein des Echinococcus.

Die Schwierigkeiten, welche die Operation multipler Echinokokken der Leber darbietet, mögen in früherer Zeit, als man sie zu operiren begann, noch viel grössere Forderungen an Diagnose und Technik gestellt haben. In einigen Fällen, die Neisser (l. c.)

bringt, scheint die Natur und ein günstiges Geschick die Heilung multipler Blasen bewirkt zu haben. In dem einen (250.) finden sich 3 Echinokokkentumoren der Leber, von denen der erste sich 1833 in die Bronchien, der zweite 1845 in den Magen, der letzte 1848 in den Darm entleerte. Ein weiterer Fall (252.) verläuft ebenso günstig. Ein Mädchen bekommt nach einem Stoss in die Seite, Schmerzen in der Lebergegend und im Epigastrium mit Athemnoth und Husten. Zugleich wird ein Tumor im Hypochondrium sichtbar, der spontan nach aussen durchbrach und heilte; 13 Jahre später ein neuer Tumor in abdomine, der sich durch den Darm entleerte. Ob Neissers Fall 336 — 3 grosse Tumoren der Leber, die nach 14 Tagen verschwinden, indem sich gegen 130 Blasen mit dem Stuhl entleeren —, auch unter die multiplen Leberechinokokken zu zählen ist, lässt sich bei der Entleerung sämmtlicher Tumoren mit einem Male nicht sicher annehmen.

Da aber ein derartiger glücklicher Zufall nicht stets erwartet werden kann, hat sich schon immer die Chirurgie mit der Operation auch multipler Blasen beschäftigt und wir finden all die verschiedenen Operationsmethoden, die oft schon bei der Entfernung einzelner Blasen erhebliche Schwierigkeiten machten, auch beim Echinococcus multiplex angewandt. Freilich entsprachen die Erfolge nicht den Erwartungen und häufig versuchte man wieder Medicamente, in der Absicht, die schwierige oft verderbenbringende Operation umgehen zu können. Wenn dann auch Heilungen multipler Leberblasen durch Curen in Karlsbad oder durch Jodkali gemeldet wurden, so scheint ihr Erfolg doch nicht allgemein angenommen worden zu sein. Wenigstens begann man wieder die Entleerungen der Blasen auf die verschiedensten Arten zu erstreben. Allgemeingebräuchlich war die Punction und eine Reihe von Fällen einfacher Blasen wurden geheilt. Aber die Heilung und Entleerung der Blasen durch noch so häufige Punctionen bot seine Schwierigkeit und sofort nach der Punction vereiterter Echinokokken eintretende Peritonitis oder im Verlauf der Entleerungen sich einstellende Eiterung führten viele Todesfälle herbei, manchmal durch Aussaat von Echinokokkenkeimen ins Peritoneum, wenn auch Neisser einen durch Punction geheilten Fall multipler Blasen (852) anführt. Freilich blieben in diesem Fall die Punctionsöffnungen bestehen, ein Effect, der eigentlich nicht beabsichtigt war und durch Erweiterung der Oeffnungen entleerten sich die Cysten völlig.

Die breite Eröffnung und Drainage des Sackes nach seiner Verklebung mit der Bauchwand verdrängte bald die einfache Punction, da diese sich zur Entleerung der grossen Membranen und Tochterblasen

nicht als ausreichend erwies. Die Aetzpaste sollte nach Herbeiführung einer localen Peritonitis Adhäsionen schaffen, die Raum zu einer genügenden Incision gewährten; eine Reihe von Operationen verlief günstig, jedoch waren oft die Adhäsionen nur gering und die Incision brachte durch Ueberfliessen des dann meist vereiterten Echinococcus in die Bauchhöhle den Tod. Auch ein Ech. hep. multiplex wurde durch diese Methode geheilt (Neisser 919.). Es konnte von einem eröffnetem Sack ein weiterer in der Höhle gefundener gespalten und entleert werden. Leider erfolgte der Exitus an Pneumonie und Pleuritis.

Unsicher waren auch die Erfolge, welche durch die Punction mittelst zweier Troicarts herbeigeführt wurden. Die Adhäsionen zwischen beiden erwiesen sich als oft nicht fest genug zur Incision. Besonders als das Verfahren aseptisch ausgeführt wurde, war oft der Reiz der eingeführten Instrumente auf das Peritoneum nur gering. Immerhin erwies sich das Verfahren lange Zeit als das beste und brachte häufig Heilung, so auch einen multiplen Echinococcus (Madelung LXIV). Hier hatten sich von einer Doppelpunction aus so breite Verwachsungen gebildet, dass ein zweiter Sack sofort ohne erneute Doppelpunction incidirt werden konnte.

Immerhin sind bei allen diesen Operationen multipler Blasen besondere Glücksumstände eingetreten, welche die Heilung herbeiführten. Bald kann eine Punctionsöffnung erweitert werden, bald bilden sich Adhäsionen, die nicht gewollt sind, bald kann vom ersten Sack aus ein weiterer eröffnet werden.

Erst mit den Forschritten der Anti- und Asepsis war es möglich, zu den Erfolgen zu kommen, welche jetzt durch Incision der Blasen nach ihrer Vereinigung mit der Bauchwand — durch Naht oder Tamponade, erreicht worden sind oder gar die Heilung der Cysten durch Exstirpation des Sackes mit sofortiger Vernähung der Leberwunde zu erstreben. Durch Eröffnung der Bauchhöhle und Verlöthung der Bauchwand mit den Cysten konnte man controlliren, wie weit die Verwachsungen zwischen beiden gelangt waren und dann, wenn diese genügend erschienen, incidiren. Konnte die Cyste mit der Bauchwand vernäht werden, so erfolgte die Freilegung des Echinococcus und die Incision in derselben Sitzung. Dieses zielbewusste Operiren wagte sich nach seinen Erfolgen häufiger auch an multiple Blasen der Leber, nachdem ihr Erkennen durch die Eröffnung der Bauchhöhle und der Inspection der Leber erleichtert und gesichert war. Eine ganze Reihe glücklich verlaufener Operationen multipler Blasen der Leber wurden veröffentlicht; jeder Fall bietet, wie das die Mannig-

faltigkeit der Erkrankung mit sich bringt, seine Besonderheit. Aus den Greifswalder, Rostocker, Göttinger und Bonner Kliniken, aus dem Urban in Berlin sind Publicationen von Operationen multipler Lebercysten erschienen, die durch ihre Schwierigkeiten in Diagnose und Technik zu den kühnsten gehören.

Der Gang der Operation war in den meisten Fällen derselbe: Eröffnung des Abdomen, Befestigung der Cystenwand an das Peritoneum und Entleerung des Sackes durch Incision. Die Eröffnung des Sackes geschah sofort oder nachdem eine Zeit verstrichen war, wurde aber meist von der Besonderheit des Falles abhängig gemacht. Meist wurde nach Eröffnung des Bauches die Art des Blaseninhaltes durch Probepunction geprüft. In vielen Fällen zwang das Auftreten von Blaseninhalt aus den Nadellöchern, die zur Fixirung der Sackwand dienten, zur sofortigen Entleerung, in anderen Fällen erforderte der Zustand des Patienten die schnelle Befreiung von dem eitrigen Inhalt, in anderen Fällen wieder konnte das Entstehen genügender Verwachsungen abgewartet werden. Der Erfolg rechtfertigt beide Operationsmethoden; auf beide Arten wurde eine grosse Anzahl Operationen glücklich durchgeführt, ohne dass der einen oder der anderen besondere Vortheile oder Nachtheile zuzusprechen wären. Dass es wohl sicherer ist, erst ausgedehnte Verwachsungen abzuwarten, kann nicht bestritten werden; andererseits ist es oft unmöglich, den Kranken noch eine Woche lang mit dem schweren Erkrankungsherd liegen zu lassen. Die multiplen Blasen wurden dann entweder, falls sie in directer Verbindung mit der zuerst eröffneten standen, von dieser aus incidirt; lagen sie gesondert davon, so wurde meist durch eine weitere Bauchwunde oder Incision der Sack für sich getrennt von dem ersten behandelt. Ein bestimmtes Princip für die Behandlung der multiplen Blasen lässt sich nicht aufstellen; das eine muss wie bei jedem Erkrankungsherd das Maassgebende sein: wie kann man den Kranken am schnellsten und sichersten von seinen Parasiten heilen. Ist die Möglichkeit der Exstirpation des ganzen Echinococcus gegeben, so wird dies das Beste für den Kranken und den Operateur sein. Liegen die Verhältnisse nicht so günstig, ist der Bau der Blase complicirt, sind ihre Wandungen verkalkt, ihre Lage versteckt im Lebergewebe, der Inhalt vereitert, so muss der Gedanke der leitende sein, durch günstige und ausgiebige Drainage gute Abflussverhältnisse zu schaffen. Dies ist durch einfache Laparotomie nur bei weit an der Vorderfläche gelegenen Blasen möglich. Liegen die multiplen Blasen mehr im hinteren Lebertheil, so macht sich, wenn nicht von Anfang an vom Rücken oder der Seite aus eingegangen ist, die Gegendrainage nöthig.

Körte führte dieselbe sofort in einer Sitzung mit der Laparotomie aus; der Erfolg rechtfertigt sein Vorgehen. In unserem Falle wurden Anfangs von einer Incision aus die mehrfach gefundenen Blasen drainirt; auch ein Fall von König wurde derartig behandelt. Meist war die Einführung der Drains äusserst schwierig, nicht allein der Schmerzen wegen, sondern es zeigte sich auch nach einiger Zeit fast als unmöglich, die immerhin kleinen Oeffnungen im Lebergewebe bei dem gewundenen Verlauf der Gänge aufzufinden. Dabei lag die Oeffnung zwischen den beiden Säcken nicht immer an der tiefsten Stelle, sodass die Abflussverhältnisse aus dem 2. in den 1. Sack auch noch complicirt wurden. Schliesslich musste in unserem Falle doch noch der Sack V für sich gegendrainirt werden. Ziehen wir den Schluss daraus, so müssen wir sagen, dass es sich bei weitem empfiehlt, wenn das Befinden des Patienten es erlaubt, sofort für die günstigste Drainage zu sorgen, mag dies nun dadurch geschehen, dass man jeden Sack für sich einzeln drainirt oder durch günstig gelegene Gegenöffnungen Abfluss schafft. Das Drainiren mehrerer Säcke von einer Incision aus durch den primär eröffneten Sack ist schwierig und führt nicht in allen Fällen zum Ziel.

Die anatomischen Verhältnisse bringen es mit sich, dass die Gegenöffnungen, seitlich oder vom Rücken ausgeführt, häufig durch den Pleuraraum gehen müssen. Körte schätzt die Gefahr der Eröffnung der Pleura nicht hoch; er meint, dass man genau controlliren kann, ob Pleura costalis und diaphragmatica verwachsen sind. Ist das nicht der Fall, so vernäht man beide, sichert die Stelle durch Jodoformgazetampon und geht dann nach Durchtrennung des Zwerchfells sofort zur Incision des Echinococcus. In einem Fall erfolgte Infection des Pleuraraums wie bei uns. In unserem Falle lössten sich die vorgefundenen Adhäsionen zwischen Pleura costalis und diaphragmatica; Luft wurde unter einem pfeifenden Geräusch aspirirt. Trotz sofortiger Naht und Bedeckung der Pleurawunde mit Tampons wurde die Krankheit durch eine acut einsetzende Pleuritis verlängert. Wenn wir auch durch die Drainage des Brustraums diese Complication beherrschen können, so ist doch das Dazutreten einer immerhin schweren Erkrankung für den geschwächten Patienten nicht belanglos. Der günstige Ausgang der bisher gekannten Fälle darf nicht dazu führen, die Möglichkeit der Vermeidung der Incision des Brustraums zu vernachlässigen. Und diese Möglichkeit ist uns dadurch gegeben, dass abgewartet wird, bis die Verwachsungen der Pleurablätter des Brustraums völlig sicher sind. In den meisten Fällen wird die nöthige Zeit hierzu vorhanden sein; ist der Zustand des Patienten nicht derartig, dass noch Tage bis

zur Eröffnung des Echinokokkensackes verstreichen können, so muss eine genaue Naht der Pleurablätter und Schutz der Stelle durch Uebernähung mit Tampons den Abschluss des Brustraums bewirken. Weitere Erfahrungen über diese Operationen müssen zeigen, welche Wege die richtigen sind. Es sind bis jetzt nicht genügend zahlreiche Angaben über diese Operationsmethode und ihre Erfolge oder Schäden veröffentlicht, welche entscheiden können, welches Vorgehen für den Patienten das beste ist.

Nur bei sehr günstigen Fällen würde die totale Exstirpation von multiplen Echinokokkensäcken ausführbar sein. Körte erwähnt, „dass Pozzi, Loebker, Palleroni u. A. schon die völlige Entfernung von Cysten ausgeführt haben, indem sie entweder die entstandene Leberwunde tamponirten oder sofort vernähten.“ Bobrow theilt mehrere Fälle mit, auch darunter zwei, in welchen er multiple Cysten der Leber, einmal 2, dann in einem weiteren Fall 3 Stück. entfernte und durch sofortige Naht der Wunde Heilung brachte. Wenn Bobrow auch die Exstirpation und den Erfolg der Operation einer Cyste mit eitrigem Inhalt mittheilt, so wäre doch unser Fall nicht für ein derartiges Vorgehen geeignet gewesen, da die Blasen tief in der Leber unter dem Rippenbogen und Sternum sassen und dadurch die Exstirpation, abgesehen von ihrem sonstigen complicirten Bau und der veränderten z. Th. verkalkten Wandung, unmöglich machten. Nur für eine abgegrenzte Anzahl günstiger, an der Oberfläche der Leber gelegener Fälle wird Bobrows Verfahren Anwendung finden können. Jedoch ist der Fortschritt, in einer Anzahl von Erkrankungen die Dauer des Heilungsverlaufs erheblich abkürzen zu können und dadurch im Stande zu sein, eventuell eintretende Complicationen vermeiden zu können, ein recht erheblicher. Für die Mehrzahl der multiplen Echinokokken der Leber wird jedoch die Incision des Sackes mit Drainage bis zur Verödung des Raumes die herrschende Operation bleiben.

Uebersichtstafel über die operirten multiplen Echinokokken-Cysten der Leber.

Geschlecht	Alter	Anzahl der Cysten	Art der Operation	Resultat	
m.	40 Jahre.	Verschiedene Cysten.	Mehrfache Punction.	Geheilt.	Neisser. Nr. 852.
w.	47 Jahre.	Multiple Cysten.	Incision in 2 Zeiten.	†	Neisser. Nr. 914.

Geschlecht	Alter	Anzahl der Cysten	Art der Operation	Resultat	
—	—	2 Cysten.	Aetzpaste.	†	Neisser. Nr. 919.
w.	45 Jahre.	3	Aetzpaste.	†	Neisser. Nr. 959.
m.	36 Jahre.	2	Incisionen.	Geheilt.	Creutz. Dissertation. Bonn 1888.
m.	—	2	Incisionen.	Geheilt.	Deutsche med. Wochenschrift. 1892.
m.	17 Jahre.	3	Incision.	Geheilt.	Bahr. Dissertation. 1893. Gryps.
m.	27 Jahre.	3	Incision.	Gebessert.	Bahr. Dissertation. 1893. Gryps.
m.	15 Jahre.	2	Incision.	Geheilt.	König. Deutsche Zeitschrift f. Chir. XXXI.
w.	32 Jahre.	2	Incision.	Geheilt.	König. Deutsche Zeitschrift f. Chir. XXXI.
w.	28 Jahre.	3	Incision.	†. Noch zahlreiche disseminirte Cysten.	König, Deutsche Zeitschrift f. Chir. XXXI.
w.	51 Jahre.	2	Incision.	Geheilt.	Madelung. Stuttgart. 1885.
m.	39 Jahre.	2	Troicart und Excision.	Geheilt.	Madelung. Stuttgart. 1885.
m.	13 Jahre.	3	Doppelpunction und Incision.	†	Madelung. Stuttgart. 1885.
m.	—	2	Incision.	Geheilt.	Madelung. Stuttgart. 1885.
w.	54 Jahre.	2	2 perpleurale Incisionen.	Geheilt.	Körte. Beiträge zur klin. Chir. 23. 1899.
m.	45 Jahre.	3	Laparotomie mit perpleuraler Gegendrainage.	Geheilt.	Körte. Beiträge zur klin. Chir. 23. 1899.
w.	32 Jahre.	3	Laparotomie mit perpleuraler Gegendrainage.	Geheilt.	Körte. Beiträge zur klin. Chir. 23. 1899.
m.	58 Jahre.	2	Exstirpation.	Geheilt.	Bobrow. Arch. f. klin. Chirurgie. 1898.
w.	40 Jahre.	3	Exstirpation.	Geheilt.	Bobrow. Arch. f. klin. Chirurgie. 1898.
w.	24 Jahre.	5	Incision, 2 mal perpleural.	Geheilt.	Deutsche Zeitschrift f. Chirurgie.

Zum Schluss möge noch eine Uebersichtstafel folgen, welche die von mir aufgefundenen Operationen multipler Echinokokken der Leber bringt. Es ergiebt sich daraus, dass unser Fall ein Unicum ist: die höchste Zahl der bisher operativ geheilter multipler Echino-

kokkencysten der Leber beträgt 3, bei uns sind es 5, die theils durch Laparotomie, theils perpleural operirt worden sind. Berücksichtigt man die Länge der Erkrankungszeit, die z. Th. versteckte Lage der Blasen, den Umstand, dass sämmtliche Cysten vereitert und die Abflussverhältnisse ungünstig waren, sowie das Hinzutreten der Pleuritis, so kann man mit dem Erfolg und dem Fortschritt der Chirurgie in der Behandlung der Echinokokkenkrankheit wohl zufrieden sein.

Auch an dieser Stelle sei es mir gestattet, meinem verehrten früheren Chef und Lehrer, Herrn Prof. Häckel, für die Anregung und Theilnahme bei dieser Arbeit meinen verbindlichsten Dank auszusprechen.

XXIII.

Ein weiterer Vorschlag zur Behandlung veralteter ungeheilter Patellarbrüche.

Von

Dr. Tenderich,

Arzt für Chirurgie am St. Marienhospital in Wesel.

(Mit 1 Abbildung.)

Hat man einen alten Kniescheibenbruch mit völliger Aufhebung der Streckfähigkeit durch gänzlichen Abriss der Quadricepssehne, so ist naturgemäss nur eine Wiederherstellung der Function dieses Muskels durch Operation zu erreichen. So leicht nun meist technisch die Vereinigung bei primären Nähten der gebrochenen Kniescheibe ist, so schwierig kann sie bekanntlich bei der secundären Naht sein. Während die so zahlreichen Operationsmethoden bei der primären Naht von dem Gesichtspunkte aus erdacht sind, die Infection zu vermeiden, ist man bei der secundären Naht bestrebt gewesen, in verschiedener Weise die Schwierigkeiten zu überwinden, welche sich durch Schrumpfung der Weichtheile und dem dadurch bedingten Auseinanderweichen der Knochenstücke der Vereinigung der Kniescheibenstücke entgegenstellen.

W. Macewen[1]) machte Zwecks Annäherung V Einschnitte in den Quadriceps, welche sich bei Zug an die gebrochenen Kniescheibenstücke Y verzogen und so ein Hinunterrücken des Knochenstückes gestatteten. v. Bergmann[2]) suchte die Annäherung der Knochenstücke durch Abmeisselung der Tuberositas tibiae zu fördern und erzielte hierdurch gute Erfolge. Doch ist auch die hierdurch erreichte Beweglichkeit des unteren Kniescheibenstückes eine beschränkte, wie schon Sonnenburg[3]) hervorhebt und die Vereinigung der Knochenstücke ist nicht nur oft schwierig, sondern gar unmöglich.

---

1) W. Macewen, On the pathology of transverse fractures of the patella and the olecranon. Annals of surgery. 1887. Vol. V.

2) v. Bergmann, Ein Vorschlag zur Behandlung veralteter Querbrüche der Patella. Deutsche med. Wochenschrift. 1887.

3) Sonnenburg, Naht der Patellarfracturen. Verhandlung der deutschen Gesellschaft für Chirurgie. 1888.

Rosenberg[1]) erreichte die Vereinigung der 7 cm auseinander liegenden Knochenstücke dadurch, dass er von oben, resp. unten schräg in die sehnigen Ansätze der Bruchenden einschnitt, den Knochen durchsägte, umklappte und die durch den schrägen Einschnitt noch anhaftenden Sehnentheile durch Naht vereinigte. Er erhielt eine theils knöcherne, theils sehnige Verbindungsbrücke von Muskel zur Tibia. Der Erfolg war ein leidlicher, die Function des Quadriceps stellte sich wieder ein, die Beweglichkeit im Knie aber war eine beschränkte, die Beugung war 70°. Doch giebt es auch Fälle, in denen man mit allen den angegebenen Operationsmethoden nicht zum Ziele kommt und es ist für solche besonders schweren Fälle unter Umständen sogar die Resection des Kniegelenks empfohlen.[2])

Ich möchte nun darauf aufmerksam machen, dass man in solchen schweren Fällen noch in anderer Weise die Quadricepsfunction wiederherstellen kann und derartige immerhin verstümmelnde Operationen umgehen kann.

Betrachten wir die verschiedenen Endresultate, welche man mit der Behandlung von Kniescheibenbrüchen ohne primäre Naht bei gleich exacter sonstiger Behandlung erzielte, so ergiebt sich folgendes.

Man hat:

1. Fälle, bei denen eine mehr oder minder knöcherne Vereinigung der gebrochenen Kniescheibe eingetreten ist und die Function des Quadriceps eine gute ist.

2. Fälle, bei denen die Knochenstücke nicht vereinigt sind, ja oft sehr weit von einander liegen und doch eine gute Function besteht.

3. Fälle, bei denen die Knochenstücke nicht vereinigt sind und die Function eine schlechte ist.

Dieses verschiedene Endresultat hat bekanntlich darin seinen Grund, dass nicht der ganze Quadriceps an die Kniescheibe ansetzt, sondern auch Muskelbündel von Vastus internus und externus seitlich der Kniescheibe an die Kniegelenkskapsel ansetzen und so durch diese einen Zug auf die Tibia ausüben können, auch wenn die Kniescheibe gebrochen ist. Je nachdem also bei einem Kniescheibenbruch, der Bruch die Kniescheibe allein betrifft oder auch die seitlichen Ausläufer des Quadriceps durch weiteren Kapselriss mit abgerissen sind oder nicht, wird die Function dieses Muskels bei fehlender Vereinigung der gebrochenen Kniescheibenstücke erhalten sein oder nicht. Sind nun bei einem Kniescheibenbruch die seitlichen Muskelbündel

1) Rosenberg, Verhandlungen der deutschen Gesellschaft f. Chirurgie. 1895.

2) Reichel, Handbuch der Chirurgie von v. Bergmann, v. Bruns und v. Mikulicz. 1900.

durch Kapselriss mit abgerissen, so kann man dementsprechend eine Streckfähigkeit des Unterschenkels auch dadurch erzielen, dass man ohne Vereinigung der Kniescheibenstücke den Kapselriss näht und dadurch Theile des Vastus internus und externus wieder zur Insertion an die Tibia bringt. Die Operation ist leichter auszuführen als die Vereinigung der Knochenstücke, wie schon aus folgender Betrachtung hervorgeht.

Hat man einen veralteten Kniescheibenbruch mit völliger Aufhebung der Streckfähigkeit des Unterschenkels, so ist dieses nur ein Bruch mit grossem Riss in der Gelenkkapsel. Dieser Riss hat durch Schrumpfung der Weichtheile eine rautenförmige Gestalt angenommen, wie in dem nebenstehenden Bilde einer Kniescheibenfractur nach Helferich dargestellt ist. Es ist dies die Darstellung eines frischen Kniescheibenbruchs, in alten aber sind die Knochenstücke a und b noch weit mehr in der Regel zurückgezogen, wie es bei der frischen Fractur hier gezeichnet ist. Das untere Stück a wird durch Schrumpfung des Ligamentum patellae nach unten verzogen; das obere b durch Zug und Schrumpfung des Quadriceps nach oben und da grade an der Kniescheibe die Hauptmasse des Muskels ansetzt und dieser am meisten sich nach oben zurückzieht, so wird grade das Knochenstück am meisten nach oben verzogen, jedenfalls mehr als die seitlichen Ansatzpunkte des Muskels an der Kapsel, welche nicht so starkem Muskelzug ausgesetzt sind und auch naturgemäss sich von den Endpunkten des Kapselrisses in c weniger entfernen können. Nehmen wir an, die seitlichen Muskelfassern des Quadriceps setzen bei f an, so lassen sie sich leichter nach d bringen wie b nach a.

Hier möchte ich noch darauf aufmerksam machen, dass die seitlichen Muskelbündel des Vastus externus und noch mehr des internus schräg leicht bogenförmig von unten nach oben zur Patella und zu seitlich daneben liegenden Kniegelenkskapsel ziehen. (Vergl. umstehende Zeichnung nach Helferich.)

Ihre Zugrichtung geht in der Hauptsache schräg von unten zur Patella, vernäht man nun den Kapselriss ohne Vereinigung der Kniescheibenstücke, so verzieht man die schräg nach der Patella aufsteigenden Muskelbündel nach unten und in die Längsrichtung des Beines. Somit verlegt man die Zugrichtung dieser Muskelbündel in grader Richtung an die Tibia, weiter bringt auch durch Verziehung des Muskels mehr zur Mitte gelegenen Partien desselben zur Seite und nach unten, sodass sie mit an den genähten Kapseltheilen ziehen können. Solches kann man, wie ich mich durch präparatorische Untersuchungen über-

zeugt habe, noch vermehren, wenn man das obere Kniescheibenstück seitlich loslöst oder entfernt.

Kniescheibenbruch mit Kapselriss, nach Helferich. Fracturen und Luxationen.

Auf Grund vorstehender Ueberlegungen und Erfahrungen habe ich in einem Falle von veraltetem Kniescheibenbruch mit einer Diastase von 10 cm, bei der die Vereinigung der Knochenstücke nicht möglich war, die gerissenen seitlichen Ausläufer der Quadricepssehne mit gutem Erfolge für die Muskelfunction genäht.

Ich lasse kurz die Krankengeschichte folgen:

Vorgeschichte. Am 4. Aug. 1898 erlitt Herr de H. aus Rh. als Soldat durch Hufschlag gegen die Kniescheibe einen Bruch derselben. Er wurde im Garnisonlazareth in M. bis zum 30. November 1898 behandelt und die Gehfähigkeit wurde eine leidliche. Vor allen Dingen will er das Knie haben strecken können, auch giebt er an, dass die gebrochenen Knochen fast aneinander gelegen hätten.

Am 30. November 1898 vom Militärdienst entlassen, fühlte er beim Treppensteigen plötzlich einen heftigen Schmerz und ein Krachen im Knie. Darnach schwoll das Knie an und er konnte das Bein nicht mehr strecken. Er wurde mit Verbänden, Massage etc. behandelt, doch die Streckfähigkeit im Knie blieb völlig aufgehoben, der Gang war unsicher, wenig ausdauernd. Im Kniegelenk traten Schwellungen „Ergüsse“ auf, die nach Ruhe schwanden, beim Gehen wieder auftraten. Die gebrochenen Stücke der Kniescheibe rückten immer mehr auseinander.

Befund. Anfang Mai 1899. Der Untersuchte geht derartig, dass er den Unterschenkel beim Gehen vorschleudert und beim Auftreten stark im Knie durchdrückt. Längeres Gehen ist ihm nur mit Mühe möglich. Im Kniegelenk besteht ein flüssiger Erguss. Streckung des Unterschenkels ist völlig aufgehoben.

Die Knochenstücke sind nach Resorption des Ergusses durch Massage, comprimirende Verbände noch 10 cm von einander entfernt und lassen sich bis auf 7 cm unter Anwendung stärkster Gewalt zusammendrücken. Der Umfang des Oberschenkels an correspondirenden Stellen gemessen beträgt rechts 3—3 1/2 cm weniger wie links. Auf meinen Rath entschliesst sich der Kranke zur Operation, welche Anfang Mai 1899 ausgeführt wurde.

Operationsgeschichte. In Narkose und Blutleere wird ein querverlaufender Schnitt über das Gelenk gemacht und ein Lappen nach oben etwas zurück präparirt. Die Bruchenden werden freigelegt und das zwischen den gebrochenen Knochenstücken liegende weiche sulzige Gewebe, welches sich auch seitlich zwischen die zerrissenen Seitenbänder fortsetzte, entfernt. Beim Versuch, die angefrischten Knochenstücke, deren Entfernung von einander durch die Anfrischung noch vermehrt war, bei gebeugtem Hüftgelenk durch je zwei eingelegte und gleichzeitig angezogene dicke Silberdrähte zu nähern, zeigte sich, dass die Aneinandernäherung hierdurch nur gering war.

Die Knochenstücke waren zudem so morsch, dass sie beim mittleren Zug schon einrissen. V Einschnitte in Muskel und Sehne nützten nur wenig für die Mobilisirung. Ich hatte nach der ganzen Sachlage die Ueberzeugung, dass auch die Bergmann'sche Methode hier eine gute Aneinanderlagerung der Knochenstücke nicht versprach.

Deswegen sah ich von einer Naht der Knochenstücke ab und nähte nur die seitlichen Kapselrisse innen und aussen mit zwei Seidennähten und brachte so wieder die seitlichen Theile vom Quadriceps zur Insertion an die Tibia. Es folgte Schluss der Hautwunde und Verband. Der Wundverlauf war ein guter, nur riss bei einer Bewegung im Verbande innen eine Naht, die aus dünnerer Seide, als die anderen Nähte gemacht war. Ich schiebe dieses Zerreissen der Naht auf die zu dünne Seide, welche bei dieser Naht genommen war, da innen die Vereinigung leichter als aussen gewesen war und hier die Spannung geringer wie aussen war. Nach 4 Wochen war die Wunde völlig geheilt und jetzt schon hatte sich die Streckfähigkeit des Unterschenkels wieder eingestellt, die zuerst schwach, in kürzerer Zeit aber bedeutend stärker wurde.

Befund im Mai 1900. Der Untersuchte kann ausdauernd und ohne Beschwerden gehen. Ein Erguss im Knie ist nicht wieder aufgetreten. Die Streckung im Knie ist im Sitzen, also bei gebeugtem Hüftgelenk, bis auf etwa 5—10° möglich, also so gut wie normal. Die Beugung ist völlig normal. Der Untersuchte kann wieder Rad fahren und fährt bis 30 Klm. ohne zu ermüden. Er kann, wenn auch erst mit einiger Mühe mit dem operirten Bein voran auftretend, sich auf diesem Bein allein auf einen Stuhl heben. Die Knochenstücke liegen 8 1/2 cm auseinander, lassen sich aber weit besser nähern, als vor der Operation; lediglich durch Andrücken bis auf 4 cm. Zieht er den Quadriceps an, so sieht man vom Muskel, besonders aussen, wo keine Naht gerissen, dicke Stränge zur Tibia ziehen. Der Umfang der Oberschenkelmuskulatur ist am gesunden Beine 2 cm geringer, als am operirten Bein. Besonders am Vastus externus und auch am internus besteht eine deutlich sichtbare Muskelhypertrophie. Nach Angabe des Untersuchten bessert sich der Zustand noch stets.

Wir haben also lediglich durch Naht des Kapselrisses die seitlichen Ausläufer des Quadriceps wieder zur Insertion an die Tibia gebracht, als die Vereinigung der knöchernen Bruchstücke nicht mehr gelang, und so eine fast völlig normale Functionsfähigkeit des Quadriceps erreicht.

Somit möchte ich empfehlen, vorstehende Operation zu versuchen 1. in allen solchen Fällen, bei denen die Vereinigung der knöchernen Bruchstücke nicht gelingen will. 2. in allen den Fällen, wo die Vereinigung der Kniescheibenstücke nur durch schwere Hülfsoperation zu erreichen ist.

Denn diese schwierigen Hülfsoperationen haben ihre Bedenken darin, dass sie zum Theil das knöcherne Gelenk nicht intact lassen und so nur zu leicht die Bewegungsfähigkeit im Knie beschränken. Weiter machen sie die Operation complicirter und gefährlicher und man erreicht nicht mehr für die Function, ja meist wohl weniger als durch die vorher angegebene, in meinen Falle leichter auszuführende und relativ ungefährliche Operation.

So glaube ich, dass es dem schon bewährten von Bergmann-schen Verfahren vorzuziehen ist — in den Fällen, wo die Vereinigung der Bruchstücke durch dieselbe nur irgendwie fraglich oder schwierig erscheint.

Zum Schluss will ich bemerken, dass man zur Naht des Kapselrisses unter Umständen mit zwei seitlichen Schnitten auskommen kann.

XXIV.

Aus der Universitätsgynäkologischen Klinik in Helsingfors (Finland).

Ueber retroperitoneale Lipome.

Von

G. Heinricius,

ord. Professor der Geburtshülfe und Gynäkologie.

Die retroperitonealen bez. mesenterialen Tumoren sind erst in letzterer Zeit klinisch beobachtet und operativ behandelt worden; früher wurden sie nur bei Obductionen beobachtet.

Die cystenartigen Tumoren: Blut-, Echinococcus-, Chylus-, Dermoid-, und seröse Cysten scheinen häufiger vorzukommen als solide. Braquehaye[1]) stellte 1892 104 Fälle zusammen denen Bégouin[2]) 1898 19 hinzufügte.

Die soliden Tumoren: reines Lipom oder Lipom combinirt mit Fibrom, Myxom oder Sarkom, Spindelzellen- und Rundzellensarkom, Myxosarkom, Fibrom, Fibromyom, Teratom, tuberculöse Drüsenpackete, die fast immer secundären Lymphadenome und Carcinome — sind verhältnissmässig selten beobachtet worden. Bégouin sammelte 35 derartige operirte Fälle, unter diesen 19 reine und mit anderen Geschwulstformen combinirte Lipome.

Im October 1899 war ich in der Lage, durch Laparotomie an einer Frau ein recht grosses retroperitoneales Lipom zu entfernen. Da dieses, soweit mir bekannt, der einzige in Finland operirte Fall von retroperitonealem Lipom ist, halte ich ihn der Veröffentlichung werth, und da derartige Tumoren verhältnissmässig sehr selten beobachtet und operirt worden sind, will ich zugleich eine Zusammenstellung der in der mir zugängigen Litteratur beschriebenen Fälle von zur Beobachtung gekommenen und auf die eine oder andere Art operirten retroperitonealen Fettgeschwülsten geben.

---

1) Kystes du mésentère. Archives générales de médecine. Sept. et Oct. 1892.

2) Traitement des tumeurs solides et liquides du mésentère. Revue de chirurgie. 1898. No. 3, 7. 1899. No. 2, 3.

Mein Fall ist folgender:

E. T., Käthnersfrau aus Eurajoki, 39 Jahre alt, consultirte mich am 24. September 1899.

Anamnese: Keine erbliche Anlage für Geschwulstbildungen (keine Anlage zur Fettleibigkeit in der Verwandtschaft). Rite menstruata 2—3 Tage. Sechs Kinder, das jüngste am 11. Januar 1899 geboren. Normale Geburten und Wochenbetten mit Ausnahme des zweiten, wo einige Tage post partum Blutung eintrat und einige Tage anhielt. Während der letzten Schwangerschaft wurde keine Geschwulst im Leibe beobachtet, wohl aber bemerkt, dass derselbe nach der Entbindung noch immer gross war. Im Sommer 1899 nahm der Bauch stark an Umfang zu und Mitte September erklärte ein Arzt, dass Pat. einen Tumor im Leibe habe. Die Verdauung war gut gewesen, der Appetit gut. Uriniren ungestört. Konnte ländliche Arbeiten verrichten.

Status praesens: Pat. von gewöhnlichem Körperbau, mager, blass. Die Haut elastisch. Lungen und Herz gesund. Bauchumfang am Nabel 80 cm. Abstand von der Symphyse bis zum Nabel 22 cm, vom Nabel bis zum Proc. xiph. 21 cm, vom Nabel bis zu den Spinae ilei 21 cm. In der Mitte zwischen dem Nabel und dem Schambein sieht und fühlt man eine nach unten zu convexe Furche. Oberhalb derselben wird durch die Bauchdecken ein ungleichmässiger, elastischer Tumor palpirt, welcher sich nach oben hin bis zur Mitte zwischen Nabel und Proc. xiphoid., sowie dem Rippenrande erstreckt, nach den Seiten hin bis etwa 4 Handbreite vom Nabel. Unterhalb der erwähnten Furche ist ein Tumor mit undeutlichen Grenzen zu fühlen. Der Percussionston über dem Tumor matt, ausserhalb desselben tympanitisch, doch ist der Ton über dem obersten Theile des Tumors schwach tympanitisch. Die Portio vag. normal, nach unten gerichtet, etwas nach hinten; der Uteruskörper in gewöhnlicher Stellung, von normaler Grösse. Sonde 6½ cm lang. Harn normal.

Diagnose: Tumor abdominis, unsicher welcher Natur, aber nicht von den Genitalien ausgehend.

4. October 1899. Exstirpatio lipomatis retroperitonealis per laparotomiam transperitonealem. Bauchschnitt in der Linea alba, 2 Fingerbreite oberhalb der Symphyse bis ebenso weit vom Nabel. Die Bauchdecken dünn. Im Leibe ein Tumor, dessen unterer durch eine Furche — etwa 2 Finger breit unterhalb des Nabels — von einem oberen grösseren Theile abgetrennter Theil den rechten oberen Theil der Gebärmutter tangirt. Der Uterus nebst den Adnexen nach links verschoben. Der Tumor ist von einem dünnen Peritoneum von gelbrother Farbe bekleidet. Keine Gedärme zu sehen. Schnitt in longitudinaler Richtung durchs Peritoneum. Ausschälung des unteren Theiles des Tumors, der aus 6 durch lockeres, dünnes, gefässarmes Bindegewebe lose miteinander vereinigten Lappen besteht, von der Grösse eines Strausseneies bis zu der eines neugeborenen Kindeskopfes, von länglicher Form. Der obere Theil bestand aus einem einzigen weichen, runden Tumor von der Grösse zweier Mannsköpfe, welcher sich nach oben rechts bis zum Rippenrande, links zum Magen hin erstreckte. Während der Ausschälung

des Tumors wurde beobachtet, dass das Coecum mit dem Proc. vermiformis hinten links vom oberen Theile des Tumors belegen war. Vom Coecum ging das Colon ascendens nach rechts oben aus, das Colon transversum in querer Richtung nach links. Nach der Ausschälung des Tumors blieb eine tiefe und weite Höhlung zurück, deren Wände durch das den Tumor umschliessenden Peritonealblatt gebildet wurden; dieses wurde an das Peritoneum der Bauchwunde vernäht, nachdem der obere Theil der Bauchwunde auf die übliche Weise vereinigt worden war. Die Höhle in der Bauchhöhle wurde erst mit Jodoformgaze bekleidet und darauf mit steriler Gaze gefüllt.

Bei mikroskopischer Untersuchung verschiedener Stellen der verschiedenen Lappen erwies sich der Tumor als ausschliesslich aus Fettgewebe bestehend; eine dünne Kapsel aus Bindegewebe bildet die äussere Begrenzung. Das Gesammtgewicht der Tumoren betrug etwa 6000 g.

Verlauf nach der Operation. 5. October. 6 mal Erbrechen p. operat., die Zunge feucht, der Leib eingesunken. 6. October. Ruhiges Aussehen. 7. October. Es sind Gase abgegangen. 9. October. Subjectives Befinden gut, Laxans. 13. October. Die Wunde wird inspicirt; der grössere Theil der in das Bett des Tumors eingeführten Gaze, welche reichlich blutgetränkt ist, wird entfernt, keine neue Gaze eingeführt. 16. October. Die im Leibe zurückgelassene sterile Gaze nebst den Jodoformgazetampon wird entfernt. Ein neuer Jodoformgazetampon wird eingeführt. Die Nähte werden entfernt. Ziemlich reichliche Secretion von der Wunde. 29. October. Der Tampon wird entfernt. Die Höhle hat sich in hohem Grade retrahirt. Die Sonde dringt in der Richtung nach rechts hinten 8 cm ein; Jodoformgazetampon. 22. October, 24. October, 26. Obtober, 28. October, 30. October Wechseln des Tampons. 26. October. Die Höhle hat sich noch mehr retrahirt. Die Sonde dringt in der Richtung nach hinten rechts 5 cm ein. 31. October. Granulationen werden mit der Scheere abgekratzt, eine Naht durch die Mitte der Wundränder angelegt. 3. November. Entfernung der secundären Sutur, die durchgeschnitten hat; unbedeutende Secretion im Wundboden. Jeden zweiten Tag Verbandwechsel. 7. November. Die Granulationen im Boden der Wunde werden mit Lapis touchirt. 23. November. Eine granulirte unbedeutende Wundfläche ist zurückgeblieben. Pat. reiste nach Hause.

In der Litteratur sind nur zwei ausführlichere Arbeiten über die retroperitonealen Fettgeschwülste anzutreffen, nämlich von Terillon[1]) in Paris und von Josephson und Westberg[2]) in Stockholm. Ausser diesen vortrefflichen Arbeiten ist nichts weiter zu finden als vereinzelte kurze Notizen oder casuistische Mittheilungen, mitunter eine kurze Epikrise.

Augagneur[3]) beschreibt die retroperitonealen Lipome ganz im

1) Lipomes du mésentère. Archives générales de médecine. 1886. p. 257, 434.

2) Om retroperitoneala fettsvulster. Hygiea 1895. II. p. 396 (ref. im Centralblatt f. Chirurgie. 1896. Nr. 8).

3) Tumeurs du mésentère. Thèse d'agrégation de Paris. 1886.

Allgemeinen ohne sie von anderen Tumoren im Mesenterium zu trennen. Quénu[1]) giebt nach Terrillon eine kurze Beschreibung derselben und erwähnt die Operationsresultate.

In den neueren Lehrbüchern der Chirurgie sind die retroperitonealen Lipome recht knapp beschrieben. Koenig[2]) spricht in einigen Zeilen darüber und bemerkt ganz richtig, dass nicht alle als Lipom bezeichneten Tumoren reine Fettgeschwülste bildeten, sondern dass einige derselben mit myxomatösem resp. sarkomatösem Gewebe combinirt waren. Villar[3]) schildert sie im grossen chirurgischen Werke von Le Dentu und Delbet auf etwas mehr als einer Seite, hauptsächlich nach Terrillon, ohne dass er die Arbeit Josephsons und Westbergs und alle in den letzten Jahren veröffentlichten casuistischen Mittheilungen über die genannten Tumoren zu kennen scheint.

Dieselbe Anmerkung gilt für Largeau[4]), welcher ohne einen eigenen Fall zu haben die Operationstechnik bei Tumoren, auch Lipomen im Mesenterium erörtert und ihr Verhältniss zu den umliegenden Organen schildert. Er kennt 1898 nur 11 Fälle von Exstirpation von retroperitonealem Lipom und giebt an, dass nur 4 derselben, die Fälle von Péan, Meredith, Lauwers und Magdebourg (soll heissen Madelung) in Genesung übergingen.

Terrillon und die französischen Verfasser nennen diese Geschwülste Lipomes du mésentère. Es ist freilich wahr, dass in allen Fällen, wo der Tumor eine bedeutendere Grösse erreicht hatte, er die Mesenterial- bez. Mesocolonblätter von einander trennt und sich auf die Därme, das Colon oder den Dünndarm drängt. Pathologisch anatomisch ist diese Benennung gleichwohl nicht völlig richtig, denn die Geschwulst scheint ursprünglich nicht aus dem Mesenterium hervorgegangen zu sein, sondern eher aus tiefer gelegenen Theilen des retroperitonealen Fettgewebes, von den Seiten: aus der Fettkapsel der Niere, der Fossa iliaca, oder dem Lig. latum, von der Mittellinie: aus dem Fette des Zellengewebes zwischen hinterer Bauchwand und dem Peritoneum.

Unter Mesenterium, einschliesslich der Blut-, Lymph- Chylusgefässe, der Lymphdrüsen, der Nervenelemente, des Fett- und Bindegewebes, versteht man im Allgemeinen die Duplicatur des Peritoneum, welche mit ihrer Wurzel schräg vom zweiten Lendenwirbel nach unten gegen die rechte Art. sacro-iliaca verläuft, in der Richtung von

1) Traité de chirurgie par Duplay et Reclus. 1892. Tome VII. p. 172.
2) Lehrbuch der speciellen Chirurgie. 7. Aufl. 1899. Bd. II. S. 275.
3) Traité de chirurgie clinique et opératoire. Paris. Tome VIII. 1899. p. 10.
4) Gazette médicale. 1898. No. 2.

links oben nach rechts unten und welche an ihrem Rande den krausenartig gefalteten Dünndarm trägt. Nun hat aber fast in keinem einzigen Falle die Hauptmasse des Tumors sich gegen den Dünndarm hin entwickelt, sondern die Theile des Darmes, welche mit dem Tumor in Berührung gefunden wurden, waren das Colon ascendens oder die Flexura sigmoidea. Da nun das Colon ascendens und das Coecum im Allgemeinen kein Mesenterium besitzen und nur in einem Falle von 6—8 (Henle) ein ganz kurzes vorkommt, so hält Josephson es nicht für richtig, die grossen Tumoren, welche während ihrer Entwickelung auf die nicht von Peritoneum bekleidete hintere Fläche des Colon ascendens vordringen, für Mesenterialtumoren zu halten. In Bezug auf die Fälle, wo der Tumor sich im Mesenterium zur Flexura sigmoidea hin entwickelt hat, ist Josephson der Ansicht, dass der Ursprung der Geschwulst augenscheinlich höher oben gelegen hat, da, wie in seinem Falle nicht nur die Flexur sondern auch das Colon descendens und transversum den rechten Rand des Tumors krausenartig umgaben. Auch von unten her kann sich der Tumor aus retroperitonealer Lage zwischen den Blättern des Mesenteriums entwickeln. In den Fällen von Broca und Pernice scheint auch der Tumor aus der Tiefe neben den Vasa iliaca hervorgewachsen zu sein, im Falle Belkowsky's lag er allerdings in der Fossa iliaca, reichte aber bis in die Nierengegend hinauf. Alsberg's Fall ist der einzige reine Fall von Lipom im Mesenterium des Mesocolon transversum.

Die Ursache, wesshalb die meisten Verfasser diese Tumoren mesenteriale nannten anstatt richtiger retroperitoneale, sieht Josephson zum Theil in dem Wunsche, sie in Analogie mit den sog. mesenterialen Cysten zu bringen. Da man für die Mesenterialtumoren kein Organ hatte, an das man sich halten konnte, so suchte man durch den Namen Mesenterialtumor Ursprung und Topographie des Tumors auszudrücken.

Die vom retroperitonealen Bindegewebe ausgehenden Lipome bilden häufig grosse gelappte Tumoren. Sie zählen zu den grössten Geschwülsten des Körpers. Waldeyers Tumor wog 31,5 kg., Cooper-Forster's 28 kg., ein Tumor von Péan, Homan's erster und der Terrillon's je 25 kg. Meistens sind sie breit an einen Theil der hintern Bauchwand, vom Diaphragma bis hinab zum kleinen Becken, befestigt; bisweilen breiten sie sich über eine grössere Fläche dieser Wand aus, bisweilen gehen sie auf eine der Seitenwände des Bauches zur Fossa iliaca und Regio lumbalis über. Sie entwickeln sich in der Richtung, in der sie dem kleinsten Widerstande begegnen, sie buchten sich gegen die Bauchhöhle hin vor, das Peritoneum parietale vor sich

schiebend und dringen zwischen die beiden Blätter der visceralen Verlängerungen ein, wo diese der Geschwulst im Wege sind. In einigen Fällen erstreckte sich der Tumor bis zum Becken hinab oder in dasselbe hinein. Der grösste Theil der Därme wird zur Seite oder nach oben geschoben; gewöhnlich liegt ein Theil des Darmes, meist Theile des Dickdarms, Coecum und Colon ascendens, Flexura sigmoidea und Colon descendens, Colon transversum oder eine Schlinge des Dünndarmes auf der Oberfläche der Geschwulst.

Die meisten Fälle der retroperitonealen Lipome scheinen sich hinter dem Colon ascendens und dem Coecum entwickelt zu haben und schoben also vor allem den betreffenden Darmtheil nach vorne oder auf die andere, linke Seite hinüber. So verhielt es sich in den Fällen von Spencer-Wells, Péan (Fall I) Homan's beiden, Terrillon, Lauwers, Pernice, Terrier-Guillemain's erstem, Cooper-Forster, Pick, Lockwood, Van der Veer, Gussenbauer und in meinem Falle. In den Fällen von Josephson, Tillman, Schiller, Roux drittem, Broca und Moynier hatte sich der Tumor im Mesenterium oder gegen die nicht von Peritoneum bekleidete Fläche der Flexura sigmoidea resp. das Colon descendens entwickelt. Im Falle Lejars fanden sich Lipome im Mesocolon sowohl des Colon ascendens als descendens. Nur im Falle Madelungs hatte sich der Tumor in Mesenterium des Dünndarmes entwickelt und in dem Alsberg's im Mesocolon transversum. In vielen Fällen sind die Angaben undeutlich.

Mitunter sind, wie in meinem Falle, alle Därme verdrängt. Im Falle Terrillons waren, wie bei meinem, Coecum, Appendix und Colon transversum hinauf gegen das linke Hypochondrium hin verschoben. Das Netz kann über dem oberen Theile des Tumors ausgebreitet liegen oder daran adhäriren und stark vascularisirt sein wie im Falle von Madelung. Magen, Leber und Mitz sind gegen das Diaphragma hinaufgeschoben; im Falle von Kümmel lag die Milz dicht am Tumor fixirt. Wenn das Lipom sich aus der Fettkapsel einer Niere entwickelt, kann die Niere selbst in der Geschwulst eingebettet liegen, wie in den Fällen von Tillman, Kümmel, Gussenbauer und Wiglesworth. In den Fällen von Terrier und Guillemain war der Ureter verlängert und über der hinter dem Peritoneum ins Becken hinabreichenden Geschwulst lateral verschoben. Im Fall von König ging der Tumor vom Beckenbindegewebe, von der linken Seite aus; die Blase war nach rechts verlagert, der Urachus von links her verwachsen; die linke Vena iliaca, das linke Vas deferens waren von der Geschwulst umgeben. Der linke Ureter zog hinter

dem Geschwulstbett her und in dieser Richtung waren vom unteren Pol der linken Niere beginnend im retroperitonealen Gewebe mehrere isolirte Lipome. Wenn der Tumor ins Lig. latum eingedrungen oder daselbst entstanden ist, können die weiblichen inneren Genitalien in nähere Berührung mit derselben kommen wie im Falle Pernices.

Nur in den Fällen von Madelung, Terrillon und Cooper-Forster wird Ascitesflüssigkeit erwähnt. Adhärenzen zwischen der Bauchwand und der peritonealen Bekleidung des Tumors sind selten und dann gewöhnlich leicht zu lösen; im Madelung'schen Falle waren die Adhärenzen in der Nabelgegend fester und im Wiglesworth'schen Falle war der Tumor überall an der Bauchwand und den Eingeweiden adhärent.

Die peritoneale Bekleidung des Tumors ist bisweilen so dünn, dass die fettgelbe Masse durchschimmert, wie in meinem Falle, bisweilen dicker, im allgemeinen ohne entzündliche Reizung. In den die Geschwulst bekleidenden Mesenterialblättern können sich zahlreiche grosse Gefässe finden, wie im Falle Alsberg's. Die Verbindung zwischen dem Tumor und der umgebenden Serosa und hinteren Bauchwand ist im allgemeinen sehr locker, so dass der Tumor sich leicht ausschälen lässt, und gefässarm, so dass nur geringe Blutung dabei entsteht. In verhältnissmässig mehr Fällen war die Verbindung nur an der eigentlichen Befestigungsstelle, die fast immer breit ist, fester und gefässreicher. In Péan's Fall III, in Gussenbauer'schen und in dem Lauwers'schen Fälle fand sich eine gestielte Befestigung.

Wenn der Tumor zwischen den beiden Blättern der Peritonealwurzel an die Darmwand gelangt ist, wird das Darmrohr gegen seine Oberfläche abgeplattet, aber der Tumor kann auch, wie im Falle Alsberg's die Darmserosa von mehr als dem halben Umfange des Darmrohres abheben.

Der Tumor ist gewöhnlich gelappt, aus verschiedenen Geschwulstknoten bestehend, die bald fester, bald loser mit einander vereinigt sind. In einigen Fällen wurden mehrere wirklich getrennte Tumoren angetroffen, die sich selbstständig in verschiedenen Theilen des retroperitonealen Gewebes entwickelt hatten. Eine den Tumor umgebende Kapsel wird in einigen Fällen erwähnt.

Die Consistenz der Tumoren ist in Folge dessen, dass der Inhalt fast ausschliesslich oder im Wesentlichen aus flüssigem Fett, Oleïn, besteht, unter dem Einflusse der Körperwärme weich, wesshalb in einigen Fällen Pseudofluctuation erhalten wurde; einige Tumoren waren nur elastisch nachgiebig, andere fester bis zu Steinhärte, was

auf Verkalkungen in denselben beruhte. Die Schnittflächen haben gewöhnlich ein gelbes, glänzendes Aussehen und eine weiche Consistenz; in einigen Fällen zeigen sie einen grösseren oder geringeren Wechsel in Farbe und Consistenz, je nach der Combination des Fettgewebes mit anderen Gewebeformen.

Ihrem histologischen Baue nach waren alle Tumoren Lipome; mehr als die Hälfte waren reine Fettgeschwülste, die übrigen eine Vereinigung von Fettgewebe mit anderen Bindesubstanzgeweben, meist myxomatösem Gewebe; ausserdem wurde Fibrom, sarkomähnliches Gewebe und Osteom angetroffen. Nur in einem Falle (Waldeyer's) kamen Metastasen vor. Die retroperitonealen Lipome wachsen verhältnissmässig schnell und erreichen in recht kurzer Zeit einen grossen Umfang. Ein Recidiv nach unvollständiger Exstirpation zeigt der Fall Tillmann's. Eine Folge des schnellen Wachsthums, der bedeutenden Grösse und der dadurch bedingten Absorption von Nährmaterial aus dem Organismus ist der Marasmus, den die Patienten in den meisten Fällen zeigten. In meinem Falle hatte noch keine Herabsetzung des allgemeinen Ernährungszustandes eintreten können.

In den Fällen von Spencer-Wells und Wiglesworth wurde eine Combination von retroperitonealem Lipom mit Lipom in den Appendices epiploicae beobachtet.

Die Aetiologie ist dunkel. In einem Fall (Lauwers) war die Geschwulst aller Wahrscheinlichkeit nach angeboren. Im Falle Tillman's wird angegeben, dass Pat. von einem Stosse getroffen worden war, wonach eine längere Zeit Schmerzen bestanden hatten. Im Falle Van der Veer's entstand das Leiden nach einer heftigen Körperanstrengung. Ungewöhnlich strenge Arbeit wird in Homan's erstem Falle erwähnt. Aus der Geschichte der Fälle geht nicht hervor, dass die Kranken im Allgemeinen fette Personen gewesen waren; im Gegentheil fand sich in den meisten Fällen ein weit vorgeschrittener Marasmus, der jedoch als eine Folge des Tumors zu betrachten ist. Das Wachsthum des Tumors geschah mitunter schnell, mitunter dagegen langsam; im Fall I von Terrier und Guillemain war die Geschwulst seit einem Jahre beobachtet worden.

Dass die Mehrzahl der wegen retroperitonalem Lipom operirten Personen Frauen waren, beruht wohl zunächst darauf, dass Bauchtumoren im allgemeinen häufiger bei Frauen als bei Männern operirt werden. In den meisten Fällen, welche Frauen betrafen, geschah die Operation unter der Fehldiagnose Genitaltumoren. Was das Alter bei der Operation beziehungsweise Obduction betrifft, so waren alle Patienten mit Ausnahme der Lauwers' nahe oder über 30 Jahre alt.

Besondere, charakteristische Symptome dieser Tumoren existiren nicht; sie bieten später, wenn sie eine gewisse Grösse erreicht haben, das Symptomenbild grosser Geschwülste im Leibe. Bei Frauen wurden die retroperitonealen Lipome gewöhnlich für Ovarialtumoren gehalten, mitunter für einen graviden Uterus oder ein Gebärmutterfibrom; bei Männern war die Diagnose häufiger Retroperitonealtumor maligner Natur. Die subjectiven Beschwerden sind im Allgemeinen dieselben, welche in der Regel von jedem grossen Bauchtumor verursacht werden, ein Gefühl von Schwere und Spannung im Leibe, Athemnoth und Schwierigkeit, gewisse Bewegungen auszuführen. Durch Druck auf die Venen der Bauchhöhle wurden in einigen Fällen Venektasieen der Bauchwand und Beine und Oedem der letzteren hervorgerufen. Dagegen kam Ascites sehr selten vor; die Vena porta wird nicht comprimirt, auch erleidet das Peritoneum keine Veränderungen. Wegen des topographischen Verhältnisses der Tumoren werden die Därme von ihnen beeinflusst. Das Mesenterium ist gleichzeitig ein Organ zur Ernährung und Stütze des Darmes, weshalb Ausdehnung, Dislocation oder Läsion desselben auf den Darm zurückwirkt. Störungen von Seiten des Darmes sind also eine ganz gewöhnliche Folge von Tumoren in dieser Falte des Peritoneum. Im Falle von Madelung und einem von Roux kamen früh vorübergehende Occlusionserscheinungen vor. Durch das Eindringen der Geschwülste ins Mesenterium bez. Mesocolon, wodurch sie gegen den Darm drücken und dieser sich gewöhnlich auf die Oberfläche des Tumors ausbreitet, wird die Darmperistaltik gehindert und in Folge dessen entsteht eine mehr oder weniger hochgradige Erschwerung der Abführung, welche in mehreren Fällen erwähnt wird. In einigen Fällen fanden sich Digestionsstörungen: Dyspepsie, Erbrechen, Diarrhoe, Obstipation. Auf andere Organe der Bauchhöhle scheinen die Tumoren keinen Einfluss gehabt zu haben.

Das retroperitonale Lipom erfüllt einen kleinen oder grösseren Theil des Bauches, ist sehr elastisch, in den meisten Fällen deutlich fluctuirend, insbesondere bei Myxomumwandlung, wesshalb auch in einigen Fällen Probepunction vorgenommen wurde. Der Tumor kann auch Partieen von festerer Consistenz bieten, je nach der grösseren Menge von Bindegewebe, Verkalkung oder Verknöcherung. Obgleich die Tumoren gewöhnlich in eine Anzahl Lappen getheilt sind, so tritt bei der Palpation diese Eigenschaft nicht immer hervor; in meinem Falle liess sich gleichwohl der obere grössere Lappen von der unteren Parthie unterscheiden.

Wegen der relativ tiefen Lage der Tumoren erscheinen seine Grenzen relativ diffus; die Beweglichkeit ist wegen des topographi-

schen Verhaltens beschränkt. Ein gewisser Grad von Verschiebbarkeit von einer Seite zur andern, was von der mehr oder weniger breiten Befestigung an der hinteren Bauchwand und auch von der Consistenz des Tumors abhängt, kommt wohl im Allgemeinen vor. Im Falle Josephson's konnte sowohl der obere im Epigastrium, als auch der untere im Beckeneingange gelegene Lappen des Tumors durch die Bauchdecken hindurch gefasst und von der hinteren Wand nach vorne gezogen werden, sowie man aber losliess, schnellte der Tumortheil federnd zurück. Ein derartiges Phänomen soll nach Josephson fast mit völliger Sicherheit beweisen, dass der Tumor retroperitoneal ist.

Der Percussionston über dem Tumor ist natürlich matt. Auch wenn ein Darm auf der Oberfläche des Tumors liegt, ist er in Folge seiner platten Ausbreitung selten durch Percussion zu erkennen. Ein differentialdiagnostisches Kennzeichen für einen Retroperitonealtumor soll ja der tympanitische Percussionston sein, den man an einer beliebigen Stelle über dem Tumor durch Lufteinblasen vom Rectum erhält. Dass dieses Kennzeichen bei diesen retroperitonealen Lipomen nicht immer Stich hält, zeigt mein Fall, wo keine Därme auf dem Tumor verliefen, sondern Coecum, Colon ascendens und Colon transversum hinauf geschoben waren und über und hinter dem Tumor lagen. In mehreren der in der Litteratur erwähnten Fälle fand sich der tympanitische Schall nur in der einen Seitenregion und fehlte in der andern, was darauf beruhte, dass der ins Mesocolon ascendens oder descendens eingedrungene Tumor alle Därme auf eine Seite hinübergeschoben hatte. Eine solche Verschiebung der Därme ist nach Josephon von grossem diagnostischem Werthe. Sie fehlt, wenn der Tumor sich ins Mesocolon transversum hinein entwickelt und also die übrigen Theile des Colon unberührt gelassen hat oder wenn er ins Mesenterium des Dünndarms eingedrungen ist, was selten eintrifft (Fall Madelung's).

Beim Stellen der Diagnose ist es sehr schwierig, die retroperitoneale Natur des Tumors überhaupt festzustellen und speciell zu bestimmen, dass ein Lipom vorliegt, da wir einerseits so wenig Anhaltspunkte für die Diagnose und andererseits so geringe Erfahrung über die verschiedenen Arten von retroperitonealen Geschwülsten besitzen. Als retroperitoneale Geschwülste kommen ausser dem Lipom auch Mesenterialcysten und sonstige feste Tumoren vor. Die Mesenterialcysten werden in der Regel nicht so gross wie die Lipome, sind bei einer gewissen Grösse von elastischer Consistenz, geben deutliche Fluctuation und verursachen bisweilen starke Schmerzen. Die hämor-

rhagischen Cysten entstehen häufig nach starken Traumen. Sarkom und Cancer haben den Charakter der Malignität: schnelles Wachsthum und Kachexie, Ascites, Metastasen und sind häufig durch einen primären Herd secundär verursacht. Tuberculose der Mesenterialdrüsen kann grosse unregelmässige Tumoren veranlassen, wenngleich nicht von der Grösse, wie sie meist die Lipome zeigen; sie kommen meist bei Kindern vor und können geheilt werden. Noch schwerer ist es, zwischen retroperitonealem Fibrom und Lipom zu entscheiden. Bei Nierentumoren lässt sich gewöhnlich noch der Ausgang von einer Niere nachweisen und aus der Beschaffenheit des Urins können Aufklärungen erhalten werden. In den Fällen von Tillman, Kümmel und Wiglesworth war das Lipom von der Nierenkapsel ausgegangen und die Niere war völlig von der Geschwulst umwachsen; in solchen Fällen ist es unmöglich, die Differentialdiagnose gegenüber Tumoren, die von der Nierenkapsel ausgehen, zu stellen. Ich übergehe die Differentialdiagnose gegenüber den von den weiblichen Genitalorganen ausgehenden Tumoren, mit welchen die retroperitonealen Fettgeschwülste häufig genug verwechselt werden. Der Umstand, dass die ersteren in der Regel intraperitoneale Tumoren sind, giebt den vorzüglichsten Anhaltspunkt für die Diagnose.

Lipome, die von den Appendices epiploicae ausgehen, erreichen höchstens die Grösse eines Strausseneies. Dagegen können Lipome im Omentum Anlass zu Verwechselungen geben, besonders wenn sie so gross geworden sind, dass ihre Eigenschaft als intraperitoneale Tumoren nicht mehr nachweisbar ist.

Lennander[1]) hat einen Fall operirt, wo ein ursprünglicher Omentaltumor secundär um das Colon transversum herumwuchs, so dass dieser Darmtheil nahezu mitten hindurch passirte. Meredith's[2]) Fall, den Bégouin zu den Lipomen rechnet, hält Josephson für ein Lipom des Netzes.

Wie schwierig die Diagnose der beobachteten oder operirten retroperitonealen Lipome ist, geht auch daraus hervor, dass sie fast immer unrichtig oder unsicher war. Auf Ovarialtumor wurde die Diagnose gestellt in den beiden ersten Fällen von Péan, in den Fällen von Madelung, Pernice, Lockwood, Laroyenne, Lejars, Cooper-Forster, Wiglesworth, auf Uterustumor im dritten Falle von Roux. Unbestimmt war die Diagnose in Spencer-Well's, Péan's drittem,

1) Ein Fall von Lipom in der Bauchhöhle. Centralblatt f. Chirurgie. 1895. Nr. 4 und Lundin und Hedbom: Fall af lipom i bakhålan. Upsala läkaresällskapets förhandlingar. Bd. 30. 1894—95. S. 130.

2) Lancet. 1887. I. p. 881.

Homan's, Terrillon's, Tillman's und meinem Falle; maligner Genitaltumor wurde im Falle Alsberg's, Echinococcus vor der Probepunction im Kümmel'schen Falle diagnosticirt. In Königs's Fall schwankte die Diagnose zwischen rasch wachsenden Tumoren und Tuberculose des Bauchfells. Im Lauwers'schen Falle lautete die Diagnose: Lipom mit unbestimmtem Ausgangspunkte; im Falle Josephson's und Westberg's zweitem Falle Retroperitonealsarkom, im Pick'schen Mesenterialtumor, im Gussenbauer'schen Retroperitonealtumor, im Josephson'schen möglicherweise Retroperitonealtumor, nur im Terrier'schen Falle völlig richtig retroperitoneales Lipom.

Eine Zusammenfassung der Diagnose giebt Josephson in folgenden Worten: „Ein Bauchtumor, der ohne Malignität eine bedeutende Grösse erreicht, der retroperitoneal zu liegen scheint, den Dickdarm völlig von der einen Seite verschiebt (matter Ton), der beinahe oder völlig den Eindruck von Fluctuation giebt, ist wahrscheinlich ein retroperitoneales Lipom. Fühlt man den Tumor nahe unter den Bauchdecken in der Lumbalgegend, schnellt ein Theil desselben zurück, wenn er von der hinteren Bauchwand abgezogen wird, so ist der Tumor so gut wie sicher retroperitoneal. Fühlt man, dass er aus grösseren Lappen besteht, welche auffallend verschiedene Grade von Consistenz zeigen und ist ein Theil derselben verkalkt, so ist es ziemlich sicher ein retroperitoneales Lipom. Probepunction ist in dem Falle von geringerem Werthe, Probeincision im höchsten Grade indicirt." Die einzige rationelle Behandlung eines retroperitonealen Lipoms ist die Entfernung desselben durch den Bauchschnitt. Sich selbst überlassen führt die schnell zunehmende Geschwulst ziemlich bald den Tod herbei. In einigen der wenigen Fälle, die überhaupt bekannt geworden sind, war die Operation, wie aus den Krankengeschichten hervorgeht, recht schwierig, in anderen dagegen verhältnissmässig leicht. Die Operation besteht hauptsächlich in Herausschälung des Tumors aus seinem Bette, nachdem das bedeckende Peritoneum durchschnitten ist. Die Enucleation kann, wie in meinem Falle, leicht vor sich gehen. Da der Tumor in der Regel (mit Ausnahme des dritten Falles von Péan und des von Lejars) arm an Gefässen ist, so ist die Blutung während der Operation nicht bedeutend. Die Gefässe treten von der Hinterseite ein, und hier an der Befestigungsstelle des Tumors sahen sich einige Operateure gezwungen, Unterbindungen vorzunehmen, welche den grossen sympathischen Plexen und Ganglien schaden konnten, die im Bindegewebe vor den grossen Gefässen ausgebreitet liegen. In meinem Falle war die Blutung während der

Enucleation der Tumortheile auch in der Tiefe unbedeutend. Glücklicherweise waren die zuführenden Gefässe klein und keine Unterbindungen von Nöthen. Es liegt jedoch die Gefahr einer Darmläsion vor, da bei der Schwierigkeit, während der Operation einen colossalen Tumor zu handhaben, der mit diesem intim verbundene Darmtheil reissen kann; auch die Ernährung des Darmes wird gefährdet, da bei der Enucleation des Tumors das Mesocolon auf einer oder beiden Seiten des Darmes in ziemlicher Ausdehnung durchschnitten werden muss. Madelung, Alsberg und Roux (Fall III) waren genöthigt, einen Theil des Darmes zu reseciren.

In den älteren Fällen scheinen die Operateure das hintere Peritonealblatt, welches den Tumor überdeckt, nicht zusammengenäht, sondern sich selbst überlassen zu haben, oder sie umfassten den Sack mit einigen Ligamenten wie einen Pedunkel, wobei gewöhnlich überflüssiges Peritoneum resecirt wurde (Péan). In seinem zweiten Falle befestigte Péan den Pedunkel im oberen Winkel der Bauchwunde, drainirte aber nicht. In seinem ersten Falle drainirte er ausserdem das Bett des Tumors durch Röhren, deren eines Ende über der rechten Leistengegend, das andere durch die Bauchwunde herausführte; im dritten Falle schloss er die Bauchwunde völlig. Andere Operateure vernähten das Peritoneum über dem Tumorbette und unterliessen die Drainage. Einige nähten den Peritonealsack in die Bauchwunde ein und drainirten nach vorne (Lauwers, Schiller und ich) oder nach hinten (Josephson). König drainirte die grosse Wundhöhle im Becken nach aussen. Allerdings ist die Höhle nach Ausschälung des Tumors im Verhältnis zur Grösse der Geschwulst sehr klein, doch hielt ich es in meinem Falle für das Klügste, sie nicht zu schliessen, sondern die peritonealen Kanten nach Resection überflüssigen Bauchfells am unteren Theile der Bauchwunde zu vernähen und diese zu drainiren. Während der Convalescenz zog sich die ursprünglich grosse Höhle erstaunlich schnell zusammen. Ein glückliches Resultat ohne Drainage haben Péan (Fall III), Madelung, Alsberg, Tillman, Pernice, Heurtaux und Gussenbauer aufzuweisen.

In Terrillon's im Jahre 1886 zusammengestellter Statistik über operirte retroperitoneale Lipome finden sich nur 2 mit glücklichem Ausgange (Péan's Fall III und der Madelung's). Von den später operirten 23 Fällen endigten nur 6 (die von Kümmel, Josephson, Schiller, Laroyenne, Lejars und König) mit dem Tode, der erste in Folge von Blutung, der zweite wegen durch Infection verursachter Darmparalyse, der dritte und sechste durch Herzlähmung, der vierte durch Shock 48 Stunden nach der Operation (lädirter Darm),

der fünfte 11 Tage p. o., die Todesursache nicht angegeben. Tillman konnte die Operation nicht vollständig ausführen und Pat. bekam ein Recidiv, das wahrscheinlich zum Tode führte.

In der mir zugängigen Litteratur fand ich eine Anzahl Fälle von retroperitonealen Lipomen, reinen oder mit anderen Geschwulstformen combinirt, welche theilweise bei Lebzeiten beobachtet und mitunter operirt, theils nach dem Tode gefunden wurden. Einige sind recht ausführlich beschrieben, andere ziemlich knapp wiedergegeben. Einige Beschreibungen ging ich im Originale durch, andere habe ich nach anderen Verfassern referirt. Da ihrer nicht mehr als 37 sind, gebe ich sie hier wieder.

Casuistik der retroperitonealen Lipome.

Exstirpation retroperitonealer Lipome.

Spencer Wells. Transactions of the path. Soc. of London. 1868. XIX. S. 243. Cit. nach Josephson l. c. S. 407.

43 jährige Frau. Bauchtumor seit 7 Jahren. 24. October 1867 Probeincision, der Bauch wurde geschlossen. Am 4. November wurden durch Laparotomie, nach Spaltung einer losen Bindegewebskapsel, grosse Massen von Fett, im Gewicht von 20 Pfund entfernt. Ein grosser Lappen in der Nähe der rechten Niere wurde zurückgelassen. Der Tumor schien vom Mesenterium auszugehen. Tod 58 Stunden p. o., Peritonitis. Die zurückgelassene Fettmasse umfasste die rechte Niere, schob das Colon ascendens nach links hinüber und war an der unteren Leberoberfläche adhärent.

Péan, Diagnostic et traitement des tumeurs de l'abdomen et du bassin. Paris, 1880. I. S. 1129.

I. Frau von 50 Jahren. 1 Kind. Seit 2 Jahren rasche Zunahme des Bauchumfanges. Ein glatter, ebener, elastischer, meist fluctuirender Tumor mit vorragender Mittelpartie erstreckte sich ins Becken hinab und ins Epigastrium hinauf. Matter Ton über der ganzen vorderen Oberfläche und auch auf der ganzen rechten Seite. Diagnose: Kystoma ovarii. Laparotomie am 9. Mai 1876. Der Tumor erwies sich als ein retroperitoneales Lipom. Farbe graugelb, Oberfläche gleichmässig und glatt, die Kapsel von Mesenterialblättern gebildet, zwischen denen eine grosse Anzahl Gefässe sichtbar. Der Tumor wurde durch die Bauchwunde herausgezogen, die Kapsel geöffnet, der Tumor theilweise durch Zerstückelung (morcellement) herausbefördert. Er hatte seine Befestigung auf der rechten Seite längs der ganzen Lendenwirbelsäule, ging längs der rechten Seite des S romanum und Rectum bis ins Becken hinab, wo er mit grosser Schwierigkeit herausgegraben wurde. 6 Ligatures perdues um blutende Gefässe im Boden der Wundhöhle. Gewicht der Lipommasse 12 kg. Das Bett der Geschwulst wurde durch ein Rohr drainirt, dessen eines Ende über die rechte Schenkelbeuge, das andere durch die Bauchwunde hinausgeleitet wurde. Die Kapsel wurde geschlossen durch eine Ligatur um die zu einem Pedunkel zusammengeschnürten Peritoneallappen, welche wie ein Ovarialpedunkel im unteren Winkel der Bauchwunde fixirt wur-

den. Die Operation währte 3 Stunden. Während der sonst ungestörten Convalescenz wiederholte Anfälle von Schlucken. Am 10. Tage bekam Pat. nach dem Genuss von Gefrorenem choleraartige Diarrhoe und starb. Pat. war 3 mal in ihrem Leben von ihrem Manne überredet worden, Gefrorenes zu geniessen und jedesmal in Lebensgefahr gerathen.

Péan. L. c. S. 1131.

II. 62 jähriges, schwaches Weib; enormer Bauch mit grossen, unregelmässigen Knoten, welche an einigen Stellen hart und fest sind, an anderen weich und fluctuirend. Einige tiefere Stellen knochenhart. Diagnose: Cystofibrom im Ovarium oder Ligamentum latum. Laparotomie im November 1871. Lipom zwischen den Blättern des Mesenteriums aus weichen, halbfluctuirenden Lipommassen bestehend, die von harten fibrösen Scheidewänden umgeben sind. Tiefer unten in der Mitte grosse verkalkte Massen, welche sich nicht ausschneiden lassen, sondern mit der Säge angegriffen werden müssen. Die Operation dauerte 4 Stunden. Die Masse wog 20 kg. Die Mesenterialblätter wurden zusammengelegt, unterbunden, oberhalb des Fadens abgeschnitten und der Pedunkel im oberen Winkel der Wunde befestigt. Keine Drainage. Die Frau starb an Ermattung am 4. Tage; weder Eiterung noch Peritonitis.

Péan. Tumeurs du mésentère. Gaz. des Hôpitaux. 1886. S. 305.

III. Frau von 30 Jahren, 2 Kinder, schwanger im 3 Monat. Seit einem Jahr hat der Bauch zugenommen. Enormer, hier und da fluctuirender teigiger Tumor von ebenso viel flüssiger als fester Consistenz. Operation auf Vitalindication im Juni 1875. Retroperitoneales Lipom. Enucleation; das Peritoneum gefässreich, an der hinteren Seite des Tumors Gefässe bis zu Fingerdicke. Der Tumor war an der Vorderseite der Wirbelsäule durch einen stark fibrösen, äusserst gefässreichen Pedunkel befestigt und intim mit den Därmen vereinigt.

Das Wundbett in Peritoneum wurde durch 3 Ligaturen en masse geschlossen und das Ueberflüssige resecirt. Die Bauchwunde wurde vollständig verschlossen. Nur in den ersten Stunden lag ein Drain im unteren Wundwinkel. Heilung. Entbindung zur gehörigen Zeit. Gewicht des Tumors 25 Kilo.

Madelung, Exstirpation eines vom Mesenterium ausgehenden Lipoma oedematosum myxomatodes mit partieller Resection des Dünndarmes — Heilung. Berl. klin. Wochenschrift 1881. S. 75 u. 93.

Seit 1878 viele Male Erbrechen. Unterleibsschmerzen, hartnäckige Stuhlverhaltung. Im August 1879 wurde die 32 jährige Frau schwanger. Während der ersten 6 Monate der Schwangerschaft völliges Wohlbefinden. In den letzten Monaten aber trat wiederum Leibschmerz und Erbrechen auf. 20. Mai 1880 Geburt, Steisslage, das Kind starb während der Geburt. Nach der Geburt der Leib sehr aufgetrieben und im Laufe der nächsten 2 Monate wuchs der Umfang des Leibes wesentlich. Pat. magerte ab. Oedem an den Beinen. 14. October 1880 in die Klinik aufgenommen. Aeusserste Abmagerung, gelbe Gesichtsfarbe. Oedem der Beine. In dem mächtig aufgetriebenen Leib wurde das Bestehen einer Geschwulst constatirt, die von der Symphyse bis zum stark aufwärtsgedrängten Zwerchfell reichte, im Allgemeinen median lag und nach den

Seiten hin nur undeutlich begrenzt war. Deutlich Fluctuationsgefühl. Die Därme lagen sämmtlich hinter der Geschwulst. Glatte Oberfläche, mit Ausnahme einer handbreitgrossen Stelle direct unter dem Rippenbogen links nach einer kleineren Stelle oberhalb des linken Ligamentum Poupartii. Hier waren knollige Erhabenheiten fühlbar. Uterus von normaler Grösse, beweglich. Diagnose: Cystom eines Ovarium. 25. October 1880 Laparotomie. Geringe Mengen Ascitesflüssigkeit. Verklebungen und Adhäsionen zwischen der Geschwulst und dem Peritoneum. Ein Troicar wurde in die deutlich fluctuirende Geschwulst mit Leichtigkeit eingestossen. Es floss kein Tropfen Flüssigkeit ab. Der durch die Punctionsöffnung eingeführte Finger constatirte, dass die Geschwulst aus soliden, wenn auch leicht zerdrückbaren Massen bestand. Auf der linken Seite der Geschwulst eine von ihr ausgehende, nach oben aufsteigende, wurstförmige Nebengeschwulst, bis zur Milzgegend hinauf verfolgbar. Die mühsame Geschwulstlösung begann nach oben. Zahlreiche Adhäsions- und Gefässunterbindungen. Das von mächtigen Gefässen durchzogene Netz, adhärent an dem oberen Theil der Geschwulst, wurde resecirt. Es gelang, die obere Hälfte der Hauptgeschwulst so von der Bauchhöhle hervorzuheben, dass die nach der Wirbelsäule zu liegende Fläche theilweise zur Gesicht bekam. Von der Basis der Geschwulst entsprang mit einem armdicken Stiel eine kindskopfgrosse Geschwulst. Eine Dünndarmschlinge mit dem Stiel fest verbunden. Bei der Lösung wurde der Darm zerrissen, Resection des Darmes, 8 cm. Exstirpation des kugelförmigen Geschwulstanhanges und des ganzen, in der unteren Bauchhälfte, zum Theil im kleinen Becken liegende Theils der Hauptgeschwulst. Das Gewicht des Tumors 17500 g. Die ganze Operation hatte 2 Stunden gedauert. Die Frau genas. Das Körpergewicht der Frau war 7 Wochen nach der Operation 36,750 g.

Homans. Boston med. a. surg. journal. 1883. I. 241. Vergl. Removal of immense fatty tumours by abdominal section. Lancet 1883. I. S. 449.

I. 39jähriger, kräftiger Mann. Seit 2 1/2 Jahren Zunahme des Bauches und Herabsetzung der Kräfte. Im Juli 1881 betrug der Umfang des Bauches 108 cm. Der Tumor an mehreren Stellen fluctuirend; Probepunction, unbedeutende Menge blutiger, albuminhaltiger Flüssigkeit. Diagnose: Bauchtumor unbekannter Natur. Probeincision am 30. October 1881. Der lipomähnliche Tumor adhärirte leicht an der Leber, war mit einem dünnen Peritoneum bekleidet, liess sich zum grössten Theil durch die Bauchwunde hervorziehen, hatte eine retroperitoneale Befestigung von der Gegend des Truncus coeliacus zur Wirbelsäule nach unten und zu beiden Seiten derselben in der Ausdehnung einer Handfläche. Der Tumor wurde reponirt und der Bauchschnitt vernäht. Der Bauch nahm stetig zu. Am 5. Februar 1882 Operation. Längs- und Querschnitt links. Der Tumor adhärent nur an der Bauchnarbe und am Colon ascendens, welches in transversaler Richtung den Tumor kreuzte; dieser ging von der rechten Seite hinter dem Peritoneum aus, indem er alle anderen Därme nach links und oben verschob. Die Kapsel wurde geöffnet und der Tumor ausgeschält, nachdem das Colon ascendens abgelöst und nach Durchschneidung und Unterbindung des grösseren Theiles seines Mesen-

teriums zur Seite geschoben war. Die gefässreichen Adhärenzen wurden comprimirt, unterbunden und kauterisirt; der Tumor wurde aus der Bauchhöhle entfernt. Hierauf wurde ein zweiter, ein myxomatöser Tumor entdeckt, welcher den rechten Lumbaltractus und das Hypochondrium einnahm und die Leber nach links hinauf ins Epigastrium schob. Die Bekleidung dieses Tumors war fester. Der Tumor wurde entfernt. Ein dritter Tumor, etwa 25 cm lang, welcher auf der Aorta lag und mit derselben pulsirte, wurde unberührt gelassen. Die Operation dauerte 1 1/2 Stunden. Tod 4 Stunden nach der Operation. Autopsie. 1/2 Liter Blut in der Bauchhöhle. Das Colon ascendens hing als freier Strang ohne jedes Mesocolon in der Bauchhöhle. Die rechte Hälfte der hinteren Wand der Bauchhöhle, wo der Tumor befestigt gewesen war, zeigte eine zerrissene, unregelmässige Fläche. 2 retroperitoneale Lipome, eines links mannskopfgross, das zweite dreimal so gross vor der Vena cava inferior, an dieser und dem Duodenum adhärent. Die mikroskopische Untersuchung der Tumoren erwies sie als Lipome mit gelatinösen und myxomatösen Partien. Die rechte Niere hochgradig fettig degenerirt. Die Tumoren wogen zusammen 25 kg.

Homans. L. c.

II. 60jährige Frau. Mehrere Kinder. Fluctuirender Tumor, welcher feste Massen enthält; rasches Wachsthum in den letzten 6 Monaten. Umfang 140 cm. Eine Probeaspiration am 8. August 1881 ergab nichts, nicht einmal Blut. Da der Tumor zunahm, Oedem auftrat und der Umfang sich um 10 cm vergrösserte, wurde im März 1872 die Laparotomie gemacht. Der Tumor war ein grosses retroperitoneales Lipom an der rechten Seite, welcher wie im vorhergehenden Falle die Därme vor sich verschob. Adhärent am Peritoneum, aus welchem es unter Blutung herausgeschält wird. Das Colon ascendens kreuzte es, Coecum, Colon und Appendix waren beinahe in die Masse incorporirt. Der Tumor reichte hinab ins Becken und füllte es beinahe aus; er wurde erst nach starker Blutung und Shock entfernt. Die Operation währte 1 Stunde. Die Geschwulst wog 35 Pfund. Pat. erhielt das Bewusstsein nicht wieder und starb 1 Stunde p. o. Der Tumor war ein reines Lipom.

Homans hebt hervor, dass in seinem wie auch in Cooper-Forsters in der path. society of London am 14. März 1868 demonstrirten Falle das Colon ascendens den Tumor kreuzte und erklärt, geneigt zu sein, nächstens in einem derartigen Falle einen künstlichen Anus in der Coecalgegend anzulegen oder den seines Mesenteriums beraubten Darmtheil zu reseciren. Letzteres wäre mit dem Colon ascendens sehr schwer auszuführen, da es so stark in der rechten Lumbalgegend befestigt ist.

Dr. Gannett hat die französische, deutsche und englische Litteratur durchsucht und keinen derartigen Fall von Fettgeschwulst gefunden. Ausser dem Falle Forsters nennt Homans nur einen nicht veröffentlichten Fall, wo Ellis von der Harward University den Tumor post mortem entfernte, aber der Ansicht war, dass er mit Erfolg zu Lebzeiten hätte exstirpirt werden können.

Pernice. Deutsche med. Wochenschrift. 1884. Nr. 52. S. 850. Nach Josephson.

64jährige Frau, stets gesund, erste Regeln mit 15 Jahren, 7 Kin-

der, 3 Aborte, im 50. Jahre Menopause. Seit 1878 Zunahme des Bauches. 1883 ein mannskopfgrosser Tumor in der rechten Seite des Bauches, die Operation wurde nicht gestattet. In der letzten Zeit Zunahme, Oedem, Abmagerung zum Skelett. Der Tumor 3 Fingerbreite unter dem Proc. xiph., mit Ausnahme einiger härterer Partien in der Nabelgegend eine gleichförmige weiche Elasticität; man glaubte in der Tiefe Fluctuation zu fühlen. Rechts und links deutliche Grenzen, über der Crista ilei tympanitischer Ton. Der Bauchumfang zwischen Nabel und Symphyse 117 cm, am Nabel 105 cm. In der rechten Rückenseite konnte man bei innerer Untersuchung den weich-elastischen Tumor fühlen. Der Uterus durch eine Furche von demselben getrennt, nach links verdrängt, in Normallage. Kein Pedunkel zu fühlen. Diagnose: Ovarialcystom mit dickem Inhalt, event. krebsig degenerirt. 17. September 1884 Laparotomie. Der Tumor vom Peritoneum bekleidet, nach dessen Spaltung er sich als ziemlich festes Lipom erwies. An der hinteren rechten Seite am Proc. vermiformis adhärent, 2 festere Adhäsenzen am Colon wurden getrennt und ein Gefäss unterbunden. Auf einer Strecke von Zolllänge lag der Tumor unmittelbar dem Colon an. Er wurde leicht ausgeschält und hing jetzt nur durch die Tube, das Lig. ovarii und den übrigen Peritonealtheil mit dem Uterus zusammen. Der Pedunkel wurde abgeschnürt. Keine Blutung. Die Wundfläche war nach Entfernung des Tumors nicht mehr als handgross. Verlauf normal. Der Tumor war ein reines Lipom, er wog 15 kg.

Terrillon. Lipomes du mésentère. Arch. générales de médecine. 1886. S. 250.

35 jähriger Mann. Seit 3 Jahren starke Schmerzen in der Lebergegend mit Ausstrahlung zum Bauche hin und Anschwellung desselben. Abmagerung. Im Mai 1885 zwei Punctionen ohne Resultat. Der Bauchumfang nahm zu. Im Juli 1885 äusserste Abmagerung, Bauchumfang 126 cm. Venektasien. Harte Partien in der Gegend der Leber und oberhalb der Symphyse, der Rest des Tumors gab ziemlich deutliche Fluctuation. Alle Därme nach links unter das Diaphragma hinauf verschoben, nur hier und in der linken Lumbalregion tympanitischer Schall. 30. September 1885 Laparotomie. Der Tumor von einem Blatte des Mesenterium bedeckt, in welchem man Arterien und besonders die stark erweiterten Venen sah. Leicht zu lösende Adhärenzen. Spaltung des Mesenterialblattes. Der Tumor ist ein gelapptes Lipom mit unvollständigen fibrösen Scheidewänden. Die Lappen liessen sich nicht trennen, daher Schwierigkeiten, den Tumor heil herauszuschälen. Der Tumor, ein Myxolipom, wog 28 kg. Der grosse Peritonealsack nahm fast den ganzen Bauch ein, an das obere Blatt adhärirten das Coecum, ein Theil des Colon und 3 Schlingen des Dünndarmes. Ein Theil des Peritoneums wurde resecirt, einige 20 Ligaturen auf der Innenfläche applicirt. Das Geschwulstbett wurde mit starker Phenollösung imbibirt, die Bauchwunde geschlossen. Kurz nach der Operation stellte sich stinkende Diarrhoe ein. Tod 32 Tage p. o. Autopsie: Chronische Peritonitis mit Ascites; Adhärenzen zwischen den Därmen und dem Bindegewebe vor der Wirbelsäule, wo das Mesenterium fehlte.

Kümmel. Deutsche medic. Wochenschrift. 1886. S. 903. Nach Alsberg und Josephsohn.

38jähriger Mann, seit 3 Jahren ein Tumor im Leibe, der in den letzten Monaten rasch zugenommen hat. Diagnose: Verdacht auf Echinococcus, doch gab die Punction ein negatives Resultat. Kein Ascites. Laparotomie. Das Colon lag adhärent quer über dem Tumor, der von der linken Nierenkapsel ausging, aber breit mit der Milzkapsel zusammenhing, die beim Herausschaffen des Tumors barst. Dabei entstand heftige Blutung, die durch Ligaturen gestillt wurde. Pat. starb in Folge der Blutung 2 Tage darauf. Bei näherer Untersuchung erwies sich der Tumor als Lipom. Die linke Niere war mit dem Tumor exstirpirt worden.

Alsberg. Exstirpation eines grossen retroperitonealen Lipoms etc. Deutsche med. Wochenschrift 1887 S. 994.

Frau, 53 J. alt, 10 normale Entbindungen. Vor 3 Jahren hatte sie eine immer stärker werdende Anschwellung ihres Leibes bemerkt. Sie ist schwächer und elender geworden. 9. März 1897. Die Pat. mager, blass. Eine colossale Auftreibung des Unterleibes, Venektasien. Die Palpation ergab, dass sich an den abhängigsten Partien des Abdomens, sowohl in der Genitalgegend, als in den beiden Weichen grosse, rundliche harte Tumoren befanden, während das übrige Abdomen sich weich anfühlte und deutlich fluctuirte. Von einer bimanuellen Untersuchung der Genitalien war bei der starken Spannung des Abdomens keine Rede. Diagnose: Maligner Tumor von den Genitalien. Laparotomie 21. März 1887. Fleischfarbener, von Peritoneum überzogener, glatter, mannskopfgrosser Tumor, nach allen Seiten noch von ähnlichen Tumoren begrenzt. Das Herausheben des Tumors ziemlich leicht, da nirgends Verwachsungen bestanden. Das grosse Netz, theilweise an die Geschwulst adhärent, wurde durchgetrennt. Es fand sich, dass vom Magen eine, starke Gefässe führende Bauchfellplatte zu dem Tumor ging und in dessen Bekleidung überging, das obere Blatt des Mesocolon transversum. Der Tumor lag retroperitoneal innerhalb des Mesocolon transversum. Durchtrennung der Peritonealbekleidung. Ablösung des Tumors, wobei der Dickdarm, der an der Basis des Tumors lag, an einer Stelle einriss. Ein beträchtliches Stück des Colon transversum war von jeder Bauchfellbekleidung entblösst. Resection des Colon transversum 18 cm. Ein faustgrosser Rest des Tumors fand sich noch in der rechten Nierengegend, da derselbe jedoch steinhart und ganz verkalkt war, wurde er zurückgelassen. Die Bauchwunde wurde geschlossen.

Die Operation dauerte 3 ½ Stunde. Der Tumor wog 17 Kilo. Er war durch mehrere bis fast zu seiner Basis reichende Einschnitte in einzelne Tumoren zerspalten, die an den einander zugekehrten Flächen abgeplattet, dagegen an der Oberfläche kuglig gewölbt waren. Die Grösse dieser einzelnen Tumorsegmente schwankte zwischen Mannskopf- und Faustgrösse. Die mikroskopische Untersuchung der Tumoren ergab, dass dieselben zum grössten Theil aus reinem Fettgewebe bestanden. An einzelnen Stellen eine reichlichere Bindegewebsentwickelung; mehrere kleinere Tumoren zeigten sich aus ganz jungem embryonalem Bindegewebe bestehend, es fanden sich sternförmig verästelte Zellen mit geringer Zwischen-

substanz (Myxom). Die Convalescenz langsam, erst 4 Monate nach der Operation hatte die Pat. sich wesentlich gekräftigt.

Lauwers. Lipome du mésentère, ablation, guérison. Bulletin de l'acad. de médecine belge 1891 S. 311.

7 jähriger Knabe. Im Alter von 15 Tagen wurde unmittelbar unter der Leber ein faustgrosser Tumor bemerkt, welcher lange für eine von der Leber ausgehende Geschwulst gehalten wurde. Sie wuchs allmählich bis sie $^4/_5$ des Bauches einnahm, der enorm ausgedehnt war. Mehrere Punctionen ohne Resultat. Im Alter von 7 Jahren war das Kind stark abgemagert. Der Tumor reichte ohne Grenze bis zur Leber hinauf, deren oberer Rand bis zum 3. Intercostalraum ging; nach unten erstreckte sich der Tumor ins Becken hinein und reichte bis 10 cm links von der Mittellinie. Die Därme und der Magen zur linken Seite und zum Hypochondrium verdrängt. Matter Percussionston über dem Tumor. Diagnose: Lipom mit unbekanntem Ausgangspunkte.

29. Mai 1890 Laparotomie. Der Tumor lag retroperitoneal, das Colon ascendens längs seinem linken Rande; das Mesenterium hochgradig ausgedehnt. An der rechten Seite schloss sich das Peritoneum parietale an den Tumor 5 cm ausserhalb des Einschnittes, so dass dieser bei einer Verlängerung von 1 Decimeter nach rechts auf die Geschwulst gestossen wäre ohne das Peritoneum zu berühren. Das innere Segment des Tumors befand sich unter dem äusseren Blatte des Mesenteriums des Colon ascendens. Der Tumor wurde mit Schwierigkeit ausgeschält, das Peritoneum verdickt, dicke Brücken zwischen den Lappen des Tumors. Ein Pedunkel aus dickem fibrösem Gewebe oben und aussen wurde unterbunden. Das Geschwulstbett wurde mit Jodoformgaze tamponirt und die Ränder desselben in die Bauchwunde eingenäht. Heilung. Der Tumor war ein gelapptes Lipom mit fibrösen Scheidewänden, welche zum Pedunkel hin dichter und fester wurden. Gewicht 6 Kilo, etwa der dritte Theil des Gewichts des Patienten vor der Operation (20 Kilo).

Tillman. Exstirpation af en från venstra njurkapseln utgående 10 kg. vägande tumör. Hygiea 1892, I. S. 277.

28 jährige Frau, 3 Kinder, das jüngste vor 2 Jahren. Seit 1887 im unteren Theile des Leibes, gleich oberhalb der Symphyse rechts von der Mittellinie ein Knoten, der nach rechts oben hin gewachsen ist. Der im Anfang faustgrosse und unbewegliche Tumor hat seitdem allmählich zugenommen. Anfangs war das Allgemeinbefinden gut, aber im Sommer 1888 begannen Appetit und Fettpolster abzunehmen, während der Tumor rasch wuchs und bald den ganzen Leib ausfüllte. Normale Abführung. Dysurie. Grosslappiger, nicht fluctuirender Tumor im Bauche. Ueberall matter Percussionston, ausser in der rechten Seiten- und Lumbalregion, wo er tympanitisch ist. Hinter der Symphyse drang der Tumor mit seiner unteren Partie ins Becken hinein. Bauchumfang 90 cm. Diagnose unbestimmt, vielleicht Ovarialcyste. 21. September 1889 Laparotomie. Fast der ganze Bauch von einem colossalen, rothgrauen, grosslappigen, retroperitonealen, soliden Tumor erfüllt. Von oben nach unten und fest an der vorderen convexen Fläche des Tumors adhärent verliefen das zusammengefallene Colon descendens und die Flexura sigmoidea, zwischen deren Mesenterialblättern der Tumor eingebettet lag. Die Ausschälung

des Tumors, der auch die linke Niere einschloss, gelang ziemlich leicht, nur die Lösung von der hinteren oberen Fläche der Niere nebst dem Hilustheile war schwieriger. Schliesslich waren nur noch der Ureter und die Nierengefässe, welche unterbunden wurden, und der Tumor konnte zum grössten Theile herausbefördert werden. Nach der Reinigung wurde die Höhle durch eine am hinteren Peritonealschnittrande angebrachte Naht geschlossen und dadurch von der Peritonealhöhle abgesperrt. Keine Drainage. Die Wunde wurde geschlossen. Der Tumor wog 10 Kilo, umschloss die Niere, ging von der Nierenkapsel aus. Bei der mikroskopischen Untersuchung (durch Dr. Quensel) erwies er sich theilweise als ein Myxoma fibromatosum, theilweise als Lipom.

Ein Jahr später Recidiv, das allmählich zunahm. Im Mai 1890 nahm der Tumor die linke Seite des Bauches ein und erstreckte sich oben bis auf die rechte Mamillarlinie hinüber. Bauchumfang 87 cm. Wurde für unoperirbar angesehn.

Roux. Semaine méd. 1893, S. 159. 3 auf dem 7. französischen Congresse für Chirurgie mitgetheilte Fälle. Nach Josephson und Bégouin.

I. Eine Frau hatte einen als Fibrom diagnosticirten Bauchtumor, die Palpation durch die enorme Ausspannung des Bauches erschwert. Bei der Laparotomie fand sich ausser dem Fibrom ein subperitoneales Lipom in der Fossa iliaca dextra.

II. 41 jähriger Mann, der seit seinem 7. Lebensjahre periodische Krisen von Darmocclusion von 3—4 tägiger Dauer hatte. In der Gegend des Nabels wird in dem gespannten Bauche ein weicher Tumor palpirt, der sich bis ins kleine Becken erstreckt. Wahrscheinlichkeitsdiagnose: entzündliche Verengerung des Darmes. Laparotomie. Von einer wurstartigen, aus zwei gedrehten und adhärenten Dünndarmschlingen bestehenden Bildung ging mit einem langen Pedunkel zum kleinen Becken hin ein birnengrosses Lipom, das sich im Mesenterium nahe am Darme entwickelt hatte, und dessen Zusammenhang mit den Därmen so intim war, dass man die ganze verklebte Darmpartie, 1,24 cm, reseciren musste. Der Fall endete mit Genesung.

III. Eine Frau mit einem Tumor in der Gegend der Flexura sigmoidea. Bei der Operation fand sich ein Lipom im Mesocolon. Diesen Fall fand Josephson näher beschrieben von Belkowsky in der Revue méd. de la Suisse Romande 1893, S. 431.

Frau von 46 Jahren; hat seit 2 1/2 Jahre einen Tumor in der rechten unteren Seite des Bauches bemerkt. Seit einem Jahre häufigeres Uriniren, sonst keine Symptome. Ein kindskopfgrosser, beweglicher, runder Tumor im Becken, ein ähnlicher in der rechten Fossa iliaca, zum Nabel hin sich erstreckend, und in der linken Fossa iliaca ein eiförmiger Tumor, der sich bis zur linken Nierengegend unter den Rippenrand hinauf erstreckt. Diagnose: Subseröses Fibromyom. Den 24. März 1891 Laparotomie. Die beiden Tumoren rechts wurden leicht im Zusammenhange entfernt, nach Durchschneidung des sie bedeckenden Peritoneums. Der dritte Tumor, an dessen vorderer Fläche die Flexura sigmoidea in ihrer ganzen Ausdehnung adhärirt, konnte erst entfernt werden, nach dem das Mesenterium geöffnet und der Darm auf einer Strecke von 8 cm desselben

beraubt worden war. Das Mesenterium wird zusammengenäht. Schliesslich wird ein, neben dem unteren Pol des zuletzt erwähnten Tumors, gleichfalls im Mesenterium gelegener hühnereigrosser Tumor entfernt. Drainage durch das Triangulum Petiti. Pat. wurde nach einem Monate gesund entlassen. Die Tumoren wogen zusammen 3,2 kg. Der rechte war ein Fibrom, der linke vom Mesocolon des S romanum exstirpirte ein Lipom, der kleine eigrosse ein Fibrom.

Heurtaux. Myxome lipomateux du mésentère etc. Archives provinciales de chirurgie. 1893. II. S. 164.

60 jähriger Mann. Aufnahme ins Krankenhaus am 13. April 1892. Vor 5 Monaten etwas Schmerzen und ein nussgrosser, beweglicher Tumor im Epigastrium. Darauf keine Störungen, aber der Leib nahm an Umfang zu. Ein Tumor im Bauche, von 7—8 cm oberhalb des Nabels bis zum Schambeine reichend, weich, unbeweglich. Ein zweiter viel kleinerer Tumor unter dem linken Rippenrande und in der linken Hälfte des Epigastrium. Laparotomie. Heller, runder, weicher Tumor, ohne Adhärenzen. Punction, negatives Resultat. Oben, links eine Dünndarmschlinge; das vordere Blatt des Mesenterium über dem Tumor, das hintere sieht man, wenn die Darmschlinge aufgebogen wird; unter diesem Theile der Serosa mehrere Gefässe, welche parallel zum Darm verlaufen. Am unteren Theile des Tumors ganz nahe dem Schambeine eine Dünndarmschlinge auf dieselbe Weise angeordnet. Der Tumor ist gleichsam vom Darm eingefasst. Er bestand aus einem grossen centralen Theile und mehreren peripheren schon recht grossen Theilen, von denen 2 oder 3 die Regio epigastrica einnehmen und einer sich nach unten erstreckt. Circuläre Incision des Mesenteriums, Ausschälung des Tumors, mehrere vergrösserte Gefässe werden mit Pincen gefasst. Mehrere Ligaturen. Sutur der Wunde im Mesenterium. Die Bauchwunde wurde geschlossen. Der Tumor wog 6,5 Kilo. Die histologische Untersuchung ergab Fibromyxolipom. Pat. genas; noch am 6. December 1892 bei guter Gesundheit.

Josephson. Om retroperitoneala fettsvulster. Hygiea 1895, II. S. 401.

Frau von 61 Jahren, 6 Kinder. Vor 3 1/2 Jahren wurde ein eigrosser, harter Knoten im unteren Theile des Bauches zwischen Nabel und Schambein entdeckt. Dieser Tumor nahm seitdem zu. Am 16. October 1894 Aufnahme ins Krankenhaus. Magere Pat. In der Bauchhöhle ein grosser Tumor, der sie fast gänzlich erfüllt, indem er die Bauchorgane auf die rechte Seite nach oben verdrängt. Die rechte Lumbalgegend ist der einzige Theil des Bauches, der ausgeprägten tympanitischen Schall giebt. Der Tumor ist an verschiedenen Stellen von verschiedener Consistenz, im Allgemeinen elastisch, die Hauptmasse in der Mitte des Bauches giebt den Eindruck von Fluctuation. Die peripheren Theile haben festere Consistenz und man glaubt 5 verschiedene, grosse, mit der medialen Hauptmasse zusammenhängende Geschwulstpartien zu unterscheiden, nämlich im Epigastrium, im linken vorderen Theile des Bauches, im Beckeneingange, über der Symphyse und in der rechten Fossa iliaca. Grösster Umfang des Bauches 100 cm. Uterus ohne Zusammenhang mit dem Tumor Die Diagnose wurde unentschieden gelassen.

20. October 1894 Laparotomie. Bauchschnitt von der Symphyse

bis beinahe zum Proc. xiph. Der Tumor lag retroperitoneal, von der linken Bauchhälfte ausgehend. Er war ins Mesenterium der Flexura sigmoidea hineingewachsen, deren linkes vorderes Blatt hauptsächlich die vordere Bedeckung des Tumors bildete. Der obere Theil von Rectum, Flexura sigmoidea, Colon descendens und ein Theil des transversum bildeten eine Krause um den rechten oberen Rand des Tumors, sind bis auf die rechte Seite des Bauches verdrängt, verlaufen parallel mit dem Coecum und Colon ascendens, dem sie anliegen. Die Dünndärme waren nach oben gegen den Magen hin unter das Diaphragma und die Rippen verdrängt über und hinter den oberen Theil des Tumors, und wurden erst gegen Ende der Operation sichtbar. Der hintere Theil des Tumors vom hinteren Mesenterialblatte bekleidet. Das vordere Mesenterialblatt wurde longitudinal durchschnitten. Ausschälung des Tumors ohne Schwierigkeit und ohne Blutung. Nur der hintere Theil war mit der hinteren Bauchwand durch festere, fibröse, gefässhaltige Partien verbunden, diese wurden in Pedunkel vertheilt; unterbunden und abgeschnitten. Das grosse Geschwulstbett hatte sich jetzt bedeutend zusammengezogen. Die hintere Bauchwand wurde über d. Crista ilei in der Lumbalgegend durchbohrt, ein Drain hindurchgeführt. Die Bauchwunde geschlossen. Die Operation währte 3 Stunden. Pat. starb am 22. October. Keine allgemeine Peritonitis, wahrscheinlich Darmparalyse durch Infection verursacht. Der Tumor wog 9 Kilo, er war ein hartes lappiges Lipom mit grossen verkalkten Partien. Die mikroskopische Untersuchung (durch Dr. Vestberg) zeigte retroperitoneales Fibro-myxo-lipom mit ausgebreiteten Verknöcherungen.

Schiller. Josephson l. c. S. 470.

40jähriger Mann. Am 7. December 1892 bemerkte Pat. einen Knoten im Leibe in der Gegend des Nabels. Der Bauch nahm allmählich an Umfang zu. Juni 1893. Der Leib bedeutend, aber gleichförmig aufgetrieben, Umfang um den Nabel 110 cm. Im unteren Theile des Bauches wird eine bedeutende Tumormasse palpirt, welche sich von der Symphyse nach oben bis zu Nabelhöhe erstreckt, rechts ungefähr bis zur Mamillarlinie reicht, links den ganzen linken Theil des Bauches bis zur Lumbalregion ausfüllt. Oberhalb dieser Tumormasse fühlt man eine Einsenkung und über dieser beginnt eine neue tumorähnliche Resistenz, vielleicht eine Fortsetzung der unteren, welche sich unter den Rand des linken Brustkorbes erstreckt. Der Tumor gleichmässig, von halbfester Consistenz. Kein Ascites, wohl aber erhält man beim Anschlagen an der einen Mamillarlinie den Eindruck von Fluctuation an der anderen. Diagnose: Lipom vom Mesenterium oder Netz ausgehend. Laparotomie am 27. Juni 1893. Der Tumor, welcher den mittleren und linken Theil des Bauches einnahm, lag retroperitoneal und hatte die Därme auf die rechte Seite hinübergeschoben; er bestand aus einer ganzen Menge grösserer und kleinerer Lipome. Nachdem die Peritonealbekleidung der Geschwulstmasse gespalten war, wurden nach einander 3 mehr als kindskopfgrosse Lipome ausgeschält. Diese, welche vom retroperitonealen Fette ausgingen, und von denen zwei oben dicht unter dem Diaphragma lagen, wurden mit Schwierigkeit enucleirt, da sie mit einer breiten Basis befestigt und von Blutgefässen durchzogen waren. Einige kleinere, theilweise gestielte Lipome, die von der Gegend des Mesocolon descendens ausgingen, wurden exstir-

University of California LIBRARY

pirt. Ein grösseres, mitten unter dem Colon descendens liegendes Lipom, durch welches die zum Darm führenden Gefässe gingen, wurde gleichwohl zurückgelassen, da Unterbindung dieser unzweifelhaft Nekrose der Bauchwand herbeigeführt hätte. Nachdem so viel als möglich von der Geschwulstmasse entfernt worden war, wurde das Peritoneum vernäht mit Ausnahme des unteren Theiles, der offen gelassen und im unteren Theile der Bauchwunde befestigt wurde, worauf diese geschlossen wurde. Ein Drain wurde durch die Bauchwunde in die grosse Wundhöhle hineingeleitet. Dauer der Operation über 3 Stunden. Die Lipome wogen 11,3 Kilo. Plötzlicher Tod am 15. Tage p. o. an Herzlähmung, fettige Degeneration des Herzens. Die Bauchhöhle ohne Anzeichen von Peritonitis, die Wände der Wundhöhle mit festen Adhärenzen an die Bauchwunde angeheilt. Alle Därme nach rechts hinübergedrängt; das Colon descendens liegt nahe der Mittellinie. Der Boden der Wundhöhle besteht aus reichlichem, eitrig infiltrirtem Fettgewebe. Unter dem Colon descendens findet sich ein grösseres Lipom, das sich nach oben hin unter den Magen erstreckt und unten am Beckenrande ein kleineres. Keine mikroskopische Fettdegeneration der Leber und Nieren. Der Fall stellt geradezu eine geschwulstbildende Lipomatosis innerhalb der Bauchhöhle dar.

Laroyenne. Lipome du mésentère. Gaz. des Hôp. de Toulouse 1895 p. 292 nach Bégouin.

42jährige Frau. Krank seit 3 Jahren. Der Leib gross, wie bei einer ausgereiften Schwangerschaft. Dyspnoë, Schwierigkeit zu gehen, Oedem der unteren Extremitäten. Diagnose: Ovarialtumor. Früher war eine explorative Laparotomie gemacht worden. Laparotomie. Ein graufarbiger Tumor, an welchem Darmschlingen adhärent sind. Dieselben werden gelöst, wobei eine mit dem Messer geöffnet wird. Punction mit dem Troicart, keine Flüssigkeit. Leichte Entfernung des Tumors, ohne Blutung, in 5—6 Minuten, obgleich er von der Niere und dem kleinen Becken gelöst werden muss. Bei Entfernung des 20 kg schweren Tumors wird die Respiration langsam und der Puls klein. Drainage nach Mikulicz. Dauer der Operation 35 Minuten. Tod durch Shock nach 48 Stunden. Cystisches Fibrolipom.

Lejars. Myxo-lipome diffus du mésentère et des mesocolons. Bull. et mém. de la Soc. de chirurgie de Paris. Tom. 24 p. 449. Nach dem Centralblatt für Chirurgie 1899 S. 615.

52jährige Frau. Rascher Zuwachs in 2 Jahren. Enorme Ausdehnung des Bauches, Abmagerung zum Skelett, Oedem der Beine. Genaue Palpation unmöglich. Mehrere Probepunctionen gaben negative Resultate. Diagnose: Ovarialcyste. 2 Tumoren von rothgelber Farbe. Der eine im Mesocolon des C. ascendens reichte bis zum Mesenterium des Dünndarms, überschritt die Wirbelsäule links, erreichte den Rippenbogen, ohne bestimmte Grenzen — der zweite im Mesocolon der Flexura sigmoidea und tief im Becken zu beiden Seiten des Mastdarmes. Exstirpation möglichst grosser Theile der Tumoren, ohne dass alles entfernt werden konnte. Zur Blutstillung wurden 6 Klemmen angelegt, welche am 3. Tage entfernt wurden. Pat. starb am 11. Tage p. o. Histologische Untersuchung Myxolipom.

Gussenbauer (Pupovac). Ueber seltene Localisationen von Fettgeschwülsten. Wiener med. Wochenschrift 1899 No. 3.

54jährige Frau. 7 Kinder; die letzte Geburt erfolgte vor 14 Jahren. Ende August 1891 erkrankte sie mit Schmerzen im Abdomen, besonders in der rechten Seite. Im Februar 1892 traten die Schmerzen unter Appetitlosigkeit und Stuhlverstopfung wieder auf. In der rechten Abdominalhälfte fand sich ein ca. zweifaustgrosser glatter, ziemlich resistenter Tumor, der an der medialen Seite eine Einkerbung zeigt und nach rückwärts verdrängt werden kann. Urin normal. Im Laufe der Jahre ein stetes Anwachsen des Tumors ohne besondere Beschwerden. Seit einem halben Jahre verursachte die Geschwulst jedoch grössere Schmerzen. Seit einigen Monaten starke Abmagerung. Befund 12. Januar 1898 war folgender: Das Abdomen ist in seiner rechten Hälfte stärker vorgewölbt als links. Die Percussion ergiebt: Leberdämpfung beginnt in der rechten Parasternallinie am unteren Rande der vierten Rippe und reicht bis einen Querfinger unter den Rippenbogen, woselbst der Percussionsschall etwas tympanitisch wird, nach abwärts davon allenthalben gedämpfter Percussionsschall. Diese Dämpfung reicht nach links bis zur Mittellinie und geht nach rechts in die Lendendämpfung über. Die Palpation ergiebt einen grossen, die rechte Abdominalhälfte erfüllenden derb-elastischen Tumor von grösstentheils glatter, nur stellenweise kleinhöckeriger Oberfläche. Tumor im Ganzen beweglich. Diagnose: Tumor retroperitonealis. Operation 17. Januar 1898. Hautschnitt an der Kreuzungsstelle des rechten Rippenbogens mit der vorderen Axillarlinie beginnend und nach vor- und abwärts gegen die Symphyse zu verlaufend. Ein von Peritoneum parietale überkleideter Tumor. Colon ascendens nach links hin verschoben. Incision der peritonealen Ueberzuges. Der Tumor lässt sich leicht stumpf auslösen und haftet mit einem breiten Stiel nach hinten und medianwärts fest. Die anscheinend normale Niere liegt nach unten zu vom Tumor. Schrittweise Durchtrennung des Stieles nach präventiver Clausur der Gefässe mittelst Klemmen; hiebei wurde die Niere mitentfernt. Ligatur des Stieles. Vernähung des Ureters. Vernähung des Peritoneum parietale der hinteren Bauchwand. Heilung. Tumor sammt Niere wog 7200 g, besass eine bindegewebige Kapsel, gelbliche Farbe. Die mikroskopische Untersuchung ergab stellenweise den Befund Lipom, stellenweise Fibrom und am Uebergangsstadium zwischen beiden Formen an mehreren Stellen Kalkablagerungen.

König. Exstirpation eines Fibrolipoms im retroperitonealen und Beckenbindegewebe. Berliner klin. Wochenschrift 1900 No. 28.

44jähriger Mann. Vor zwölf Jahren Phthisis mit Hämoptoë. Seit zwei Jahren Stärkerwerden des Leibes; in der letzten Zeit, als der Bauch rapid zunahm, wuchsen die Beschwerden bis zur Arbeitsunfähigkeit. Im Anfang April 1900 erschien der Leib colossal und gleichmässig prall aufgetrieben; nur links unterhalb vom Nabel war eine stärkere Resistenz und mehrere Knollen durchfühlbar. Beinahe überall war der Percussionsschall gedämpft. Die Diagnose schwankte zwischen rasch wachsenden Tumoren und knolliger Tuberculose des Bauchfells mit Verwachsungen und abgekapseltem Exsudat. Operation 7. April 1900. Schnitt vom Processus ensiformis bis in die Mitte zwischen Nabel und Symphyse. Das

durch eine gelb durchschimmernde Geschwulst stark vorgewölbte hintere Blatt des Peritoneum lag sofort vor, die Umschlagsfalte vom vorderen auf das hintere Blatt lag etwa handbreit unterhalb des Nabels. Netz und Darm aufwärts geschoben. Die hintere Peritonealfläche wurde gespalten. Die Geschwulst, auf der Hinterseite fest aufsitzend, kam aus dem Becken hervor. Das nur das obere Drittel bedeckende Peritoneum wurde mit Schwierigkeit ebenso wie die die untere Hälfte deckenden Weichtheile bald stumpf, bald scharf durchtrennt. Die Blase hinter dem Tumor versteckt. Links waren mit Kapsel und Tumor die grossen Gefässe verwachsen, die Vena iliaca musste mit dem Messer befreit werden. Das von Neubildung umwachsene Vas deferens musste durchtrennt werden. Es war sehr schwer, den Tumor von der Hinterfläche und aus dem Becken ohne Läsion von Blase, Mastdarm und Gefässen zu exstirpiren. Das Peritoneum wurde für sich genäht, aber um die grosse Wundhöhle im Becken wurde ausgedehnte Tamponade angewandt und aus dem prävesicalen Raum die Jodoformgaze nach aussen geleitet. Am 8. Tage nach der Operation Tod am Herzcollaps. Die 22 Pfund schwere Geschwulst war ein von mächtigen Lappen, die zum Theil nur lose zusammenhängen, gebildetes Fibrolipom.

Explorative Laparotomie, Punction.

Terrier et Guillemain. Note sur les lipomes rétroperitonéaux. Revue de chirurgie 1892 p. 747.

I. 40jährige Frau. 1880 wurde ein Ovarialtumor diagnosticirt. 1885 wurden 2 Probepunctionen gemacht; ohne Resultat. Diagnose: Mesenterialtumor. 1892 Herabsetzung der Kräfte, Bauchumfang 97 cm, abgeplatteter Froschbauch. Der Tumor weich, ohne bestimmte Grenzen, leicht verschiebbar, nimmt den grösseren Theil des Bauches ein. Matter Percussionston, weder fluctuirend noch elastisch. Diagnose: retroperitoneales Lipom. Laparotomie am 28. Januar 1892. Incision. Wegen der Grösse des Tumors wird von Exstirpationsversuchen Abstand genommen. Tod am 8. Tage p. o. unter Symptomen von Darmocclusion. Obduction: Drei Viertel des Bauches sind vom Tumor eingenommen, der von der ganzen hinteren Bauchwand ausgeht und vorne rechts vom Coecum, oben links von Dünndarmschlingen begrenzt wird. Grosse Hauptmasse, kleine Lappen gehen vom oberen Theile aus. Die rechte Seite adhärent an der Bauchwand in der Fossa iliaca und lumbalis. Der rechte Ureter nach aussen verschoben, an der äusseren Seite des Tumors verlängert. Oben erreicht die Geschwulst die Leber, unten geht sie ins Becken. Die Niere nach aussen gedrängt, ihre Fettkapsel ohne Verbindung mit dem Tumor. Starkes Abbiegen des Colon bei der Flexura lienalis; auch in der Flexura hepatica unvollständige Occlusion. Fettleber. Tumor ein reines Lipom.

Terrier et Guillemain l. c.

II. 55jährige Frau. Seit 2 Jahren Schwere im Bauche. Umfang desselben 90 cm. Im rechten Hypochondrium, über die Mittellinie sich erstreckend, ein runder, fluctuirender Tumor. Ein zweiter abgerundeter Tumor im Hypogastrium. Beide erscheinen beweglich und gestielt. Am

7. Februar 1889 Probepunction ohne Resultat. Am 19. März Probeincision. Grosse lappige Fettgeschwulst, welche das Mesenterium und Omentum umfasst. Es wurde von der Exstirpation Abstand genommen. Nach der Operation besserte sich der Zustand, der Tumor hat in 3 Jahren nicht zugenommen.

Koefoed. Lipoma mesenterii etc. Meddelelser fra Frederikshospital in Kjöbenhavn, ref. im Centralblatt f. Chirurgie 1887 S. 677.

20jährige Frau. Mit 14 Jahren Schmerzen im Leibe. Bei 17 Jahren ist der Bauch angeschwollen. Punction ohne Resultat. Rechts unter dem Nabel ein nicht verschiebbarer, nierenförmiger Tumor, für welchen peritonealer Ursprung angenommen wird, da Milz und Nieren auf gewöhnlicher Stelle lagen und die Organe des kleinen Beckens normal waren. Bei der explorativen Laparotomie zeigte sich, dass der Tumor sich im Mesenterium des Dünndarmes befand und in das retroperitoneale Gewebe überging. Das Aussehn erinnerte an ein Lipom, doch war das Gewebe mehr grau und von ödematöser Beschaffenheit. Die Wand in den dem Tumor entsprechenden Darmschlingen war verdickt und ödematös; Exstirpation wurde für unmöglich gehalten. Der Tumor ist seitdem nicht gewachsen, doch ist etwas Oedem an den Beinen aufgetreten.

Van der Veer. Amer. Journal of med. Science. Jan. 1892. Nach Bégouin.

51jähriger Mann. Vor 5 Jahren fühlte Pat. bei einer starken körperlichen Anstrengung im Rücken einen lebhaften Schmerz. Seitdem stets leidend. Seit 3 Monaten hat der Bauch an Grösse zugenommen, der Appetit ist geschwunden, starke Abmagerung. Ein grosser Tumor wird constatirt, welcher sich auf der rechten Seite vom Rippenrande zur Crista ilei erstreckt. 1. Juni 1889 Incision, 5 Zoll längs dem äusseren Rande des „rechten“ Muskels. Das Operiren sehr schwierig, ungewiss, ob das Peritoneum durchschnitten oder nicht. Schliesslich erscheint der Tumor in der Wunde und das Peritoneum, welches ihn bedeckt, wird durchschnitten; Verwachsungen machen die Exstirpation unmöglich. Die Oeffnung in der peritonealen Kapsel des Tumors wird mit Catgut vereinigt und die Bauchwunde geschlossen. Während einiger Monate nach der Operation Erleichterung, bald aber öffnet sich die Bauchwunde, eine schwammartige Masse wächst heraus und veranlasst durch Kachexie den Tod am 21. October 1889. Bei der Obduction findet sich ein retroperitonealer Tumor, der alle Eingeweide auf die linke Seite dislocirt hat, indem er Diaphragma, Lungen und Leber verdrängt. Die rechte Niere adhärent. Gewicht 28 kg. Cystisches myxo-sarkomatöses Lipom.

Lockwood. The Lancet 1895 p. 1300. Nach Bégouin.

53jährige Frau. Enormer, fester Tumor, der vor 2 Jahren begonnen hat. Diagnose: Ovarialcyste. Laparotomie. Schnitt in der Mittellinie. Man trifft im Mesenterium einen Tumor, welcher den Dünndarm und das Coecum vorgeschoben hat. Der Tumor sieht nach Fett aus. Von der Exstirpation wird abgestanden. Pat. verliess das Krankenhaus. Späterer Zustand unbekannt.

Auch folgender Fall kann zu dieser Gruppe gerechnet werden.

Cauvy (d'Agde). Montpellier méd. 1874 p. 97. Cit. nach Terrillon l. c. p. 273.

54jähriger Seecapitän. Gespannter, grosser Bauch, deutliche Fluctuation. Abmagerung, Oedem, Constipation, Dyspnoë seit Ende 1869. Am 15. April 1873 zwei Punctionen, ohne Resultat. 16. April wieder Punction, ohne einen Tropfen zu erhalten. Application von Wienerpasta 5 cm oberhalb des Nabels, darauf Canqain's Pasta auf den Schorf einige Male, bis die Gewebe mortificirt wurden und das Netz, welches in den Tumor überzugehen schien, sichtbar wurde. Die Wunde wurde mit dem Pressschwamm erweitert und man konnte unter dem Peritoneum einen Tumor sehen. Punction ohne Resultat. Allmählich drang der Tumor etwas aus der Wunde hervor, ein Stück wurde entnommen, mikroskopische Untersuchung ergab ein Lipom. Nach dem 15. Juli ging eine ölige Flüssigkeit ab. Der Tumor verminderte sich ununterbrochen und wurde schliesslich ganz platt. Abmagerung, Fieber, Diarrhoe, Tod. Keine Obduction.

Bei der Obduction beobachtete retroperitoneale Lipome.

Morgagni. De Sedibus et causis morborum. Epistola XXXIX. 5. Cit. nach Josephson l. c. 418.

Eine 60 jährige Frau hatte seit mehreren Monaten einen Bauchtumor in der Nabelgegend, der schliesslich so gross wurde, wie ein gravider Uterus zur Zeit der Reife der Frucht. Post mortem fand man einen enormen Tumor mit der Basis mitten im Mesenterium, im Zusammenhange mit der Fettkapsel der rechten Niere. Das Colon war so fest mit dem Tumor vereinigt, dass es nicht ohne zu reissen gelöst werden konnte. Die Consistenz des Tumors war an gewissen Stellen fest, an anderen weich, so dass sie an Fett erinnerte.

Broca. Bull. soc. anat. 1850. S. 147 cit. nach Terrillon l. c. S. 437.

Alter Mann, starb einige Tage nach der Aufnahme ins Krankenhaus. Man fand in der linken Fossa iliaca einen enormen Tumor, der die untere Hälfte des Bauches erfüllte, indem er die Därme nach oben verschob, und auf dem M. psoas iliacus, den Vasa iliaca comm. et externa ruhte; $^4/_5$ seiner Oberfläche von Peritoneum bedeckt. Auf der vorderen Fläche verlief in einer tiefen Furche das S romanum. Gewicht 15 Kilo. Im Innern ein kindskopfgrosser harter Kern von der Consistenz eines Fibroms, der übrige Theil ist weich, pseudofluctuirend. Dieser Theil zeigt beim Schnitt den Charakter eines reinen Lipoms; der centrale Theil zeigte die organisirten Producte einer chronischen Entzündung.

Moynier. Comptes rendus. Soc. d. biologie 1850. Série I. Tome II. S. 139 cit. nach Terrillon l. c. S. 436.

Bei der Obduction einer an Uteruskrebs verstorbenen Frau von 47 Jahren wird in der linken Regio iliaca, oberhalb und etwas ausserhalb der Nieren, ein vorne vom Colon descendens bedeckter Tumor angetroffen, der den M. quadrat. lumborum und M. psoas iliacus bedeckt; glatt, platt, 2—3 Mal so gross wie die Niere, weich, fluctuirend von 315 gr. Gewicht. Die fibröse Kapsel der Niere geht auf den Tumor

über, aber dieser kann von der Niere getrennt werden. Sehr gefässreich ist der Tumor ein wirkliches Lipom.

Waldeyer. Grosses Lipo-Myxom des Mesenterium etc. Virchows Archiv Bd. XXXII. 1865 S. 543.

Der Tumor stammte aus der Bauchhöhle eines 30 jährigen Weibes und hatte seinen Ausgangspunkt aus der Radix mesenterii, vom Gewebe des Mesenteriums selbst genommen. Er liess sich durch Abtrennung der Radix leicht aus der Peritonealhöhle entfernen; Adhäsionen waren nicht vorhanden, nur das Colon transversum war vorgelagert. Die Geschwulst wog 63 Pfund, bestand aus einen mittleren Stammtheil und zwei gleich grossen, gelappten Anhängen. Letztere waren rein lipomatös; an der Peripherie überall weiche, gallertige myxomatöse Massen. Der mittlere Theil zeigte mit Ausnahme der cartilaginösen und ossificirenden Formen alle Varietäten des Myxoms; einzelne Partien hatten eine sarkomatöse Textur. Ablagerungen in der Leber und Lunge; medullar-sarkomatöses Neoplasma. Die rechte Niere, seitlich in die lipomatösen Massen eingebettet, zeigte starke Fettdegeneration der Canalepithelien.

Cooper-Forster. Transact. path. Soc. of London 1868 vol. XIX S. 264. Cit. nach Terrillon l. c. S. 272.

63 jährige Frau, enorme Auftreibung des Bauches, excessive Dyspnoë. Vor 5 Jahren begann der Bauch zuzunehmen, zuerst in d. Regio iliaca. Einziges Symptom: ständiges Bedürfniss zum Uriniren und der Defäcation. Seit einigen Monaten Oedem der Beine und starke Schmerzen in d. Regio lumbalis dextra. Deutliche Fluctation bei Berührung und Adspection. Drei Punctionen ohne Resultat. Diagnose: solider Ovarialtumor. Tod durch Ersticken. Obduction: Adhärenzen an Bauchwand und Diaphragma. Das Colon ascendens auf der Vorderseite des Tumors rechts von der Mittellinie; die übrigen Därme hinter demselben und zu beiden Seiten. Der 28 Kilo wiegende Tumor nahm die ganze Bauchhöhle ein, er war ohne Pedunkel, bestand aus Fett und Bindegewebe, war gelappt wie ein gewöhnliches Lipom. Die mikroskopische Untersuchung zeigte gewöhnliche Fettzellen und Bindegewebsfasern.

Pick. Transact. path. Soc. of London 1869 vol. XX. S. 337. cit. nach Terrillon l. c. S. 434.

36 jähriger Soldat. Im Juli 1868 klagte Pat. darüber, dass der Leib an Umfang zunahm. Man constatirte in der rechten Seite desselben einen Tumor, der mit der Leber zusammen zu hängen schien. Der Bauch nahm successive zu, Pat. magerte ab. Im December der Umfang des Bauches 120 cm. Der Tumor erstreckte sich von der Leber zum kleinen Becken, Fluctuation, die Därme nach links verschoben. Venektasien. Verdacht auf Mesenterialtumor. Der Tumor nahm zu, Pat. magerte ab und starb am 2. April 1889, neun Monate nach Entdeckung der Geschwulst. Obduction: Der Bauch fast ganz und gar eingenommen von einem enormen, soliden Tumor, der sich von der Höhe der 4. Rippe zum Schambein erstreckt, ins kleine Becken sich senkt, rechts stärker entwickelt. Alle Därme auf die linke Seite verdrängt mit Ausnahme des Colon ascendens, welches intim adhärent auf der Vorderseite des Tumors lag. Der vollständig retroperitoneale Tumor bestand aus Fett. Gewicht 13 Kilo.

Wiglesworth. On a case of an enormous myxo-lipomatous tumor within the abdomen. Lancet 1883 II. S. 1121.

Frau, Idiot von Geburt an, 43 Jahre alt. Ueber der ganzen rechten Hälfte des Bauches ein matter Ton, der sich über die Mittellinie hinaus bis zur linken Weichengegend erstreckt, wo der Ton tympanitisch war. Sehr deutliche Fluctuation über dem ganzen Tumor. Bauchumfang am 10. März 1880 108 cm. Husten und crepitirende Rasselgeräusche. Erweiterte Venen im rechten Theil der Bauchbedeckung. Unter den Symptomen von erhöhtem Druck, unter zunehmendem Oedem und Marasmus starb die Frau am 25. April 1889. Diagnose: Ovarialcystom. Obduction. Der grössere Theil des Bauches wird von einem elastischen Tumor eingenommen, der überall an der Bauchwand und den Eingeweiden adhärirt. Das Colon war fest am linken Rande adhärent, der Dünndarm auf die linke Seite hinübergedrängt und der Magen am oberen Theile befestigt. Der vordere Leberrand über dem Tumor stark verdünnt. Kein besonderer Pedunkel, starke Adhärenzen im Becken. Gewicht 22 Kilo. Der Tumor fest, theilweise von mehr gelatinöser Structur. Der grössere Theil fester, von blassgelber Farbe, von fibrösen Septa durchzogen. Zum hauptsächlichsten Theil war der Tumor ein Myxo-lipom, verstreute Knorpelplatten. Zwei oder drei ähnliche kleinere Tumoren in verschiedenen Theilen des Bauches. Appendices epiploicae an mehreren Stellen vergrössert und myxomatös umgewandelt. Die rechte Niere innerhalb des Tumors mit beibehaltener Structur. Ausgang des Tumors augenscheinlich vom retroperitonealen Gewebe um die rechte Niere. Die mikroskopische Untersuchung ergab, dass der Tumor aus Myxomgewebe in fettiger Umwandlung bestand, stellenweise reines Lipom, reichlich vascularisirt.

Josephson l. c. S. 405.

Mann von 70 Jahren. Ende 1892 bemerkte Pat., dass der Leib grösser wurde. 12. Januar 1893 wurde ein Knochen im Bauche beobachtet. 14. Januar 1893: Im Mesogastrium, 2 Fingerbreit über dem Nabel ein rundlicher, harter ungleichmässiger Tumor zu fühlen, der sich nach unten zur Symphyse erstreckt aber von ihr getrennt ist. Er erstreckt sich von der Mittellinie 5(?) cm nach beiden Seiten hin. 10. April. Bauchumfang 96 cm. Der Tumor, der vorher rasch an Grösse zugenommen hatte und in der letzten Zeit mit seinem oberen Rande den Rippenrand erreichte, scheint in den letzten 14 Tagen aufgehört haben zu wachsen. Die Abmagerung bedeutend erhöht. 2. August. Bauchumfang 104 cm. Aeusserste Abmagerung. Diagnose: Retroperitoneales Sarkom. Tod am 23. Februar 1894. Autopsie: Die Bauchhöhle gefüllt mit Geschwulstmasse, die den ganzen unteren Theil der Höhle einnimmt, von der Nierengegend hinter dem Peritoneum ausgehend. Die Geschwulst ohne Zusammenhang mit den Bauchorganen, hat das Bauchfell vor sich hergeschoben und buchtet sie nach aussen vor. Die Geschwulst an einigen Stellen weicher, geléeartig, im allgemeinen jedoch fest und in mehrere grössere und kleinere abgerundete Partien abgetheilt. Der Blinddarm und ein Theil des Dünndarmes durch Adhärenzen an der Oberfläche verlöthet, der Dickdarm hinaufgeschoben und theilweise an der Geschwulstmasse verlöthet. (Josephson hält dieses für unrichtige Auffassung von Seiten des Obducenten. Sowohl der Dünndarm wie der

Dickdarm dürften wohl eher nach innen gezogen und über den retroperitonealen Tumor ausgebreitet sein). Mikroskopische Diagnose (Dr. Vestberg): Retroperitoneales Myxolipom mit jüngeren sarkomähnlichen Partien und partiellem Uebergang in Fibrom. Gewicht des Tumors 10,350 Gramm.

Ausser diesen Fällen giebt es noch einige, die entweder unsicher, oder von einigen Verfassern als Mesenteriallipome aufgefasst, oder mir nicht näher bekannt sind.

Ein Fall von Ellis (Harward university), wo der Tumor post mortem entfernt wurde, aber den Eindruck machte, dass er mit Erfolg bei Lebzeiten hätte exstirpirt werden können. Angeführt von Homans l. c.

Ein von Meredith (Lancet 1887) exstirpirter Tumor, den Bégouin zu den ihm bekannten Mesenteriallipomen zählt, gehört nach Josephson zu den Omentallipomen. Zu dieser Art von Lipomen gehört auch der von Terrier und Guillemain angeführte von Roberts (Phil. med. News 1891) operirte Fall sowie der Fall von Peyrot (Revue de chirurgie 1892).

Terrier's (Semaine méd. 1890) von Quénu aufgenommener Fall bildete ein Sarkom.

Zu den retroperitonealen Lipomen gehören wahrscheinlich drei Fälle, deren Beschreibung mir nicht zugängig war, nämlich der von Gerster (retroperitoneal fibrolipom. Annals of Surgery May 1898), der von Dalziel (A large retroperitoneal lipome from a child. Edinburgh (surg.?) Journal. October 1898) und der von Fuller (Report of a case admitted of St. Georges Hospital during the year 1869 s. 449), wo es sich um ein 30 Pfund schweres Lipom, welches hinter dem Colon ascendens lag (Vergl. Pupovac l. c.), handelte.

XXV.

Kleine Mittheilung.

Ueber Darmverschluss während der Schwangerschaft.

Von

Dr. Tenderich,

Arzt für Chirurgie am St. Marienhospital in Wesel.

Die Operation von Darmverschluss während der Schwangerschaft ist immer eine so selten ausgeführte Operation, dass Veröffentlichungen hierüber weiteres Interesse beanspruchen dürfen. Ueber einen von mir operirten Fall von Darmverschlingung fast während der Geburt mit glücklichem Ausgange für Mutter und Kind, wie er bisher, so viel ich erfahren konnte, nicht operirt ist, soll in Folgendem berichtet werden.

Vorgeschichte: Frau H. aus Spellen, die sonst stets gesund gewesen, nur einen linksseitigen Bruch früher gehabt haben will, erkrankte am 6. December 1897 plötzlich an starken Leibschmerzen. Winde und Stuhlgang gingen nicht ab. Am Abend stellte sich starkes Erbrechen ein. Von dem zugezogenen Arzte wurde die sofortige Ueberführung in das Krankenhaus nach Wesel angeordnet. Erst spät in der Nacht wurde diesem Wunsche Folge geleistet. So kam die Frau, die angeblich am Ende der Schwangerschaft war, in meine Behandlung.

Befund: Die 36 Jahre alte Patientin macht einen verfallenen Eindruck. Der Puls ist ziemlich kräftig, doch 100 in der Minute. Die Athmung ist etwas beschleunigt. Es besteht Kotherbrechen, dazu heftige Leibschmerzen; Winde sind in den letzten 24 Stunden nicht abgegangen, ebenso kein Stuhlgang. Der Leib ist stark aufgetrieben und Druck auf die Bauchdecken ist äusserst empfindlich. Die obere Grenze des Uterus ist bei einer starken Auftreibung der Intestina nicht zu finden, doch fühlt man den Uteruskörper selbst noch über dem Nabel. Wenn auch der Druck auf den Leib überall als schmerzhaft empfunden wird, so ist doch links, etwa drei Finger breit unterhalb des Nabels und nach aussen von der Mittellinie eine besonders druckempfindliche Stelle, auch ist hier mehr Resistenz nachzuweisen. Die Bruchpforten sind frei. Auf Grund dieses Befundes und der Vorgeschichte wird die Diagnose: „Ileus bei einer Schwangeren in den letzten Monaten mit wahrscheinlichem Sitz links ausserhalb und unterhalb des Nabels“ gestellt.

Behandlung: Sofort in der Nacht wird zur Operation geschritten. In Chloroformnarkose wird nach üblicher Desinfection ein Schnitt vom

Cruralbruchring beginnend links neben dem Musculus rectus fast bis in die Mitte zwischen Nabel und Cruralring gemacht. Die Bruchpforten werden, da früher ja angeblich ein Bruch bestand, genau besichtigt, doch hier alles normal befunden. Nach Durchtrennung des Peritoneums drängen sich sofort mächtig die Darmschlingen in die Wunde. Der Schnitt wird fast bis zur Nabelhöhe verlängert. Die vordringenden Schlingen werden nur mühsam zurückgehalten. Es sind auch dünne, nicht geblähte Schlingen darunter. Dass der Sitz der Einklemmung in der Nähe war, war somit anzunehmen. Nach vorsichtigem Zurückdrängen der Schlingen und genauer Palpation gelingt es, die vorliegenden Verhältnisse zu klären. Ein Strang, der von der vorderen Bauchwand etwas oberhalb des Poupart'schen Bandes und der Gegend des Cruralbruchringes seinen Ursprung nahm, war nach oben fast bis zur Nabelhöhe zu verfolgen und verlor sich hier in einem Convolut von Darmschlingen. Bei genauer Untersuchung liess sich feststellen, dass eine Umschnürung der Darmschlingen vorlag. Die Bauchdecken werden auseinandergehalten, das Convolut der Schlingen entfaltet, die Umschnürung gefunden und vorsichtig durchtrennt. Die Kuppe einer Dünndarmschlinge war durch eine Art Schleifenbildung des Stranges umschnürt. Genaueres konnte indessen nicht festgestellt werden. Der Strang, der nach hinten oben verläuft, kann noch eine Strecke weit verfolgt werden, doch das Ende desselben wurde nicht festgestellt. Die umschnürte Darmschlinge erholte sich etwas, doch an einer Seite so wenig, dass eine Nekrose des Darms an dieser Stelle erwartet werden musste. Die Krankheit, der Transport, die Operation hatten die Patientin sehr geschwächt. Der Puls war nicht mehr so kräftig, eine primäre Resection schien nicht mehr geboten. Zudem ereignete sich ein Zufall, der unbedingt von einer weiteren Operation absehen liess. Der assistirende College wurde plötzlich unwohl und musste den Operationssaal verlassen. Kurz vorher war einer Schwester Gleiches begegnet und einer zweiten Schwester drohte dasselbe. Nach Lüftung des ziemlich geräumigen Operationssaales erholte sich die Schwester und blieb. Alle, der College und die Schwestern hatten vorher starken Hustenreiz. Die Erklärung für diesen Zufall haben wir aus verschiedenen Gründen in einer Zersetzung des Chloroforms mit dem Gas gesucht. Dieser Zufall zwang uns erst recht, von einer weiteren Operation abzusehen. Mit einiger Mühe gelang es die Intestina zurückzudrängen; die Bauchwunde wurde durch einige Nähte verkleinert. Das suspecte Darmstück wurde eingestellt und in der Wunde festgenäht. Hierauf legten wir einen aseptischen Verband an.

Es bestand also Ileus infolge Abschnürung einer Dünndarmschlinge durch einen peritonealen Strang in der linken Nabelgegend. Dieser Strang hatte eine Schleife gebildet und eine hineingeschobene Dünndarmschlinge umschnürt.

Krankheitsverlauf: 8. December. Am folgenden Morgen hatte die Patientin nochmals Koth gebrochen. Der Verband wurde entfernt, die suspecte Stelle war völlig nekrotisch. Der Darm wurde sorgfältig fixirt und ein Anus praeternaturalis gemacht.

8. December Abends: Kein Kotherbrechen. Stuhl und Winde gehen aus dem künstlichen After ab. Die Patientin fühlt sich wohl und erholt sich. Plötzlich treten Wehen auf, es wird ein gesunder Knabe geboren.

9. December. Kein Fieber, völliges Wohlbefinden von Mutter und Kind. Den ganzen December hindurch ist der Krankheitsverlauf gleichmässig gut.

Da die Kranke eine zweite Operation verweigerte, wurde mit einer Dupuytren'schen Darmklemme der Sporn fortgeschafft. Mitte Januar erster Stuhl auf normalem Wege. Der künstliche After schliesst sich mehr. Im Februar werden die Ränder angefrischt, der Anus verkleinert sich weiter. Eine völlige Verwachsung tritt jedoch nicht ein. Anfang März will die Kranke fort, es besteht noch eine Fistel. Auf eine weitere Operation lässt sich die Kranke nicht ein, erst recht nicht, da

Lfde. Nr.	Alter, Jahre	Schwanger in welchem Monat?	Gewährsmann und Litteratur	Symptome vor der Operation und während der Krankheit
1	25	VI.	Dr. W. Vollmer, Schmidt's Jahrb. 1834. II. S. 27.	Flatulenz, Koliken, Verstopfung, übles Aufstossen, Erbrechen u. s. w.
2	?	?	Dr. Albrecht, Med. Centr.-Ztg. 95 u. 96. 1855.	Erscheinungen des Ileus
3	40	VI—VII.	Dr. H. Pletzer (Bremen), Monatsschrift f. Geburtskunde. XXIX. 4. S. 242. 1867.	Erscheinungen des Ileus
4	28	IX.?	Dr. W. Gottsched, Königsberg, Inaug.-Dissert. 1869.	Abdomen stark aufgetrieben u. stark gespannt, Meteorismus, Collaps, Kothbrechen.
5	39	VIII.?	"	Stuhlverstopfung u. s.
6	31	IV.	Dr. Steinhard, Ehingen, Württemb. Corr.-Bl. XL. 25. 1870.	Erscheinungen d. Darmeinklemmung.
7	29	6 Wochen.	J. Hancocke, Wathen, Brit. med. Journ. Oct. 21. p. 464. 1871.	Lancinirende Schmerzen im Unterleib, Tympanie, Collaps.
8	39	V.	Mason, Tabellarische Uebersicht. Schmidt's Jahrb. 1874. Bd. CLXIV. S. 28.	Erscheinungen des Ileus
9	20	V.	H. Tarnowsky, Wojenus-Medizinsky-Journ. 1877. April.	Seit 5 Monaten Schmerzen im Leib und Verstopfung, seit 2 Wochen Kotherbrechen u. s. w.
10	?	?	Schmidt's Jahrb. 1882. Bd. CXCIII. S. 110.	Erscheinung von Ileus
11	34	X.	Prof. Dr. G. Braun, Wien, Wiener med. Wochenschr. Nr. 24. S. 761. 1885.	Uebelkeit, Erbrechen, Collaps.
12	24	?	Assmuth, St. Petersburg. med. Wochenschr. Nr. 16. 1886.	Schmerzen, Erbrechen u. s. w.
13	43	V.	Dr. Rydigier, Arch. f. klin. Chir. Bd. XXXVI. S. 185. 1887.	Erbrechen, starke Schmerzen im rechten Hypochondrium, Kotherbrechen.

ein bruchbandartiges Instrument jeden Koth zurückhält. Die Kranke ist jetzt zu Hause, eine Fistel besteht noch, doch schliesst das Bruchband solche so fest ab, dass die Frau auf dem Felde mitarbeitet, ohne angeblich belästigt zu werden. Von einem weiteren operativen Eingriff will sie nichts wissen, da sie angeblich keine besonderen Beschwerden hat. Der Knabe, der bei der Geburt alle Zeichen eines ausgetragenen Kindes hatte, hat sich äusserst kräftig entwickelt.

Die aus der Litteratur mir bekannt gewordenen ähnlichen Fälle sind in folgender Tabelle zusammengestellt.

Art der Behandlung	Lebensdauer nach dem Eingriff	In Bezug auf den Foetus	Bemerkungen, besondere Ursache des Ileus
Erst: Ricinusöl, Senna, Rhaber, Mercur, Klystier mit a foetida u. Magnesia, geistigsamische Einreibgn. Dann: wasser per os et anum, 3mal te Uebergiessung mit Eisser.	Heilung.	Normale Schwangerschaft.	?
Electuar-lenitiv.	Heilung.	Normal.	?
Medicamentöse Behandlung.	Exitus.	—	Graviditas extrauterina.
Medicamentöse Behandlung.	Exitus.	—	Achsendrehung.
Drastica, Klysmata, Calomel.	Exitus.	Frühgeburt, lebender Knabe.	Abschnürung durch peritonitische Stränge.
Moschusklystiere.	Heilung.	Normale Schwangerschaft.	Abstossung des invaginirt gewesenen Darmstückes.
Klysmata mit Terpentinöl u. inusöl, 3 fache Punction des ons.	Exitus.	—	—
Operation.	Exitus.	—	Darmstrictur.
Künstlicher Abortus.	Exitus.	—	Abschnürung durch peritonitische Stränge.
ntbindung.	Heilung?	—	Einklemmung zwischen Tumor und Uterus.
eichte Narkose, Chloralhy-, Klysmata.	Exitus.	Todtgeboren.	Achsendrehung. Unter 60 000 Fällen der erste.
agenausspülungen nach Esmaul, Laparotomie.	Exitus.	Zangengeburt, todter Knabe.	Flexur. sigmoid. 1½mal um sich gedreht.
Laparotomie.	Heilung.	Normal.	Pseudoligament von der vorderen Bauchwand zur Wirbelsäule.

Lfde. Nr.	Alter, Jahre	Schwanger in welchem Monat?	Gewährsmann und Litteratur	Symptome vor der Operation und während der Krankheit
14	38	VI.	Dr. W. v. Zoege-Manteuffel, Arch. f. klin. Chir. Bd. XXXVI. S. 185. 1887.	Erscheinungen des Ile 6 Tage lang.
15	26	III.	Duplaa de Garah, Gaz. des hôp. No. 98. 1893.	Erscheinungen des Ile 6 Tage lang.
16	30	III.	Dr. L. Rehn, Arch. f. klin. Chir. Bd. XLIII. S. 311.	Diagnose: Perforation peritonitis mit Darmve schluss.
17	?	?	C. H. Stratz, Zeitschr. f. Geburtskunde u. Gynäk. Bd. XXV. 3. S. 308.	Diagnose: Perit Ileus, Graviditas tub rupta.
18	?	IV.	" "	Schmerzen im rech Hypogastrium, Uebelk
19	13	III.	Prof. Dr. H. Braun, Königsberg, Arch. f. klin. Chir. Bd. XLIII. S. 164.	Ileuserscheinungen. Diagnose unsicher.
20	?	IV.	Dr. Siegmund Gottschalk, Arch. f. Gynäk. Bd. XLVI. 2. S. 358. 1894.	Erscheinungen d. Dar verschlusses.

Gehen wir zum Schluss der Mittheilungen in dem von mir operirten Falle noch auf die Entstehungsgeschichte des zuschnürenden Stranges ein, so finden wir, dass der umschnürende Strang etwas oberhalb des Cruralbruchringes fixirt war und von dort nach oben hinten in der Bauchhöhle verlief.

Wahrscheinlich haben chronische Reizzustände bei dem früheren Bestehen eines Bruches am inneren Bruchringe zu Verwachsungen von Netz oder Intestina geführt. Peristaltik und eventuell das Zurückdrängen durch den graviden Uterus haben den Strang, dessen Länge immer auf 40—50 cm geschätzt werden muss, gedehnt. Ein so langer Strang ist um so mehr geeignet, Einschnürungen der Intestina hervorzurufen.

Die in der Litteratur gesammelten Fälle betragen 20. Sie sind zum Theil ungenau nnd geben nicht alle über manche interessante Vergleichsmomente Aufschluss.

Statistisch mag interessiren, dass in 13 Fällen die Zeit der Schwangerschaft beim Eintritt des Ileus bekannt ist.

Es waren 2 Fälle von Darmverschluss im 2. Monat der Schwangerschaft
2 " " " " 4. " " "
3 " " " " 5. " " "
1 Fall " " " 6. " " "
1 " " " " 6.-7. " " "
1 " " " " 8. " " "
1 " " " " 9. " " "
2 Fälle " " " 10. " " "

Als Ursachen für den Darmverschluss sind im Ganzen in 5 Fällen Abschnürung des Darmes durch peritonitische Stränge bekannt, ausser in meinem Fall noch in 4 anderen, in 5 Fällen wurde Achsendrehung des

Art der Behandlung	Lebensdauer nach dem Eingriff	In Bezug auf den Foetus	Bemerkungen, besondere Ursache des Ileus
Laparotomie.	Heilung.	Frühgeburt am 5. Tage d. Erkrankg.	Abschnürung durch peritonitische Stränge.
Magenausspülungen und Dra- ca. Beabsichtigte Laparoto- e nicht ausgeführt.	Heilung.	?	?
Laparotomie.	Heilung.	Abortus.	Verschluss durch Eiter bedingt.
Laparotomie.	Exitus.	—	Rectum durch den Fruchtsack comprimirt.
Laparotomie. Ovariotomie.	Heilung.	Normale Geburt.	Blinddarm und Processus vermiformis zwischen Uterus u. Geschwulst eingeklemmt.
1. Operation: Anus praeter- turalis. 2. Operation Tags rauf: Laparotomie.	Exitus. 5 Stunden später.	—	Drehung des S romanum um 180°.
Coeliotomie.	Exitus.	—	Flexura sigmoidea, einfache Achsendrehung.

Darmes gefunden, 2 mal ist Graviditas tubaria der Grund für den Ileus gewesen, 1 mal Invagination, 2 mal war Darm zwischen einem Tumor und dem graviden Uterus eingeklemmt, 1 mal war Darmstrictur, 1 mal acute, 1 mal chronische Peritonitis Ursache für die Verlegung des Darmrohres. In den anderen Fällen war sicherer Aufschluss über das Zustandekommen des Ileus nicht gegeben.

Wir sahen, dass die Schwangerschaft selbst zum Zustandekommen des Ileus wenig in Betracht kommt, von allen würde nach den angegebenen Ursachen theoretisch nur im Falle 10 und 18 die Aufhebung der Schwangerschaft haben Heilung bringen können. Doch auch die Laparotomie konnte hier Heilung bringen, und hat es auch im Falle No. 18 gethan. Eine Diagnose konnte aber vor der Operation auch hier nicht so bestimmt gestellt werden, dass man hätte sagen können, eine künstliche Frühgeburt kann den Ileus beseitigen. Im Falle 9 und 10 ist der Versuch, durch künstliche Frühgeburt den Ileus zu beseitigen, gemacht, doch ohne Erfolg in No. 9; über den Erfolg der Behandlung in No. 10 ist zu wenig Bestimmtes angegeben. Da also der schwangere Uterus in verschwindend wenig Fällen den Grund für den Ileus abgab, vor allem aber die Diagnose in solchen Fällen eine viel zu unbestimmte ist, kann die künstliche Frühgeburt nicht als rationelle Behandlung für den Ileus in der Graviditas angesehen werden.

Die übrigen Fälle sind medicamentös behandelt (9 Fälle), mit 4 Heilungen und 5 Todesfällen, oder operativ durch Laparotomie (9 Fälle), in 2 Fällen ist die Behandlung nicht genau angegeben. Von den Laparotomirten starben 4, geheilt wurden 5 Kranke. Von den Geheilten trugen 2 Kranke, operirt im 5. und 6. Monat die Früchte aus, der von mir operirte Fall gebar einen lebenden ausgewachsenen Knaben im Anschluss

an die Operation. Bei den 4 durch medicamentöse Behandlung geheilten ist 2 Mal die Frucht normal ausgetragen. Bedenkt man nun, dass die medicamentös behandelten Fälle nicht einwandsfrei eind, sieht man sich die Ursachen für die Entstehung des Ileus an, so wird man zugeben, dass die Laparotomie die rationellste Behandlung ist und die meisten Aussichten anf Erfolg giebt, besonders da in meinem Falle und auch in den Berichten über die anderen Operationen nie hervorgehoben ist, dass die Ileusoperation während der Schwangerschaft schwieriger war als sonst.

Die räumlichen Verhältnisse in der Bauchhöhle waren selbst in meinem Falle trotz des im 10. Monat graviden Uterus nicht beengter, als ich es bei sonstigen Ileusfällen gesehen habe, da der Uterus auch entsprechend die Bauchmuskulatur gedehnt hatte, dementsprechend sind auch Heilungen durch Operation entsprechend gute gewesen.

Interessant ist vielleicht noch die Thatsache, dass der in den Bauchdecken frisch eingenähte Darm durch Wehen u. s. w. nicht im mindesten gezerrt oder verzogen wurde.

Zum Schluss möchte ich nur hervorheben, dass ausser dem von mir operirten Fall noch 2 Fälle am Schluss der Gravidität beobachtet sind. Beide sind nicht operirt und es starben im Gegensatz zu berichtetem operirten, Mutter und Kind.

XXVI.

Besprechung.

C. L. Schleich, Neue Methoden der Wundheilung. II. Auflage. 1900. Verlag von J. Springer, Berlin.

Die rasche Folge der 2. Auflage der Vorschläge für Wundbehandlung zeigt, welches Interesse dem Buche entgegengebracht wurde.

In 10 Capiteln legt uns Verfasser seine Anschauungen dar, deren Lectüre vielfache Anregung und Genuss bietet, aber auch zu manchem Widerspruch herausfordert.

Im Eingange der Arbeit betont Verfasser, dass es nicht immer die Bakterien (z. B. Staphylokokken und Streptokokken) allein sind, sondern die die Infection begleitenden toxischen Stoffe, die es ausmachen, ob und welche Wunderkrankung zu Stande kommt. So treten nach ihm bestimmte Krankheitsbilder nur bei gewissen Berufsarten auf, z. B. eine charakteristische Phlegmone bei Maschinenschlossern, eine Lymphangitis der Aerzte nach Infection mit gonorrhoischem Material u. s. w. Bei der Behandlung der Phlegmone (S. 16) erlaubt sich Ref. die Bemerkung, dass das „feste Einpressen von Mull in die Schnitte" doch nicht ganz zweckentsprechend ist. Es soll doch dem Eiter Abfluss verschafft werden.

In den „Principien der rein mechanischen Säuberung. Asepsis auf mechanischem Wege" heisst es: Fort mit der Bürste, die chemischen Desinficientien reichen nicht aus, sie täuschen Asepsis vor! Die Bürsten sind nach Schleich Schmutzfänger, können nie in der nöthigen Zahl gehalten und nicht ohne schwere Schädigung sterilisirt werden (2 Stunden Dauer). Dem ist entgegenzuhalten, dass Winternitz die Bürsten (Berliner klinische Wochenschrift 1900, Nr. 9) durch 10 Minuten langes Auskochen in einprocentiger Sodalösung keimfrei machen konnte und dass sie nach ihm diese Procedur beliebig oft aushalten. Dem Verfahren von Fürbringer wirft Schleich vor, dass es einerseits zu complicirt, andererseits auch zu theuer ist. Er sucht die Sterilisation der Hände in einer Art zu vereinigen und empfiehlt dazu seine sterilisirte Marmorseife; den Seesand (welcher nach den Erfahrungen des Ref. in der Greifswalder Klinik ebenfalls gute Resultate liefert) verwirft Schleich als zu feinkörnig. Die Reinigung der Hände soll in fliessendem Wasser vorgenommen werden, „das zum definitiven Abspülen verwandte Wasser muss steril sein". Diese Postulate kann vielleicht der Arzt bei sich zu Hause erfüllen, bei armen Leuten auf dem Lande wird er sich aber vergeblich um steriles Wasser in bedeckten Kannen bemühen. Hier dürfte der

Seifenspiritus geeigneter sein. Den kosmetischen Effect der Marmorseife kann Ref. nur bestätigen; weniger angenehm war, dass die Abflussröhren der Marburger Klinik durch den Marmorstaub verstopft wurden. Die „Sterilität der Röhren", welche Schleich mit seiner Marmorseife in 97 Proc. erhielt, konnte weder von Sarwey noch von Blumberg und Krönig erzielt werden. Die Differenzen erklären sich wohl aus der Art der Abimpfung und aus dem geeigneteren Nährboden, welchen Sarwey und Andere verwandten. Als Probe für die Güte seiner Methode bringt Schleich eine Serie von Operationen, die in umgekehrter Reihe (septische und aseptische durcheinander) ausgeführt wurden. Dieselben Resultate sind mit dem Fürbringer'schen Verfahren ebenfalls zu erzielen, wie sich Schleich bei seinen Lehrern wohl überzeugen konnte.

Die Forderung von S., dass die Desinfection nach Berührung mit infectiösem Material mindestens ebenso sorgfältig ausgeführt werde, wie vor der Operation, wird leider nicht überall genügend berücksichtigt. „Die Zeit gleicht bakterielle Verunreinigung nicht aus." Weniger peinlich ist S. in einigen Körperregionen mit der Desinfection des Operationsfeldes. Die „Haare mit der Scheere nur soweit abzuschneiden, als für die Schnittlinie erforderlich ist", mag für Atherome, Dermoide und Lipome ausreichen, doch dürfte sich bei complicirten Schädelfracturen und Trepanationen ein etwas radicaleres Vorgehen empfehlen.

Die Abschnitte über Wundheilung sind mit Liebe geschrieben. Auffallend erscheint dem Ref. dabei nur, dass die Phagocytose (sowohl bei den Leukocyten, als auch bei den jugendlichen Abkömmlingen der fixen Bindegewebszellen) keine Erwähnung findet; die „Emigrationszellen sind gleichsam wandernde Seminien der localen Ergänzung und Erneuerung des Lebens."

Die natürliche Wundheilung sucht S. durch das Glutol zu unterstützen, welchem er eine selbstthätige Desinfection neben seinen blutstillenden Eigenschaften zuschreibt. Der Bezeichnung für das Glutol kann sich Ref. nach seinen Beobachtungen in der Greifswalder und Marburger Klinik nicht anschliessen; das meist trübe, beschlagene Aussehen der bestreuten Wundflächen, welches man nach S. beim ersten Verbandwechsel beobachten kann, hielt bei uns länger als wünschenswerth an. Ueber andere homogene Wundmittel fehlen Ref. eigene Erfahrungen. Keinesfalls kann aber Ref. in dem Blutextravasat zwischen den Wundrändern eine Förderung der Heilung erblicken, was ihm genaue histologische Untersuchungen aufs Deutlichste bewiesen.

Schliesslich sei noch auf eine Inconsequenz von S. hingewiesen. Auf S. 56 heisst es: „Fort mit dem scharfen Löffel" und S. 300 wird der scharfe Löffel (ein Instrument für Drechsler und Hornarbeiter, S. 56) zur Enucleation von Drüsen empfohlen.

Enderlen (Marburg).

Anzeigen litterarischer Neuigkeiten, welche der Redaction zugeschickt worden sind:

Biographisches Lexikon hervorragender Aerzte des 19. Jahrhunderts, herausgegeben von Prof. Pagel in Berlin, Lieferung 1—4, Abadie bis Delstanches. Besprechung nach Vollendung des Werkes. H.

Revue de Chirurgie. T. XX. No. 7 u. 8. 10. Juillet, 10. août 1900. Inhalt:

E. Quénu et L. Longuet, De l'hystérectomie abdominale dans le traitement des kystes et tumeurs solides de l'ovaire.

Édouard Genevet, Étude sur le rabdomyome et en particulier sur le rabdomyome malin. (Avec 4 fig. et 3 planches.)

M. Christovitch, Pneumotomie avec résection costale pour plaie du poumon par arme à feu. Guérison.

R. de Bovis, Le cancer du gros intestin, rectum excepté.

B. Cunéo et P. Lecène, Note sur les cellules interstitielles dans le testicule de l'adulte.

(No. 8): F. Terrier et A. Gosset, De l'exclusion de l'intestin.

G. Curtis et Lambret, Un cas d'adénome sébacé volumineux de la face. (Avec 6 fig.)

Z. Samfirescu, Amputations ostéoplastiques appliquées dans la continuité des os longs des extrémités. (Avec 16 fig.)

Ch. Féré, Lipome symétrique familial de l'arcade plantaire. (Avec 3 fig.)

O. Laurent, Perforations par arme à feu de l'estomac, du colon et du diaphragme. Suture. Guérison. (Avec 1 tracé dans le texte.) — Verletzung 6 Stunden vor der Operation. Blutung, beginnende Peritonitis.

R. de Bovis, Le cancer du gros intestin, rectum excepté (suite).

G. Perondi, Recherches anatomiques sur le caecum et son appendice.

Archives provinciales de Chirurgie. Tome IX. No. 7. Paris 1900. Institut international de bibliographie scientifique. Inhalt:

H. Delagénière (Le Mans), De l'appendicite (30 fig.) (à suivre).

M. Rafin (Lyon), Exostose sur-claviculaire (côte cervicale). Ablation. Guérison.

R. Sorel (Le Havre), Traitement du cancer intra-utérin par l'hystérectomie vaginale et l'hystérectomie abdominale.

Dujon (Moulins), Hernie inguinale gauche étranglée contenant le caecum chez un enfant de 15 mois.

Ch. Viannay (Lyon), Chondromyélite typhoïdique des parois thoraciques (fin).

Monatsschrift für Geburtshülfe und Gynäkologie. Berlin 1900. S. Karger. Bd. XII. Heft 1 u. 2. Juli und August 1900. Aus dem Inhalt:

Prof. Dr. A. v. Mars (Lemberg), Fibromyom des rechten Mutterbandes im Leistencanal.

Docent Dr. W. Grusdew (St. Petersburg), Tuberculöse Eierstockscyste oder eingekapseltes Bauchfellexsudat?

(Heft 2): Dr. F. Weber in St. Petersburg, Fall einer grossen Blasenfistel, geheilt durch Transplantation von Hautlappen.

Die Therapie der Gegenwart. 41. Jahrgang. Verlag von Urban und Schwarzenberg. Berlin, Wien. Neueste Folge. 2. Jahrgang. August 1900. 8. Heft. Aus dem Inhalt:

Privatdocent Dr. P. Strassmann (Berlin), Zur Händedesinfection nebst Bemerkungen über Lysoform.

The St. Paul Medical Journal. Vol. II. No. 7. July 1900. St. Paul. Minnesota.

La Clinica Chirurgica. Anno VIII. No. 7.

Bulletins et Mémoires de la Société de Chirurgie de Bucarest. Tome III. No. 3. Mars et Avril 1900.

Dr. Heinsheimer, Karlsruhe, Ein Fall von puerperaler Sepsis, behandelt mit Unguentum Credé. (Einreibung von 4mal 3 g Ung. argent. colloid. in 36 Stunden. Heilung.) Separatabdruck aus Allg. Med. Central-Zeitung. 1900. Nr. 49.

Dr. H. Strebel, München. Sep.-Abdr. ebenda: Gewebsökonomie und Osmose. (Sehr günstige Resultate mit dem osmotisch sehr wirksamen Fleischsaft Puro.)

Dr. Sick.

Verzeichniss der Druckfehler in Heft 1. 2. dieses Bandes.

Seite 191 Zeile 13 lies „dann“ statt „denn“,
" " " 33 " „ohne dass“ statt „so dass“,
" 195 " 11 " „zu“ statt „und“,
" " " 18 " „den“ statt „diene der“.

Druck von J. B. Hirschfeld in Leipzig.

ST

2837